Что такое биомеханика?

Это отдел механики (т.е. физики), изучающий статические, кинематические и кинетические явления у человека.

Статика.

Тело человека находится в равновесии при неподвижном состоянии.

Кинематика.

Тело человека осуществляет различные виды движений.

Кинетика.

Тело человека проявляет силовые воздействия или подвергается им.

Функции мышц туловища.

1. Удержание в равновесии и выполнение движений позвоночного столба и головы.

2. Выполнение дыхательных движений.

3. Поддержание внутренних органов брюшной полости и регулирование внутрибрюшного давления.

Мышцы туловища по функции можно разделить:

1). Мышцы позвоночного столба;

2). Мышцы шеи;

3). Мышцы грудной клетки или дыхательные мышцы;

4). Мышцы брюшного пресса и их апоневрозы.

От каких факторов зависит подвижность позвоночного столба?

1). Толщина межпозвоночного диска

-хряща в различных отделах позвоночного столба.

2). Формы суставных поверхностей суставных отростков и их ориентации, а также соответствия или расхождения центров двух суставных поверхностей, расположенных в соседстве.

3). Взаимоотношения тел, дуг и остистых отростков;

4). Наличия грудной клетки.

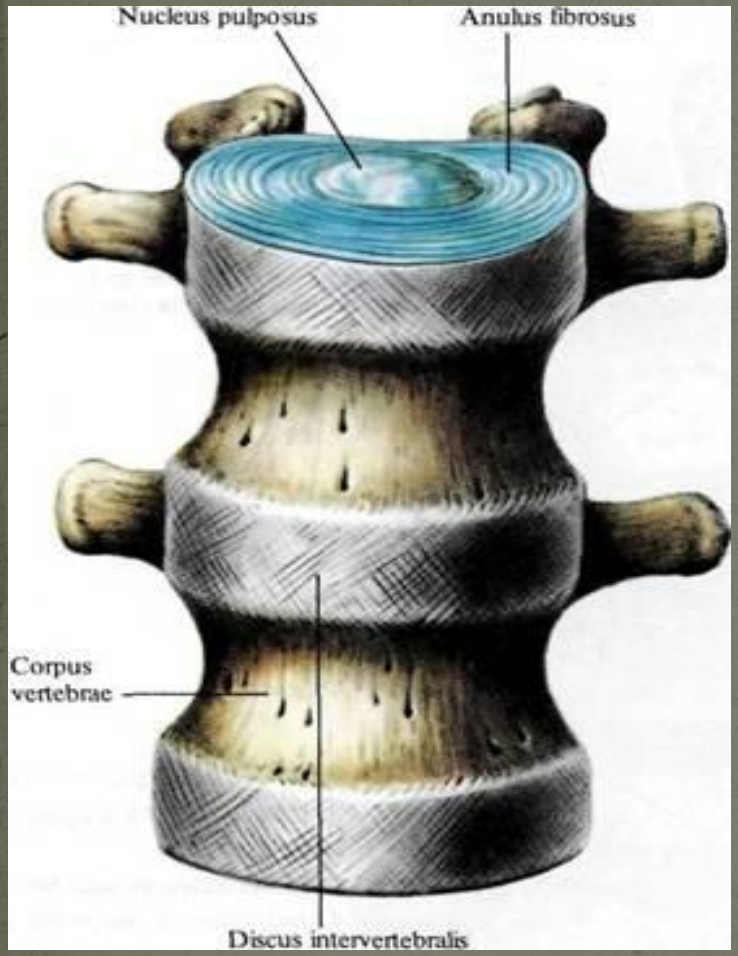

ПОЗВОНОЧНЫЙ ДВИГАТЕЛЬНЫЙ СЕГМЕНТ

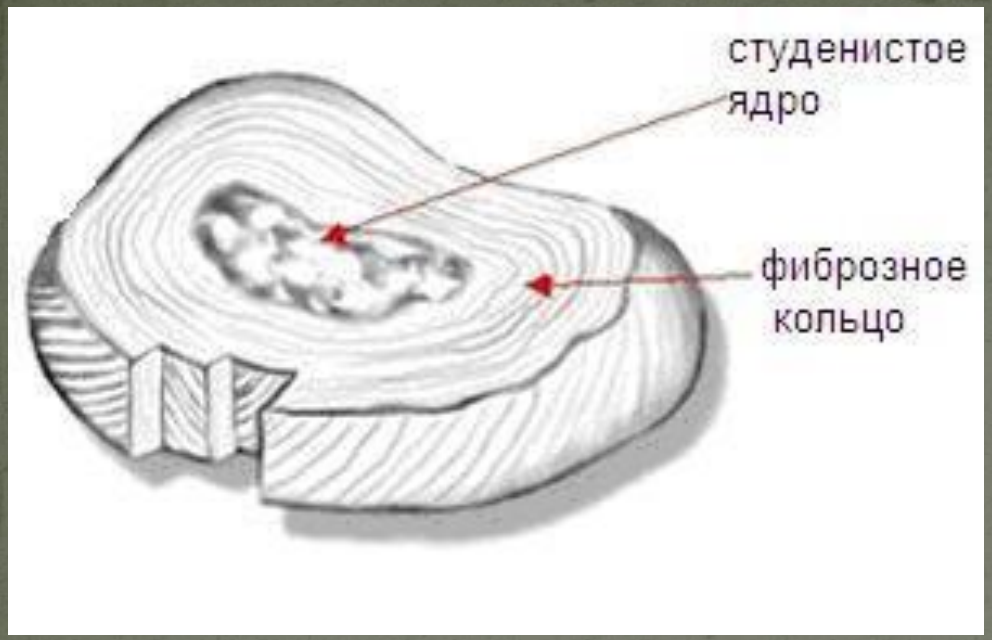
студенистое
ядро
фиброзное
кольцо

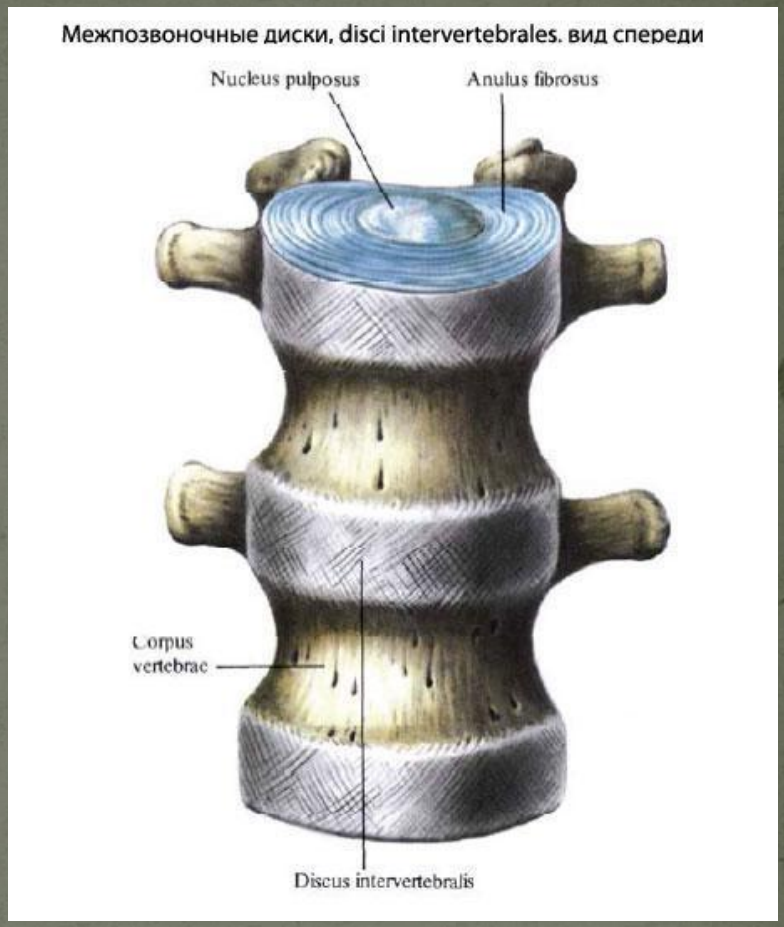
Межпозвоночные диски, disci intervertebrales. вид спереди
Nucleus pulposus
Anulus fibrosus
Corpus
vertebrae
Discus intervertebralis

Межпозвоночный диск - вид сверху и сбоку
Фиброзное кольцо
Пульпозное ядро
Эластичные качества диска –
за счет его формы и структуры

Поверхностные мышцы спины.

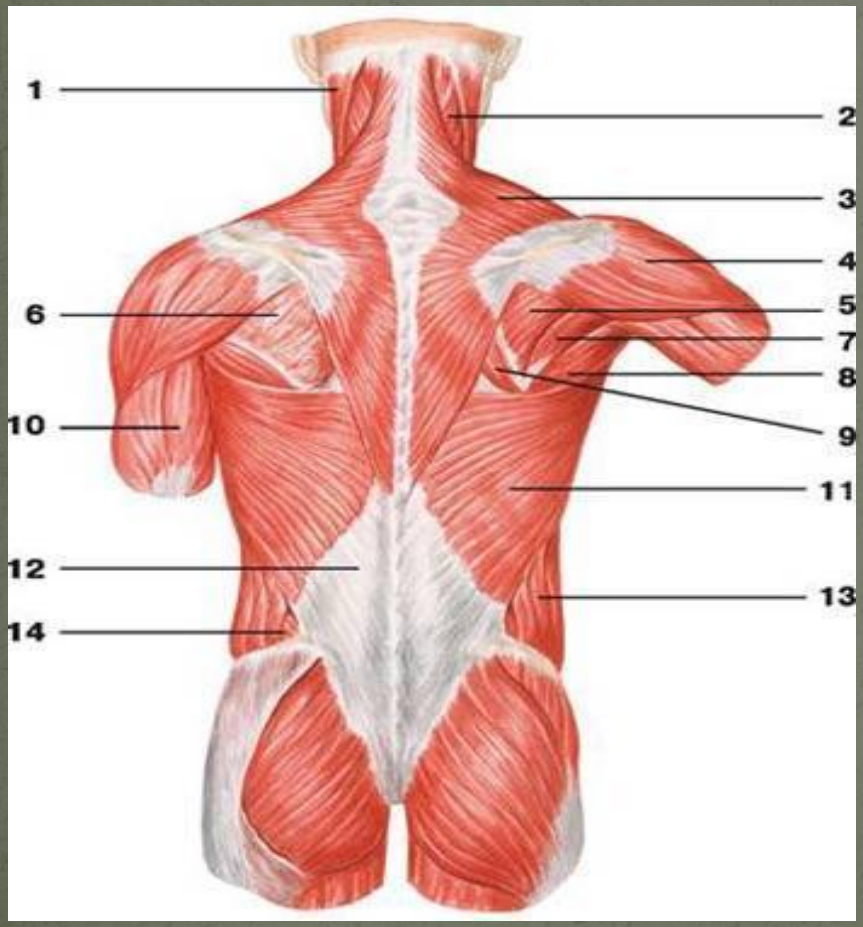

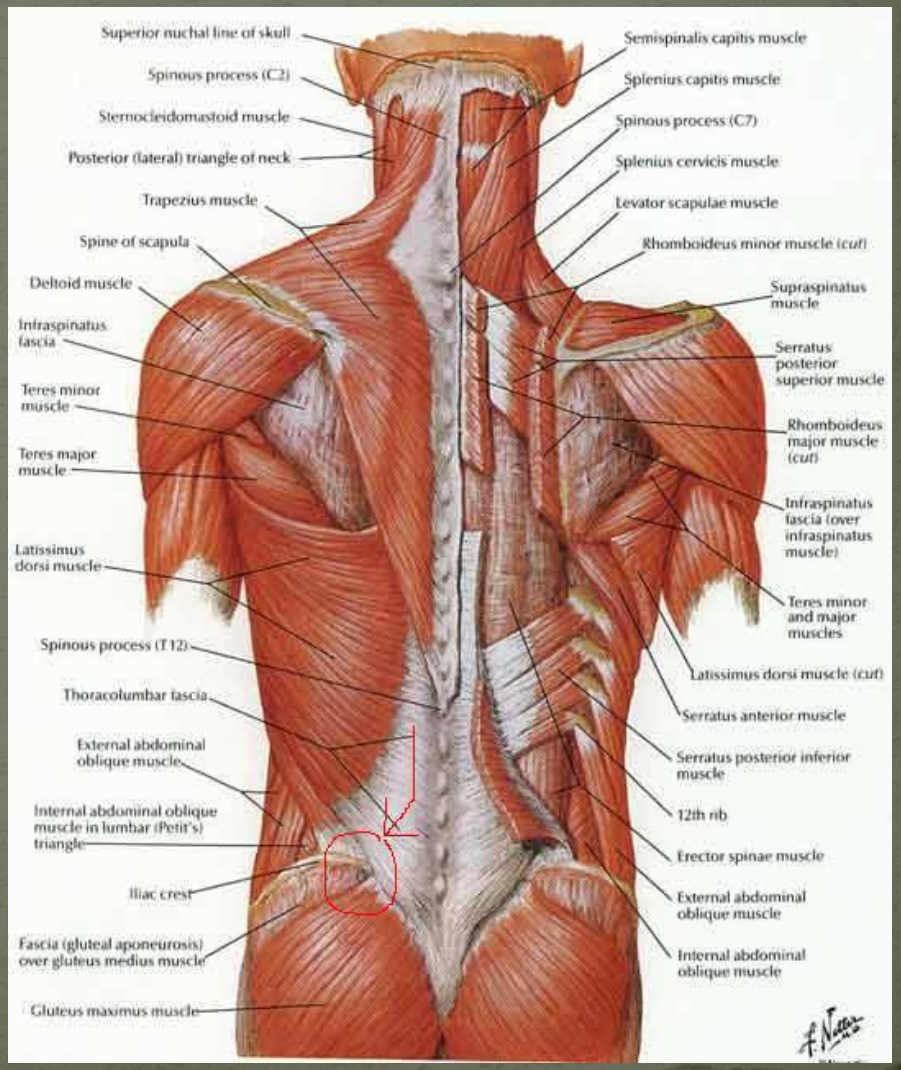

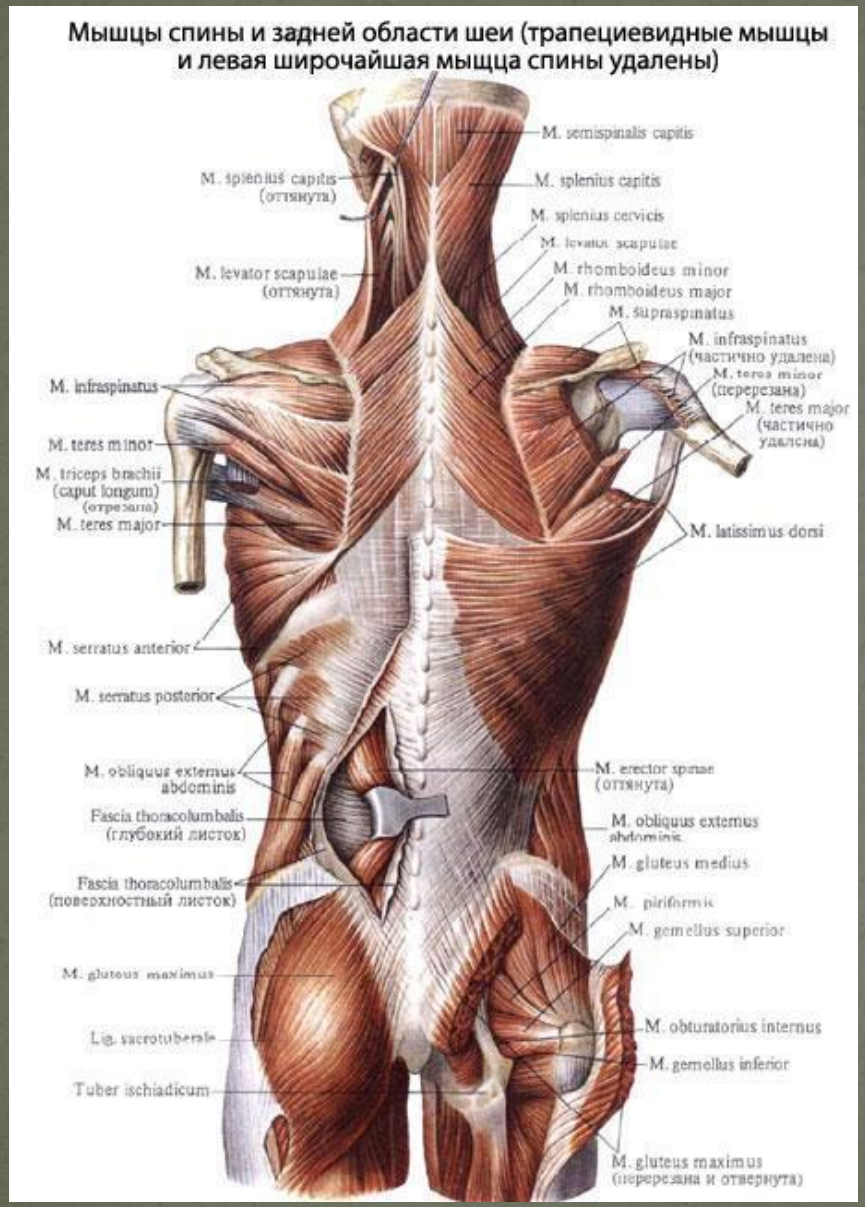
Мышцы спины и задней области шеи (трапециевидные мышцы и левая широчайшая мышца спины удалены)
M. semispinalis capitis
M. splenius capitis (оттянута)
M. splenius capitis
M. splenius cervicis
M. levator scapulae
M. rhomboideus minor
M. rhomboideus major
M. levator scapulae (оттянута)
M. supraspinatus
M. infraspinatus (частично удалена)
M. teres minor (перерезана)
M. teres major (частично удалена)
M. infraspinatus
M. teres minor
M. triceps brachii (caput longum) (отрезана)
M. teres major
M. latissimus dorsi
M. serratus anterior
M. serratus posterior
M. obliquus externus abdominis
M. erector spinae (оттянута)
Fascia thoracolumbalis (глубокий листок)
M. obliquus externus abdominis
M. gluteus medius
Fascia thoracolumbalis (поверхностный листок)
M. piriformis
M. gemellus superior
M. gluteus maximus
M. obturatorius internus
Lig. sacrotuberale
M. gemellus inferior
Tuber ischiadicum
M. gluteus maximus (перерезана и отвернута)

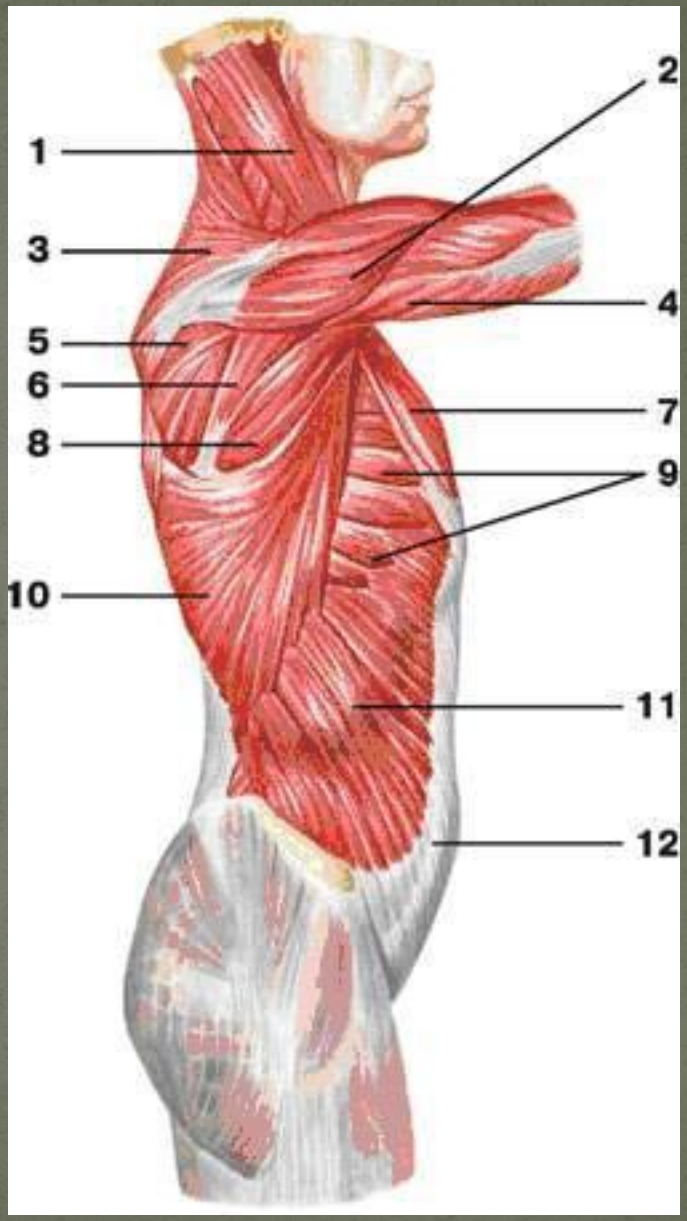
1
2
3
4
5
6
7
8
9
10
11
12

Глубокие мышцы спины.

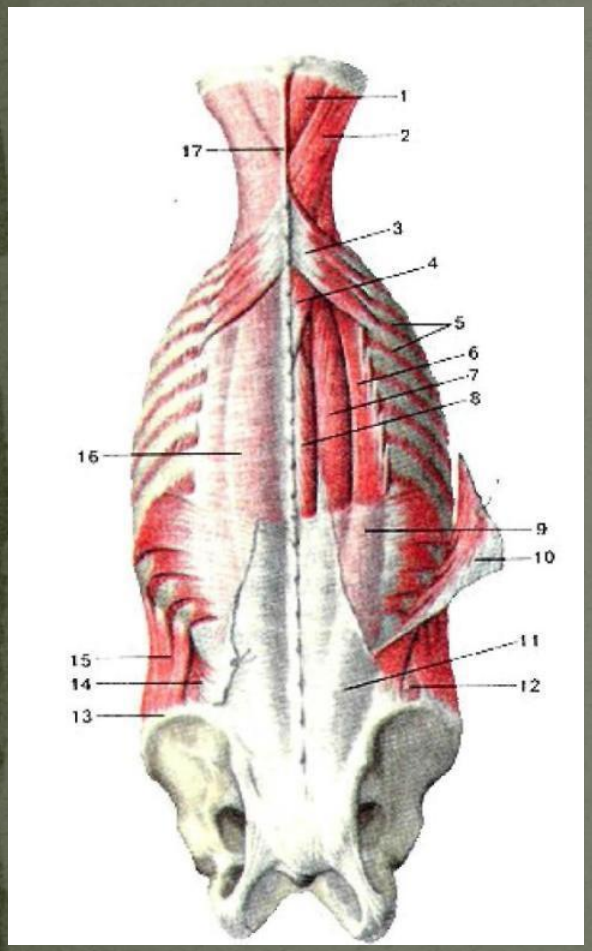

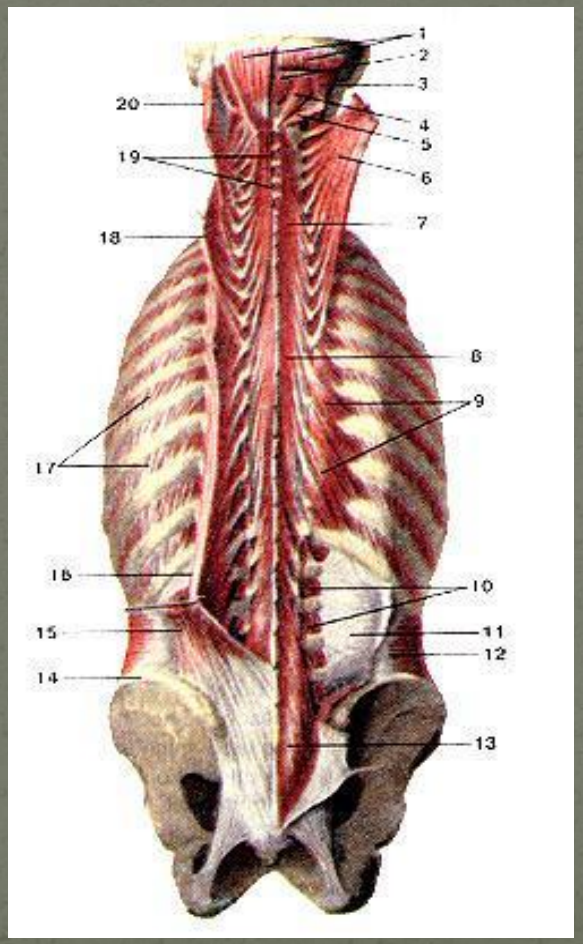

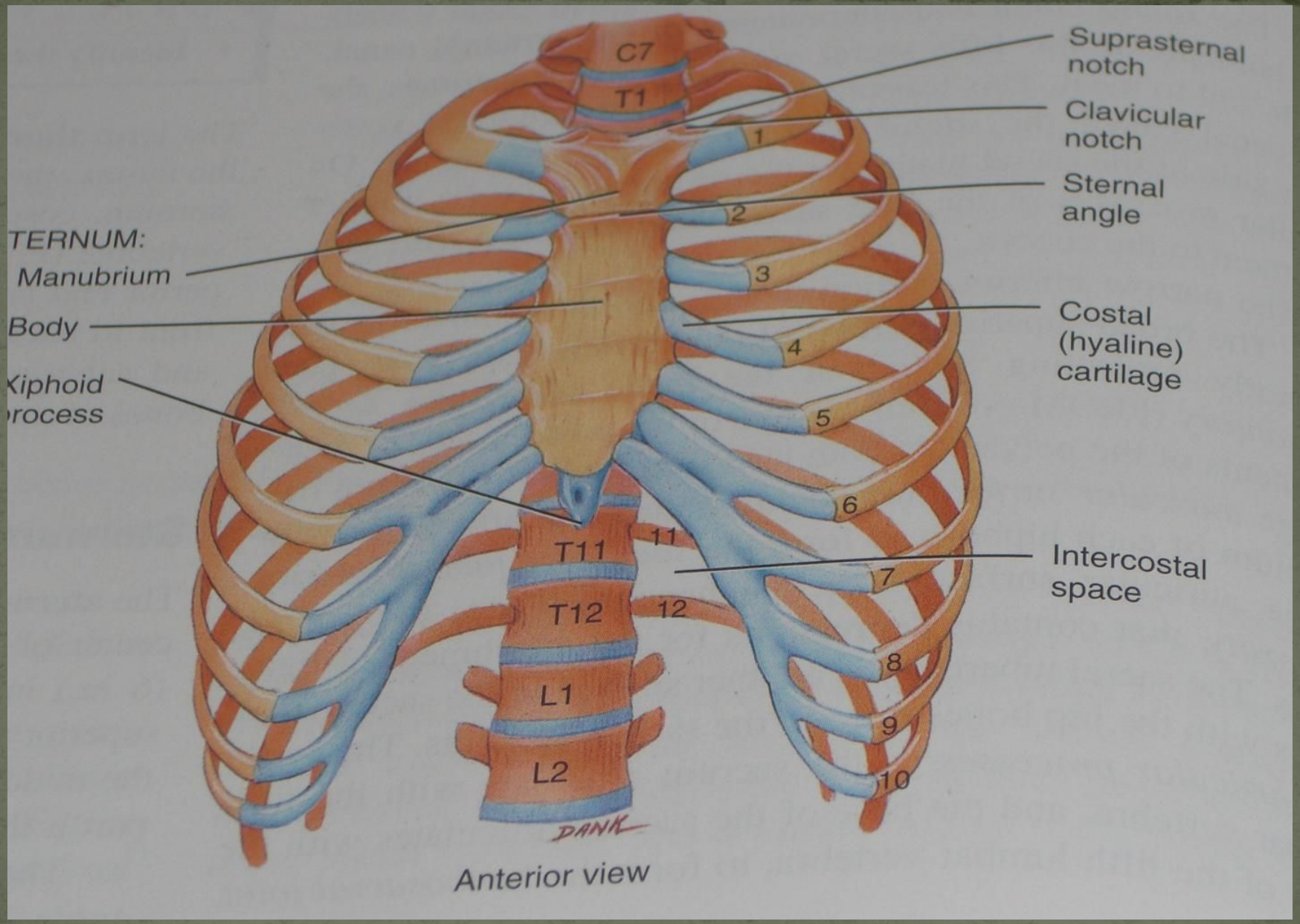
C7
T1
Suprasternal notch
Clavicular notch
Sternal angle
TERNUM:
Manubrium
Body
Xiphoid process
Costal (hyaline) cartilage
Intercostal space
1
2
3
4
5
6
7
8
9
10
11
12
T11
T12
L1
L2
DANK
Anterior view

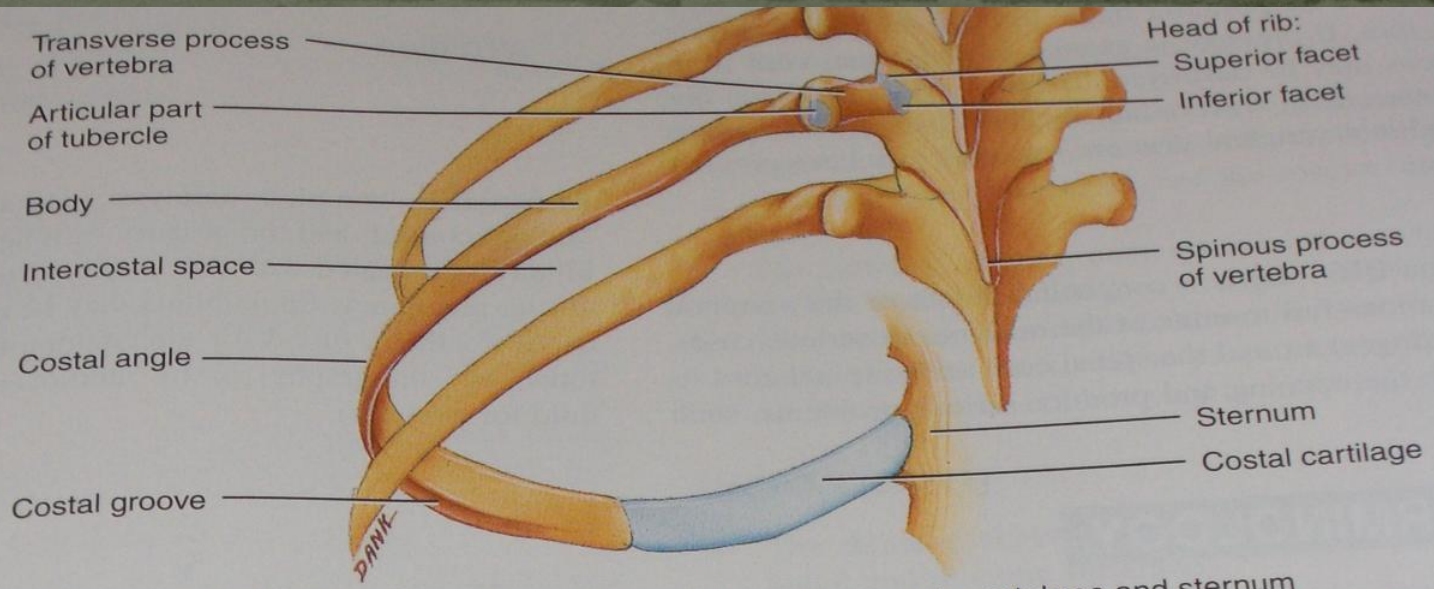

(b) Posterior view of left ribs articulated with thoracic vertebrae and sternum

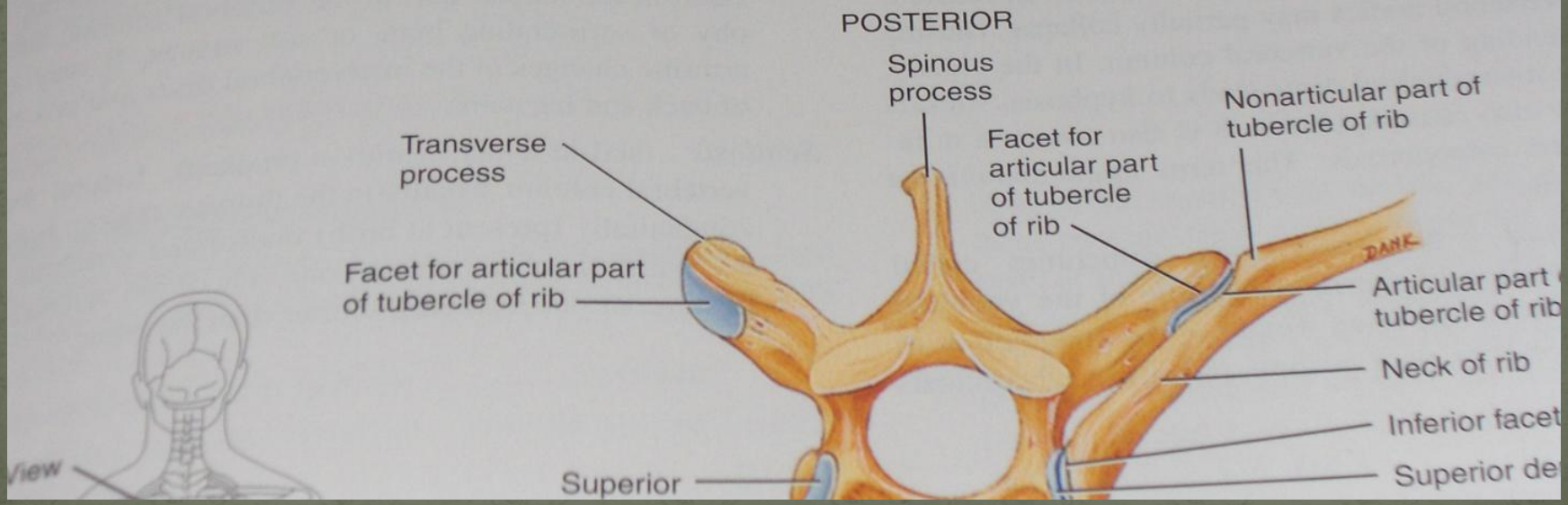

Дыхательные мышцы:

а) облигаторные;

б) факультативные.

Вдох:

1. Диафрагма;
2. наружные и внутренние межрёберные мышцы;
3. мышцы поднимающие ребра;
4. задняя верхняя зубчатая мышца;
5. задняя нижняя зубчатая мышцы;
6. квадратная мышца поясницы;
7. подвздошная – рёберная мышца.

Диафрагма как основная дыхательная мышца.

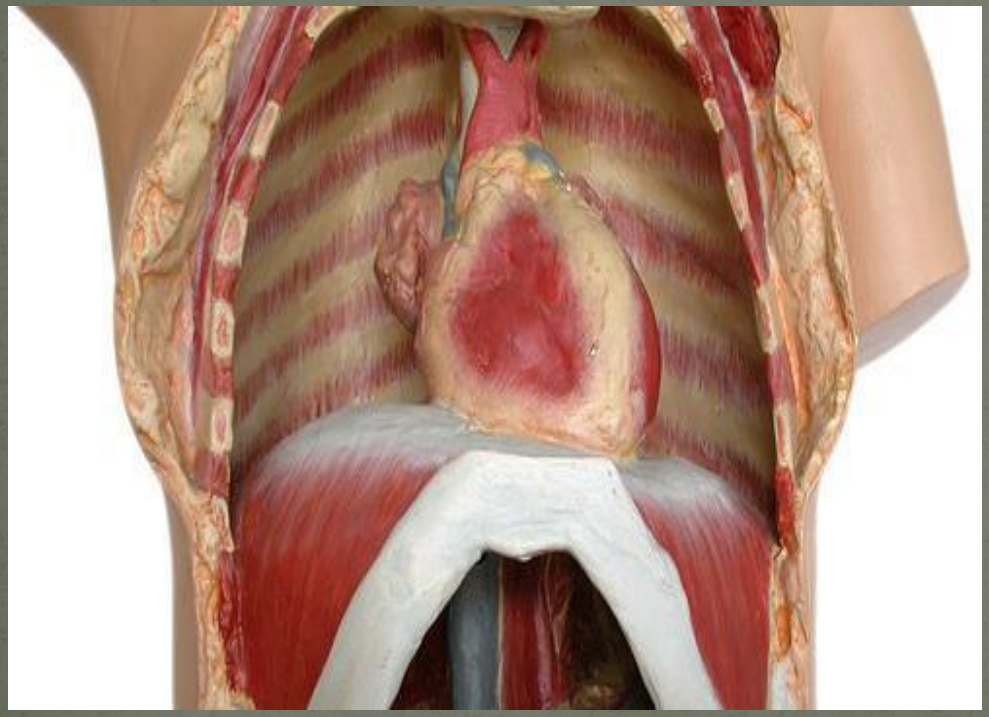

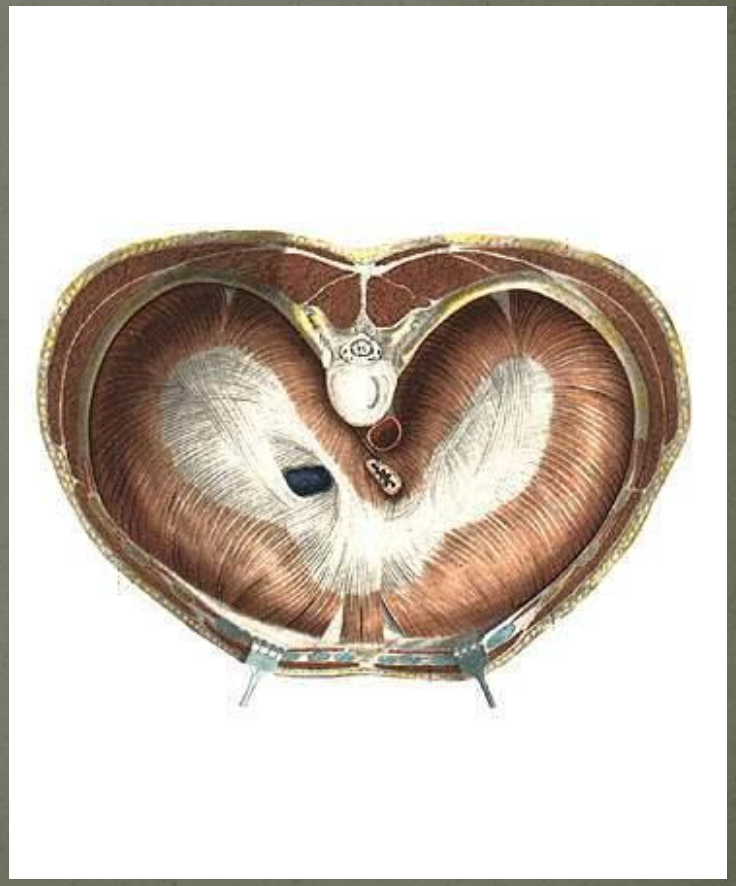

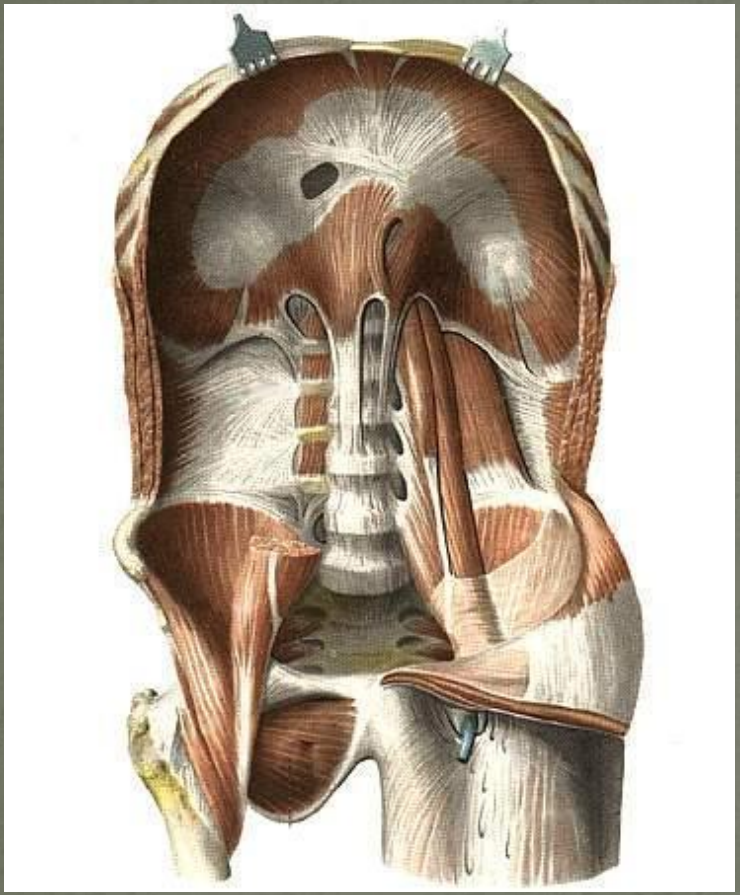

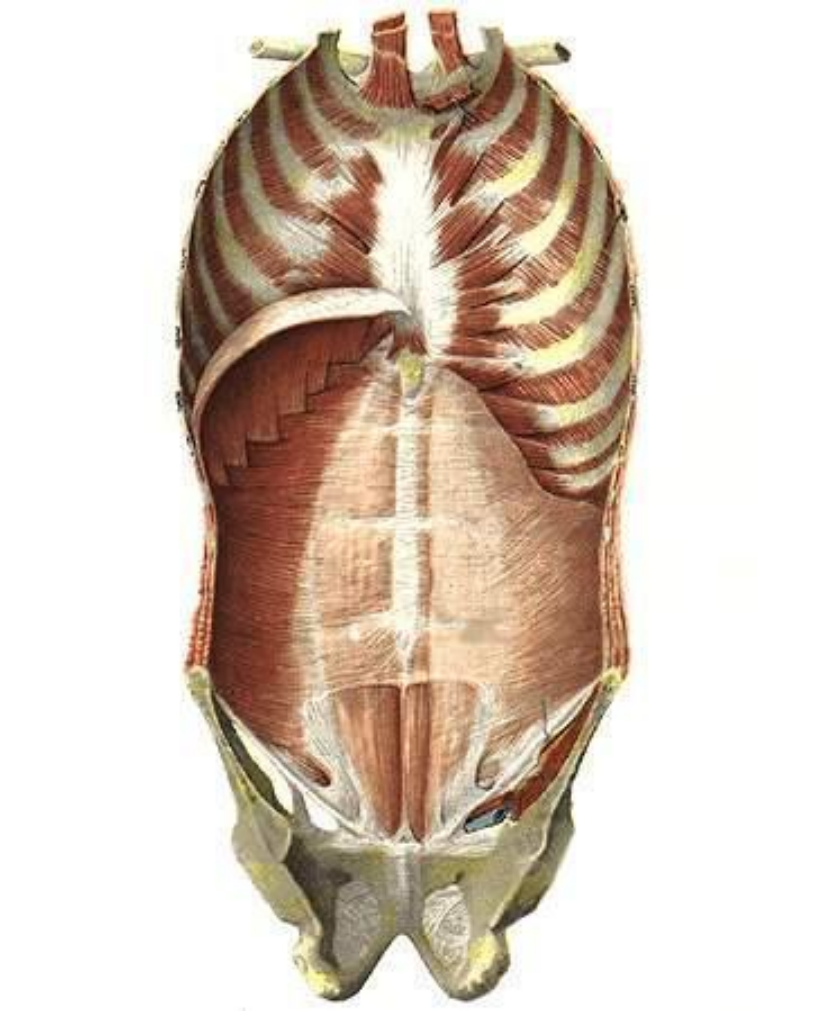

Межрёберные мышцы.

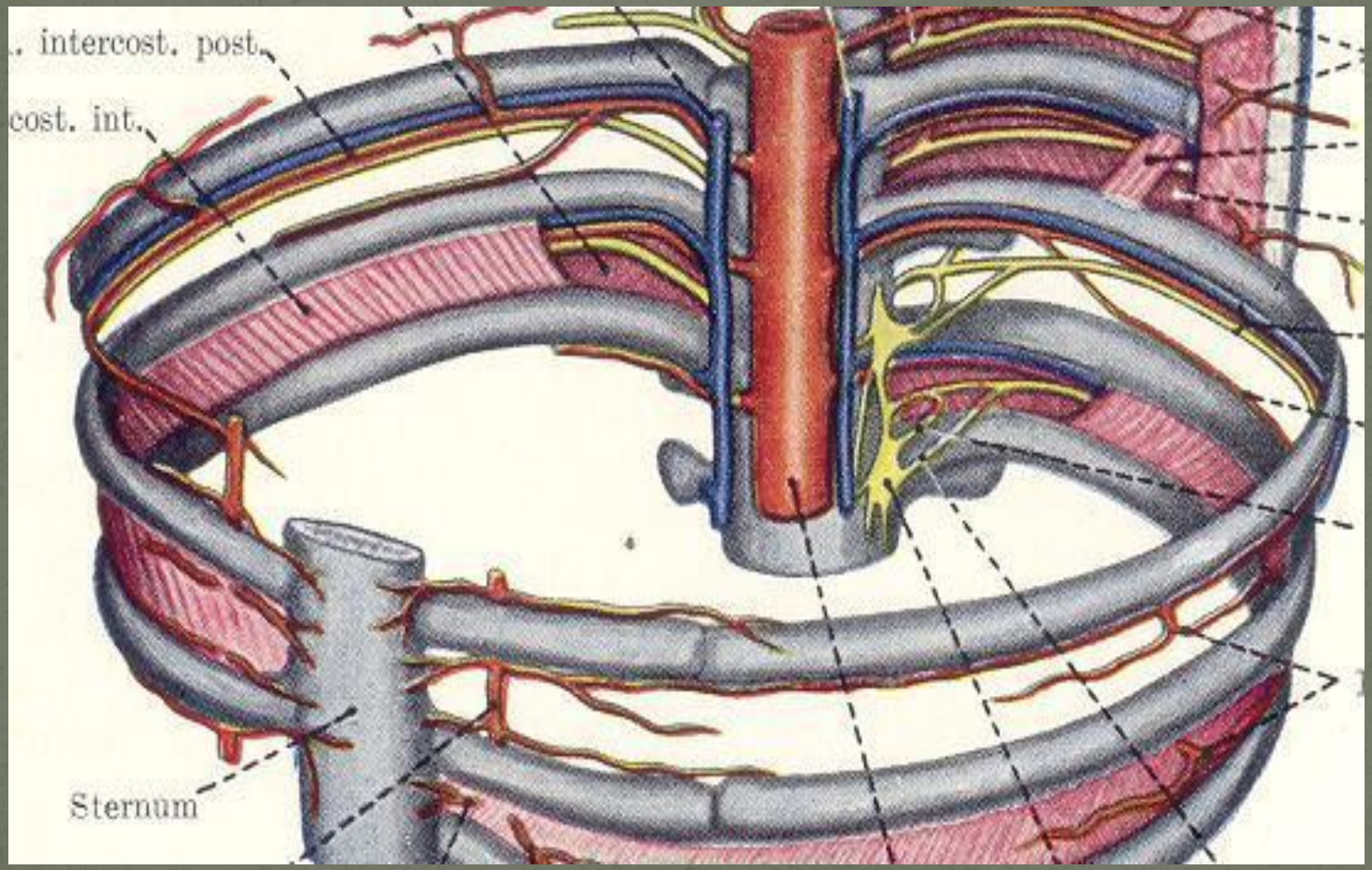

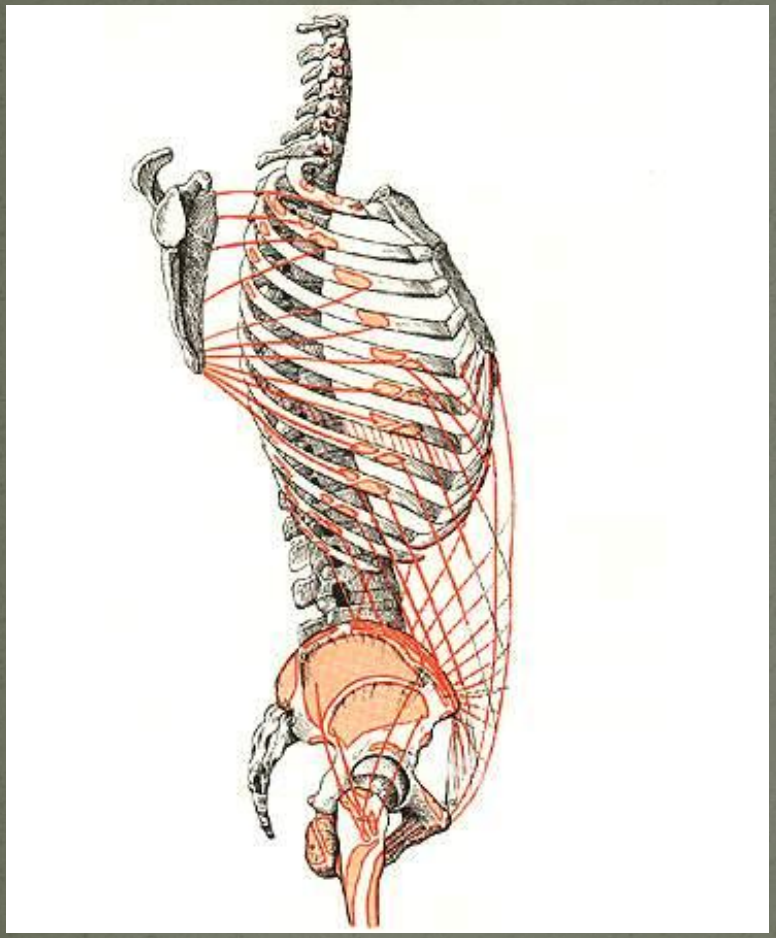

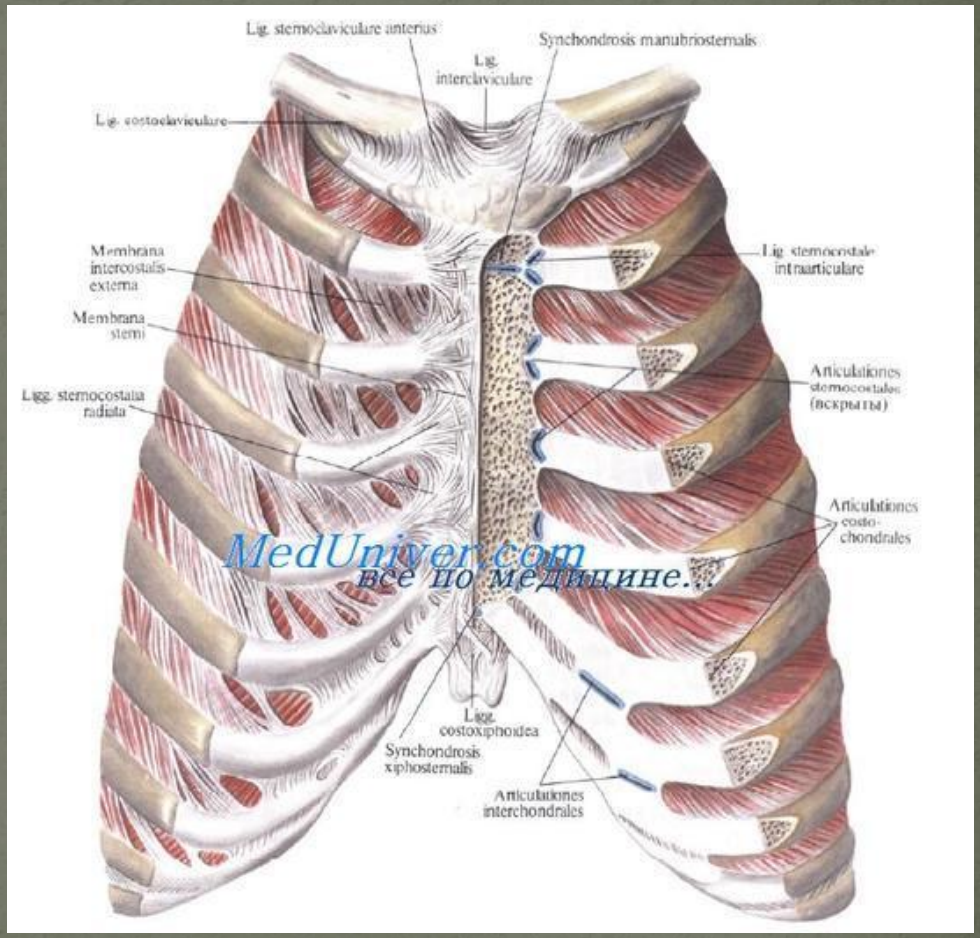

MedUniver.com
все по медицине...

Выдох.

1. Внутренние и наружные межрёберные мышцы;
2. прямая мышца живота;
3. поперечная мышца живота;
4. наружные и внутренние косые мышцы живота; Эти мышцы живота являются прямыми антагонистами диафрагмы;
5. подрёберные мышцы;
6. поперечная мышца груди.

Вспомогательные дыхательные мышцы.

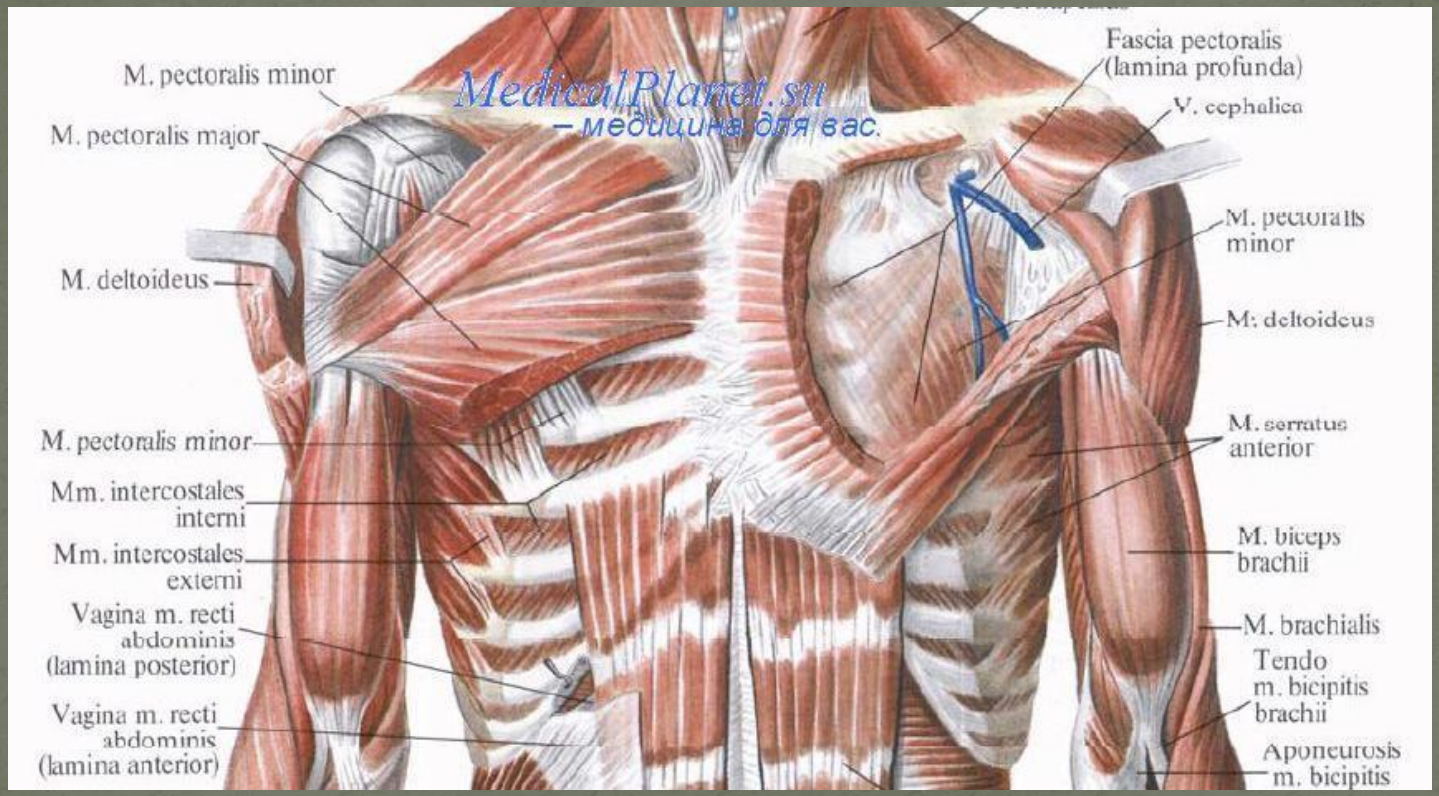

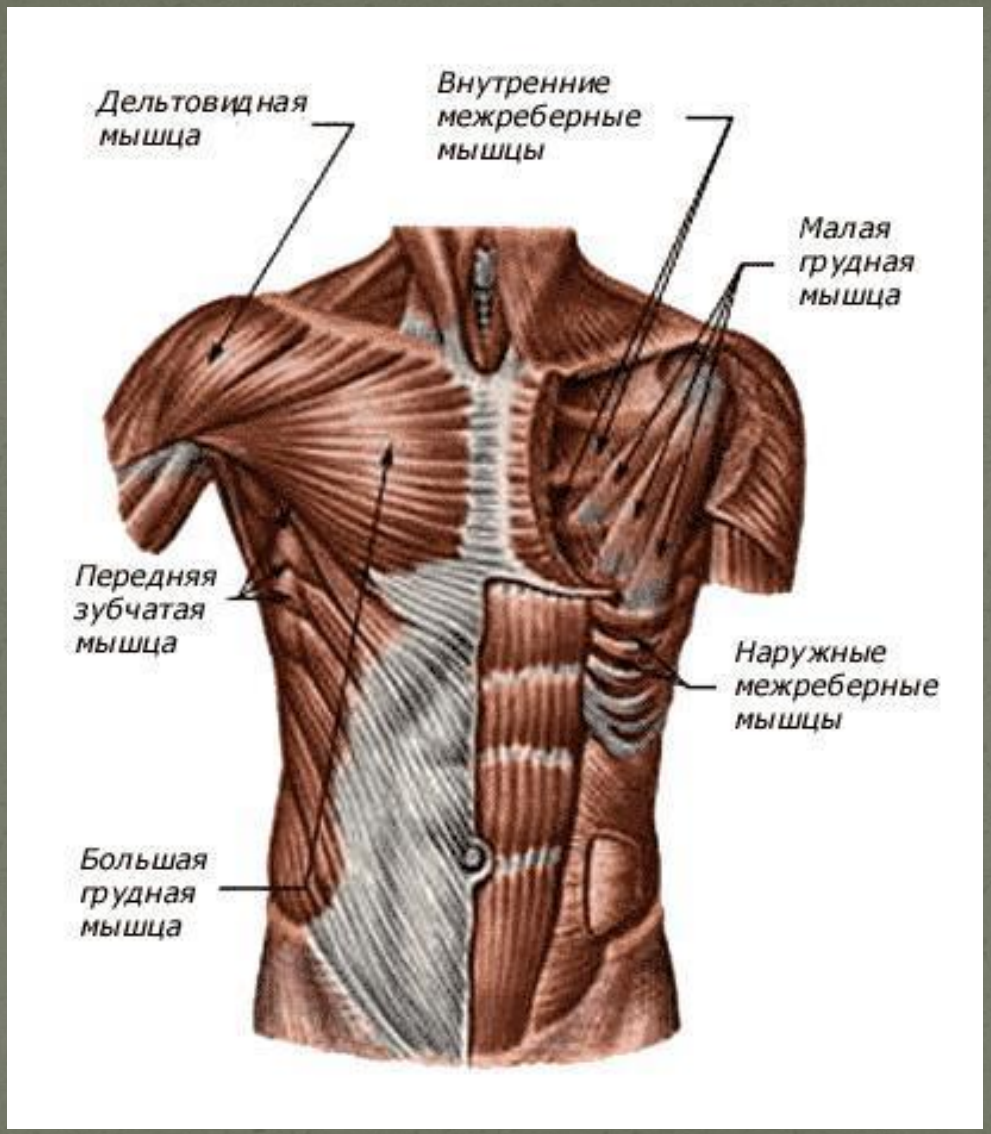
Дельтовидная мышца
Внутренние межреберные мышцы
Малая грудная мышца
Передняя зубчатая мышца
Наружные межреберные мышцы
Большая грудная мышца

Функция мышц туловища -- деятельность брюшного пресса.

1. Выведение содержимого органов брюшной полости:

- мочеиспускание;
- дефекация;
- акт родов

Мышцы живота – опора для мышц кишечника, мочевого пузыря, желудка, матки.

2. Удержание внутренних органов в их положении и регулирование внутрибрюшного давления.

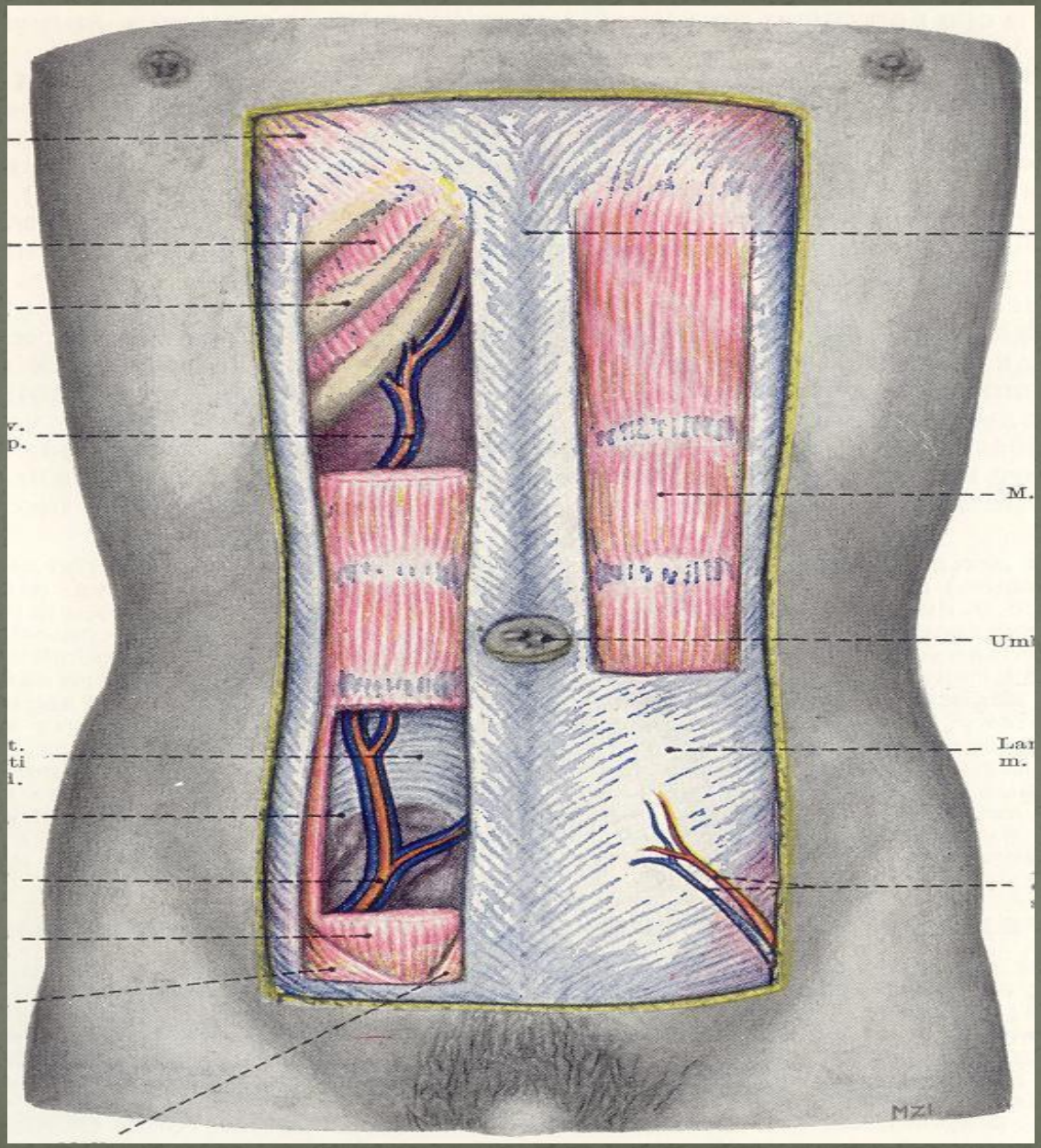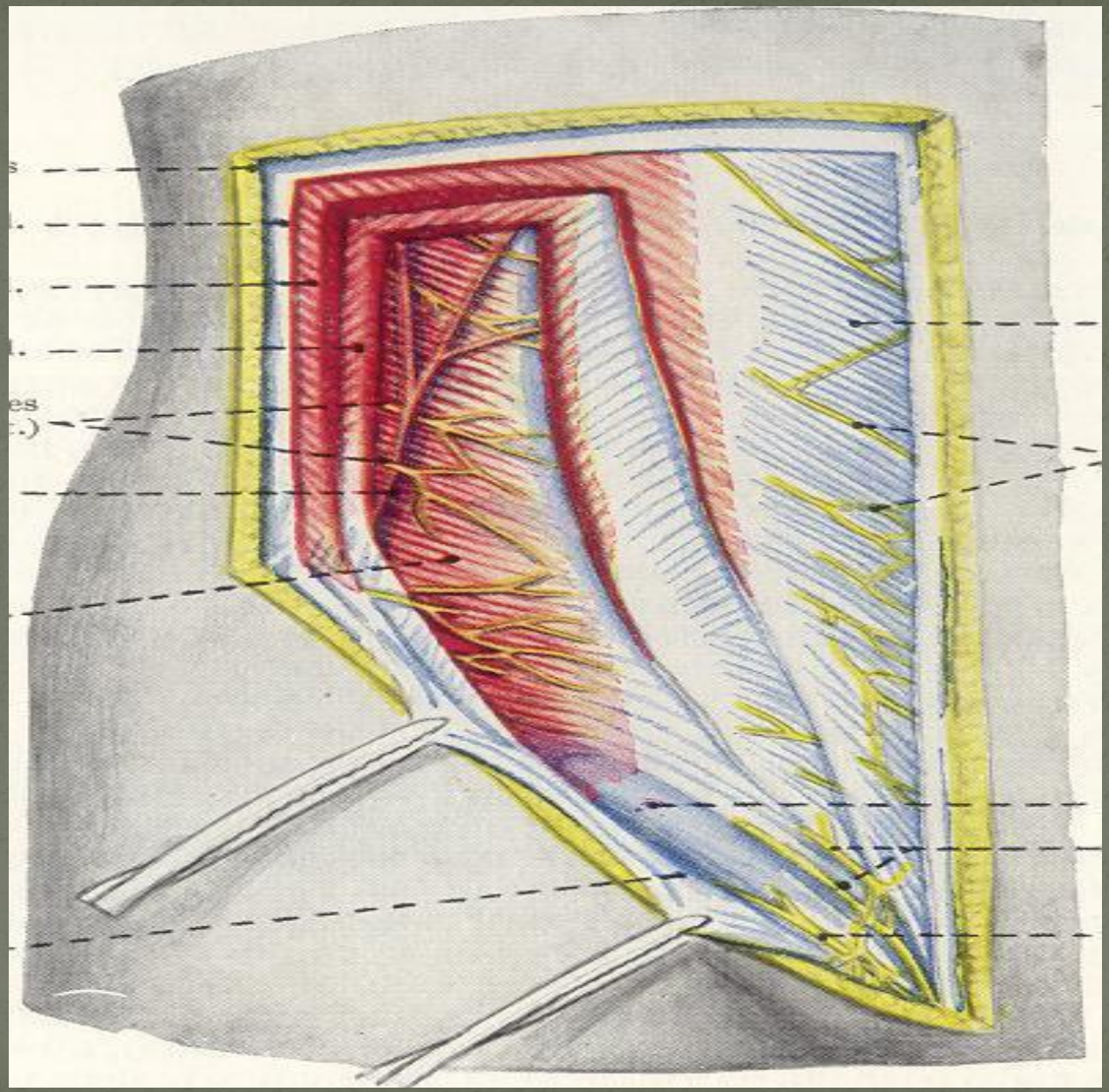
v.
p.
M.
Um
t.
ti
i.
La
m.
MZI