ОТДЕЛ АБДОМИНАЛЬНОЙ ОНКОЛОГИИ

д.м.н. Захаренко А.А.

Подразделение	• отдел абдоминальной онкологии
Тема государственного задания	• Пути улучшения результатов хирургического лечения злокачественных новообразований желудочно-кишечного тракта • Изучение
Научная платформа	• онкология
Руководитель проекта	• профессор Седов В.М
Ответственный исполнитель	• д.м.н. Захаренко А.А.

Научная группа:

1. **Д.м.н. Захаренко Александр Анатольевич**
   (заведующий онкологическим отделением №1)
2. **К.м.н. Данилов Иван Николаевич**
   (доцент кафедры факультетской хирургии)
3. **Беляев Михаил Алексеевич**
   (врач-онколог, аспирант кафедры онкологии ПСПбГМУ)
4. **Натха Александр Сергеевич**
   (врач-онколог, аспирант кафедры онкологии ФПО ПСПбГМУ)
5. **Вовин Кирилл Николаевич**
   (ассистент кафедры факультетской хирургии)
6. **Трушин Антон Александрович**
   (врач-хирург онкологического отделения №1)
7. **Тен Олег Андреевич**
8. **(врач-хирург онкологического отделения №1)**
9. **Д.м.н. Яицкий Андрей Николаевич**
   (профессор кафедры факультетской хирургии)

Научная продукция в 2015 году

Вид научной продукции	Количество
Статьи в рецензируемых ВАК журналах	7
Диссертация (к.м.н.)	1
Монографии и пособия	2
Тезисы научных конференций	12
Научные доклады	8
Всего	**30**

Re: Re[4]: ПКУНД - 951618 | ПК УНД | Re: Re[4]: ПКУНД - 951618
scirate.1spbgmu.ru/SciRateSMUWeb/personal?sciprodid=&lnkSciProductType=1&lnkSciProductRateCategory=1&authid=2839&persid=1604&lastname=Захаренко&firstname=Александр&middlename=Анатольевич&authdesc=сотрудник+Г
Сервисы | Яндекс | Православие.Ru / Pr... | Основные направлен... | Календарь Google | Google | Переводчик Google | eLIBRARY.RU - НАУЧ... | ФГБУ «НИИ онкологи... | sda120675@mail.ru | PubMed | SpringerLink - Анналы... | Отделение колопрок... | Главная | Другие закладки

Захаренко Александр Анатольевич

Выход

Научная продукция

Онкологическое отделение №1 : Заведующий отделением - врач-онколог (1.0), осн

Кафедра онкологии факультета послед... : Профессор (0.25), вну

РАНГИ:

Рейтинг (2015): 4,08

№	Категория	Ранг
1.	Все сотрудники	46
2.	Образовательная	25
3.	Клиническая	6

НАУЧНО-ИССЛЕДОВАТЕЛЬСКИЕ РАБОТЫ:

№	Роль в проекте	Должность	Подразделение	Наименование проекта	Дата начала	Дата окончания
1.	Исполнитель	Профессор	Кафедра онкологии факультета последипломного обучения	2015 Пути улучшения результатов хирургического лечения злокачественных новообразований желудочно-кишечного тракта. (Онкология)	2015-01-01	2017-12-31
2.	Соисполнитель	Профессор	Кафедра онкологии факультета последипломного обучения	2015 Изучение генеза и способов профилактики инфекционных осложнений в послеоперационном периоде у пациентов с раком толстой кишки (Микробиология)	2015-01-01	2017-12-31

НАУЧНАЯ ПРОДУКЦИЯ:

Добавить

№	Дата	Автор(ы)	Название	Рейтинг	
1.	2015-08-20	Беляев М.А., Вовин К.Н., Данилов И.Н., Захаренко А.А., Морозов А.Н., Тен О.А., Трушин А.А.	Прогнозирование риска латерального метастазирования при раке прямой кишки	0,19	Удалить
2.	2015-07-15	Быкова А.Л., Вовин К.Н., Данилов И.Н., Захаренко А.А., Седов В.М., Яицкий А.Н.	Особенности выполнения лимфодиссекции у больных раком желудка при радикальных хирургических вмешательствах в условиях вариантного строения чревного ствола	0,22	Удалить
3.	2015-06-18	Захаренко А.А., Седов В.М., Данилов И.Н., Яицкий А.Н., Вовин К.Н., Быкова А.Л.	Лечение больных раком желудка в условиях вариантного строения висцеральных сосудов	0,00	Удалить
4.	2015-05-31	Захаренко А.А., Беляев М.А.	Prognostic factors of lateral node metastasis in patients with rectal cancer A. Zakharenko, M. Belyaev, A. Stacenko ASCRS 2015, USA, Boston (May 30- June 3, 2015)	0,05	Удалить
5.	2015-05-30	Захаренко А.А., Беляев М.А., Трушин А.А., Тен О.А., Натха А.С.	Особенности кровоснабжения в прогнозе латерального метастазирования рака прямой кишки	0,00	Удалить

пуск | ПЛАН ОПЕРАЦИЙ О... | ПЛАН ОПЕРАЦИЙ 5-... | сводка отд.docx - М... | Список печ работ 2... | нов | Microsoft PowerPoint ... | ПК УНД - Google Chr... | RU | 14:13

41.	2014-11-26	Захаренко А.А.	Острая толстокишечная непроходимость (новые национальные стандарты по экстренной хирургии)	0,00 [2014]	Удалить
42.	2014-11-08	Беляев М.А., Захаренко А.А., Морозов А.Н.	Индивидуальные особенности кровоснабжения как прогностический фактор латерального метастазирования при раке прямой кишки	0,44 [2014]	Удалить
43.	2014-10-23	Багненко С.Ф., Захаренко А.А.	Осложнённый колоректальный рак- пути решения проблемы	0,00 [2014]	Удалить
44.	2014-10-23	Захаренко А.А.	Кого, когда и как оперировать? Современный подход к лечению опухолевой кишечной непроходимости	0,00 [2014]	Удалить
45.	2014-10-04	Беляев М.А., Захаренко А.А., Семиглазов В.В.	Метастазирование в регионарные лимфатические узлы - одна из важнейших причин местных рецидивов при раке прямой кишки (обзор литературы)	0,44 [2014]	Удалить
46.	2014-09-11	Захаренко А.А., Бабков О.В., Суров Д.А.	Использование систем отрицательного давления в лечении колоректального рака, осложненного распространенным перитонитом	0,00 [2014]	Удалить
47.	2014-06-05	Захаренко А.А.	Опыт лечения тяжелого абдоминального сепсиса у больных с осложнённым колоректальным раком (Management of the severe abdominal sepsis in patients with complicated forms of the colorectal cancer)	0,00 [2014]	Удалить
48.	2014-05-15	Захаренко А.А., Тен О.А., Бабков О.В., Суров Д.А.	Коэффициент уровня молекул средней массы у больных колоректальным раком, осложненным перитонитом	0,00 [2014]	Удалить
49.	2014-05-15	Захаренко А.А., Тен О.А., Бабков О.В., Суров Д.А.	Роль VAC-терапии в прогрессировании белково-энергетической недостаточности при лечении перитонита	0,00 [2014]	Удалить
50.	2014-05-15	Захаренко А.А., Тен О.А., Бабков О.В., Суров Д.А.	VAC-терапия в лечении больных колоректальным раком, осложненным распространенным перитонитом	0,00 [2014]	Удалить
51.	2014-04-09	Захаренко А.А., Тен О.А., Трушин А.А., Бабков О.В., Суров Д.А.	Возможности применения VAC – терапии в лечении тяжелого абдоминального сепсиса у больных осложненным колоректальным раком	0,00 [2014]	Удалить

Статьи в журналах

«Вестник хирурги» • 2015 НАБЛЮДЕНИЯ ИЗ ПРАКТИКИ

© Коллектив авторов, 2015
УДК [616.33+616.348]-006.6-031.13–089

И. Н. Данилов, А. Н. Яицкий, А. А. Захаренко, К. Н. Вовин, А. Л. Быкова

ОПЕРАТИВНОЕ ЛЕЧЕНИЕ БОЛЬНОЙ С ПЕРВИЧНО-МНОЖЕСТВЕННЫМ СИНХРОННЫМ РАКОМ ЖЕЛУДКА И ОБОДОЧНОЙ КИШКИ, СОЧЕТАЮЩЕГОСЯ С АНОМАЛИЕЙ ВИСЦЕРАЛЬНЫХ СОСУДОВ

Кафедра факультетской хирургии (зав. — проф. В. М. Седов), ГБОУ ВПО «Первый Санкт-Петербургский государственный медицинский университет им. акад. И. П. Павлова» Минздрава РФ

Ключевые слова: *рак желудка, рак ободочной кишки, синхронный рак, аномалия висцеральных сосудов*

Первое наблюдение первично-множественной опухоли датируется 1804 г. (K. Rokitanski), позднее данные о множественных опухолях представлены в 1847 г. Regnault и в 1855 г. Barth. Основоположником изучения этой патологии по праву считается Т. Бильрот, который в 1869 г. не только описал случай первично-множественной опухоли, но и ввел критерии первичной множественности опухолей [1]. В России в 2011 г. впервые выявлено 24 774 больных с первично-множественными опухолями (17,5 на 100 000 населения), что составляет 4,7% от всех впервые выявленных злокачественных новообразований, синхронные опухоли составили 34,1% (8443) [3]. Рост заболеваемости первично-множественным синхронным и метахронным раком обусловливает актуальность нестандартных решений в хирургическом лечении таких больных [2, 4].

У больной Ч., 58 лет, в сентябре 2013 г. появились жалобы на общую слабость, снижение аппетита. Амбулаторно выявлена анемия тяжелой степени, что потребовало дообследования. При видеоэзофагогастродуоденоскопии (ВЭФГДС) выявлены экзофитные разрастания, изъязвления и инфильтрация от верхней трети тела и до угла желудка по малой кривизне с переходом на переднюю и заднюю стенки. При гистологическом исследовании выявлены структуры тубулярно-ворсинчатой аденомы с умеренной и тяжелой дисплазией эпителия, с единичным микрофокусом, подозрительным на малигнизацию. При видеоколоноскопии (ВКС) в области печеночного изгиба ободочной кишки выявлена циркулярная экзофитная опухоль с бугристой изъязвленной поверхностью. При гистологическом исследовании опухолевых структур не выявлено. Направлена на обследование и лечение в онкологическое отделение нашей клиники. Госпитализирована в стационар 31.10.2013 г. При ФГДС, выполненной в клинике, — от нижней трети тела желудка по малой кривизне с переходом на переднюю и заднюю стенку определяется инфильтративное образование с бугристой, ворсинчатой, контактно кровоточивой поверхностью, распространяющееся на антральный отдел. Часть антрального отдела и препилорическая зона интактны. Гистологическое исследование биоптата из желудка: структуры умеренно дифференцированной аденокарциномы. При рентгеноскопии желудка по малой кривизне в области угла желудка с переходом на заднюю поверхность депо бариевой взвеси больших размеров с выраженным инфильтративным валом с нечеткими неровными контурами (*рисунок*).

При ВКС: в области печеночного угла ободочной кишки определяется циркулярное инфильтративное образование, суживающее и деформирующее просвет, со значительным трудом проходимое для аппарата, с бугристой контактно кровоточивой поверхностью, с наложениями фибрина и некротических масс. Гистологическое исследование биоптата из новообразования ободочной кишки: ворсинчато-тубулярная аденома с дисплазией II степени (интразпителиальной неоплазией низкой степени) (см. рисунок, б). С целью оценки распространенности опухолевого процесса выполнена мультиспиральная компьютерная томо[illegible] полости и малого таза в ангиог[illegible] лены признаки экзофитного о[illegible] тела желудка по малой кривизне [illegible] 24x49 мм. В области головки под[illegible] но прилежит к задней стенки [illegible] узлы в области кардии, по мал[illegible] группы, парааортальной и пара[illegible] до 7x9 мм. Подпилорический л[illegible]

Сведения об авторах:
Данилов Иван Николаевич (e-mail: ivandanilov75@mail.ru), *Яицкий Андрей Николаевич* (e-mail: andrei.yaitski@yan[illegible]
Захаренко Александр Анатольевич (e-mail: 9516183@mail.ru), *Вовин Кирилл Николаевич* (e-mail: vovinnd@gmail.[illegible]
Быкова Александра Львовна (e-mail: Lvovna83@mail.ru), ГБОУ ВПО «Первый Санкт-Петербургский государственны[illegible]
им. акад. И. П. Павлова» Минздрава РФ, 197022, Санкт-Петербург, ул. Льва Толстого, 6–8

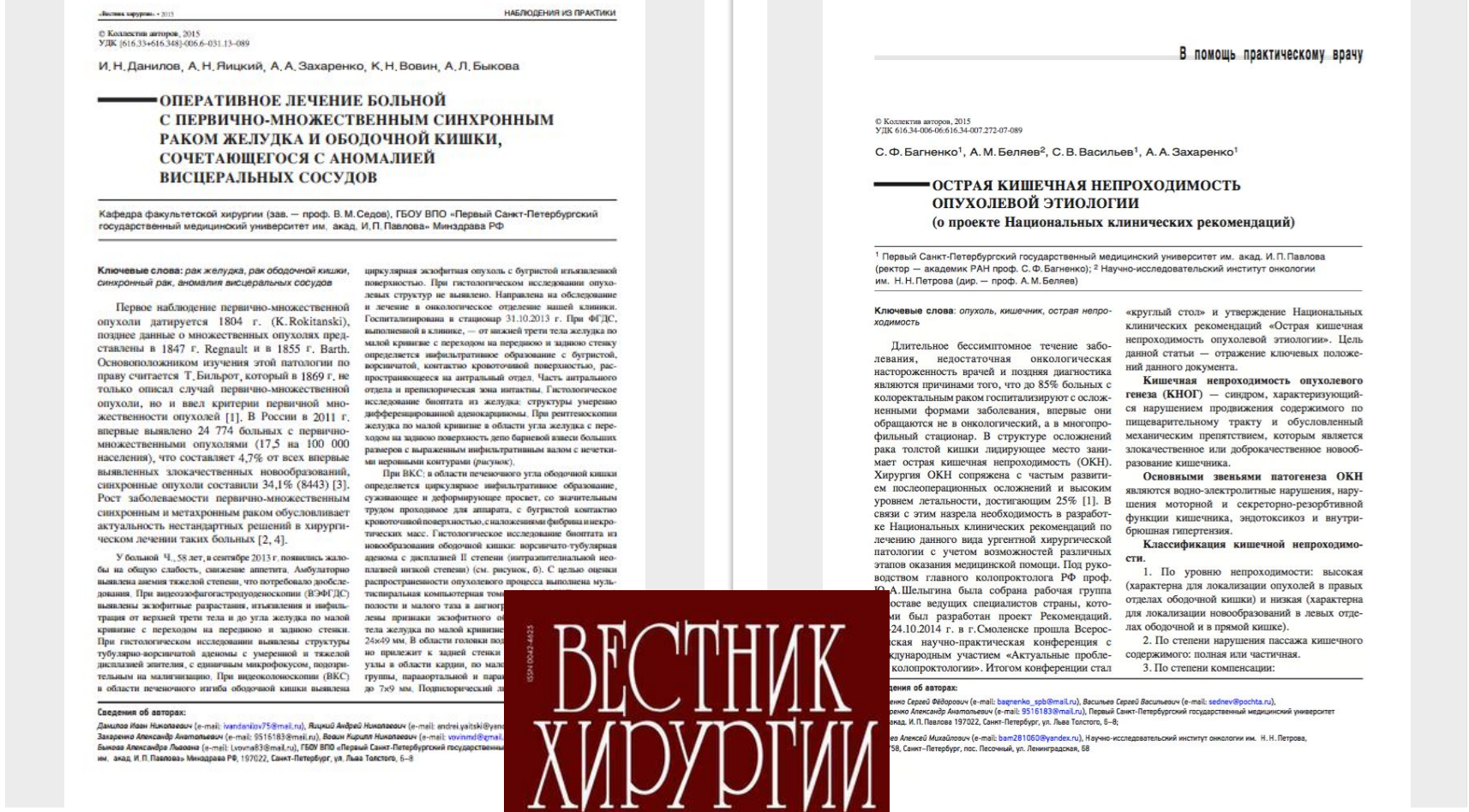

В помощь практическому врачу

© Коллектив авторов, 2015
УДК 616.34-006-06:616.34-007.272-07-089

С. Ф. Багненко[1], А. М. Беляев[2], С. В. Васильев[1], А. А. Захаренко[1]

ОСТРАЯ КИШЕЧНАЯ НЕПРОХОДИМОСТЬ ОПУХОЛЕВОЙ ЭТИОЛОГИИ (о проекте Национальных клинических рекомендаций)

[1] Первый Санкт-Петербургский государственный медицинский университет им. акад. И. П. Павлова (ректор — академик РАН проф. С. Ф. Багненко); [2] Научно-исследовательский институт онкологии им. Н. Н. Петрова (дир. — проф. А. М. Беляев)

Ключевые слова: *опухоль, кишечник, острая непроходимость*

Длительное бессимптомное течение заболевания, недостаточная онкологическая настороженность врачей и поздняя диагностика являются причинами того, что до 85% больных с колоректальным раком госпитализируют с осложненными формами заболевания, впервые они обращаются не в онкологический, а в многопрофильный стационар. В структуре осложнений рака толстой кишки лидирующее место занимает острая кишечная непроходимость (ОКН). Хирургия ОКН сопряжена с частым развитием послеоперационных осложнений и высоким уровнем летальности, достигающим 25% [1]. В связи с этим назрела необходимость в разработке Национальных клинических рекомендаций по лечению данного вида ургентной хирургической патологии с учетом возможностей различных этапов оказания медицинской помощи. Под руководством главного колопроктолога РФ проф. Ю. А. Шельгина была собрана рабочая группа [illegible]оставе ведущих специалистов страны, кото[illegible]ми был разработан проект Рекомендаций. [illegible]24.10.2014 г. в г. Смоленске прошла Всерос[illegible]ская научно-практическая конференция с [illegible]ждународным участием «Актуальные пробле[illegible] колопроктологии». Итогом конференции стал «круглый стол» и утверждение Национальных клинических рекомендаций «Острая кишечная непроходимость опухолевой этиологии». Цель данной статьи — отражение ключевых положений данного документа.

Кишечная непроходимость опухолевого генеза (КНОГ) — синдром, характеризующийся нарушением продвижения содержимого по пищеварительному тракту и обусловленный механическим препятствием, которым является злокачественное или доброкачественное новообразование кишечника.

Основными звеньями патогенеза ОКН являются водно-электролитные нарушения, нарушения моторной и секреторно-резорбтивной функции кишечника, эндотоксикоз и внутрибрюшная гипертензия.

Классификация кишечной непроходимости.

1. По уровню непроходимости: высокая (характерна для локализации опухолей в правых отделах ободочной кишки) и низкая (характерна для локализации новообразований в левых отделах ободочной и в прямой кишке).
2. По степени нарушения пассажа кишечного содержимого: полная или частичная.
3. По степени компенсации:

[illegible]дения об авторах:
[illegible]*енко Сергей Фёдорович* (e-mail: bagnenko_spb@mail.ru), *Васильев Сергей Васильевич* (e-mail: sednev@pochta.ru),
[illegible]*енко Александр Анатольевич* (e-mail: 9516183@mail.ru), Первый Санкт-Петербургский государственный медицинский университет
[illegible]акад. И. П. Павлова 197022, Санкт-Петербург, ул. Льва Толстого, 6–8;
[illegible]*ев Алексей Михайлович* (e-mail: bam281060@yandex.ru), Научно-исследовательский институт онкологии им. Н. Н. Петрова,
[illegible]58, Санкт-Петербург, пос. Песочный, ул. Ленинградская, 58

Статьи в журналах

«Вестник хирургии» • 2015 ОБЗОРЫ

© Коллектив авторов, 2015
УДК 616.351-006.6-033.2

А. А. Захаренко[1], В. В. Семиглазов[1], С. В. Канаев[2], М. А. Беляев[1], А. Н. Морозов[1], А. А. Стаценко[1]

ЛАТЕРАЛЬНОЕ МЕТАСТАЗИРОВАНИЕ ПРИ РАКЕ ПРЯМОЙ КИШКИ

[1] ГБОУ ВПО «Первый Санкт-Петербургский государственный медицинский университет им. акад. И. П. Павлова» Минздрава РФ (ректор — академик РАН проф. С. Ф. Багненко); [2] ФГБУ «Научно-исследовательский институт онкологии им. Н. Н. Петрова» Минздрава РФ (дир. — проф. А. М. Беляев), Санкт-Петербург

Ключевые слова: *рак прямой кишки, лимфогенное метастазирование, лимфатические узлы, латеральные метастазы*

Поражение регионарных лимфатических узлов является одной из основных причин возникновения рецидивов и неблагоприятным фактором прогноза при раке прямой кишки (РПК).

По данным некоторых авторов, при наличии регионарного РПК 5-летняя выживаемость составляет не более 45%, тогда как отсутствие такового дает возможность говорить о 70% выживаемости и более [30].

Основные зоны регионарного лимфооттока и метастазирования РПК впервые были описаны еще в начале XX в. [28]. В зависимости от локализации в системе лимфооттока лимфатические узлы прямой кишки принято разделять на узлы первого, второго и третьего порядков. Узлами первого порядка для всех трех направлений лимфооттока всегда являются мезоректальные лимфатические узлы (узлы Герота).

Дальнейший лимфоотток осуществляется по трем основным направлениям — восходящему, латеральному и нисходящему путям. Восходящий путь лимфооттока характерен для опухолей верхне- и среднеампулярного отдела прямой кишки, но часто наблюдается и при нижних локализациях. Восходящий путь лимфооттока осуществляется вдоль верхней прямокишечной и нижней брыжеечной артерий в одноименные лимфатические узлы. При нисходящем пути лимфооттока узлами второго порядка являются узлы вдоль дистальной части внутренних подвздошных артерий, третьего порядка — паховые лимфатические узлы. Нисходящий путь характерен для низколокализованных опухолей прямой кишки, чаще при раке анального канала. Латеральный лимфоотток наблюдается при опухолях как нижнеампулярного отдела прямой кишки, так и при опухолях среднеампулярного отдела, но чаще характерен для «низких» опухолей. Узлами второго порядка при данном пути являются лимфатические узлы по ходу внутренних подвздошных артерий, узлами третьего порядка — узлы области запирательной ямки, вдоль запирательной артерии.

J. B. Arnaud [8], исследуя пути лимфооттока при РПК, указал на «непостоянство и добавочность» латерального лимфооттока, который встречался лишь в 50% случаев.

По данным T. Morita и соавт. [29] метастазирование по латеральному пути выявлено в 15% низкого РПК.

T. H. Kim и соавт. [21] считают поражение латеральных лимфатических узлов одной из основных причин возникновения локорегионарных рецидивов. В их исследовании появление локорегионарных рецидивов отмечено у 29 (7,9%) пациентов, из которых патоморфологически рецидивы были доказаны у 13 из 29 (44,8%) пациентов, а остальные — были обнаружены сочетанием как радиологических методов исследования, так и на основании клинических данных. Из 29 больных с локорегионарными рецидивами 6 (20,7%) пациентов имели центральные тазовые рецидивы, 24 (82,7%) пациента — латеральные тазовые рецидивы.

H. Kobayashi и соавт. [23] провели исследование на 1272 больных с РПК. Среди 784 (62%) пациентов, перенесших латеральную лимфодиссекцию, 117 (14,9%) имели латеральные метастазы. Частота метастазирования в латеральные лимфатические узлы коррелировала со степенью местного распространения и наличием метастазов в мезоректальных лимфатических узлах. Почти в половине случаев (47%) установлено поражение периферических подвздошных лимфатических узлов, в 38% — обтураторных, в 26% случаев поражались центральные подвздошные лимфатические узлы и в 7,7% — лимфатические узлы других

И. И. Алиев [1] при изучении лимфо
установил, что лимфатические сосуды и
ции отток от прямой кишки, сопров
сосуды. Лимфоотток от анального ка

Сведения об авторах:

Захаренко Александр Анатольевич (e-mail: 9516183@mail.ru), *Семиглазов Владислав Владимирович* (e-mail: ssemiglazov
Беляев Михаил Алексеевич (e-mail: 8628926@mail.ru), *Морозов Алексей Николаевич* (e-mail: alexx-vma@mail.ru),
Стаценко Андрей Анатольевич (e-mail: statsenko_a@mail.ru), ГБОУ ВПО «Первый Санкт-Петербургский государственный
университет им. акад. И. П. Павлова» Минздрава РФ, 197022, Санкт-Петербург, ул. Л. Толстого, 6–8;

Канаев Сергей Васильевич (e-mail: kanaev37@mail.ru), ФГБУ «Научно-исследовательский институт онкологии им. Н. Н. Пе
Минздрава РФ, 188646, Санкт-Петербург, пос. Песочный-2, Ленинградская ул., 68

«Вестник хирургии» • 2015 НАБЛЮДЕНИЯ ИЗ ПРАКТИКИ

© Коллектив авторов, 2015
УДК 616.349-006.6-089

А. А. Захаренко[1], Д. А. Суров[2], А. В. Сапелкин[1], Ю. А. Пономарева[1], И. Н. Данилов[1], И. А. Палтышев[1], М. А. Беляев[1], А. А. Трушин[1]

ЭТАПНОЕ ХИРУРГИЧЕСКОЕ ЛЕЧЕНИЕ БОЛЬНОГО С ОСЛОЖНЁННЫМ МЕСТНО-РАСПРОСТРАНЁННЫМ РАКОМ СИГМОВИДНОЙ КИШКИ

[1] Первый Санкт-Петербургский государственный медицинский университет им. акад. И. П. Павлова (ректор — академик РАН, проф. С. Ф. Багненко); [2] Санкт-Петербургский научно-исследовательский институт скорой помощи им. И. И. Джанелидзе (дир. — проф. В. Е. Парфенов)

Ключевые слова: *рак, сигмовидная кишка, осложнения, лечение*

В структуре заболеваемости злокачественными новообразованиями рак толстой кишки занимает III место, уступая лишь раку легкого и молочной железы. Ежегодно в мире от рака ободочной кишки умирают более 460 000 человек [2]. Несмотря на выраженность клинических признаков и технические возможности диагностики, такие факторы, как длительное бессимптомное течение, недостаточная онкологическая настороженность и поздняя диагностика, являются причинами того, что до 85% больных попадают в стационар с осложненными формами заболевания и впервые обращаются не в онкологический, а в многопрофильный стационар. Особо тяжёлую группу составляют пациенты с гнойно-воспалительными осложнениями местно-распространённого рака толстой кишки. Примерно у четверти пациентов одномоментно возникают несколько осложнений [1]. Эта группа больных требует особого, индивидуального подхода.

Цель наблюдения: показать успешную этапную хирургическую тактику лечения больного с осложненным местно-распространенным раком
ой кишки; преемственность, рациональ-
шрутизацию и взаимодействие разных
казания специализированной медицин-
ощи.

Больной С., 60 лет, 12.04.2013 г. поступил в отделение скорой медицинской помощи СПбНИИСП им. И. И. Джанелидзе в тяжёлом состоянии с клинической картиной декомпенсированной острой кишечной непроходимости (рвота застойным «каловым» содержимым, отсутствие отхождения стула и газов, вздутие живота). В результате обследования был поставлен предварительный диагноз: острая кишечная непроходимость в стадии декомпенсации. В связи с тяжёлым состоянием, нестабильной гемодинамикой принято решение о проведении дообследования и предоперационной подготовки в условиях отделения реанимации и интенсивной терапии. Через 3 ч после поступления больного в стационар выполнена лапаротомия. Из протокола операции: «...при ревизии органов брюшной полости выпота нет, вся ободочная кишка делатирована, преимущественно за счёт газов, до 8–9 см в диаметре, тонкая — до 5 см. В дистальном отделе сигмовидной кишки пальпируется плотная неподвижная опухоль до 7 см в диаметре, врастающая в переднюю брюшную стенку и инфильтрирующая мочевой пузырь. Отдалённых метастазов нет...». Учитывая тяжёлое состояние больного, АД — менее 90/50 мм рт. ст., тахикардию с ЧСС более 110 уд/мин, местно-распространённый характер опухоли, пациенту выполнена симптоматическая операция — налогастроинтестинальная интубация, интраоперационная пассивная декомпрессия толстой кишки, формирование двуствольной сигмостомы. Ранний послеоперационный период протекал без осложнений. Не выписываясь из стационара, больной дообследован. При фиброколоноскопии: на высоте 18 см выявлена опухоль, циркулярно стенозирующая просвет кишки. При гистологической верификации: аденокарцинома. При мультиспиральной компьютерной томографии (МСКТ) органов брюшной полости и малого таза от 25.04.2013 г.: опухоль в области нижней трети сигмовидной кишки с признаками интимного прилегания к мочевому пузырю и передней брюшной стенке (*рис. 1*). Лимфоаденопатии, отдаленных метастазов, асцита не выявлено.

б авторах:

ександр Анатольевич (e-mail: 9516183@mail.ru), *Сапелкин Александр Васильевич* (e-mail: avsapelkin62@mail.ru),
Юлия Анатольевна (e-mail: uponomareva@mail.ru), *Данилов Иван Николаевич* (e-mail: ivandanilov75@mail.ru),
лья Александрович (e-mail: eesss@mail.ru), *Беляев Михаил Алексеевич* (e-mail: 8628926@mail.ru),
н Александрович (e-mail: anton.trushin@rambler.ru), Первый Санкт-Петербургский государственный медицинский университет
П. Павлова, 197022, Санкт-Петербург, ул. Л. Толстого, 6–8;

ай Александрович (e-mail: sda120675@mail.ru), Санкт-Петербургский научно-исследовательский институт скорой помощи
нелидзе, 192242, Санкт-Петербург, ул. Будапештская, 3

67

Статьи в журналах

© Коллектив авторов, 2015
УДК 616.351-006.6-033.2-037

А. А. Захаренко, М. А. Беляев, А. Н. Морозов, И. Н. Данилов, А. А. Стаценко, А. А. Трушин, О. А. Тен, К. Н. Вовин

ПРОГНОЗИРОВАНИЕ РИСКА ЛАТЕРАЛЬНОГО МЕТАСТАЗИРОВАНИЯ ПРИ РАКЕ ПРЯМОЙ КИШКИ

ГБОУ «Первый Санкт-Петербургский государственный медицинский университет им. акад. И. П. Павло
Минздрава РФ (ректор — академик РАН проф. С. Ф. Багненко)

Ключевые слова: *рак прямой кишки, лимфогенное метастазирование, рецидив, лимфатические узлы, латеральные метастазы*

Введение. Частота возникновения местных рецидивов после перенесенного лечения рака прямой кишки варьирует от 2 до 27%. На данные показатели влияют степень местного распространения опухоли, поражение регионарного аппарата прямой кишки на момент начала лечения, а также выбор лечебной тактики при той или иной стадии заболевания [8, 11, 16, 17, 19].

Латеральное метастазирование, наиб
характерное для рака нижне- и среднеампуля
отделов, осуществляется вдоль средних прям
шечных артерий (СПА) до внутренних подвздо
артерий и области запирательной ямки, вклю
поражение средних прямокишечных, внутре
и общих подвздошных, запирательных лимф
ческих узлов. По данным
встречается у 8–18% па
Основные методы
заболевания компьютер
магнитно-резонансная т

© Коллектив авторов, 2015
УДК [616.33-006.6-089.87+616.136.4-007]:616.42-089.87

В. М. Седов, И. Н. Данилов, А. Н. Яицкий, А. А. Захаренко, К. Н. Вовин, А. Л. Быкова

ОСОБЕННОСТИ ВЫПОЛНЕНИЯ ЛИМФОДИССЕКЦИИ У БОЛЬНЫХ РАКОМ ЖЕЛУДКА ПРИ РАДИКАЛЬНЫХ ХИРУРГИЧЕСКИХ ВМЕШАТЕЛЬСТВАХ В УСЛОВИЯХ ВАРИАНТНОГО СТРОЕНИЯ ЧРЕВНОГО СТВОЛА

Кафедра факультетской хирургии (зав. — проф. В. М. Седов), НИИ хирургии и неотложной медицины (дир. — академик РАН проф. С. Ф. Багненко), ГБОУ ВПО «Первый Санкт-Петербургский государственный медицинский университет им. акад. И. П. Павлова» Минздрава РФ

Ключевые слова: *рак желудка, вариант висцеральных сосудов, чревный ствол, спиральная компьютерная ангиотомография*

Введение. В настоящее время своевременная диагностика и лечение рака желудка является одной из актуальнейших проблем абдоминальной хирургии и онкологии. Несмотря на снижение заболеваемости и несомненные достижения в лечении, рак желудка остается одной из ведущих причин смерти практически во всех странах мира.

развития хирургической

выполнения адекватной лимфодиссекции необходимо сопоставление лимфатических узлов с сосудами всего верхнего этажа брюшной полости, со всеми вариантами кровеносных сосудов. Каждый вариант отхождения артерий верхнего этажа брюшной полости детерминирует иное положение лимфатических узлов при сохранении той же коллекторной архитектоники лимфатического русла [3]. Исходя из этого, улучшение результатов лечения рака желудка на современном этапе возможно за счет совершенствования методов его диагностики, индивидуального планирования

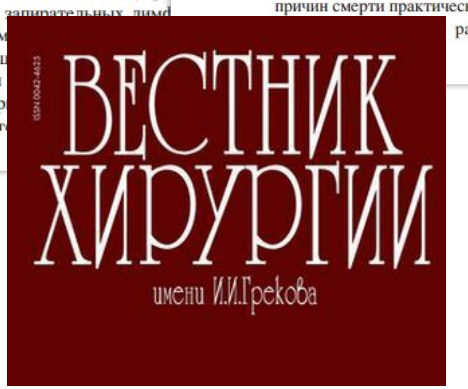

Статьи в журналах

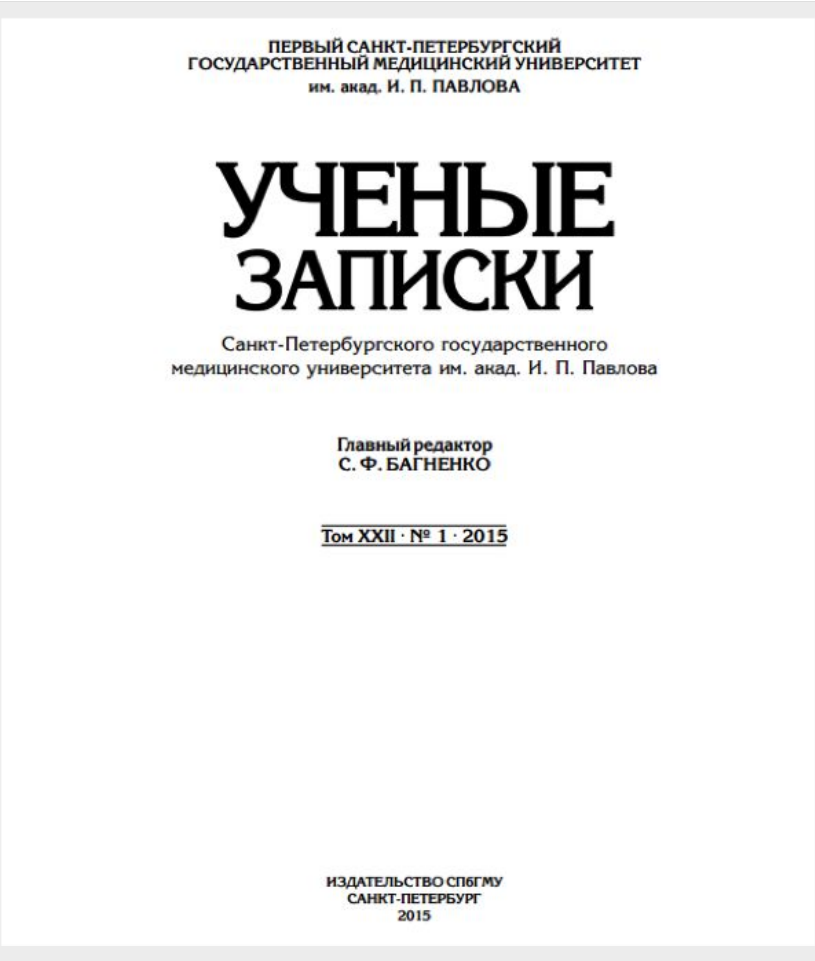

ПЕРВЫЙ САНКТ-ПЕТЕРБУРГСКИЙ
ГОСУДАРСТВЕННЫЙ МЕДИЦИНСКИЙ УНИВЕРСИТЕТ
им. акад. И. П. ПАВЛОВА

УЧЕНЫЕ ЗАПИСКИ

Санкт-Петербургского государственного
медицинского университета им. акад. И. П. Павлова

Главный редактор
С. Ф. БАГНЕНКО

Том XXII · № 1 · 2015

ИЗДАТЕЛЬСТВО СПбГМУ
САНКТ-ПЕТЕРБУРГ
2015

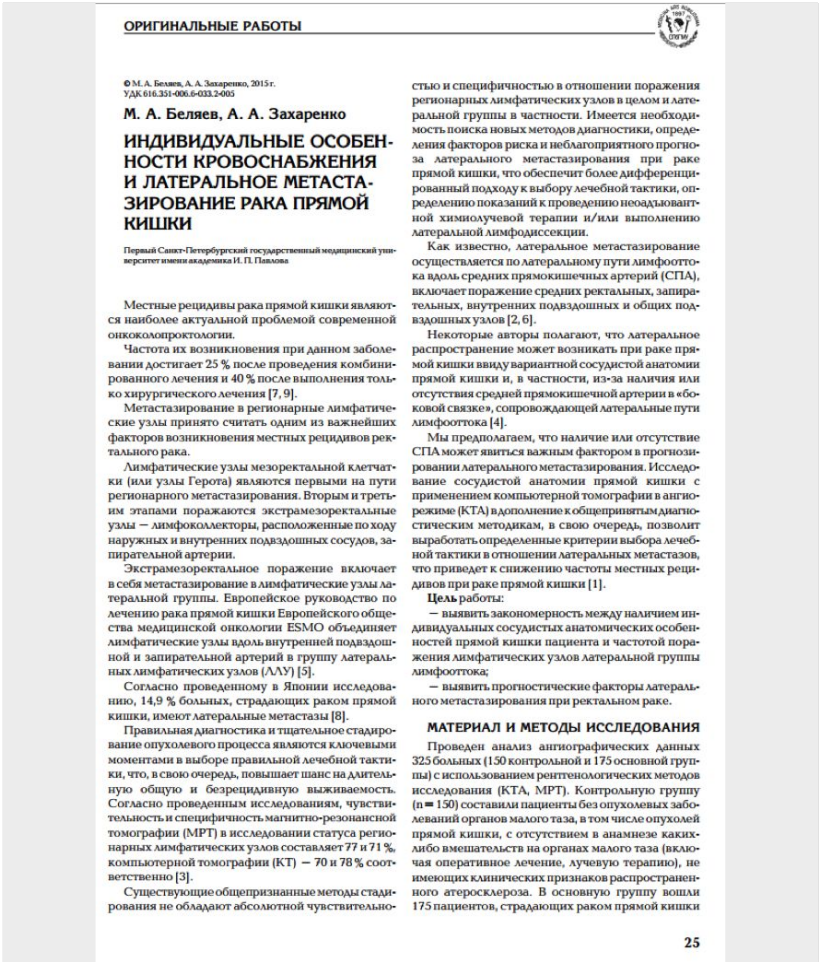

ОРИГИНАЛЬНЫЕ РАБОТЫ

© М. А. Беляев, А. А. Захаренко, 2015 г.
УДК 616.351-006.6-033.2-005

М. А. Беляев, А. А. Захаренко

ИНДИВИДУАЛЬНЫЕ ОСОБЕННОСТИ КРОВОСНАБЖЕНИЯ И ЛАТЕРАЛЬНОЕ МЕТАСТАЗИРОВАНИЕ РАКА ПРЯМОЙ КИШКИ

Первый Санкт-Петербургский государственный медицинский университет имени академика И. П. Павлова

Местные рецидивы рака прямой кишки являются наиболее актуальной проблемой современной онкоколопроктологии.

Частота их возникновения при данном заболевании достигает 25 % после проведения комбинированного лечения и 40 % после выполнения только хирургического лечения [7, 9].

Метастазирование в регионарные лимфатические узлы принято считать одним из важнейших факторов возникновения местных рецидивов ректального рака.

Лимфатические узлы мезоректальной клетчатки (или узлы Герота) являются первыми на пути регионарного метастазирования. Вторым и третьим этапами поражаются экстрамезоректальные узлы — лимфоколлекторы, расположенные по ходу наружных и внутренних подвздошных сосудов, запирательной артерии.

Экстрамезоректальное поражение включает в себя метастазирование в лимфатические узлы латеральной группы. Европейское руководство по лечению рака прямой кишки Европейского общества медицинской онкологии ESMO объединяет лимфатические узлы вдоль внутренней подвздошной и запирательной артерий в группу латеральных лимфатических узлов (ЛЛУ) [5].

Согласно проведенному в Японии исследованию, 14,9 % больных, страдающих раком прямой кишки, имеют латеральные метастазы [8].

Правильная диагностика и тщательное стадирование опухолевого процесса являются ключевыми моментами в выборе правильной лечебной тактики, что, в свою очередь, повышает шанс на длительную общую и безрецидивную выживаемость. Согласно проведенным исследованиям, чувствительность и специфичность магнитно-резонансной томографии (МРТ) в исследовании статуса регионарных лимфатических узлов составляет 77 и 71 %, компьютерной томографии (КТ) — 70 и 78 % соответственно [3].

Существующие общепризнанные методы стадирования не обладают абсолютной чувствительностью и специфичностью в отношении поражения регионарных лимфатических узлов в целом и латеральной группы в частности. Имеется необходимость поиска новых методов диагностики, определения факторов риска и неблагоприятного прогноза латерального метастазирования при раке прямой кишки, что обеспечит более дифференцированный подходу к выбору лечебной тактики, определению показаний к проведению неоадъювантной химиолучевой терапии и/или выполнению латеральной лимфодиссекции.

Как известно, латеральное метастазирование осуществляется по латеральному пути лимфооттока вдоль средних прямокишечных артерий (СПА), включает поражение средних ректальных, запирательных, внутренних подвздошных и общих подвздошных узлов [2, 6].

Некоторые авторы полагают, что латеральное распространение может возникать при раке прямой кишки ввиду вариантной сосудистой анатомии прямой кишки и, в частности, из-за наличия или отсутствия средней прямокишечной артерии в «боковой связке», сопровождающей латеральные пути лимфооттока [4].

Мы предполагаем, что наличие или отсутствие СПА может явиться важным фактором в прогнозировании латерального метастазирования. Исследование сосудистой анатомии прямой кишки с применением компьютерной томографии в ангиорежиме (КТА) в дополнение к общепринятым диагностическим методикам, в свою очередь, позволит выработать определенные критерии выбора лечебной тактики в отношении латеральных метастазов, что приведет к снижению частоты местных рецидивов при раке прямой кишки [1].

Цель работы:

— выявить закономерность между наличием индивидуальных сосудистых анатомических особенностей прямой кишки пациента и частотой поражения лимфатических узлов латеральной группы лимфооттока;

— выявить прогностические факторы латерального метастазирования при ректальном раке.

МАТЕРИАЛ И МЕТОДЫ ИССЛЕДОВАНИЯ

Проведен анализ ангиографических данных 325 больных (150 контрольной и 175 основной группы) с использованием рентгенологических методов исследования (КТА, МРТ). Контрольную группу (n = 150) составили пациенты без опухолевых заболеваний органов малого таза, в том числе опухолей прямой кишки, с отсутствием в анамнезе каких-либо вмешательств на органах малого таза (включая оперативное лечение, лучевую терапию), не имеющих клинических признаков распространенного атеросклероза. В основную группу вошли 175 пациентов, страдающих раком прямой кишки

Диссертации

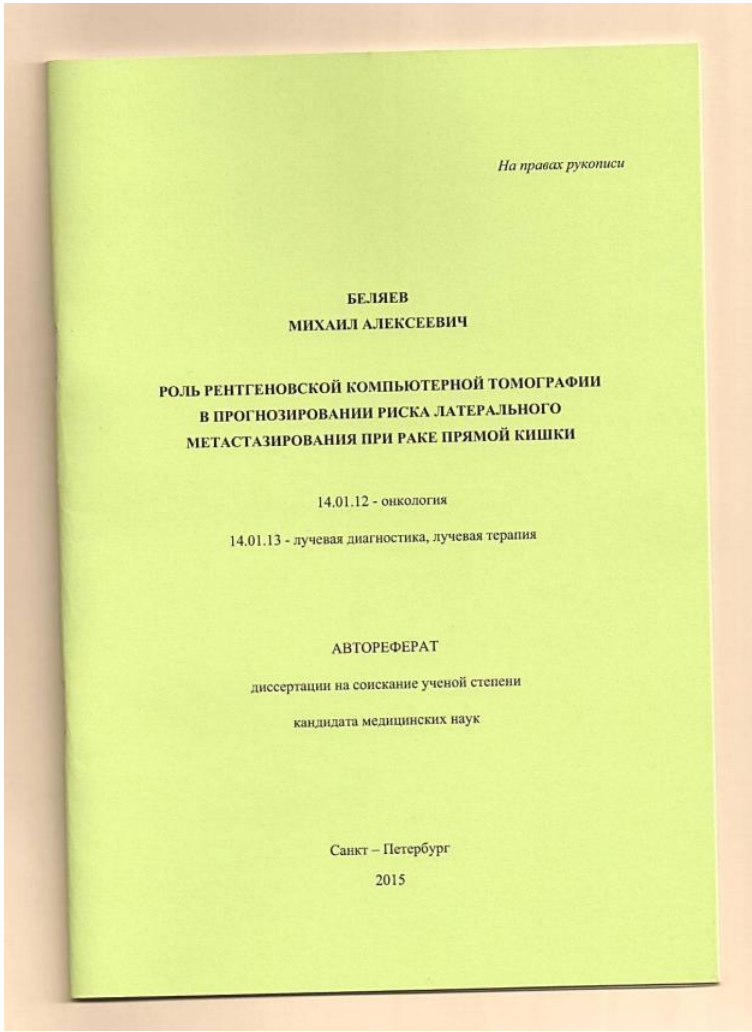

На правах рукописи

БЕЛЯЕВ
МИХАИЛ АЛЕКСЕЕВИЧ

РОЛЬ РЕНТГЕНОВСКОЙ КОМПЬЮТЕРНОЙ ТОМОГРАФИИ В ПРОГНОЗИРОВАНИИ РИСКА ЛАТЕРАЛЬНОГО МЕТАСТАЗИРОВАНИЯ ПРИ РАКЕ ПРЯМОЙ КИШКИ

14.01.12 - онкология

14.01.13 - лучевая диагностика, лучевая терапия

АВТОРЕФЕРАТ

диссертации на соискание ученой степени

кандидата медицинских наук

Санкт – Петербург

2015

Монографии и учебные пособия

Глава 5. Неотложные состояния при заболеваниях нервной системы
5.1. Острые нарушения мозгового кровообращения. *И.А. Вознюк*
5.2. Комы. *Е.Ю. Ковальчук*
5.3. Эпилептический припадок, эпилептический статус. *Е.Ю. Ковальчук*
5.4. Головная боль. *И.А. Вознюк, А.В. Амелин*
5.5. Вертеброгенный болевой синдром. *Е.Р. Баранцевич*
5.6. Обморок. *И.А. Вознюк*
5.7. Вегетативные кризы. *И.А. Вознюк*
5.8. Менингит. *Е.Р. Баранцевич*
5.9. Энцефалиты и менингоэнцефалиты. *Е.Р. Баранцевич*
Глава 6. Неотложные состояния при заболеваниях органов брюшной полости
6.1. Острая абдоминальная боль. *А.А. Захаренко, Р.И. Миннуллин, П.А. Ярцев*
6.2. Острый аппендицит. *Э.Г. Цветков*
6.3. Острый холецистит. *М.Ю. Кабанов*
6.4. Острый панкреатит. *В.Р. Гольцов*
6.5. Желудочно-кишечные кровотечения. *В.Г. Вербицкий*
6.6. Острая кишечная непроходимость. *А.А. Захаренко*
6.7. Ущемленные наружные грыжи живота. *М.В. Ромашкин-Тиманов*
6.8. Перфорация хронических язв желудка и двенадцатиперстной кишки. *С.И. Перегудов*
Глава 7. Неотложные состояния при заболеваниях мочевыделительной системы
7.1. Острый пиелонефрит. *Р.Э. Амдий, А.С. Аль-Шукри*
7.2. Острая задержка мочеиспускания. *Р.Э. Амдий*
7.3. Анурия. *С.Х. Аль-Шукри, Р.Э. Амдий, В.Я. Дубинский*

Монографии и учебные пособия

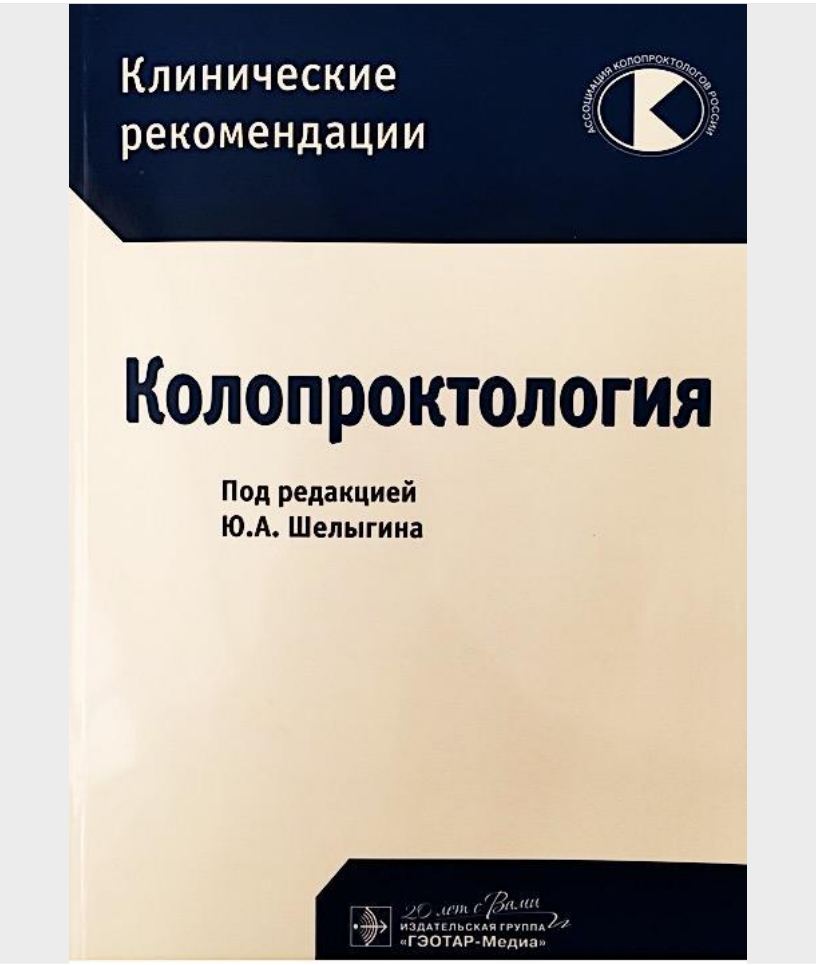

Зароднюк Ирина Владимировна – д-р мед. наук, ведущий научный сотрудник отдела рентгенодиагностики, компьютерной и магнитно-резонансной томографии ФГБУ «Государственный научный центр колопроктологии им. А.Н. Рыжих» Минздрава России (Москва)

Затевахин Игорь Иванович — д-р мед. наук, проф., акад. РАН, зав. кафедрой хирургических болезней педиатрического факультета ГБОУ ВПО «Российский национальный исследовательский медицинский университет им. Н.И. Пирогова» Минздрава России (Москва)

Захаренко Александр Анатольевич — д-р мед. наук, зав. онкологическим отделением Клиники факультетской хирургии ГБОУ ВПО «Первый Санкт-Петербургский государственный медицинский университет им. акад. И.П. Павлова» Минздрава России (Санкт-Петербург)

Ивашкин Владимир Трофимович — д-р мед. наук, проф., акад. РАН, зав. кафедрой пропедевтики внутренних болезней лечебного факультета ГБОУ ВПО «Первый Московский государственный медицинский университет им. И.М. Сеченова» Минздрава России, директор Клиники им. В.Х. Василенко (Москва)

Калашникова Ирина Анатольевна – зав. отделением реабилитации ФГБУ «Государственный научный центр колопроктологии им. А.Н. Рыжих» Минздрава России (Москва)

Карпухин Олег Юрьевич — д-р мед. наук, проф. кафедры хирургии № 1 ГБОУ ВПО «Казанский государственный медицинский университет» Минздрава России (Казань)

Кашников Владимир Николаевич – канд. мед. наук, заместитель директора по лечебной работе ФГБУ «Государственный научный центр колопроктологии им. А.Н. Рыжих» Минздрава России (Москва)

Костарев Иван Васильевич — канд. мед. наук, старший научный сотрудник отдела общей и реконструктивной колопроктологии ФГБУ «Государственный научный центр колопроктологии им. А.Н. Рыжих» Минздрава России (Москва)

Костенко Николай Владимирович — д-р мед. наук, проф., проректор по лечебной работе и последипломному образованию, доцент кафедры общей хирургии ГБОУ ВПО «Астраханский государственный медицинский университет» Минздрава России (Астрахань)

Кубышкин Валерий Алексеевич — д-р мед. наук, проф., акад. РАН, директор ФГБУ «Институт хирургии им. А.В. Вишневского» Минздрава России, главный внештатный хирург Минздрава России (Москва)

Кузьминов Александр Михайлович — д-р мед. наук, проф., руководитель отдела общей колопроктологии с группой изучения семейного

Доклады на конференциях

European Society of Radiology

EPOS™
Electronic Presentation Online System

European Society of Radiology

Rectal vascular supply anatomical variability- prognostic factor of lateral node metastasis in patients with rectal cancer?

Poster No.:	C-0209
Congress:	ECR 2015
Type:	Scientific Exhibit
Authors:	N. Ananyeva, A. Zakharenko, M. Belyaev, T. Rostovtseva, R. Ezhova; Saint-Petersburg/RU
Keywords:	Oncology, Colon, Arteries / Aorta, MR-Angiography, CT-Angiography, Diagnostic procedure, Cancer, Metastases
DOI:	10.1594/ecr2015/C-0209

Any information contained in this pdf file is automatically generated from digital material submitted to EPOS by third parties in the form of scientific presentations. References to any names, marks, products, or services of third parties or hypertext links to third-party sites or information are provided solely as a convenience to you and do not in any way constitute or imply ECR's endorsement, sponsorship or recommendation of the third party, information, product or service. ECR is not responsible for the content of these pages and does not make any representations regarding the content or accuracy of material in this file.
As per copyright regulations, any unauthorised use of the material or parts thereof as well as commercial reproduction or multiple distribution by any traditional or electronically based reproduction/publication method ist strictly prohibited.
You agree to defend, indemnify, and hold ECR harmless from and against any and all claims, damages, costs, and expenses, including attorneys' fees, arising from or related to your use of these pages.
Please note: Links to movies, ppt slideshows and any other multimedia files are not available in the pdf version of presentations.
www.myESR.org

Доклады на конференциях

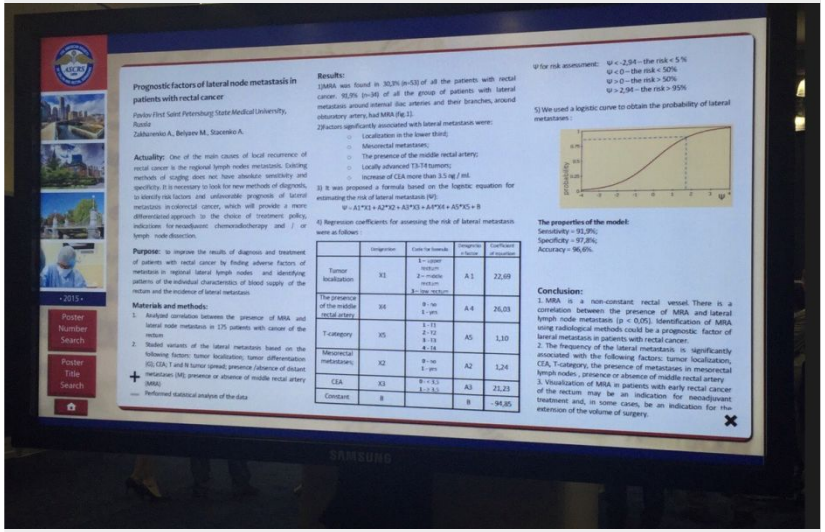

Доклады на конференциях

Prognostic factors of lateral node metastasis in patients with rectal cancer

Pavlov First Saint Petersburg State Medical University, Russia

Zakharenko A., Belyaev M., Stacenko A.

Actuality: One of the main causes of local recurrence of rectal cancer is the regional lymph nodes metastasis. Existing methods of staging does not have absolute sensitivity and specificity. It is necessary to look for new methods of diagnosis, to identify risk factors and unfavorable prognosis of lateral metastasis in colorectal cancer, which will provide a more differentiated approach to the choice of treatment policy, indications for neoadjuvant chemoradiotherapy and / or lymph node dissection.

Purpose: to improve the results of diagnosis and treatment of patients with rectal cancer by finding adverse factors of metastasis in regional lateral lymph nodes and identifying patterns of the individual characteristics of blood supply of the rectum and the incidence of lateral metastasis

Materials and methods:

1. Analyzed correlation between the presence of MRA and lateral node metastasis in 175 patients with cancer of the rectum
2. Studed variants of the lateral metastasis based on the following factors: tumor localization; tumor differentiation (G); CEA; T and N tumor spread; presence /absence of distant metastases (M); presence or absence of middle rectal artery (MRA)
3. Performed statistical analysis of the data

Results:

1)MRA was found in 30,3% (n=53) of all the patients with rectal cancer. 91,9% (n=34) of all the group of patients with lateral metastasis around internal iliac arteries and their branches, around obturatory artery, had MRA (fig.1).

2)Factors significantly associated with lateral metastasis were:

- Localization in the lower third;
- Mesorectal metastases;
- The presence of the middle rectal artery;
- Locally advanced T3-T4 tumors;
- Increase of CEA more than 3.5 ng / ml.

3) It was proposed a formula based on the logistic equation for estimating the risk of lateral metastasis (Ψ):

$$\Psi = A1*X1 + A2*X2 + A3*X3 + A4*X4 + A5*X5 + B$$

4) Regression coefficients for assessing the risk of lateral metastasis were as follows :

	Designation	Code for formula	Designation factor	Coefficient of equation
Tumor localization	X1	**1** – upper rectum **2** – middle rectum **3** – low rectum	A 1	22,69
The presence of the middle rectal artery	X4	**0** - no **1** - yes	A 4	26,03
T-category	X5	**1** - T1 **2** - T2 **3** - T3 **4** - T4	A5	1,10
Mesorectal metastases;	X2	**0** - no **1** - yes	A2	1,24
CEA	X3	**0** - < 3,5 **1** - ≥ 3,5	A3	21,23
Constant	B		B	- 94,85

Ψ for risk assessment:
Ψ < -2,94 – the risk < 5 %
Ψ < 0 – the risk < 50%
Ψ > 0 – the risk > 50%
Ψ > 2,94 – the risk > 95%

5) We used a logistic curve to obtain the probability of lateral metastases :

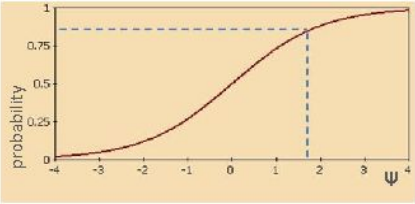

The properties of the model:
Sensitivity = 91,9%;
Specificity = 97,8%;
Accuracy = 96,6%.

Conclusion:

1. MRA is a non-constant rectal vessel. There is a correlation between the presence of MRA and lateral lymph node metastasis ($p < 0,05$). Identification of MRA using radiological methods could be a prognostic factor of lareral metastasis in patients with rectal cancer.
2. The frequency of the lateral metastasis is significantly associated with the following factors: tumor localization, CEA, T-category, the presence of metastases in mesorectal lymph nodes , presence or absence of middle rectal artery
3. Visualization of MRA in patients with early rectal cancer of the rectum may be an indication for neoadjuvant treatment and, in some cases, be an indication for the extension of the volume of surgery.

Доклады на конференциях

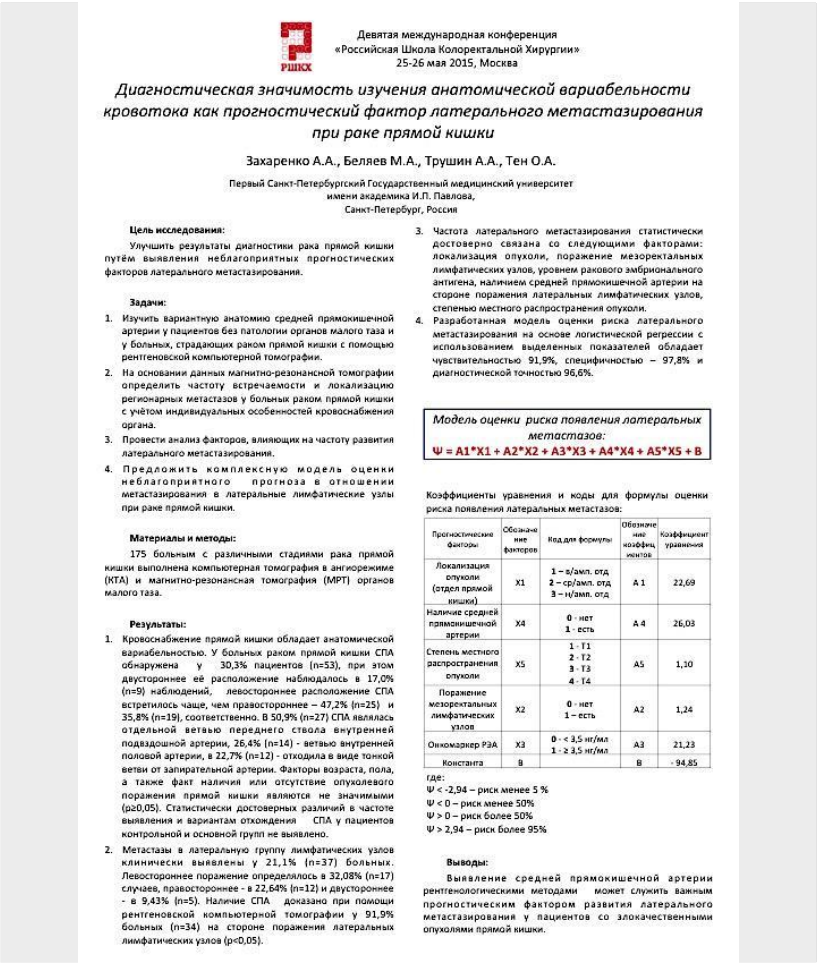

РШКХ

Девятая международная конференция
«Российская Школа Колоректальной Хирургии»
25-26 мая 2015, Москва

Диагностическая значимость изучения анатомической вариабельности кровотока как прогностический фактор латерального метастазирования при раке прямой кишки

Захаренко А.А., Беляев М.А., Трушин А.А., Тен О.А.

Первый Санкт-Петербургский Государственный медицинский университет имени академика И.П. Павлова, Санкт-Петербург, Россия

Цель исследования:

Улучшить результаты диагностики рака прямой кишки путём выявления неблагоприятных прогностических факторов латерального метастазирования.

Задачи:

1. Изучить вариантную анатомию средней прямокишечной артерии у пациентов без патологии органов малого таза и у больных, страдающих раком прямой кишки с помощью рентгеновской компьютерной томографии.
2. На основании данных магнитно-резонансной томографии определить частоту встречаемости и локализацию регионарных метастазов у больных раком прямой кишки с учётом индивидуальных особенностей кровоснабжения органа.
3. Провести анализ факторов, влияющих на частоту развития латерального метастазирования.
4. Предложить комплексную модель оценки неблагоприятного прогноза в отношении метастазирования в латеральные лимфатические узлы при раке прямой кишки.

Материалы и методы:

175 больным с различными стадиями рака прямой кишки выполнена компьютерная томография в ангиорежиме (КТА) и магнитно-резонансная томография (МРТ) органов малого таза.

Результаты:

1. Кровоснабжение прямой кишки обладает анатомической вариабельностью. У больных раком прямой кишки СПА обнаружена у 30,3% пациентов (n=53), при этом двустороннее её расположение наблюдалось в 17,0% (n=9) наблюдений, левостороннее расположение СПА встретилось чаще, чем правостороннее – 47,2% (n=25) и 35,8% (n=19), соответственно. В 50,9% (n=27) СПА являлась отдельной ветвью переднего ствола внутренней подвздошной артерии, 26,4% (n=14) - ветвью внутренней половой артерии, в 22,7% (n=12) - отходила в виде тонкой ветви от запирательной артерии. Факторы возраста, пола, а также факт наличия или отсутствие опухолевого поражения прямой кишки являются не значимыми (p≥0,05). Статистически достоверных различий в частоте выявления и вариантам отхождения СПА у пациентов контрольной и основной групп не выявлено.
2. Метастазы в латеральную группу лимфатических узлов клинически выявлены у 21,1% (n=37) больных. Левостороннее поражение определялось в 32,08% (n=17) случаев, правостороннее - в 22,64% (n=12) и двустороннее - в 9,43% (n=5). Наличие СПА доказано при помощи рентгеновской компьютерной томографии у 91,9% больных (n=34) на стороне поражения латеральных лимфатических узлов (p<0,05).
3. Частота латерального метастазирования статистически достоверно связана со следующими факторами: локализация опухоли, поражение мезоректальных лимфатических узлов, уровнем ракового эмбрионального антигена, наличием средней прямокишечной артерии на стороне поражения латеральных лимфатических узлов, степенью местного распространения опухоли.
4. Разработанная модель оценки риска латерального метастазирования на основе логистической регрессии с использованием выделенных показателей обладает чувствительностью 91,9%, специфичностью – 97,8% и диагностической точностью 96,6%.

Модель оценки риска появления латеральных метастазов:

Ψ = A1*X1 + A2*X2 + A3*X3 + A4*X4 + A5*X5 + B

Коэффициенты уравнения и коды для формулы оценки риска появления латеральных метастазов:

Прогностические факторы	Обозначение факторов	Код для формулы	Обозначение коэффициентов	Коэффициент уравнения
Локализация опухоли (отдел прямой кишки)	X1	1 – в/амп. отд 2 – ср/амп. отд 3 – н/амп. отд	A 1	22,69
Наличие средней прямокишечной артерии	X4	0 - нет 1 - есть	A 4	26,03
Степень местного распространения опухоли	X5	1 - T1 2 - T2 3 - T3 4 - T4	A5	1,10
Поражение мезоректальных лимфатических узлов	X2	0 - нет 1 – есть	A2	1,24
Онкомаркер РЭА	X3	0 - < 3,5 нг/мл 1 - ≥ 3,5 нг/мл	A3	21,23
Константа	B		B	- 94,85

где:
Ψ < -2,94 – риск менее 5 %
Ψ < 0 – риск менее 50%
Ψ > 0 – риск более 50%
Ψ > 2,94 – риск более 95%

Выводы:

Выявление средней прямокишечной артерии рентгенологическими методами может служить важным прогностическим фактором развития латерального метастазирования у пациентов со злокачественными опухолями прямой кишки.

Доклады на конференциях

Доклады на конференциях

I-я Международная Междисциплинарная научно-практическая конференция
Медицинского диагностического центра «Рэмси Диагностика»

Оптимальные алгоритмы томографии в абдоминальной онкологии

Организатор: МДЦ «Рэмси Диагностика» (Россия)
Со-организатор: «Virtual Radiologic» (США)
Спонсор: «Джий Хэлскеа» (США)

Санкт-Петербург, 19 февраля 2015 г.
Место проведения: «Краун Плаза – Лиговский»

РЭМСИ ДИАГНОСТИКА

ПРОГРАММА

09.00 – 10.00	Регистрация участников. Приветственный кофе-брейк
10.00 – 10.10	**Приветственное слово к участникам конференции** Ледовский А.В., Управляющий директор МДЦ «Рэмси Диагностика»
10.10 – 10.50	**МРТ прямой кишки в предоперационном планировании: трудности и ошибки** Докладчик: Ананьева Н.И., Главный специалист МДЦ «Рэмси Диагностика» (Санкт-Петербург), профессор, доктор медицинских наук, руководитель отдела неврологии и клинико-диагностических методов исследования психоневрологических больных в Научно-исследовательском психоневрологическом институте им. В.М.Бехтерева, профессор научно-клинического и образовательного центра «Лучевая диагностика и ядерная медицина»
11.00 – 11.40	**Клинические задачи и выбор соответствующего метода исследования в лучевой диагностике** Докладчик: Стронг Б., Медицинский директор компании «Virtual Radiologic» (США), радиолог, лицензированный на медицинскую практику в 50 штатах, награжденный премией "Top People To Watch In Radiology - 2014" в номинации «Лучший Радиолог» по версии крупнейшего профессионального радиологического интернет-ресурса «Diagnostic Imaging» (США)
11.40 – 12.00	Кофе-брейк
12.00 – 12.40	**Новейшие достижения в диагностике очаговых образований печени: ДВИ и печеночно-специфичные контрастные средства** Докладчик: Кармазановский Г.Г., Главный специалист МДЦ «Рэмси Диагностика» (Москва), профессор, доктор медицинских наук, Заслуженный деятель науки РФ, Лауреат премии Правительства РФ в области науки и техники, Лауреат премии Ленинского комсомола, заведующий отделом лучевых методов диагностики и лечения ФГБУ «Институт хирургии им.А.В.Вишневского» МЗ России
12.40 – 13.00	**Возможности КТ и МРТ в дифференциальной диагностике и стадировании опухолей поджелудочной железы. Методика исследования** Докладчик: Савельева Т.В., ведущий специалист «Рэмси Диагностика» (Санкт-Петербург), кандидат медицинских наук, доцент кафедры рентгенологии Санкт-Петербургского Государственного медицинского университета
13.00 – 14.00	Перерыв на обед
14.00 – 14.20	**Современные возможности МРТ в онкологии** Докладчик: Ицков А.А., старший специалист по клиническому обучению «Джий Хэлскеа», врач-рентгенолог
14.00 – 15.20	**Скрининг и ранняя диагностика колоректального рака** Докладчик: Васильев С.В., доктор медицинских наук, профессор, Заслуженный врач России, главный внештатный колопроктолог комитета здравоохранения Санкт-Петербурга, заведующий отделением онкологии, заведующий кафедрой хирургических болезней с курсом колопроктологии СПбГМУ им. академика И.П.Павлова
15.20 – 15.40	**Влияние вариантной анатомии сосудов прямой кишки на риск возникновения латеральных рецидивов у больных с колоректальным раком** Докладчик: Захаренко А.А., доктор медицинских наук, профессор, заведующий отделением онкологии клиники факультетской хирургии Санкт-Петербургского государственного медицинского университета им. акад. И.П.Павлова Со-докладчик: Беляев М.А., хирург-онколог отделения онкологии клиники факультетской хирургии Санкт-Петербургского государственного медицинского университета им. акад. И.П.Павлова
15.40 – 16.00	**Современные возможности МРТ в онкологии** Докладчик: Ицков А.А., старший специалист по клиническому обучению «Джий Хэлскеа», врач-рентгенолог
16.00 – 17.00	**Круглый стол. Ответы на вопросы**

Участникам конференции предоставляются рабочие материалы (силлабус), а также обеспечивается синхронный перевод лекции англоязычного лектора.

vRad

ПСПбГМУ им. акад. И.П. Павлова
Диагностический центр Ramsay Diagnostics

RAMSAY DIAGNOSTICS

Индивидуальные особенности кровоснабжения как фактор прогноза латерального метастазирования при раке прямой кишки

Захаренко А.А., Ананьева Н.И., Морозов А.Н.,
Беляев М.А., Стаценко А.А., Ростовцева Т.А.

Санкт-Петербург, 2015

Хирургическое общество имени Н.И. Пирогова
11 февраля 2015 года, Санкт-Петербург

ЛЕЧЕБНО-ДИАГНОСТИЧЕСКИЙ АЛГОРИТМ ОКАЗАНИЯ МЕДИЦИНСКОЙ ПОМОЩИ БОЛЬНЫМ С ОСТРОЙ КИШЕЧНОЙ НЕПРОХОДИМОСТИ ОПУХОЛЕВОГО ГЕНЕЗА

Доклады на конференциях

1-я научно-практическая конференция урологов Северо-Западного федерального округа «Актуальные вопросы урологии»

ИНФОРМАЦИОННОЕ ПИСЬМО

23-24 апреля 2015 года состоится 1-я научно-практическая конференция урологов Северо-Западного федерального округа «Актуальные вопросы урологии»

Лапароскопическая нервосберегающая цистопростатэктомия с интракорпоральным формированием ортотопического мочевого пузыря сегментом сигмовидной кишки

ПСПбГМУ им акад.И.П.Павлова

Кафедра урологии с клиникой

Аль-Шукри С.Х., Захаренко А.А., Аль-Шукри А.С., Невирович Е.С.

Доклады на конференциях

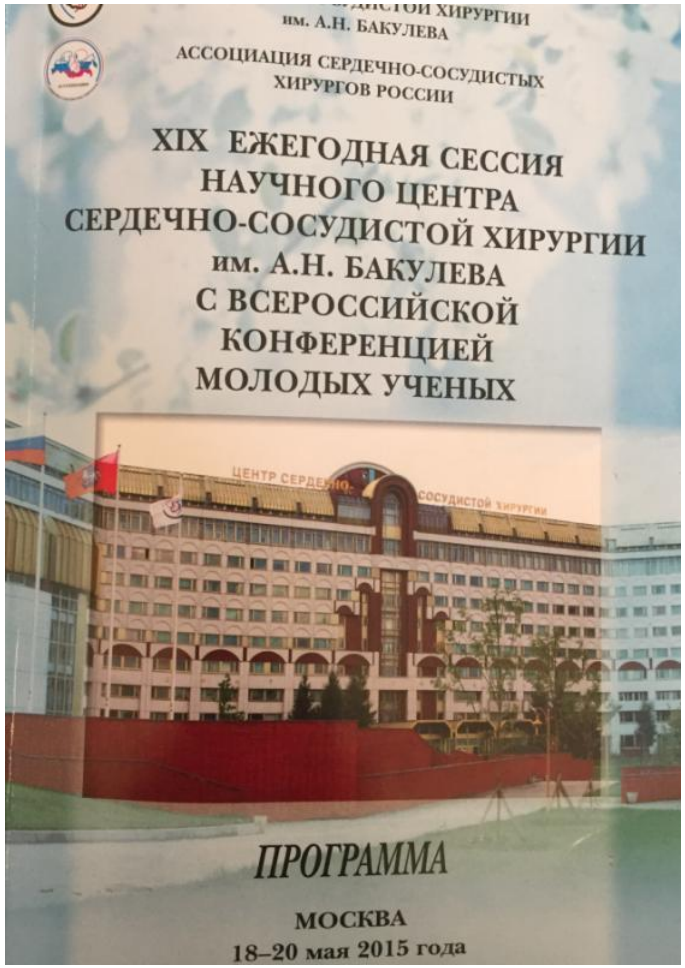

14.30–15.20

КРУГЛЫЙ СТОЛ

ХИРУРГИЧЕСКОЕ ЛЕЧЕНИЕ ЛИМФАТИЧЕСКИХ ОТЕКОВ – СОВРЕМЕННОЕ ВИДЕНИЕ ВОПРОСА

Модераторы: А.А. Малинин (Москва), В.В. Нимаев (Новосибирск)

1. *Малинин А.А., Прядко С.И., Джабаева М.С., Сергеев С.Ю.* (Москва, Россия)
   Значение резекционно-пластических операций в комплексном лечении тяжелых форм лимфедемы конечностей. 10 мин
2. *Ивашков В.Ю., Егоров Ю.С., Соболевский В.А.* (Москва, Россия)
   Первый опыт применения концепций TBAR (Total Breast Anatomy Restoration) для лечения постмастэктомического синдрома. 10 мин
3. *Нимаев В.В., Любарский М.С., Шумков О.А., Солуянов М.Ю., Смагин М.А., Хапаев Р.С., Летягин А.Ю.* (Новосибирск, Россия)
   Индивидуализированный подход к хирургической коррекции в комплексном лечении лимфедемы. 10 мин
4. *Мясникова М.О.* (Санкт-Петербург, Россия)
   Отдаленные результаты хирургического лечения постмастэктомической лимфедемы. 10 мин
5. ***Дискуссия*** 10 мин

   Вопросы к обсуждению:
   1. Совершенствование микрохирургических методик дренирования лимфы.
   2. Косметическое и функциональное значение редукционных вмешательств при слоновости.
   3. Визави пациенты и врачи – кому ближе хирургическое решение проблемы лимфедем.

Тезисы

Белые Ночи

Петербургский онкологический форум

СОДЕРЖАНИЕ

В НАЧАЛО

ских заболеваний. Около 33% больных имеют метастазы в печень на момент первичной диагностики колоректального рака. У 30–35% метастазы колоректального рака в печень обнаруживаются в процессе лечения (Koretz S. et al.,2009; Mayo S.C., Pawlik T.M.,2009; Ismaili N.,2011).

Материалы и методы

Целью работы являлась оценка и улучшение результатов хирургического лечения больных по поводу колоректального рака с метастатическим поражением печени.

Проведен анализ хирургического лечения 278 больных по поводу метастатического колоректального рака с поражением печени в Ленинградском областном онкологическом диспансере в период с 2007 по 2014 гг.

У 201 (72,3%) пациента произведено паллиативное удаление первичной опухоли, из них 77 (38,3%) пациентам выполнены резекционные вмешательства на печени. У 12 больных (6,2%) первичная опухоль распространялась на соседние органы, что потребовало выполнения комбинированных операций, 77 (27,7%) пациентам выполнены симптоматические операции (сформированы разгрузочные колостомы и обходные анастомозы).

Результаты

Объёмы оперативных вмешательств включали удаление первичной опухоли в сочетании с резекцией печени у 28 пациентов, отсроченные резекции печени выполнены 49 пациентам. Противопоказаниями к одномоментным резекционным вмешательствам являлись осложнения первичной опухоли, выраженная сопутствующая патология, недостаточный объём здоровой ткани печени.

Гемипатэктомии (ГПЭ) выполнялись при монолобарном поражении. Правосторонних ГПЭ выполнено 30, левосторонних – 7. По количеству удаляемых сегментов пациенты распределялись следующим образом – сегментэктомии (1–3 сегмента) выполнены 38 (50%) больным, резекция трёх и более сегментов – 2 (3%).

Резекционные вмешательства проводились при помощи водоструйного диссектора (ERBE JET) и аргоноплазменной коагуляции.

Послеоперационные осложнения после резекционных вмешательств на печени констатированы у 14 (18%) больных, летальность 5 %.

Выводы

Алгоритм лечении больных колоректальным раком с метастазами в печень при отсутствии признаков нерезектабельности должен включать хирургическое вмешательство как на первичной опухоли, так и на печени. Такой подход не ведет к статистически достоверному повышению числа осложнений и летальности, позволяя повысить результаты выживаемости.

ОСОБЕННОСТИ КРОВОСНАБЖЕНИЯ В ПРОГНОЗЕ ЛАТЕРАЛЬНОГО МЕТАСТАЗИРОВАНИЯ РАКА ПРЯМОЙ КИШКИ

Заморенко А.А., Беляев М.А.
Трушин А.А., Тен О.А., Нотко А.С.

Первый Санкт-Петербургский государственный медицинский университет им. акад. И.П. Павлова, г. Санкт-Петербург, Россия

Актуальность

Существующие методы оценки степени регионарного метастазирования при раке прямой кишки не являются абсолютными. Некоторые авторы полагают, что частота поражения лимфатических узлов латерального пути лимфооттока зависит от наличия или отсутствия средней прямокишечной артерии прямой кишки.

Материалы и методы

175 больным раком прямой кишки проведена компьютерная томография в ангиорежиме с прицельным изучением сосудов прямой кишки. Проанализирован факт наличия или отсутствия у данных пациентов средней прямокишечной артерии. Проведена МРТ органов малого таза и прямой кишки, установлены прогностические факторы латерального метастазирования при злокачественных опухолях прямой кишки с учетом особенностей кровоснабжения органа.

Результаты

• Средняя прямокишечная артерия визуализирована у 30,3% (n = 53) больных раком прямой кишки, установлена вариабельность ее места отхождения от внутренней подвздошной артерии.

• Наличие средней прямокишечной артерии доказано у 91,9% (n = 34) пациентов с метастазами в латеральную группу лимфатических узлов.

• Частота латерального метастазирования достоверно связана с такими факторами как степень местного распространения опухоли, наличие средней прямокишечной артерии на стороне поражения латеральной группы лимфатических узлов, поражение мезоректальных лимфатических узлов, локализация

82

Тезисы

стадиях развития и важность придерживаться активной тактики лечения больных с ПМЗО.

ЛАПАРОСКОПИЧЕСКАЯ РЕЗЕКЦИЯ ЖЕЛУДКА ПРИ РАКЕ. ТЕХНИЧЕСКИЕ АСПЕКТЫ РАДИКАЛЬНОГО ВМЕША-ТЕЛЬСТВА

Меликов С.А., Стилиди И.С.

ФГНБУ РОНЦ им. Н.Н. Блохина, Москва, Россия

Актуальность

Совершенствование методики лапароскопической резекции желудка при раке.

Материалы и методы

Возможности применения лапароскопической хирургии в лечении рака желудка, на наш взгляд, лежит в плоскости переноса модели «открытого» вмешательства, где учтены все нюансы последовательности, доступа к анатомическим областям оперирования, технического выполнения этапов вмешательства на «лапароскопические рельсы». Т.е. использование мини-инвазивных технологий для создания технико-тактической модели «открытого» вмешательства. Это позволяет осуществлять адекватный доступ и визуализацию анатомических областей брюшной полости по принципам «открытого» вмешательства с целью моноблочного удаления лимфоколлекторов и окружающих тканей в пределах необходимых для выполнения радикального оперативного вмешательства. Вмешательство выполняется с соблюдением четко установленного алгоритма хирургических манипуляций в каждой отдельно взятой анатомической зоне, что достигается определенными позициями

ской хирургии, с применением оригинальных технических приемов эндохирургии.

ХИРУРГИЧЕСКОЕ ЛЕЧЕНИЕ БОЛЬНЫХ РАКОМ ЖЕЛУДКА В УСЛОВИЯХ ВАРИАНТНОГО СТРОЕНИЯ ВИСЦЕРАЛЬНЫХ СОСУДОВ

Седов В.М., Данилов И.Н., Яицкий А.Н., Захаренко А.А., Вовин К.Н., Быкова А.Л.

Кафедра факультетской хирургии ГБОУ ВПО «Первый Санкт-Петербургский Государственный медицинский Университет им. акад. И.П. Павлова» Минздрава РФ. Санкт-Петербург. Российская Федерация

Актуальность

В современной литературе недостаточно уделено внимания диагностике анатомических вариантов висцеральных сосудов при раке желудка, необходимости выбора оперативного приема и объема лимфодиссекции при различных особенностях строения сосудистого русла.

Материалы и методы

В настоящее время в стандарт предоперационного обследования больных раком желудка входят: видеоэндоскопическая эзофагогастродуоденоскопия с биопсией, морфологическое исследование биопсийного материала, мультиспиральную компьютерную томографию (МСКТ) органов брюшной полости, рентгенография органов грудной клетки, ультразвуковое исследование малого таза. Дополнительно в объем исследования больных могут быть включены эндоскопическая сонография, МСКТ органов грудной клетки и малого таза, диагностическая лапа-

Тезисы

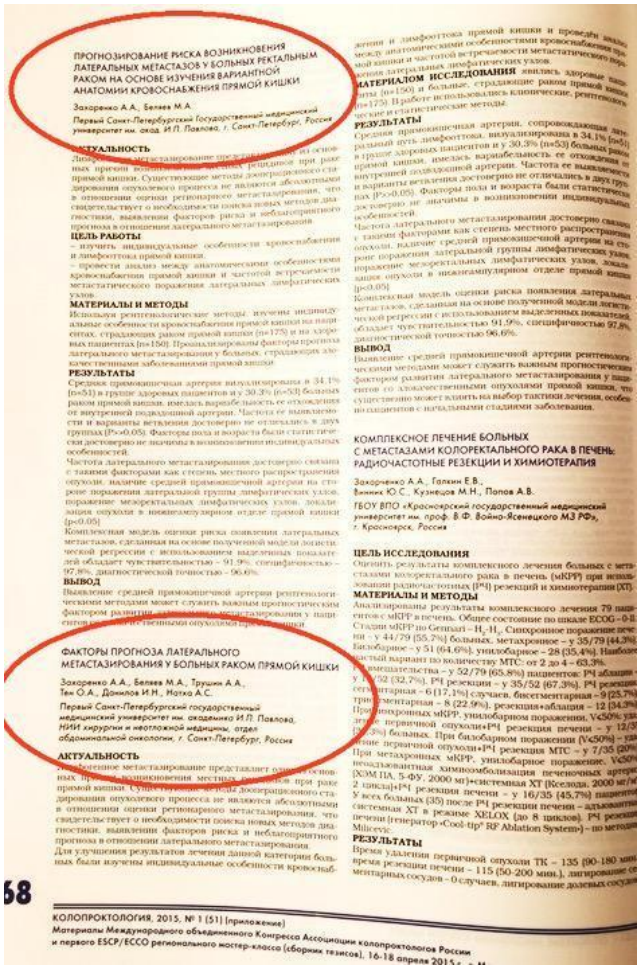

ПРОГНОЗИРОВАНИЕ РИСКА ВОЗНИКНОВЕНИЯ ЛАТЕРАЛЬНЫХ МЕТАСТАЗОВ У БОЛЬНЫХ РЕКТАЛЬНЫМ РАКОМ НА ОСНОВЕ ИЗУЧЕНИЯ ВАРИАНТНОЙ АНАТОМИИ КРОВОСНАБЖЕНИЯ ПРЯМОЙ КИШКИ

Захоренко А.А., Беляев М.А.

Первый Санкт-Петербургский Государственный медицинский университет им. акад. И.П. Павлова, г. Санкт-Петербург, Россия

ФАКТОРЫ ПРОГНОЗА ЛАТЕРАЛЬНОГО МЕТАСТАЗИРОВАНИЯ У БОЛЬНЫХ РАКОМ ПРЯМОЙ КИШКИ

Захоренко А.А., Беляев М.А., Трушин А.А., Тен О.А., Данилов И.Н., Наткхо А.С.

Первый Санкт-Петербургский государственный медицинский университет им. академика И.П. Павлова, НИИ хирургии и неотложной медицины, отдел абдоминальной онкологии, г. Санкт-Петербург, Россия

КОМПЛЕКСНОЕ ЛЕЧЕНИЕ БОЛЬНЫХ С МЕТАСТАЗАМИ КОЛОРЕКТАЛЬНОГО РАКА В ПЕЧЕНЬ: РАДИОЧАСТОТНЫЕ РЕЗЕКЦИИ И ХИМИОТЕРАПИЯ

Захоренко А.А., Галкин Е.В., Ванних Ю.С., Кузнецов М.Н., Попов А.В.

ГБОУ ВПО «Красноярский государственный медицинский университет им. проф. В.Ф. Войно-Ясенецкого МЗ РФ», г. Красноярск, Россия

68

КОЛОПРОКТОЛОГИЯ, 2015, № 1 (51) (приложение)
Материалы Международного объединенного Конгресса Ассоциации колопроктологов России и первого ESCP/ECCO регионального мастер-класса (сборник тезисов), 16-18 апреля 2015

Тезисы

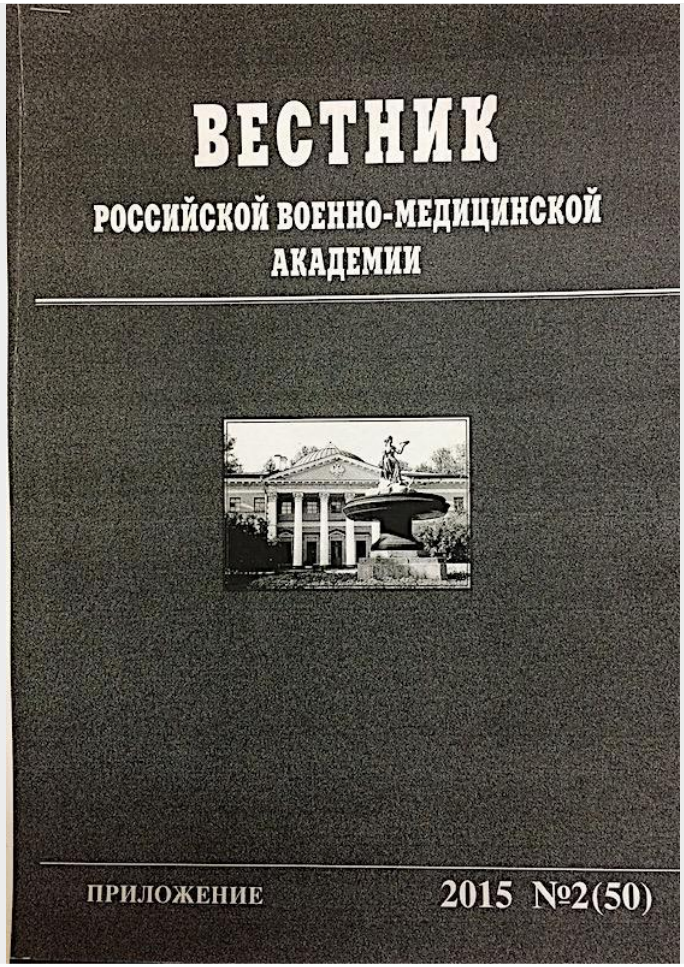

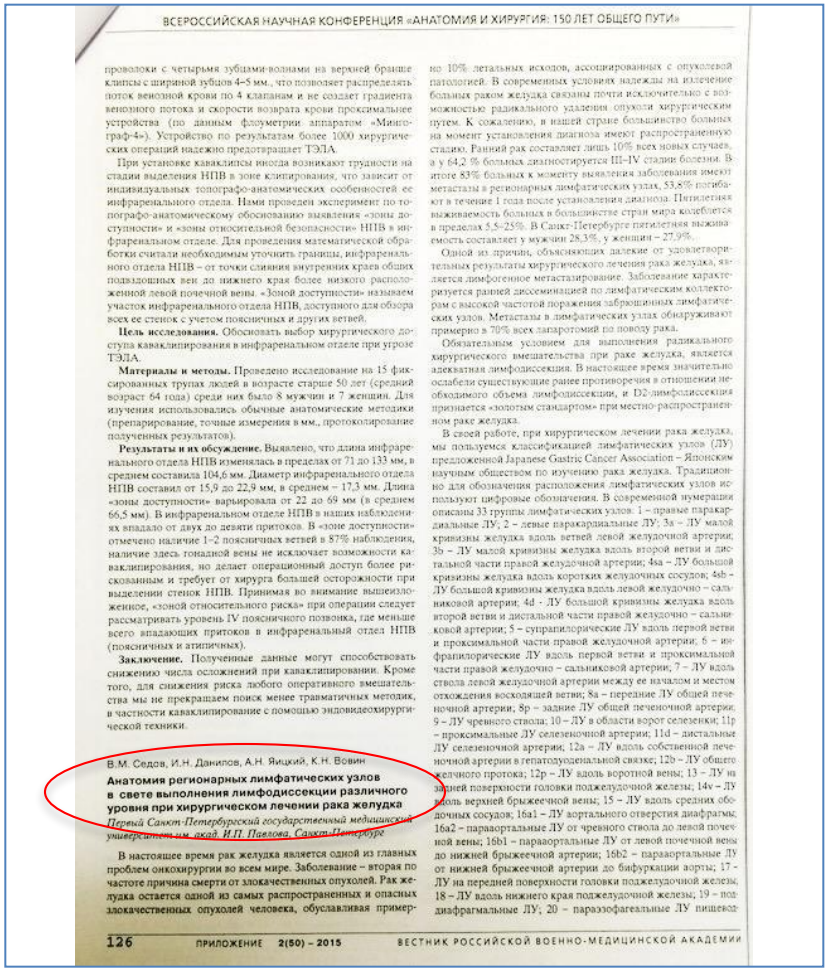

проволоки с четырьмя зубцами-волнами на верхней бранше клипсы с шириной зубцов 4–5 мм., что позволяет распределять поток венозной крови по 4 клапанам и не создает градиента венозного потока и скорости возврата крови проксимальнее устройства (по данным флоуметрии аппаратом «Миниграф-4»). Устройство по результатам более 1000 хирургических операций надежно предотвращает ТЭЛА.

При установке кавакляпсы иногда возникают трудности на стадии выделения НПВ в зоне клипирования, что зависит от индивидуальных топографо-анатомических особенностей ее инфраренального отдела. Нами проведен эксперимент по топографо-анатомическому обоснованию выявления «зоны доступности» и «зоны относительной безопасности» НПВ в инфраренальном отделе. Для проведения математической обработки считали необходимым уточнить границы, инфраренального отдела НПВ – от точки слияния внутренних краев общих подвздошных вен до нижнего края более низкого расположенной левой почечной вены. «Зоной доступности» называем участок инфраренального отдела НПВ, доступного для обзора всех ее стенок с учетом поясничных и других ветвей.

Цель исследования. Обосновать выбор хирургического доступа кавакляпирования в инфраренальном отделе при угрозе ТЭЛА.

Материалы и методы. Проведено исследование на 15 фиксированных трупах людей в возрасте старше 50 лет (средний возраст 64 года) среди них было 8 мужчин и 7 женщин. Для изучения использовались обычные анатомические методики (препарирование, точные измерения в мм., протоколирование полученных результатов).

Результаты и их обсуждение. Выявлено, что длина инфраренального отдела НПВ изменялась в пределах от 71 до 133 мм, в среднем составила 104,6 мм. Диаметр инфраренального отдела НПВ составил от 15,9 до 22,9 мм, в среднем – 17,3 мм. Длина «зоны доступности» варьировала от 22 до 69 мм (в среднем 66,5 мм). В инфраренальном отделе НПВ в наших наблюдениях впадало от двух до девяти притоков. В «зоне доступности» отмечено наличие 1–2 поясничных ветвей в 87% наблюдений, наличие здесь гонадной вены не исключает возможности кавакляпирования, но делает операционный доступ более рискованным и требует от хирурга большей осторожности при выделении стенок НПВ. Принимая во внимание вышеизложенное, «зоной относительного риска» при операции следует рассматривать уровень IV поясничного позвонка, где меньше всего впадающих притоков в инфраренальный отдел НПВ (поясничных и атипичных).

Заключение. Полученные данные могут способствовать снижению числа осложнений при кавакляпировании. Кроме того, для снижения риска любого оперативного вмешательства мы не прекращаем поиск менее травматичных методик, в частности кавакляпирование с помощью эндовидеохирургической техники.

В.М. Седов, И.Н. Данилов, А.Н. Яицкий, К.Н. Вовин

Анатомия регионарных лимфатических узлов в свете выполнения лимфодиссекции различного уровня при хирургическом лечении рака желудка

Первый Санкт-Петербургский государственный медицинский университет им. акад. И.П. Павлова, Санкт-Петербург

В настоящее время рак желудка является одной из главных проблем онкохирургии во всем мире. Заболевание – вторая по частоте причина смерти от злокачественных опухолей. Рак желудка остается одной из самых распространенных и опасных злокачественных опухолей человека, обуславливая примерно 10% летальных исходов, ассоциированных с опухолевой патологией. В современных условиях надежды на излечение больных раком желудка связаны почти исключительно с возможностью радикального удаления опухоли хирургическим путем. К сожалению, в нашей стране большинство больных на момент установления диагноза имеют распространенную стадию. Ранний рак составляет лишь 10% всех новых случаев, а у 64,2 % больных диагностируется III-IV стадии болезни. В итоге 83% больных к моменту выявления заболевания имеют метастазы в регионарных лимфатических узлах, 53,8% погибают в течение 1 года после установления диагноза. Пятилетняя выживаемость больных в большинстве стран мира колеблется в пределах 5,5–25%. В Санкт-Петербурге пятилетняя выживаемость составляет у мужчин 28,3%, у женщин – 27,9%.

Одной из причин, объясняющих далекие от удовлетворительных результаты хирургического лечения рака желудка, является лимфогенное метастазирование. Заболевание характеризуется ранней диссеминацией по лимфатическим коллекторам с высокой частотой поражения заброшенных лимфатических узлов. Метастазы в лимфатических узлах обнаруживают примерно в 70% всех лапаротомий по поводу рака.

Обязательным условием для выполнения радикального хирургического вмешательства при раке желудка, является адекватная лимфодиссекция. В настоящее время значительно ослабели существующие ранее противоречия в отношении необходимого объема лимфодиссекции, и D2-лимфодиссекция признается «золотым стандартом» при местно-распространенном раке желудка.

В своей работе, при хирургическом лечении рака желудка, мы пользуемся классификацией лимфатических узлов (ЛУ) предложенной Japanese Gastric Cancer Association – Японским научным обществом по изучению рака желудка. Традиционно для обозначения расположения лимфатических узлов используют цифровые обозначения. В современной нумерации описаны 33 группы лимфатических узлов. 1 – правые паракардиальные ЛУ; 2 – левые паракардиальные ЛУ; 3a – ЛУ малой кривизны желудка вдоль ветвей левой желудочной артерии; 3b – ЛУ малой кривизны желудка вдоль второй ветви и дистальной части правой желудочной артерии; 4sa – ЛУ большой кривизны желудка вдоль коротких желудочных сосудов; 4sb – ЛУ большой кривизны желудка вдоль левой желудочно – сальниковой артерии; 4d - ЛУ большой кривизны желудка вдоль второй ветви и дистальной части правой желудочно – сальниковой артерии; 5 – супрапилорические ЛУ вдоль первой ветви и проксимальной части правой желудочной артерии; 6 – инфрапилорические ЛУ вдоль первой ветви и проксимальной части правой желудочно – сальниковой артерии; 7 – ЛУ вдоль ствола левой желудочной артерии между ее началом и местом отхождения восходящей ветви; 8a – передние ЛУ общей печеночной артерии; 8p – задние ЛУ общей печеночной артерии; 9 – ЛУ чревного ствола; 10 – ЛУ в области ворот селезенки; 11p – проксимальные ЛУ селезеночной артерии; 11d – дистальные ЛУ селезеночной артерии; 12a – ЛУ вдоль собственной печеночной артерии в гепатодуоденальной связке; 12b – ЛУ общего желчного протока; 12p – ЛУ вдоль воротной вены; 13 – ЛУ на задней поверхности головки поджелудочной железы; 14v – ЛУ вдоль верхней брыжеечной вены; 15 – ЛУ вдоль средних ободочных сосудов; 16a1 – ЛУ аортального отверстия диафрагмы; 16a2 – парааортальные ЛУ от чревного ствола до левой почечной вены; 16b1 – парааортальные ЛУ от левой почечной вены до нижней брыжеечной артерии; 16b2 – парааортальные ЛУ от нижней брыжеечной артерии до бифуркации аорты; 17 - ЛУ на передней поверхности головки поджелудочной железы; 18 – ЛУ вдоль нижнего края поджелудочной железы; 19 – поддиафрагмальные ЛУ; 20 – паразэофагеальные ЛУ пищевод-

Тезисы

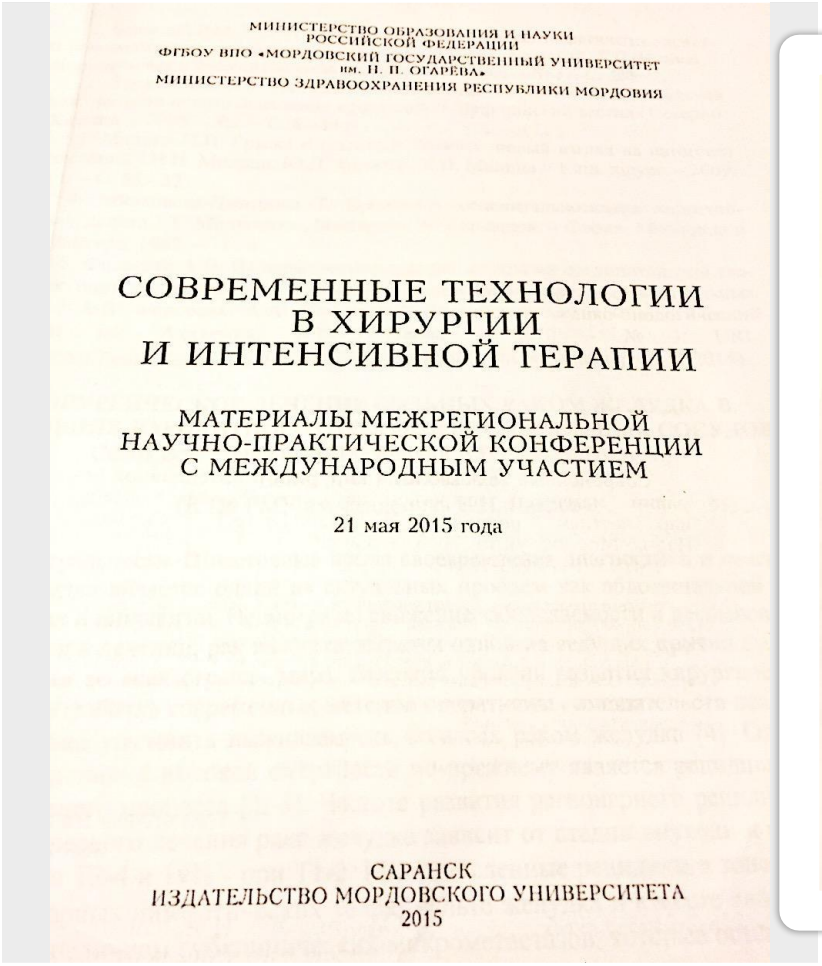

МИНИСТЕРСТВО ОБРАЗОВАНИЯ И НАУКИ
РОССИЙСКОЙ ФЕДЕРАЦИИ
ФГБОУ ВПО «МОРДОВСКИЙ ГОСУДАРСТВЕННЫЙ УНИВЕРСИТЕТ
им. Н. П. ОГАРЁВА»
МИНИСТЕРСТВО ЗДРАВООХРАНЕНИЯ РЕСПУБЛИКИ МОРДОВИЯ

СОВРЕМЕННЫЕ ТЕХНОЛОГИИ
В ХИРУРГИИ
И ИНТЕНСИВНОЙ ТЕРАПИИ

МАТЕРИАЛЫ МЕЖРЕГИОНАЛЬНОЙ
НАУЧНО-ПРАКТИЧЕСКОЙ КОНФЕРЕНЦИИ
С МЕЖДУНАРОДНЫМ УЧАСТИЕМ

21 мая 2015 года

САРАНСК
ИЗДАТЕЛЬСТВО МОРДОВСКОГО УНИВЕРСИТЕТА
2015

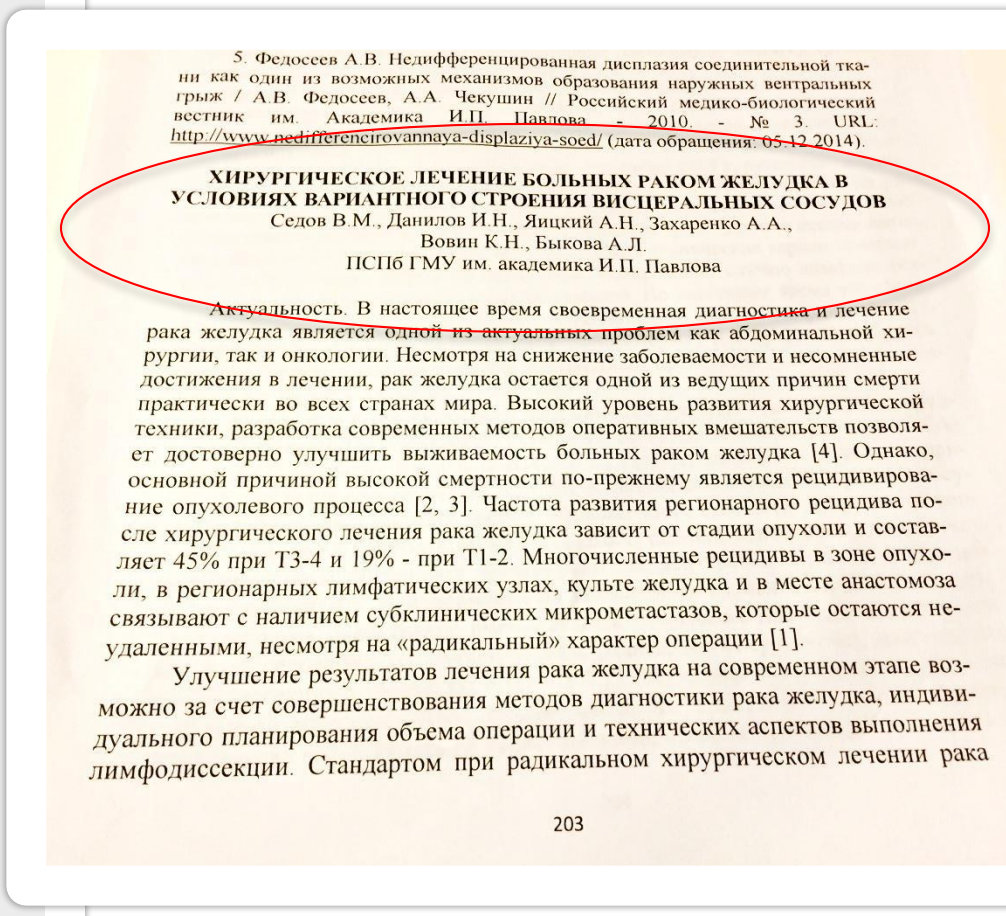

5. Федосеев А.В. Недифференцированная дисплазия соединительной ткани как один из возможных механизмов образования наружных вентральных грыж / А.В. Федосеев, А.А. Чекушин // Российский медико-биологический вестник им. Академика И.П. Павлова - 2010. - № 3. URL: http://www.nedifferencirovannaya-displaziya-soed/ (дата обращения: 05.12.2014).

ХИРУРГИЧЕСКОЕ ЛЕЧЕНИЕ БОЛЬНЫХ РАКОМ ЖЕЛУДКА В УСЛОВИЯХ ВАРИАНТНОГО СТРОЕНИЯ ВИСЦЕРАЛЬНЫХ СОСУДОВ

Седов В.М., Данилов И.Н., Яицкий А.Н., Захаренко А.А.,
Вовин К.Н., Быкова А.Л.
ПСПб ГМУ им. академика И.П. Павлова

Актуальность. В настоящее время своевременная диагностика и лечение рака желудка является одной из актуальных проблем как абдоминальной хирургии, так и онкологии. Несмотря на снижение заболеваемости и несомненные достижения в лечении, рак желудка остается одной из ведущих причин смерти практически во всех странах мира. Высокий уровень развития хирургической техники, разработка современных методов оперативных вмешательств позволяет достоверно улучшить выживаемость больных раком желудка [4]. Однако, основной причиной высокой смертности по-прежнему является рецидивирование опухолевого процесса [2, 3]. Частота развития регионарного рецидива после хирургического лечения рака желудка зависит от стадии опухоли и составляет 45% при Т3-4 и 19% - при Т1-2. Многочисленные рецидивы в зоне опухоли, в регионарных лимфатических узлах, культе желудка и в месте анастомоза связывают с наличием субклинических микрометастазов, которые остаются неудаленными, несмотря на «радикальный» характер операции [1].

Улучшение результатов лечения рака желудка на современном этапе возможно за счет совершенствования методов диагностики рака желудка, индивидуального планирования объема операции и технических аспектов выполнения лимфодиссекции. Стандартом при радикальном хирургическом лечении рака

203

Тезисы

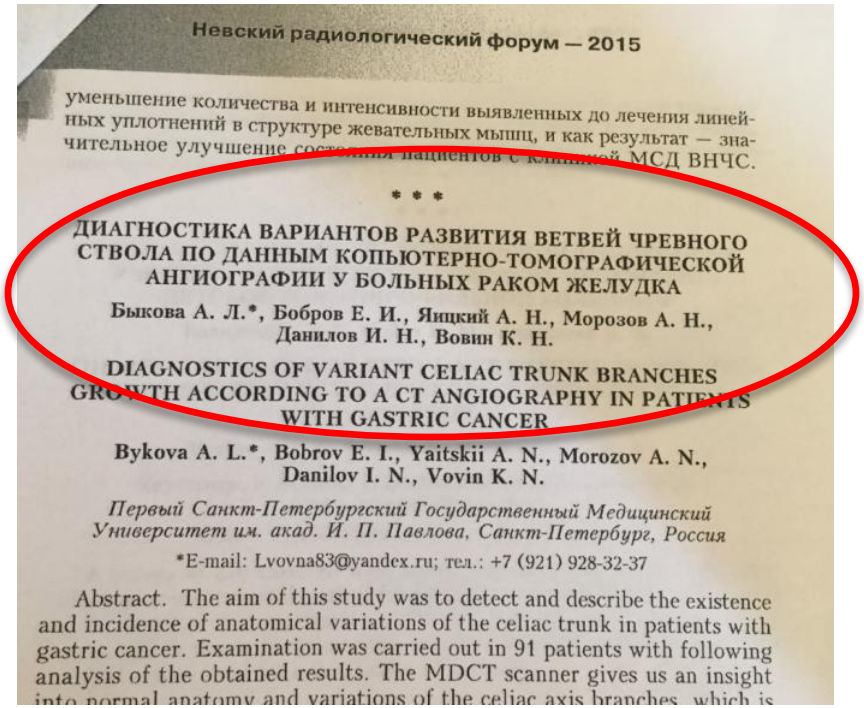

Невский радиологический форум — 2015

уменьшение количества и интенсивности выявленных до лечения линейных уплотнений в структуре жевательных мышц, и как результат — значительное улучшение состояния пациентов с клиникой МСД ВНЧС.

* * *

ДИАГНОСТИКА ВАРИАНТОВ РАЗВИТИЯ ВЕТВЕЙ ЧРЕВНОГО СТВОЛА ПО ДАННЫМ КОПЬЮТЕРНО-ТОМОГРАФИЧЕСКОЙ АНГИОГРАФИИ У БОЛЬНЫХ РАКОМ ЖЕЛУДКА

Быкова А. Л.*, Бобров Е. И., Яицкий А. Н., Морозов А. Н., Данилов И. Н., Вовин К. Н.

DIAGNOSTICS OF VARIANT CELIAC TRUNK BRANCHES GROWTH ACCORDING TO A CT ANGIOGRAPHY IN PATIENTS WITH GASTRIC CANCER

Bykova A. L.*, Bobrov E. I., Yaitskii A. N., Morozov A. N., Danilov I. N., Vovin K. N.

Первый Санкт-Петербургский Государственный Медицинский Университет им. акад. И. П. Павлова, Санкт-Петербург, Россия

*E-mail: Lvovna83@yandex.ru; тел.: +7 (921) 928-32-37

Abstract. The aim of this study was to detect and describe the existence and incidence of anatomical variations of the celiac trunk in patients with gastric cancer. Examination was carried out in 91 patients with following analysis of the obtained results. The MDCT scanner gives us an insight into normal anatomy and variations of the celiac axis branches, which is

Государственное бюджетное образовательное учреждение
высшего профессионального образования
«Первый Санкт-Петербургский государственный медицинский
университет имени академика И.П. Павлова»
Министерства здравоохранения Российской Федерации

АКТУАЛЬНЫЕ ВОПРОСЫ ЭКСПЕРИМЕНТАЛЬНОЙ И КЛИНИЧЕСКОЙ МЕДИЦИНЫ – 2015

СБОРНИК ТЕЗИСОВ
LXXVI научно-практической конференции, посвященной 70-летию Победы в Великой Отечественной войне

Апрель 2015 г.

Санкт-Петербург
Издательство СПбГМУ
2015

ВАРИАНТЫ АНАТОМИИ СРЕДНЕЙ ПРЯМОКИШЕЧНОЙ АРТЕРИИ И ИХ ЗНАЧЕНИЕ ПРИ РАКЕ ПРЯМОЙ КИШКИ

М.А. Беляев, А.А. Стаценко, Т.С. Ланков
(научный руководитель – проф. А.А. Захаренко, проф. В.В. Семиглазов)
Первый Санкт-Петербургский государственный медицинский университет им. акад. И.П. Павлова, Санкт-Петербург, Российская Федерация

Введение. Рак прямой кишки занимает одно из ведущих мест в структуре онкологической заболеваемости. Важным обстоятельством в выборе тактики лечения является наличие метастазов в латеральные лимфатические узлы, для которых не существует достоверных методов диагностики.

Цель. Улучшить диагностику латеральных метастазов путем выявления закономерностей индивидуальной изменчивости средней прямокишечной артерии, как неблагоприятного фактора латерального метастазирования.

Материалы и методы. Проводился анализ данных КТ ангиографии и МРТ пациентов, страдающих нижнеампулярным раком прямой кишки (n=40) и проходивших лечение на онкологическом отделении клиники факультетской хирургии ПСПБГМУ им. акад. И.П. Павлова.

Результаты. Средняя прямокишечная артерия определялась у 30% больных (n=12). В 8% (n=1) отмечалось ее билатеральное расположение, в 25% (n=3) унилатеральное справа и в 67% (n=8) унилатеральное слева. В 22% случаев (n=9) у пациентов имелись метастазы в латеральные лимфатические узлы. У 75% пациентов имевших среднюю прямокишечную артерию обнаружились метастазы в латеральные лимфатические узлы.

Выводы. Средняя прямокишечная артерия является непостоянным сосудом и может иметь различные варианты отхождения. Наблюдается связь между наличием средней прямокишечной артерии и развитием латеральных метастазов при раке нижнеампулярного отдела прямой кишки. У всех больных с метастазами в латеральные группы лимфатических узлов отмечалось наличие средней прямокишечной артерии на стороне поражения.

ФАКУЛЬТЕТСКАЯ ХИРУРГИЯ

СРЕДНЯЯ ПРЯМОКИШЕЧНАЯ АРТЕРИЯ В ВЫЯВЛЕНИИ РИСКА ЛАТЕРАЛЬНОГО МЕТАСТАЗИРОВАНИЯ ПРИ РАКЕ ПРЯМОЙ КИШКИ

М.А. Беляев, А.А. Стаценко
(научный руководитель – проф. А.А. Захаренко)
Первый Санкт-Петербургский государственный медицинский университет им. акад. И.П. Павлова, Санкт-Петербург, Российская Федерация

Введение. Наличие латеральных метастазов при раке прямой кишки влияет на прогноз и тактику лечения. В настоящее время не существует оптимального метода ранней диагностики метастазов данной локализации.

Цель. Улучшить диагностику рака прямой кишки, установив зависимость между наличием средней прямокишечной артерии и частотой латерального метастазирования.

Материалы и методы. Изучались данные КТ ангиографии в отработанных режимах и МРТ исследований с последующей статистической обработкой данных. В исследование включены пациенты, страдающие раком прямой кишки с локализацией опухоли в нижнеампулярном отделе (n=40).

Результаты. Средняя прямокишечная артерия определялась у 30% больных (n=12). В 8% (n=1) отмечалось ее билатеральное расположение, в 25% (n=3) унилатеральное справа и в 67% (n=8) унилатеральное слева. В 22 % случаев (n=9) у пациентов имелись метастазы в латеральные лимфатические узлы. У 75% (n=9) пациентов, имевших среднюю прямокишечную артерию, обнаружились метастазы в латеральные лимфатические узлы. У всех пациентов с латеральными метастазами была выявлена средняя прямокишечная артерия (n=9).

Выводы. Установлена вариабельность анатомии средней прямокишечной артерии. Наблюдается статистическая связь между наличием средней прямокишечной артерии и развитием латеральных метастазов при раке нижнеампулярного отдела прямой кишки ($p<0,05$).

СНО

Первый Санкт-Петербургский
государственный медицинский университет
имени акад. И.П. Павлова

ДИПЛОМ

III степени

LXXVI научно-практическая конференция

“Актуальные вопросы экспериментальной и клинической медицины – 2015”

К 70-летию Победы в Великой Отечественной войне

Стаценко Андрей Анатольевич

«Средняя прямокишечная артерия в выявлении риска латерального метастазирования при раке прямой кишки»

Проректор по научной работе,
Член-корреспондент РАН,
профессор — *Ю.С. Полушин*

Научный руководитель СНО
и Общества молодых ученых,
профессор — *Н.А. Гавришева*

Председатель Совета СНО — *А.Г. Шумеева*

Санкт-Петербург
Апрель, 2015 год

Первый Санкт-Петербургский
государственный медицинский университет
имени акад. И.П. Павлова

ДИПЛОМ

II степени

LXXVI научно-практическая конференция

“Актуальные вопросы экспериментальной и клинической медицины – 2015”

К 70-летию Победы в Великой Отечественной войне

Стаценко Андрей Анатольевич

«Варианты анатомии средней прямокишечной артерии и их значение при раке прямой кишки»

Проректор по научной работе,
Член-корреспондент РАН,
профессор — *Ю.С. Полушин*

Научный руководитель СНО
и Общества молодых ученых,
профессор — *Н.А. Гавришева*

Председатель Совета СНО — *А.Г. Шумеева*

Санкт-Петербург
Апрель, 2015 год

СНО

СПАСИБО ЗА ВНИМАНИЕ!