

АРИТМИИ и БЛОКАДЫ СЕРДЦА

Нарушение формирования и проведения импульса возбуждения в миокарде

Основные электрофизиологические понятия

- В нормальных условиях наибольшим автоматизмом обладают клетки синусного узла. Возбуждение, начавшись в его клетках, распространяется по проводящей системе и вызывает последовательно деполяризацию ее отрезков еще до того, как их собственный потенциал в процессе медленной деполяризации достигнет порогового уровня. Таким образом, синусный узел является нормальным водителем сердечного ритма.

В основе аритмий являются расстройства основных функций сердца:

- автоматизма
- возбудимость
- проводимость
- рефрактерность
- аберрантность
- тоничность
- сократимость

Клиническая классификация нарушений ритма сердца и проводимости (по В.Н.Орлову, 1983)

I. Аритмии, обусловленные нарушением функции автоматизма синусового узла:

1. Синусовая тахикардия.
2. Синусовая брадикардия.
3. Синусовая аритмия.
4. Остановка синусового узла.
5. Асистолия предсердий.
6. Синдром слабости синусового узла.

Клиническая классификация нарушений ритма сердца и проводимости (по В.Н.Орлову, 1983)

I. Пассивные комплексы или ритмы.

- Предсердные.
- Из атриовентрикулярного соединения.
- Миграция суправентрикулярного водителя ритма.
- Из желудочков.
- Выскакивающие сокращения.

2. Активные комплексы или ритмы.

- Экстрасистолия: а) предсердная; б) из атриовентрикулярного соединения; в) желудочковая.
- Парасистолия.
- Пароксизмальная тахикардия: а) предсердная форма; б) из атриовентрикулярного соединения; в) желудочковая форма
- Непароксизмальная тахикардия: а) предсердная форма; 2) из атриовентрикулярного соединения; 3) желудочковая форма

II. Эктопические комплексы или ритмы:

Клиническая классификация нарушений ритма сердца и проводимости (по В.Н.Орлову, 1983)

III. Мерцание и трепетание:

1. Мерцание предсердий.
2. Трепетание предсердий.
3. Трепетание и мерцание желудочков.

IV. Нарушения функции проводимости:

1. Синоаурикулярная блокада.
2. Внутрипредсердная блокада.
3. Атриовентрикулярная блокада.
4. Нарушения внутрижелудочковой проводимости.
5. Блокады ножек пучка Гиса и ветвей левой ножки.

Патогенез

В основе аритмий лежат нарушения электрофизиологических свойств - автоматизма, проводимости, порога возбудимости, продолжительности рефрактерного периода - проводящей системы сердца и сократительного миокарда. Неравномерность и лабильность этих нарушений могут привести к так называемой электрической неоднородности миокарда.

Диагноз

- Аритмии диагностируют главным образом по ЭКГ.
- При быстро меняющемся состоянии больного, например, в остром периоде инфаркта миокарда, более информативно длительное или постоянное наблюдение за ЭКГ при помощи кардиомониторов, которыми оснащены блоки интенсивной терапии.

Клиническое значение

- Значение аритмий разнообразно.
- Одни формы, например, мерцание желудочков и желудочковая асистолия, всегда являются агональным состоянием, требующим немедленных реанимационных мер.
- Другие, например, синдром Вольффа-Паркинсона-Уайта, стойкая блокада правой ножки предсердно-желудочкового пучка, многие больные вообще не замечают и ведут полноценный, активный образ жизни.

Клиническое значение

- При многих аритмиях велика вероятность тромбоэмболических осложнений.
- У части больных аритмия, не вызывая объективно заметных неблагоприятных последствий, субъективно тяжело воспринимается, может лишить больного трудоспособности.
- В некоторых случаях появление аритмии, клинически как бы мало значимой, позволяет предсказать прогрессирование ее в сторону жизненно опасных форм.
- Нередко появление аритмии имеет диагностическое значение, свидетельствует об обострении болезни – ИБС, миокардита и др.

Наиболее частые причины аритмий

1. Сердечные (ИБС, пороки, кардиомиопатии, СН, ГБ)
2. Электролитные нарушения (концентрация в крови К, Са, Mg)
3. Медикаменты (гликозиды, антидепрессанты, диуретики, симпатолитики)
4. Курение, алкоголь, гипоксия
5. ТЭЛА
6. Тиреотоксикоз, климакс, феохромоцитома
7. Ваготония
8. Врожденные аномалии (WPW, удлинение QT, CPP)
9. Функциональные (нейрогенные, ИЦД, спортивные)
10. Идиопатические

Синусовая тахикардия

- Синусовый ритм с частотой 100 и более (редко более 140) в минуту. Обусловлена повышением автоматизма синусного узла, обычно вследствие адренергических и других метаболических воздействий
- Синусовая тахикардия возникает у здоровых людей при физической нагрузке и эмоциональном возбуждении.

Синусовая тахикардия

- Выраженная склонность к синусовой тахикардии - одно из проявлений нейроциркуляторной дистонии (с преобладанием симпатического тонуса).
- Такая тахикардия особенно заметно уменьшается при ваготропных воздействиях - задержке дыхания, натуживании, массаже каротидного синуса. При этом урежение ритма происходит не скачкообразно, а постепенно, на протяжении нескольких секунд.
- Синусовая тахикардия возникает при быстром снижении АД любой природы, после приема алкоголя.

Синусовая тахикардия

- Более стойкая синусовая тахикардия наблюдается при лихорадке, тиреотоксикозе, миокардите, сердечной недостаточности, анемии, повышении давления в малом круге кровообращения (связанном с заболеванием легких или сердца, с ожирением), феохромоцитоме, недостаточности коры надпочечников.
- Многие лекарственные средства (адреналин, эуфиллин, алупент, атропин, тиреоидин, глюкокортикоиды) провоцируют синусовую тахикардию.
- У некоторых людей появлению тахикардии способствует прием кофе, курение.

Синусовая тахикардия. Лечение.

- Направлено на лечение основного заболевания и исключение провоцирующих или усиливающих тахикардию факторов.
- При синусовой тахикардии, связанной с нейроциркуляторной дистонией, могут быть эффективны седативные средства, верапамил или аденоблокаторы в малых дозах.
- Сердечные гликозиды уменьшают только тахикардию при сердечной недостаточности, их не следует применять при синусовой тахикардии другой природы.

Синусовая брадикардия

- синусовый ритм с частотой 60 ударов и менее (редко менее 40) в минуту.
- На ЭКГ наблюдается редкий ритм с нормальной последовательностью распространения возбуждения. Продолжительность интервала PQ находится на верхней границе нормы или слегка увеличена (0,21 - 0,22 с). В грудных отведениях иногда обнаруживают необычно высокие зубцы T .

Синусовая брадикардия

- синусовый ритм с частотой 60 ударов и менее (редко менее 40) в минуту.
- На ЭКГ наблюдается редкий ритм с нормальной последовательностью распространения возбуждения. Продолжительность интервала PQ находится на верхней границе нормы или слегка увеличена (0,21 - 0,22 с). В грудных отведениях иногда обнаруживают необычно высокие зубцы T.

Синусовая брадикардия

- Синусовая брадикардия нередко встречается у здоровых, особенно физически тренированных, людей в покое, во время сна.
- Она может быть одним из проявлений нейроциркуляторной дистонии (обычно наряду с другими признаками ваготонии – потливостью, низким АД, повышенной желудочной секрецией и т. д.).
- Иногда возникает в остром периоде заднедиафрагмального инфаркта миокарда, при различных патологических процессах – ишемических, склеротических, воспалительных, дегенеративных – в области синусного узла (в рамках синдрома слабости синусного узла), снижении функции щитовидной железы, повышении внутричерепного давления, некоторых вирусных инфекциях, под влиянием многих лекарственных средств (сердечных гликозидов, многих противоаритмических препаратов, особенно β -адреноблокаторов, верапамила, симпатолитиков, особенно резерпина, препаратов калия).
- В патологических условиях синусовая брадикардия не обеспечивает оптимальную гемодинамику, уменьшает переносимость физических нагрузок.

Синусовая брадикардия. Лечение.

- У здоровых людей синусовая брадикардия, как правило, не требует коррекции.
- В остальных случаях лечение направлено на основное заболевание, устранение причины брадикардии.
- При выраженной синусовой брадикардии, связанной с нейроциркуляторной дистонией, сопровождающейся признаками нарушения кровоснабжения органов, временный симптоматический эффект могут дать беллоид, алупент, эуфиллин. Эти препараты из-за побочных реакций не пригодны для систематического применения.
- Отдельным больным, тяжело переносящим брадикардию, может потребоваться ЭКС, лучше предсердная.

Синусовая аритмия

- синусовый ритм, при котором разница между интервалами RR на ЭКГ превышает 0,1 с. Обычно связана с дыханием. Дыхательная синусовая аритмия, когда интервал RR постепенно меняется на протяжении дыхательного цикла, уменьшаясь во время вдоха, наблюдается в норме. Она более заметна (по пульсу или ЭКГ) у молодых лиц и при медленном, но глубоком дыхании. Факторы, учащающие синусовый ритм (физические и эмоциональные нагрузки, адреномиметики), уменьшают или устраняют дыхательную синусовую аритмию. Такая аритмия не имеет патологического значения и не требует лечения.

- Синусовая аритмия, не связанная с дыханием, встречается редко. Она может быть одним из проявлений синдрома слабости синусного узла, интоксикации сердечными гликозидами.

Синдром слабости синусового узла

- клинический синдром, обусловленный снижением или прекращением автоматизма синусного узла (не нарушением регуляции его деятельности), проявляющийся преимущественно выраженной синусовой брадикардией и обычно предсердными тахиаритмиями, приводящий к ишемии органов.
- Синдром слабости синусного узла отражает снижение собственного автоматизма синусного узла, непосредственно затронутого патологическим процессом. В этот синдром не включаются изменения ритма вследствие регуляторных (вегетативных, метаболических) и лекарственных воздействий на синусный узел.

Синдром слабости синусового узла

- Дисфункция синусного узла может быть стойкой или преходящей.
- Синдром в некоторых случаях связан с ишемией в области синусного узла, которая нередко возникает при инфаркте заднедиафрагмальной стенки как преходящее или стойкое осложнение, при кардиосклерозе (атеросклеротическом, постмиокардитическом, особенно после дифтерии, иногда через много лет), миокардите, кардиомиопатиях.
- Но в большинстве случаев, особенно у старых людей, синдром обусловлен, по-видимому, постепенно нарастающими дегенеративными изменениями в области синусного узла. В подобных случаях синдром слабости синусного узла может быть единственным, изолированным проявлением поражения сердца.

Синдром слабости синусового узла

- У многих больных с синдромом слабости синусового узла, если он не связан с острым заболеванием сердца, сохраняется удовлетворительное самочувствие. Некоторые из них обращаются к врачу в связи с приступами сердцебиений. У части больных жалобы связаны с недостаточностью кровоснабжения мозга (головокружения, обмороки), сердца (стенокардия), возможно усиление или постепенное развитие сердечной недостаточности.
- Наиболее постоянное, хотя и неспецифическое, проявление синдрома слабости синусового узла – редкий сердечный ритм, недостаточное учащение его при нагрузке, после приема атропина, изопротеренола. Чередование брадикардии с приступами тахисистолических аритмий и указанные выше жалобы позволяют заподозрить этот синдром.

Синдром слабости синусового узла. Лечение.

Направлено на устранение основного заболевания, если оно имеется. Многие больные при отсутствии заметных признаков нарушения кровоснабжения органов не нуждаются в дополнительном лечении. При наличии таких признаков и частой смене ритма показана временная или постоянная ЭКС. Если предсердно-желудочковая проводимость сохранена, то улучшение гемодинамики достигается при стимуляции предсердий. Адреномиметики и противоаритмические средства противопоказаны, поскольку могут усилить соответственно тахикардический или брадикардический компоненты синдрома. ЭИТ также не показана, поскольку может привести к опасной брадикардии или полной асистолии непосредственно после процедуры. На фоне ЭКС могут быть дополнительно использованы препараты, направленные, против тахисистолических аритмий (хинидин, верапамил, β -адреноблокаторы, дигоксин и др.).

Экстрасистолия

- Многие больные не ощущают экстрасистолы, другие ощущают их как усиленный толчок в области сердца или его замирание. При определении пульса экстрасистоле соответствуют преждевременная ослабленная пульсовая волна или выпадение очередной пульсовой волны, аускультативно – преждевременные сердечные тоны. I тон экстрасистолы может быть усилен, II тон обычно ослаблен.
- На ЭКГ при предсердной экстрасистолии в экстрасистолическом цикле зубец P несколько деформирован, желудочковый комплекс в типичных случаях нормален; постэкстрасистолический интервал равен или несколько превышает интервал между синусовыми циклами.

Классификация желудочковых экстрасистол по Лауну

Класс	Желудочковые экстрасистолы
0	отсутствуют
I	< 30 в час
II	> 30 в час
III-A	многофокусные, политопные
III-B	бигеминия
IV-A	парные
IV-B	«пробежки» (залпы) желудочковой тахикардии
V	ранние R на T

Желудочковые экстрасистолы: признаки

- Преждевременность возникновения
- Нет зубца Р перед экстрасистолой
- Уширение QRS
- Дискордантность QRS и ST-T

Причины желудочковых экстрасистол

Сердечные

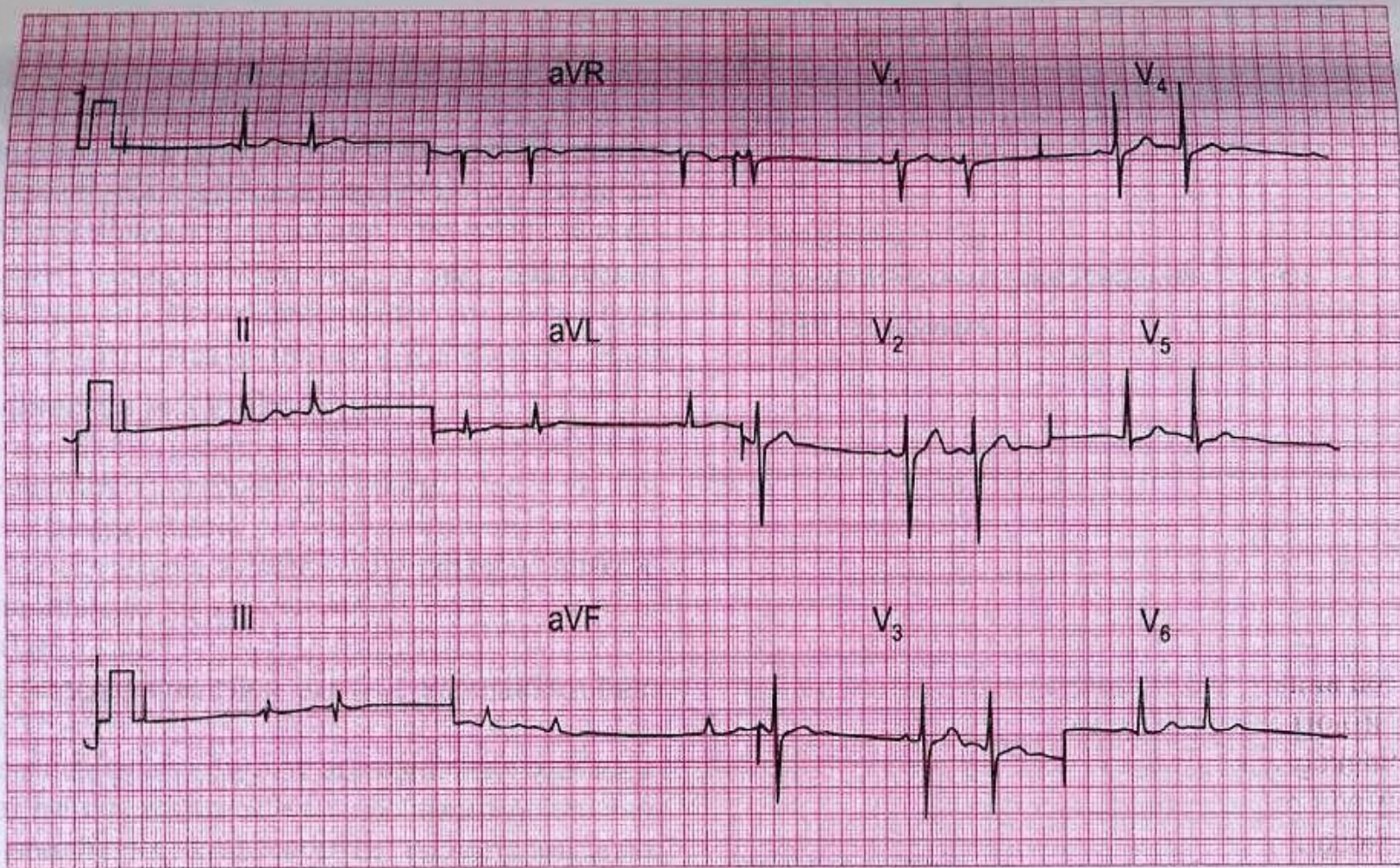
- ИБС
- ХСН
- ГБ
- Миокардиты
- Пролапс митрального клапана
- Внутрисердечные (катетер, электрод)

Несердечные

- Тиреотоксикоз
- Токсическое воздействие (алкоголь, кофе, никотин)
- Медикаменты (сердечные гликозиды, адреномиметики)
- Катехоламины
- Гипокалиемия
- Ацидоз

Экстрасистолия

- При ранних предсердных экстрасистолах могут отмечаться нарушения предсердно-желудочковой (удлинение интервала PQ) и внутрижелудочковой (чаще по типу неполной или полной блокады правой ножки предсердно-желудочкового пучка) проводимости.
- Нарушение предсердно-желудочковой проводимости в экстрасистоле может быть полным, тогда она представлена только преждевременным зубцом P (блокированная предсердная экстрасистола).
- Зубец P экстрасистолы может совпадать с зубцом T предэкстрасистолического цикла, такой зубец T кажется увеличенным и слегка деформированным по сравнению с зубцами T в синусовых циклах.



ЭКГ 11

Данная ЭКГ записана у 40-летней женщины с жалобами на сердцебиение (в момент записи). Какие нарушения можно выявить?

Экстрасистолия

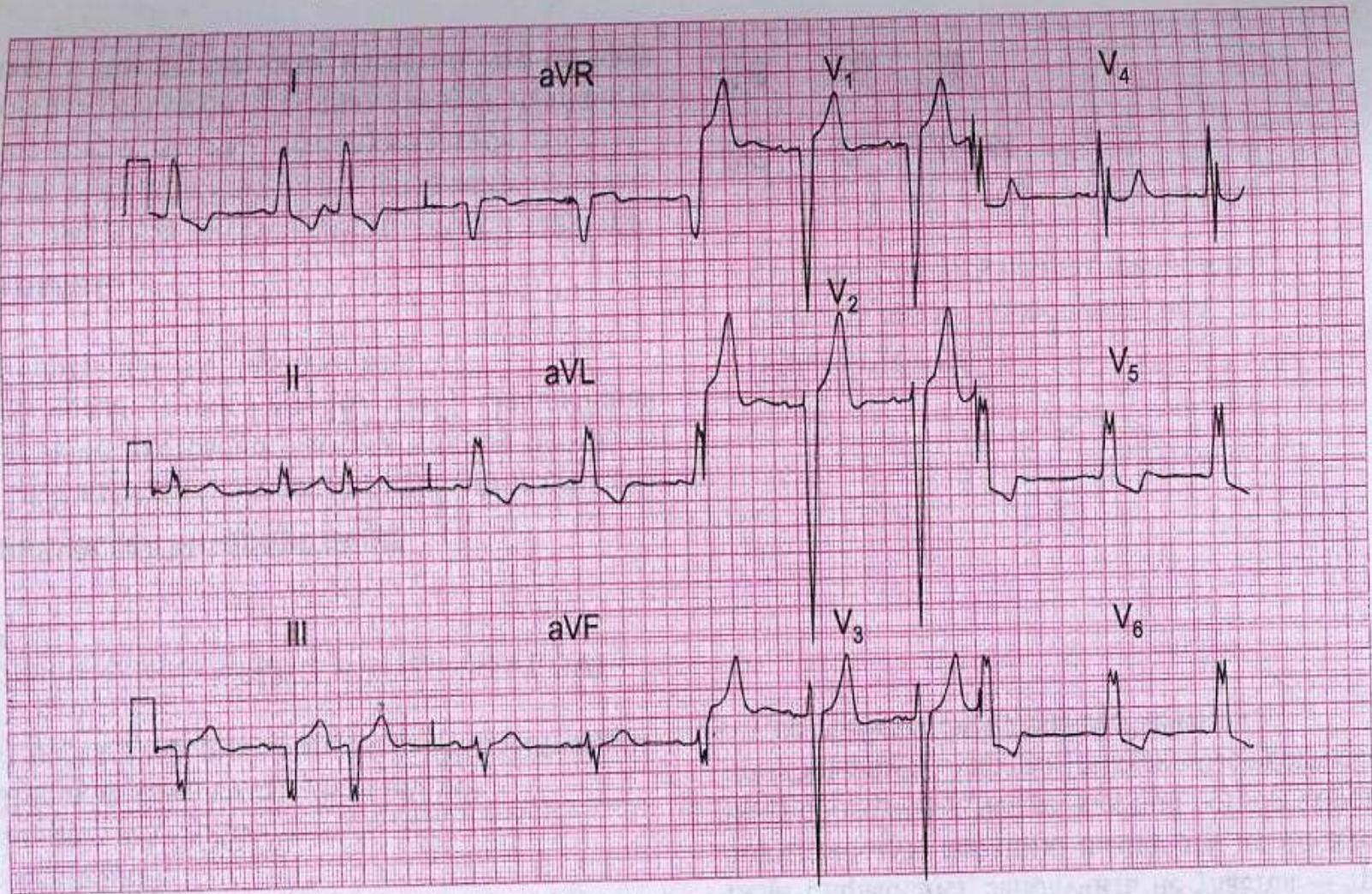
- Предсердно-желудочковые экстрасистолы отличаются более выраженной деформацией или инверсией зубца *P*. Интервал *PQ* может быть укорочен, нередко зубец *P* наслаивается на комплекс, *QRST* и дифференцируется с трудом или вовсе не дифференцируется.
- Желудочковые экстрасистолы представлены деформированным комплексом *QRST*, которому не предшествует зубец *P* (за исключением очень поздних желудочковых экстрасистол, при которых зубец *P* регистрируется своевременно, а экстрасистолический комплекс *QRST* возникает преждевременно, после укороченного интервала *PQ*. Постэкстрасистолическая пауза в типичных случаях увеличена. При левожелудочковых экстрасистолах главный зубец комплекса *QRS* в отведении *V1* направлен вверх, при правожелудочковых – вниз.

Экстрасистолия

- Редкие экстрасистолы при отсутствии заболевания сердца, особенно возникающие на фоне синусовой брадикардии и исчезающие при нагрузке, обычно не имеют существенного клинического значения.
- У некоторых людей экстрасистолы появляются после употребления чая, кофе, алкоголя, курения, при волнении, приеме некоторых лекарственных средств (например, у больных бронхиальной астмой после приема или введения адреномиметиков, эуфиллина). Указанные провоцирующие факторы могут быть выявлены как при отсутствии, так и наличии заболевания сердца.
- Появление или учащение экстрасистол может совпадать с обострением ИБС, гипертонической болезни, миокардита и др.

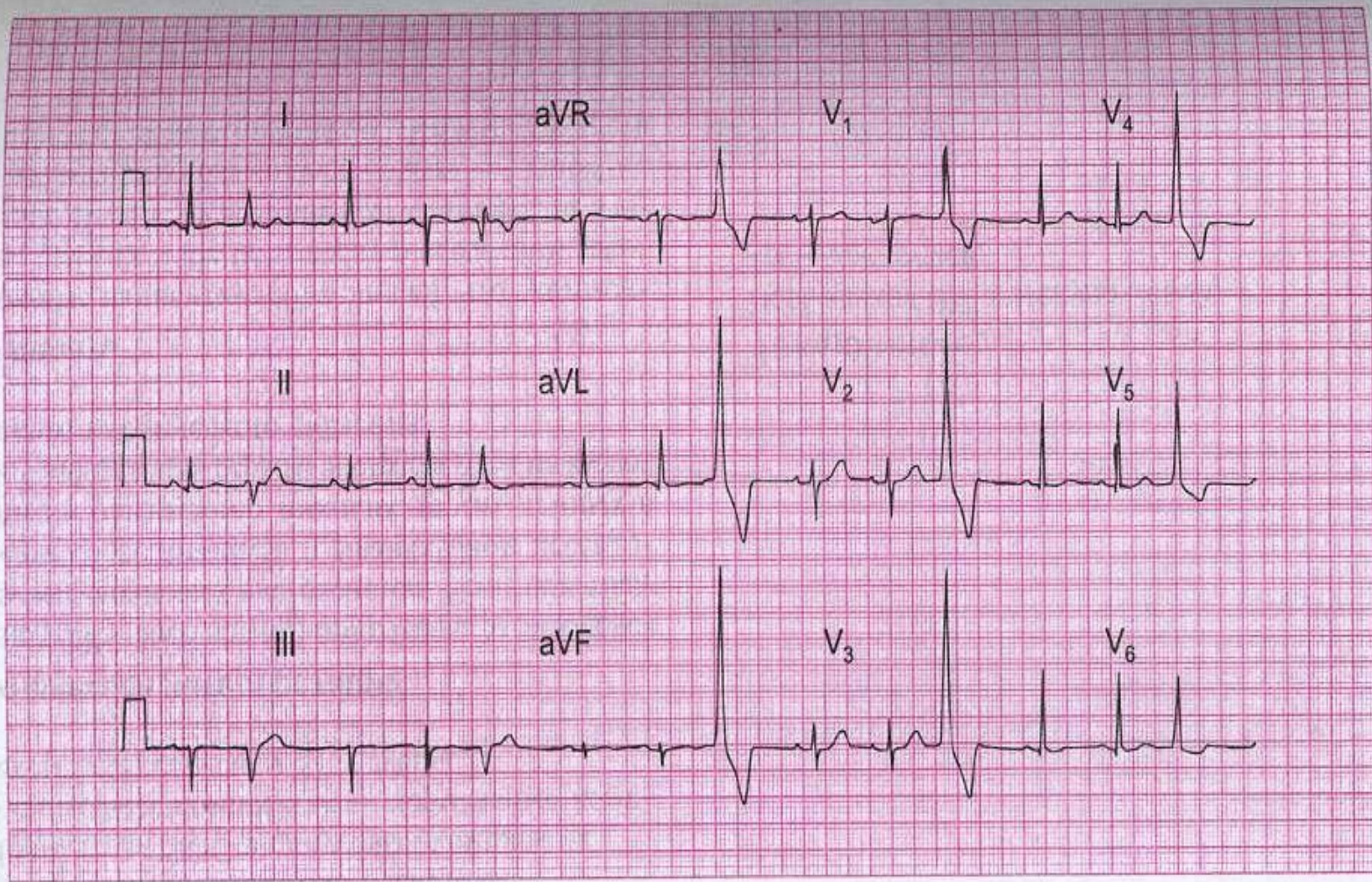
Экстрасистолия

- Частые экстрасистолы способствуют усилению коронарной недостаточности за счет некоторого снижения минутного объема сердца и нерационального расхода энергии.
- Клиническое значение левожелудочковых и правожелудочковых экстрасистол фактически одинаковое, но подразделение облегчает диагностику политопных экстрасистол, даже если они записываются в разных отведениях



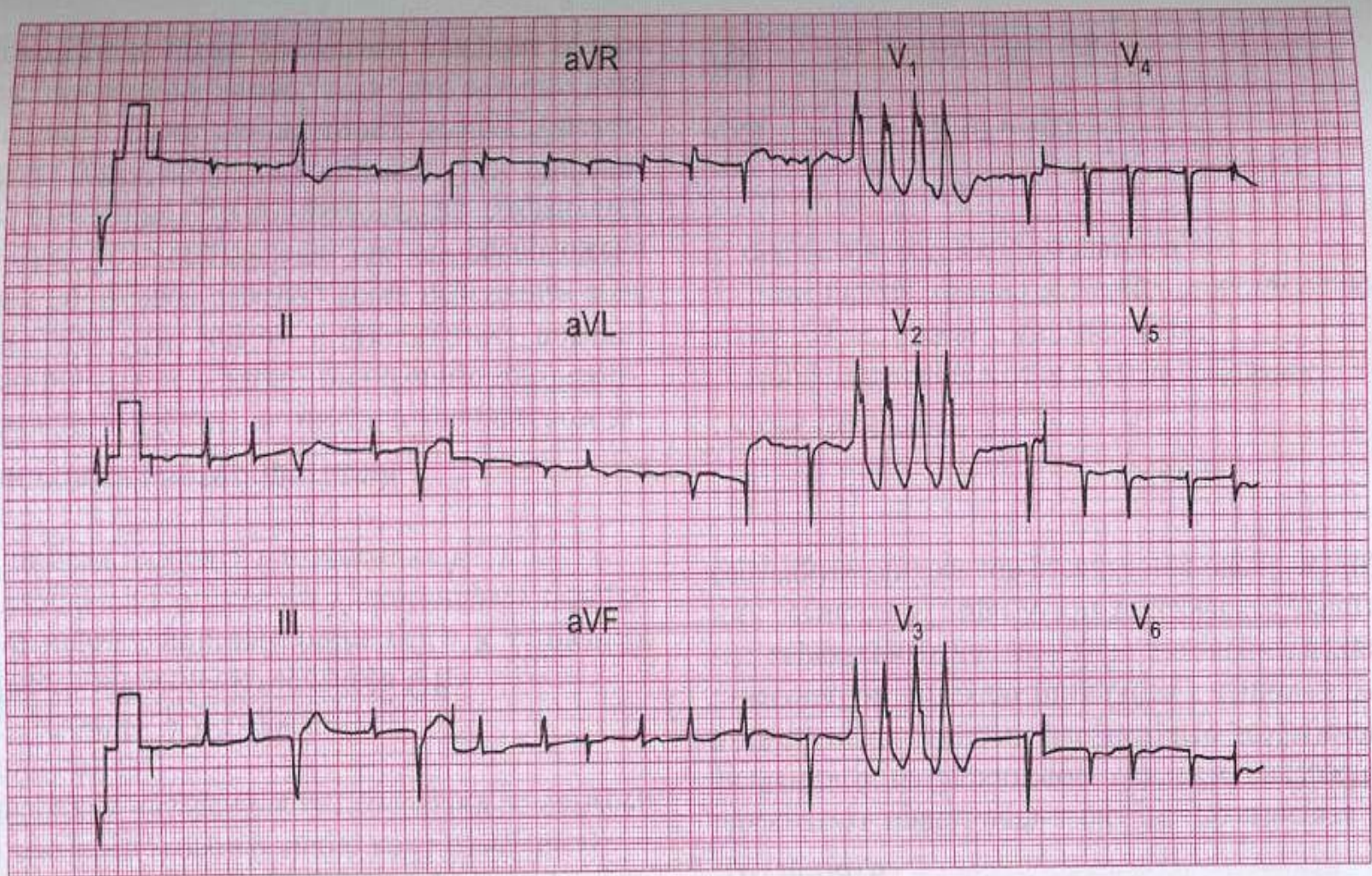
ЭКГ 23

Данная ЭКГ была записана у 70-летнего мужчины с симптомами стенокардии, по поводу которых он принимал бета-блокатор. Пациент был доставлен в приемное отделение больницы с жалобами на боль, сходную с обычной стенокардитической, но намного более выраженную и сохраняющуюся в течение 4 ч. О чем свидетельствует ЭКГ и какое лечение будет адекватным?



ЭКГ 62

Данная ЭКГ записана у 30-летней женщины с жалобами на перебои в работе сердца, особенно в положении лежа по ночам. Она обеспокоена тем, что у нее имеется заболевание сердца. Что бы вы посоветовали ей сделать?



ЭКГ 63

60-летний мужчина, находящийся на лечении в стационаре, пожаловался не приступ сердцебиений, во время которого и была записана данная ЭКГ. Какое заболевание, на ваш взгляд, лежит в основе, и чем были обусловлены сердцебиения?

Экстрасистолия. Лечение.

- Редкие экстрасистолы не требуют лечения.
- Следует выявить и по возможности устранить факторы, провоцирующие экстрасистолы, лечить обострение заболевания (если оно есть), что имеет определяющее значение для устранения аритмии.
- Если имеются неустранимые эмоциональные факторы или экстрасистолы плохо субъективно переносятся и вызывают тревогу, то противоаритмическое действие могут оказать седативные средства.
- Экстрасистолы на фоне синусовой брадикардии, связанной с нейроциркуляторной дистонией, у практически здоровых людей, иногда удается временно устранить беллоидом (по 1 таблетке 1 - 3 раза в день).

Экстрасистолия. Лечение.

- При отсутствии эффекта от использования перечисленных мер прибегают к собственно противоаритмическим средствам.
- При подборе эффективного препарата начинают с небольших доз, учитывая противопоказания.
- При наджелудочковых экстрасистолах чаще эффективны:
 - верапамил (по 40 - 80 мг 3 - 4 раза в день),
 - пропранолол (по 10 - 40 мг 3 - 4 раза в день) и другие β -адреноблокаторы,
 - хинидин (по 200 мг каждые 6 - 8 ч),
 - дигоксин.

Экстрасистолия. Лечение.

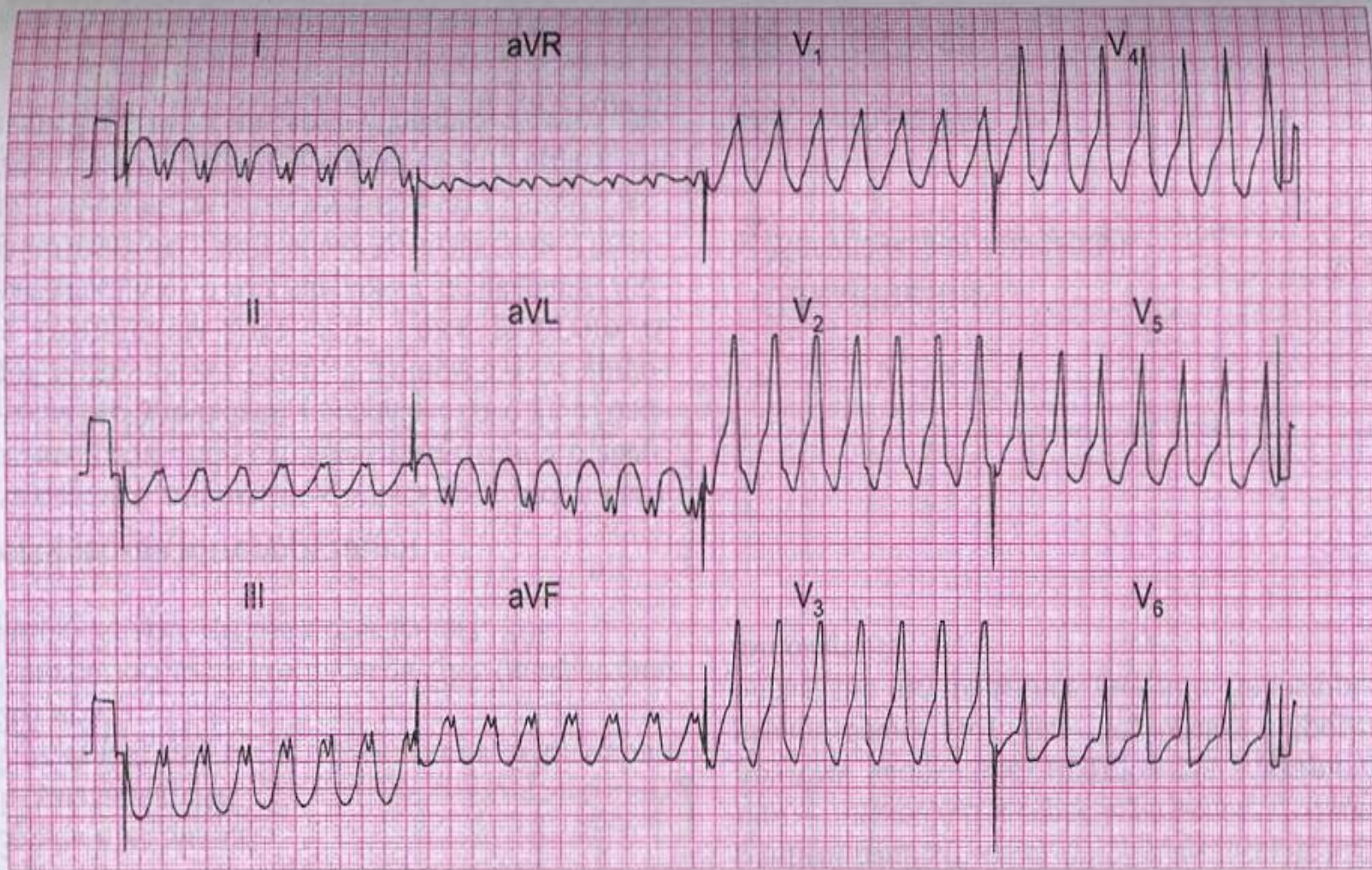
- При желудочковых экстрасистолах более активны:
 - новокаинамид (внутри по 250 - 500 мг 4 - 6 раз в день),
 - дифенин - особенно, если аритмия связана с интоксикацией сердечными гликозидами (по 100 мг 2 - 4 раза в день),
 - этмозин (по 25 мг 4 - 6 раз в день).
- Весьма эффективны при наджелудочковых и желудочковых экстрасистолах:
 - амиодарон (по 200 мг 3 раза в день в течение 2 нед, затем по 100 мг 3 раза в день, эффект наступает не сразу),
 - дизопирамид (по 200 мг 2 - 4 раза в день),
 - аллапинин (по 25 мг 3 раза в день).

Экстрасистолия. Лечение.

- При желудочковых экстрасистолах III - V классов лечение, как правило, проводят в стационаре, особенно если аритмия связана с острым инфарктом миокарда или интоксикацией сердечными гликозидами.
- Средством выбора в таких случаях является лидокаин (внутривенно по 100 - 200 мг, при необходимости повторно или в виде длительной инфузии).
- Если лечение эффективно и аритмия ликвидирована, то целесообразно продолжать прием подобранного противоаритмического препарата обычно еще в течение нескольких дней или недель, особенно если причина аритмии не устранена полностью

Пароксизмальная тахикардия

- Приступы эктопической наджелудочковой (предсердной, предсердно-желудочковой) или желудочковой тахикардии, характеризующиеся регулярным ритмом с частотой около 140 - 240 ударов в минуту, внезапным началом и внезапным окончанием.
- Патофизиологической основой заболевания является в большинстве случаев циркуляция импульса, реже - повышение автоматизма участков проводящей системы дистальнее синусового узла.

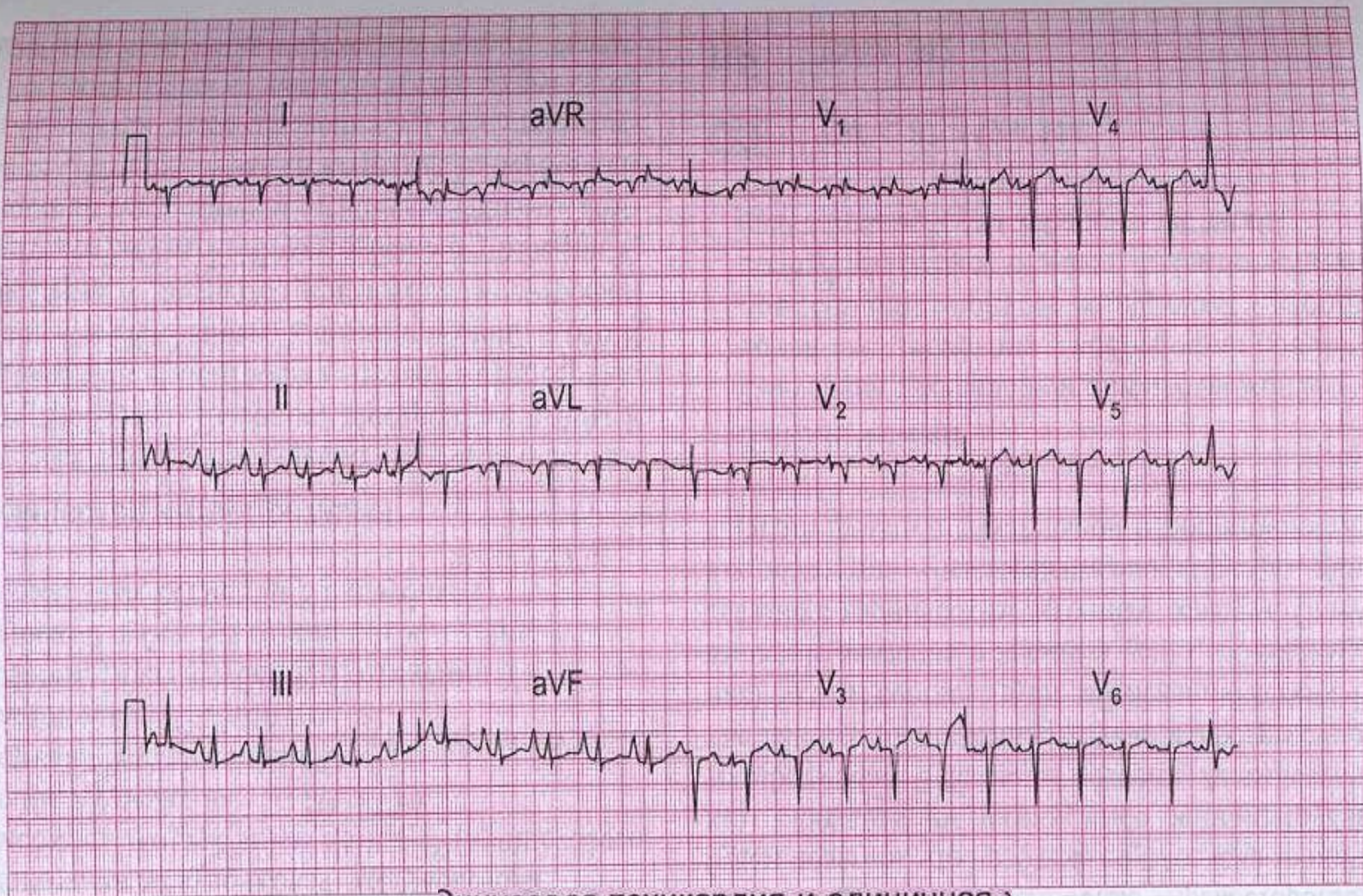


ЭКГ 60

60-летний мужчина был доставлен в больницу с сильной загрудинной болью. Через несколько минут развилась выраженная одышка с последующей потерей сознания. При аускультации ЧСС — 150/мин, АД не определяется, имеются признаки левожелудочковой недостаточности. Перед вами его ЭКГ. Что случилось и что надо делать?

Пароксизмальная тахикардия

- Наджелудочковая, особенно предсердная, тахикардия часто сопровождается различными проявлениями вегетативной дисфункции – потливостью, обильным мочеиспусканием в конце приступа, увеличением перистальтики кишечника, небольшим повышением температуры тела.
- Затянувшиеся приступы сопровождаются слабостью, обмороками, неприятными ощущениями в области сердца, а при наличии заболевания сердца – стенокардией, появлением или нарастанием сердечной недостаточности.
- Массаж каротидного синуса при наджелудочковой тахикардии иногда позволяет сразу нормализовать ритм, хотя бы кратковременно.
- Больной обычно указывает на подобные приступы в прошлом.



Синусовая тахикардия и единичная)
 ковая экстрасистола, гипертрофия
 предсердия и правого желудочка;

ЭКГ 55

Данная ЭКГ была записана у 60-летнего пациента с выраженной одышкой, которая постепенно нарастала в течение нескольких лет. Имеется повышение давления в яремных венах. Как вы думаете, в чем состоит проблема?

Пароксизмальная тахикардия

- На ЭКГ при наджелудочковой тахикардии ритм частый правильный, видны неизменные желудочковые комплексы, перед которыми при предсердной тахикардии может быть различим слегка деформированный зубец *P*.
- Зубец *P* может быть неразличим при предсердно-желудочковой тахикардии. При предсердной тахикардии он может совпадать с зубцом *T* предыдущего комплекса.
- Предсердная тахикардия нередко сопровождается нарушением предсердно-желудочковой и (или) внутрижелудочковой проводимости, чаще по правой ножке пучка Гиса.
- Нарушение предсердно-желудочковой проводимости может быть различной степени, вплоть до полной блокады.

Пароксизмальная тахикардия

При желудочковой тахикардии видны значительно деформированные комплексы *QRST*. Предсердия могут возбуждаться ретроградно или независимо от желудочков в правильном ритме, но зубец *P* в основном накладывается на желудочковые комплексы и поэтому не всегда различим. В результате форма и амплитуда комплекса *QRST* и контур нулевой линии слегка меняются от цикла к циклу.

Иногда в течение нескольких часов или дней после пароксизма желудочковой тахикардии на ЭКГ регистрируются отрицательные зубцы *T*, реже со смещением сегмента *ST*, - изменения, обозначаемые как посттахикардальный синдром.

Пароксизмальная тахикардия. Лечение.

- Пароксизмы наджелудочковой тахикардии у части больных прекращаются спонтанно.
- Во время приступа надо прекратить нагрузки, уложить больного, выяснить тактику лечения предыдущих приступов (если они были). Важно успокоить больного (спокойные обстановка и разговор, седативные средства). Естественный или лекарственный сон способствует купированию приступа.
- Если есть основания предполагать, что пароксизм может быть связан с интоксикацией сердечными гликозидами или синдромом слабости синусного узла, то больного следует госпитализировать в кардиологическое отделение, где лечение будут проводить в условиях готовности к реанимации.

Пароксизмальная тахикардия. Лечение.

- В остальных случаях необходима стимуляция блуждающего нерва - энергичный массаж области каротидного синуса, попеременно справа и слева по 15 - 20 с под постоянным контролем пульса (массаж области каротидного синуса противопоказан старым людям из-за опасности травмы сосуда), вызывание рвотных движений, давление на брюшной пресс (натуживание).
- Иногда сам больной прекращает приступ натуживанием, определенным, поворотом головы или другими приемами. Эти маневры чаще приносят успех в начале приступа, приводя к внезапной нормализации ритма.
- В случае отсутствия непосредственного результата их целесообразно время от времени повторять и позже, на фоне лекарственного лечения.

Пароксизмальная тахикардия. Лечение.

- Прием внутрь 40 - 60 мг пропранолола в начале приступа иногда купирует его через 15 - 20 мин.
- Быстрее и надежнее действует внутривенное введение:
 - верапамила (2 - 4 мл 0,25 % раствора), или
 - пропранолола (до 5 мл 0,1 % раствора), или
 - новокаинамида (5 - 10 мл 10% раствора).
- Эти препараты следует вводить медленно в течение нескольких минут, постоянно контролируя пульс и АД, поскольку возможно резкое его снижение.

Пароксизмальная тахикардия. Лечение.

- При значительной артериальной гипотензии (систолическое АД 90 мм. рт. ст. и менее) предварительно вводят подкожно или внутримышечно мезатон, который изредка приводит к нормализации ритма.
- Одному больному нельзя вводить в вену попеременно верапамил и пропранолол из-за опасности чрезмерной брадикардии или остановки сердца после прекращения приступа.
- У некоторых больных эффективен дигоксин внутривенно. Дигоксин можно использовать для усиления эффекта наряду с другими названными препаратами. Лечение дигоксином возможно, если больной не получал сердечные гликозиды в ближайшие дни перед приступом.

Пароксизмальная тахикардия. Лечение.

- Если приступ не купируется, а состояние больного ухудшается (что бывает редко при наджелудочковой тахикардии), то больного направляют в кардиологический стационар для купирования приступа путем частой внутрипредсердной или чреспищеводной ЭКС предсердий или при помощи ЭИТ. Последнюю не следует применять, если не исключена возможность интоксикации сердечными гликозидами.
- Изредка при частых плохо переносимых и трудно купируемых приступах целесообразна временная или постоянная предсердная ЭКС.

Пароксизмальная тахикардия. Лечение.

- После купирования приступа необходим прием противоаритмического средства в малых дозах (верапамил, пропранолол, хинидин, амиодарон, дизопирамид или другое) как минимум в течение нескольких недель для профилактики рецидива. Если пароксизм был купирован противоаритмическим препаратом, то для профилактики используют то же средство, но в меньших дозах.

Пароксизмальная тахикардия. Лечение.

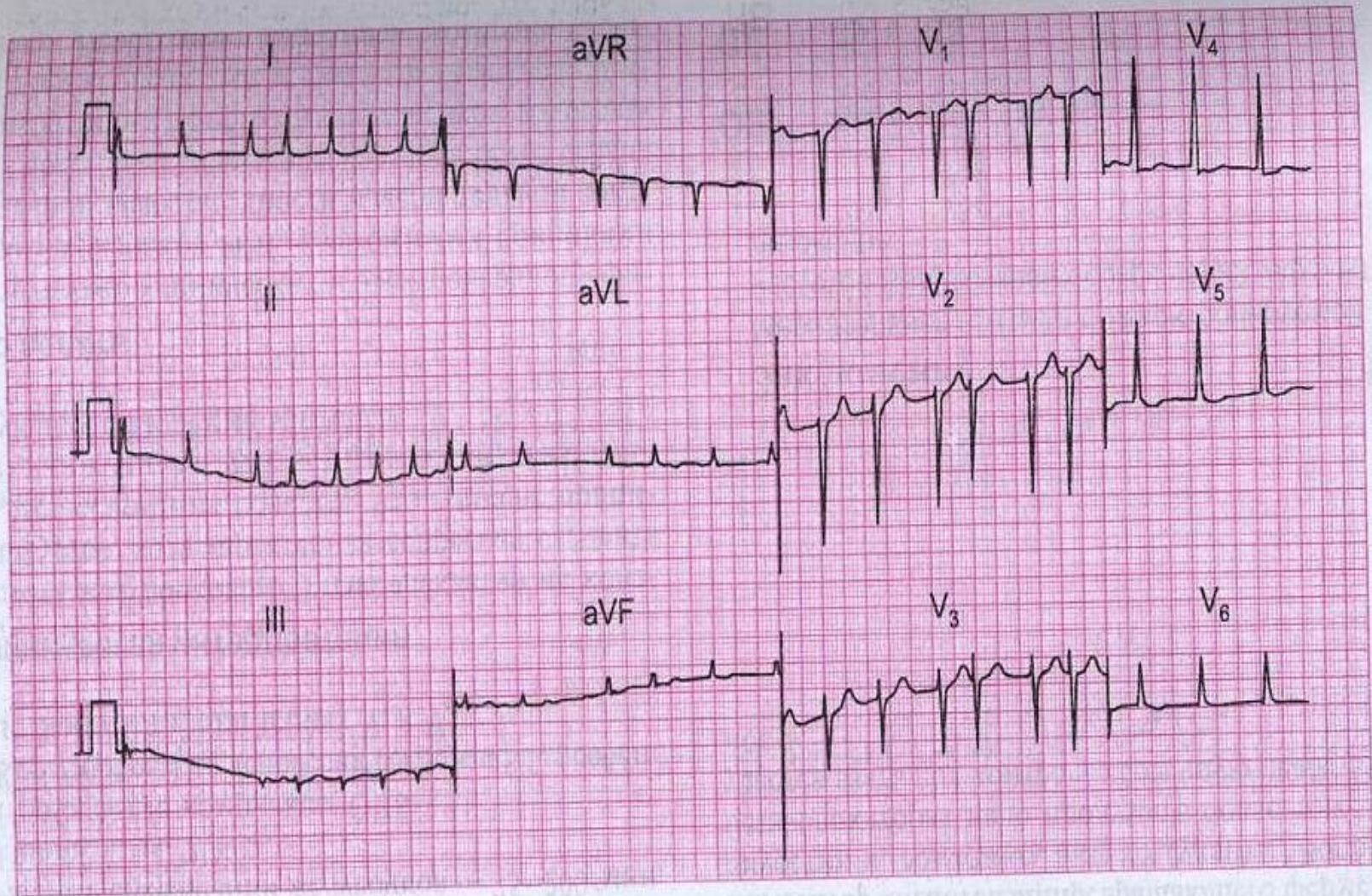
- Больного с желудочковой тахикардией, как правило, госпитализируют. Проводят интенсивное лечение основного заболевания.
- Из противоаритмических средств наиболее эффективен лидокаин, который вводят внутривенно, например, в дозе 70 мг, повторяя затем каждые 5 - 10 мин введение по 50 мг, контролируя ЭКГ и АД, до общей дозы 200 - 300 мг.

Пароксизмальная тахикардия. Лечение.

- При желудочковой тахикардии на фоне инфаркта миокарда, а также при ухудшающемся состоянии больного без промедления используют ЭИТ.
- Если приступ купирован, то проводят противорецидивное лечение. Для этого может быть использован лидокаин внутривенно (в течение нескольких дней), новокаинамид, дизопирамид или аллапинин внутрь (более длительно).
- Следует помнить, что почти все противоаритмические средства (лидокаин, аллапинин в меньшей степени) обладают отрицательным инотропным действием, т. е. могут способствовать развитию сердечной недостаточности.

Мерцание предсердий

- Нарушение ритма, связанное с хаотичным сокращением отдельных групп мышечных волокон предсердий, при этом предсердия в целом не сокращаются.
- В связи с изменчивостью в этих условиях предсердно-желудочкового проведения, отчасти вследствие скрытого проведения части импульсов, желудочки сокращаются беспорядочно.
- При отсутствии дополнительного нарушения предсердно-желудочковой проводимости частота желудочкового ритма составляет около 100 - 150 в минуту (тахисистолическое мерцание предсердий). Мерцание предсердий может быть стойким и пароксизмальным.
- Стойкому мерцанию обычно предшествуют его пароксизмы.



ЭКГ 24

ЭКГ записана у 60-летнего пациента, получающего амбулаторное лечение по поводу выраженной застойной сердечной недостаточности. Какое заболевание сердца может лежать в основе сердечной недостаточности и каковы ваши дальнейшие действия?

Мерцание предсердий

- На ЭКГ зубец *P* отсутствует, диастола заполнена беспорядочными по конфигурации и ритму мелкими волнами, которые более заметны в отведении *V1*. Их частота составляет 300 - 600 в минуту (обычно ее не подсчитывают). Желудочковые комплексы следуют в неправильном ритме, обычно они не деформированы.

Мерцание предсердий

- Мерцание предсердий (пароксизмальное и стойкое) обычно наблюдается у больных атеросклеротическим кардиосклерозом, митральными пороками сердца, тиреотоксикозом и алкогольным поражением сердца.
- Оно может возникнуть при инфаркте миокарда, реже наблюдается при других сердечно-сосудистых заболеваниях (миокардит, тромбоэмболия ветвей легочной артерии, гипертоническая болезнь, констриктивный перикардит).
- Из врожденных пороков сердца мерцание предсердий встречается при дефекте межпредсердной перегородки, при котором происходят сравнительно более выраженная перегрузка и дилатация предсердий.
- Пароксизмы мерцания предсердий могут наблюдаться при синдроме слабости синусного узла, иногда эти пароксизмы характеризуются спонтанно редким желудочковым ритмом.

Мерцание предсердий

- Пароксизмы мерцания предсердий могут сопутствовать и синдрому Вольффа-Паркинсона-Уайта. У небольшой части этих больных пароксизмы протекают с особо частым желудочковым ритмом (200 и более ударов в минуту).
- Мерцание предсердий может быть одним из проявлений интоксикации сердечными гликозидами. Развитию его способствует дефицит калия.
- Вероятность возникновения мерцания предсердий у практически здоровых лиц, у которых отсутствуют заболевания сердца и серьезные метаболические нарушения, даже в условиях чрезвычайного стресса очень мала. В подобных случаях надо тщательно исключать синдром слабости синусного узла, вариант синдрома преждевременно го возбуждения желудочков, алкогольный эксцесс.

Мерцание предсердий

Многие больные с мерцанием предсердий удовлетворительно переносят эту аритмию, но в целом она снижает функциональный резерв сердца. Особенно неблагоприятное влияние тахисистолическое мерцание предсердий с большим дефицитом пульса оказывает на больных с далеко зашедшим заболеванием сердца. Оно способствует появлению или нарастанию сердечной недостаточности, ухудшению кровоснабжения органов. Стойкое, а особенно пароксизмальное, мерцание предсердий независимо от частоты желудочкового ритма обуславливает склонность к тромбоэмболическим осложнениям в обоих кругах кровообращения. Это связано с пристеночными тромбами, которые легко образуются в растянутых несокращающихся предсердиях. Частицы этих тромбов могут отрываться при сохраняющейся аритмии, но чаще отрыв происходит при восстановлении предсердной систолы - спонтанном или в результате лечения. Тромбоэмболические осложнения особенно часты при мерцании предсердий у больных с митральным стенозом

Мерцание предсердий. Лечение.

Рациональное лечение основного заболевания или его обострения (например, оперативное устранение порока, компенсация тиреотоксикоза, подавление миокардита, прекращение приема алкоголя) может привести к восстановлению синусового ритма. При неустрашимом заболевании сердца (например, кардиосклерозе, неоперабельном пороке) лечение направлено на рациональное урежение желудочкового ритма (до 70 - 80 ударов в минуту) - назначают систематический прием дигоксина, при необходимости добавляют пропранолол в малых дозах, препараты калия.

Мерцание предсердий. Лечение.

- За 2 - 3 нед до планового лечения стойкого мерцания предсердий назначают антикоагулянты или антиагреганты, прием которых следует продолжить в течение того же времени после него.
- Наиболее эффективным противоаритмическим препаратом при стойком мерцании предсердий является хинидин. При хорошей переносимости пробной дозы (0,2 г) препарат назначают со следующего дня, увеличивая суточную дозу (например, 0,6 - 0,8 - 1,0 - 1,2 - 1,4) до нормализации ритма. Суточную дозу назначают дробно по 0,2 г каждые 2 - 2 $\frac{1}{2}$ часа.
- Ежедневно после приема суточной дозы контролируют ЭКГ для своевременного распознавания нарушений проводимости, иногда вызываемых хинидином.

Мерцание предсердий. Лечение.

- Восстановлению синусового ритма обычно предшествует возрастание тахикардии.
- Использование более высоких суточных доз хинидина нерационально, поскольку достигаемая таким путем нормализация ритма неустойчива.
- Для восстановления синусового ритма может быть применена и ЭИТ. Она является средством выбора при тяжелом состоянии больного, связанном с аритмией.

Мерцание предсердий. Лечение.

- Пароксизмы мерцания предсердий иногда прекращаются спонтанно. Как и при стойком мерцании предсердий, важную, иногда определяющую, роль играет установление природы аритмии, устранение способствующих факторов, лечение основного заболевания.
- Пароксизмы мерцания, связанные с интоксикацией сердечным гликозидом или синдромом слабости синусного узла, требуют особого подхода.
- В большинстве же случаев пароксизм мерцания удается устранить внутривенным введением верапамила, новокаинамида или дигоксина.
- ЭИТ, как правило, не применяют для купирования этих пароксизмов, за исключением сравнительно редких случаев, когда резистентный к указанному лекарственному лечению пароксизм приводит к быстрому нарастанию сердечной недостаточности.

Мерцание предсердий. Лечение.

- При частых пароксизмах (чаще 1 - 2 раза в месяц) или более редких, но тяжело переносимых, необходим систематический прием внутрь противоаритмического препарата с профилактической целью.
- При наличии опыта купирования приступов у данного больного для профилактики приступов целесообразно использовать тот же препарат или препарат того же класса.
- Если частые и тяжело переносимые пароксизмы не удастся устранить таким способом, то назначение в течение нескольких дней (только в стационаре) субтоксических доз дигоксина иногда переводит аритмию в постоянную форму, которая после достижения при помощи дигоксина в умеренных дозах рационального желудочкового ритма обычно легче переносится больными, чем частые пароксизмы.

Трепетание предсердий

- регулярное сокращение предсердий с частотой около 250 - 350 ударов в минуту.
- Желудочковый ритм при этом может быть регулярным или нерегулярным.
- Трепетание предсердий встречается в 10 - 20 раз реже, чем мерцание в виде пароксизмов. Иногда мерцание и трепетание предсердий чередуются у одного больного.
- Термин «мерцательная аритмия» был предложен Г. Ф. Лангом для обозначения мерцания и трепетания предсердий ввиду общности некоторых патогенетических и клинических черт, однако в диагнозе аритмия должна быть обозначена конкретно - мерцание или трепетание.
- Развитие трепетания предсердий связано с патологической циркуляцией импульса по предсердиям.

Трепетание предсердий

- Трепетание предсердий с нерегулярным желудочковым ритмом клинически неотличимо от мерцания предсердий.
- При трепетании с регулярным желудочковым ритмом пульс остается ритмичным, собственно аритмия вообще не распознается, лишь иногда можно заметить изменчивую громкость тонов.
- Фактически диагностировать эту аритмию без ЭКГ невозможно.
- На ЭКГ обнаруживают регулярные предсердные волны без диастолических пауз, имеющие характерный пилообразный вид, более отчетливо выраженный в отведении aVF.

Трепетание предсердий. Лечение.

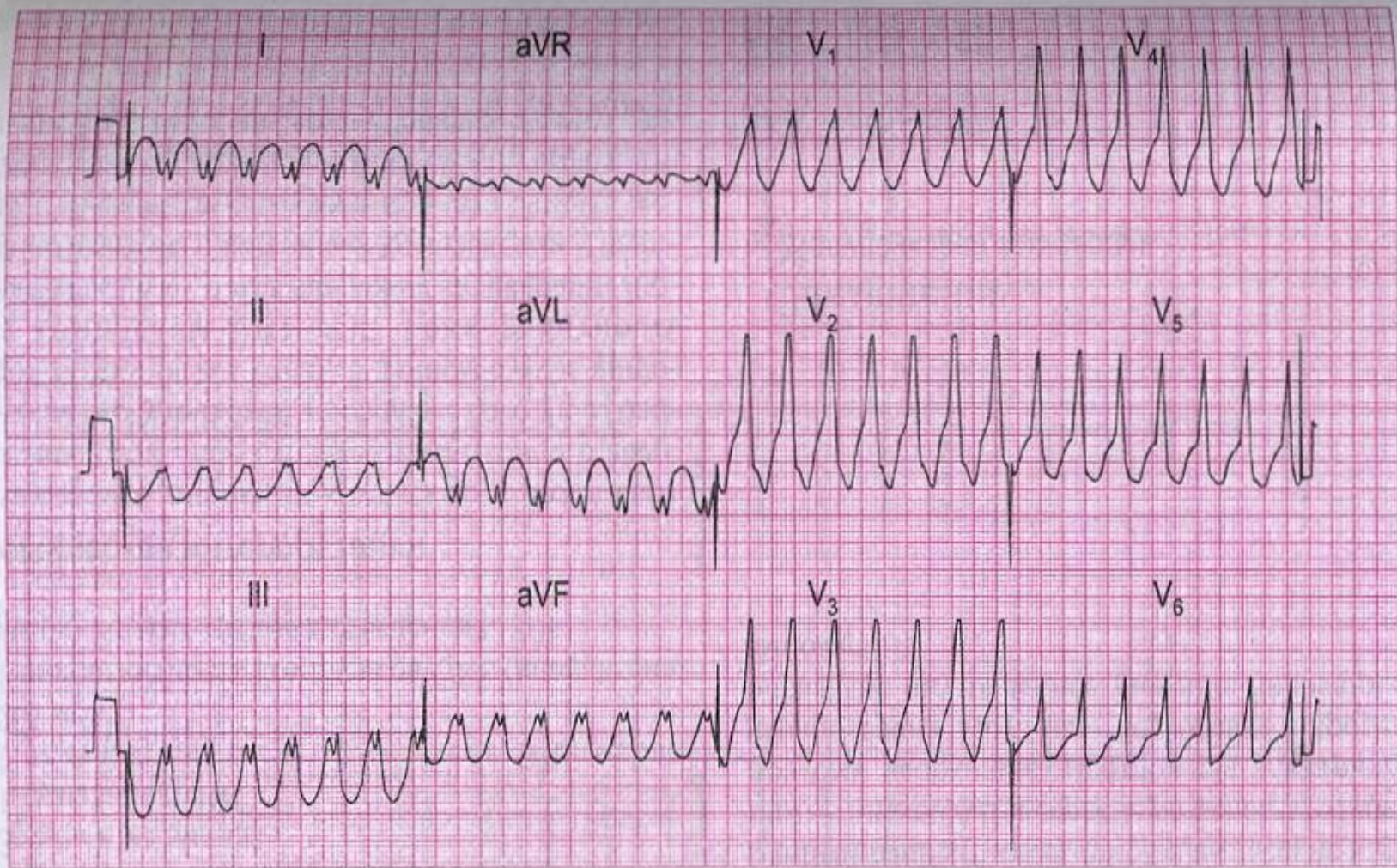
При частом желудочковом ритме используют дигоксин, который, удлиняя предсердно-желудочковую проводимость, уменьшает количество проведенных импульсов и делает желудочковый ритм более экономным. Иногда в дальнейшем после отмены дигоксина синусовый ритм как бы спонтанно восстанавливается. У части больных под влиянием дигоксина трепетание переходит в мерцание, которое затем может быть устранено хинидином. Вообще хинидин при трепетании предсердий менее активен, чем при мерцании. Следует иметь в виду, что хинидин, урежая ритм трепетания предсердий, может привести к улучшению предсердно-желудочкового проведения и резкому и опасному учащению желудочкового ритма. Поэтому перед попыткой лечения трепетания предсердий хинидином необходимо в течение нескольких дней давать дигоксин, пропранолол или верапамил с целью подавления предсердно-желудочкового проведения.

Трепетание предсердий. Лечение.

ЭИТ при трепетании предсердий чаще дает непосредственный эффект, сразу нормализуя ритм, чем при мерцании. Дигоксин и ЭИТ нельзя использовать, если аритмия связана с интоксикацией сердечными гликозидами. Частая предсердная стимуляция, эндокардиальная или через пищевод, с частотой примерно на 25% выше частоты предсердных волн в течение не менее 30 с обычно приводит после внезапного прекращения стимуляции к восстановлению синусового ритма. Этот метод высокоэффективен и безопасен и в случаях, когда трепетание связано с интоксикацией сердечными гликозидами. После восстановления синусового ритма необходимо профилактическое противоаритмическое лечение, как после устранения мерцания предсердий.

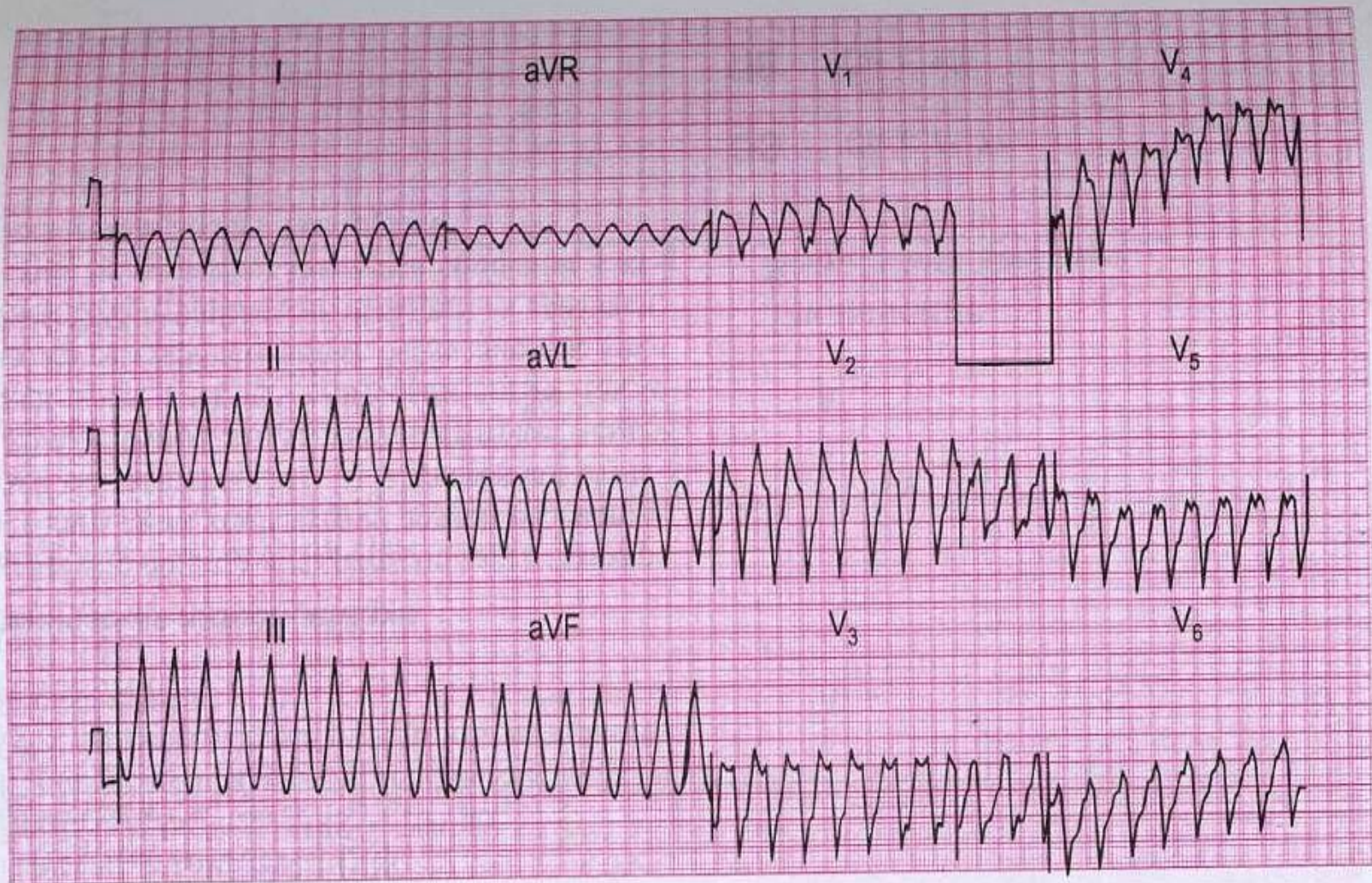
Трепетание и мерцание желудочков

- агональные, несовместимые с жизнью нарушения ритма, сопровождающиеся прекращением эффективного кровообращения.
- ЭКГ при трепетании желудочков сходна с таковой при желудочковой тахикардии, но ритм несколько чаще (180 - 250 ударов в минуту). Комплекс QRS и зубец T неразличимы, диастола отсутствует.



ЭКГ 60

60-летний мужчина был доставлен в больницу с сильной загрудинной болью. Через несколько минут развилась выраженная одышка с последующей потерей сознания. При аускультации ЧСС — 150/мин, АД не определяется, имеются признаки левожелудочковой недостаточности. Перед вами его ЭКГ. Что случилось и что надо делать?



ЭКГ 31

Данная ЭКГ была записана в отделении острой коронарной патологии у пациента, который был госпитализирован 2 часами ранее с острым передним инфарктом миокарда. Кожа холодная, покрыта потом, АД не определяется. О чем говорит ЭКГ и что надо делать?

Трепетание и мерцание желудочков

- Трепетание и мерцание желудочков могут возникнуть и привести к смерти при любом тяжелом заболевании сердца, чаще острым инфаркте миокарда, тромбоэмболии легочной артерии, в конечной стадии хронического заболевания сердца (кардиосклероз, порок, кардиомиопатия и др.), а также передозировке сердечных гликозидов, противоаритмических средств, электротравме, наркозе, внутрисердечных манипуляциях, при тяжелых общих метаболических нарушениях.
- Мерцание желудочков является обычным механизмом смерти при указанных состояниях. Необратимые изменения в клетках мозга и сердца наступают через 3 - 4 мин после прекращения кровообращения.

Трепетание и мерцание желудочков. Лечение.

- Единственным эффективным средством является немедленная ЭИТ (разрядом энергией 200 - 400 Дж, если необходимо повторными разрядами).
- Поэтому больные, которым угрожает трепетание и мерцание желудочков, должны находиться в блоке интенсивной терапии или отделении реанимации, ритм сердца необходимо контролировать по кардиомонитору, а дефибриллятор иметь под рукой и в рабочем состоянии.

Синдром преждевременного возбуждения желудочков

- стойкий или преходящий электрокардиографический синдром, в основе которого лежит врожденная особенность проводящей системы - функционирующий дополнительный тракт, проводящий импульс из предсердий непосредственно в желудочки, минуя предсердно-желудочковый узел.
- Синдром может быть обнаружен сразу после рождения или позже.
- Наличие дополнительного параллельного тракта создает условия для циркуляции импульса.
- Примерно у половины больных отмечаются пароксизмы тахикардии, обычно наджелудочковой, различной частоты и продолжительности, реже пароксизмы трепетания или мерцания предсердий

Синдром преждевременного возбуждения желудочков

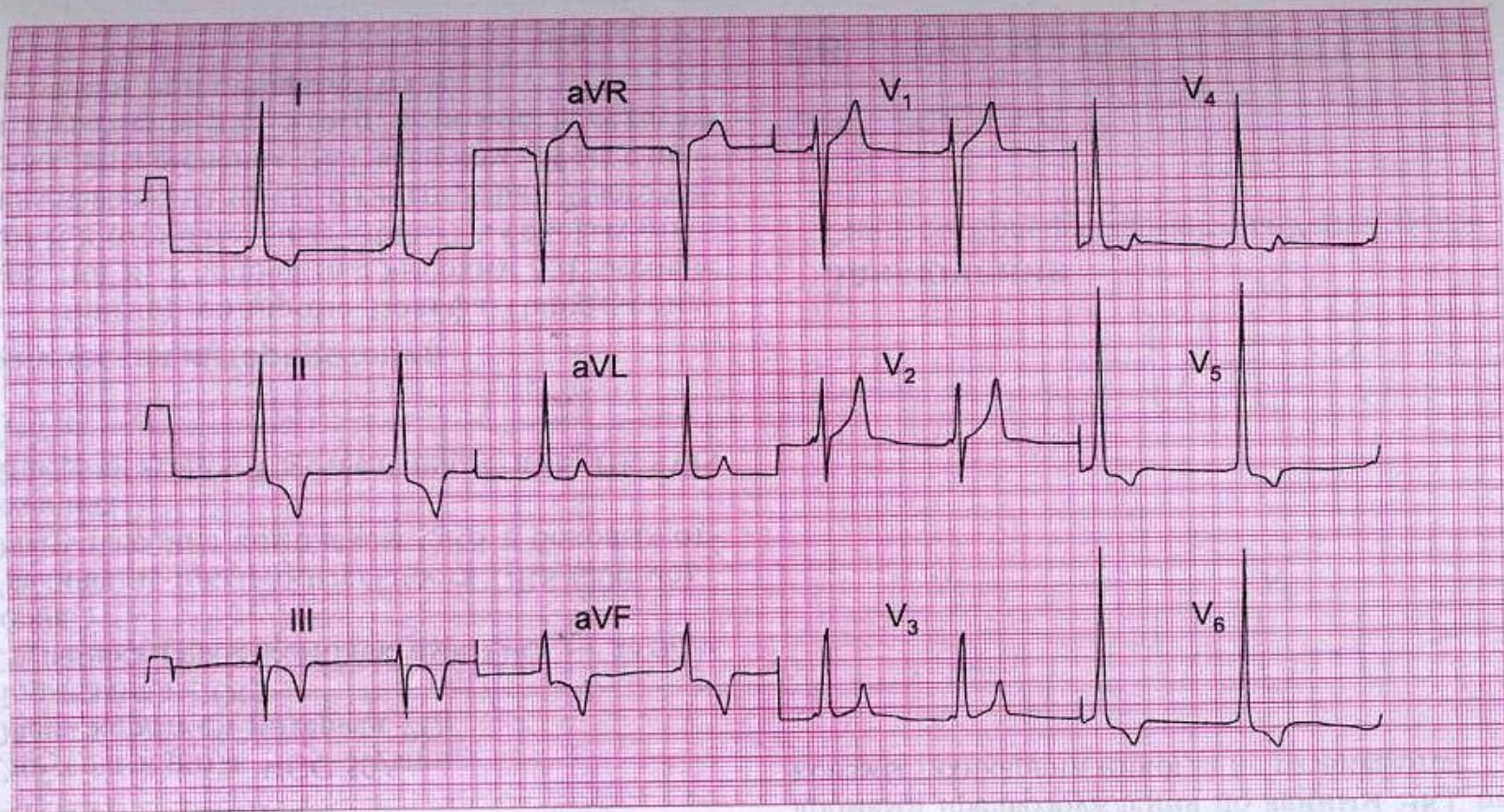
Известны по меньшей мере два варианта синдрома преждевременного возбуждения желудочков:

1. Синдром Вольффа-Паркинсона-Уайта
2. Синдром Лауна-Гэнонга-Левина

Синдром Вольффа-Паркинсона-Уайта

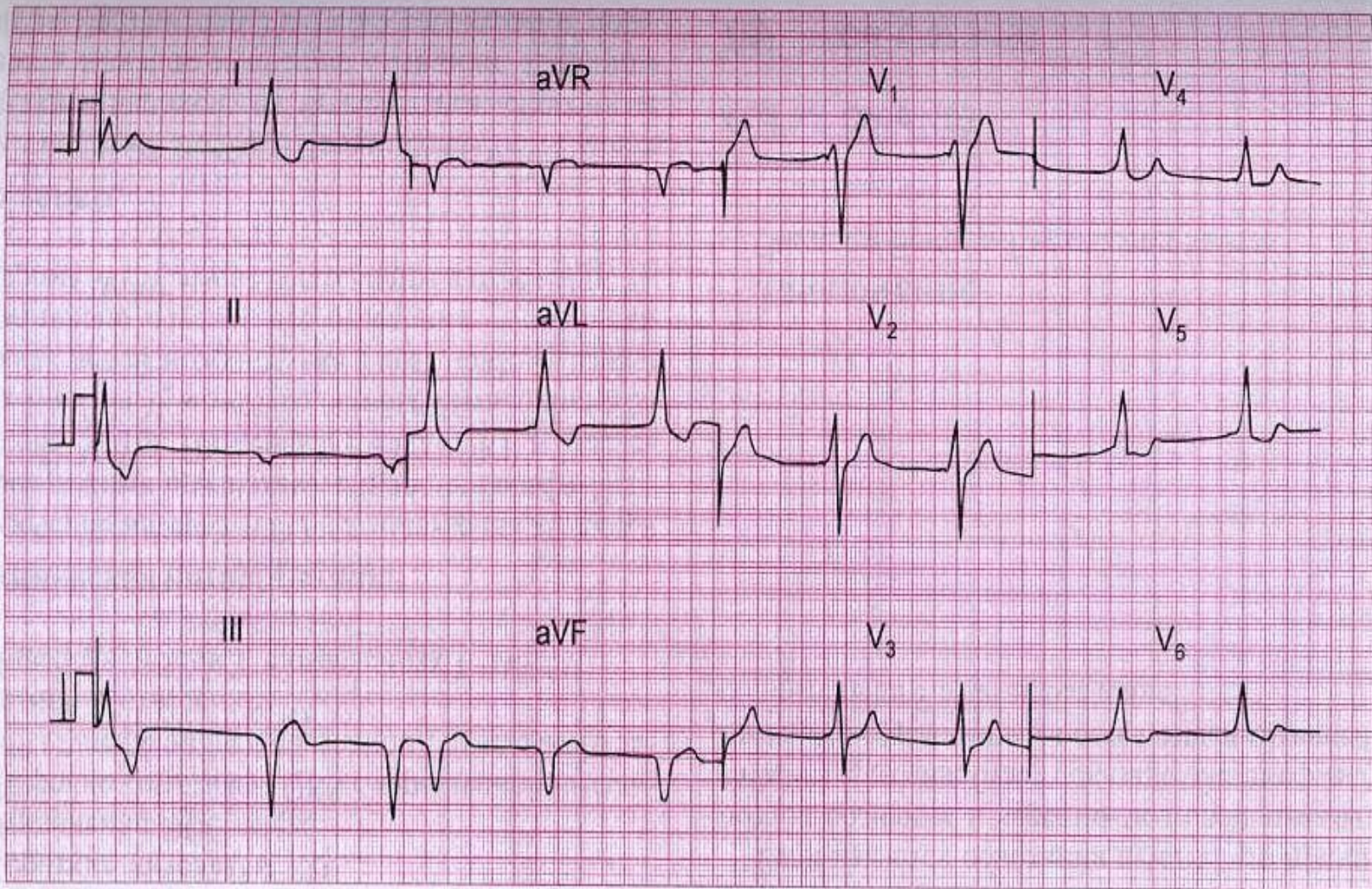
- Укорочение интервала PQ до 0,13 с и менее и расширение комплекса QRS за счет начальной так называемой дельта-волны.
- Дельта-волна соответствует преждевременной деполяризации части миокарда желудочков импульсом, прошедшим через дополнительный тракт без задержки в предсердно-желудочковом узле; остальная часть желудочкового комплекса соответствует деполяризации желудочков импульсом, прошедшим нормальный путь с задержкой в предсердно-желудочковом узле.
- В зависимости от анатомической локализации дополнительного тракта дельта-волна в отведении V_1 может быть положительной (тип А) или отрицательной (тип В).
- В отведениях с положительной дельта-волной могут наблюдаться снижение сегмента ST и отрицательный зубец T .
- Отрицательная дельта-волна может имитировать широкий зубец Q .

ЭКГ при WPW



ЭКГ 33

Эта ЭКГ была записана у 35-летнего мужчины без каких-либо жалоб, у которого на профилактическом приеме было обнаружено повышение АД до 180/105 мм рт. ст. О чем говорит ЭКГ и какие действия следует предпринять?



ЭКГ 129

20-летний мужчина доставлен в приемное отделение больницы с черепно-мозговой травмой. Что с ним произошло, не помнит. Что показывает его ЭКГ?

Синдром Клерка-Леви-Кристеско (синдром укороченного интервала P-Q(R))

- * Синдром CLC обусловлен наличием дополнительного аномально пути проведения электрического импульса (пучка Джеймса) между предсердиями и пучком Гиса. Иногда этот синдром называют синдромом LGL (Лауна-Ганонга-Левине)
- * Дополнительный пучок Джеймса как бы шунтирует АВ-узел, поэтому волна возбуждения, минуя последний, быстро, без нормальной физиологической задержки, распространяется по желудочкам и вызывает их ускоренную активацию
- * Синдром является врожденной аномалией. У больных этим синдромом имеется повышенная склонность к возникновению пароксизмальной тахиаритмии.

Синдром Лауна-Гэнонга-Левина

- Укорочение интервала PQ до 0,13 с и менее, но без дельта-волны и без изменений $ST-T$.
- Во время наджелудочковой тахикардии дельта-волна, если она была, исчезает, комплекс QRS становится узким.
- Во время мерцания предсердий импульсы из предсердий в желудочки могут попадать нормальным путем через предсердно-желудочковый узел, тогда частота желудочкового ритма обычная для мерцания предсердий (100 - 150 ударов в минуту).
- Если импульсы проходят через дополнительный тракт, минуя предсердно-желудочковый узел с его функциональной задержкой, то частота желудочкового ритма необычно велика - до 200 и более ударов в минуту, комплекс QRS расширен.

Синдром преждевременного возбуждения желудочков. Лечение.

- При отсутствии пароксизмальных тахиаритмий лечения не требуется. Целесообразно избегать воздействий, которые могут провоцировать тахиаритмии, например, алкоголя.
- При наличии пароксизмов тахиаритмий лечение и профилактику осуществляют так же, как при пароксизмальной наджелудочковой тахикардии другой природы

Синоатриальная блокада

- нарушение проведения импульса между синусным узлом и предсердием, обычно преходящее. Практически диагностируется лишь синоатриальная блокада II степени. При этом на ЭКГ на фоне синусового ритма обнаруживают выпадение отдельных комплексов *PQRST* с соответствующим (вдвое, реже втрое и более) удлинением диастолической паузы.
- Этим паузам соответствует выпадение пульса и сердечных тонов.
- Подходы к лечению в общем такие же, как при синусовой брадикардии.

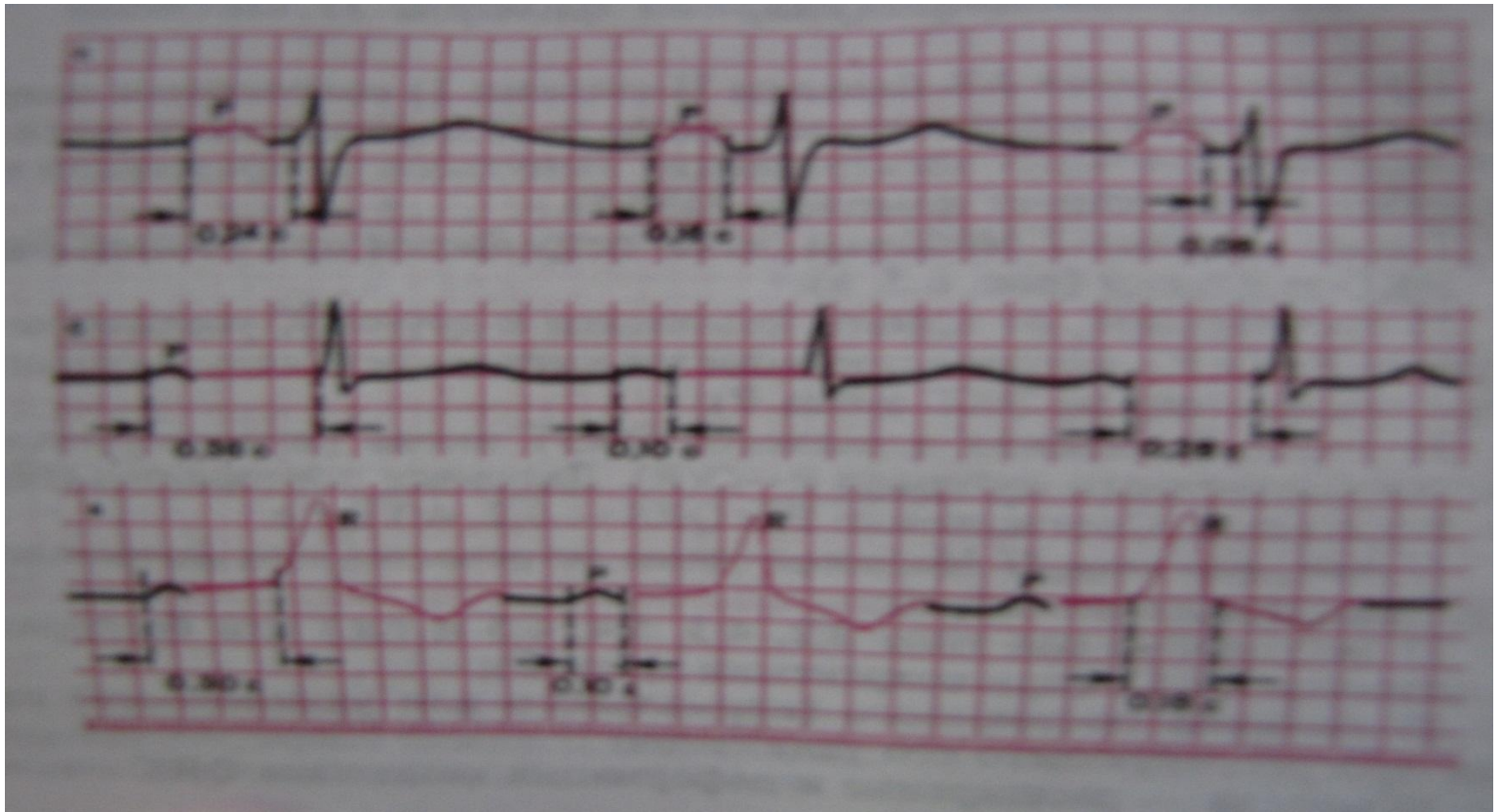
Предсердно-желудочковые блокады

- нарушение проводимости на уровне предсердно-желудочкового соединения, т. е. предсердно-желудочкового узла и прилегающих структур, включая предсердно-желудочковый пучок.

- AV-блокада I степени может быть диагностирована только по ЭКГ.
- AV-блокада II степени может быть заподозрена, если обнаруживаются регулярное выпадение каждой третьей, четвертой и т. д. ожидаемой систолы или нерегулярное выпадение пульсовых волн и сердечных тонов. Иногда больной ощущает замирание сердца во время выпадений. Если при неполной блокаде проводится каждый второй импульс, то возникающая картина неотличима от брадикардии другой природы.
- При блокаде III степени выраженная брадикардия (иногда брадиаритмия) сочетается с неравномерной звучностью 1 тона. Блокады с выраженной брадикардией или отдельными удлинненными диастолическими паузами могут проявляться признаками нарушения кровоснабжения органов, прежде всего мозга и сердца. Иногда гипоксия мозга проявляется внезапно возникающими в любом положении приступами с потерей сознания, нарушением дыхания и судорогами (приступами Морганьи-Адамса-Стокса), которые могут спонтанно прекратиться или закончиться смертью больного.

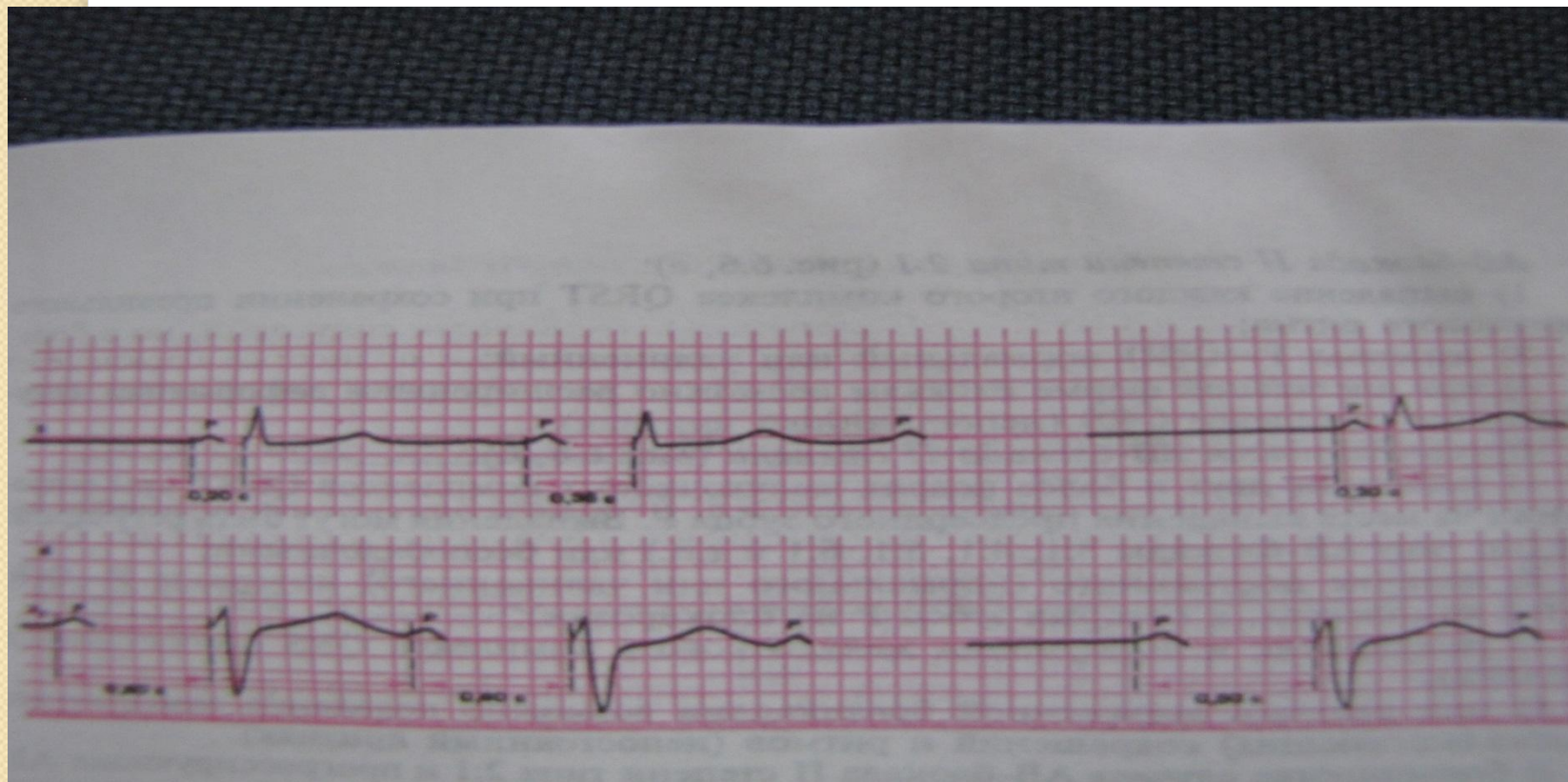
ЭКГ при атриовентрикулярной блокаде I ст.

1- предсердная форма, 2-узловая форма,
3- дистальная форма



ЭКГ при атриковентрикулярной блокаде II степени (3:2)

1-тип I Мобитца, 2-тип II Мобитца



- На ЭКГ при блокаде I степени (замедление предсердно-желудочковой проводимости) интервал PQ удлинен до 0,21 с и более, но все предсердные импульсы достигают желудочков.
- При блокаде II степени (неполная предсердно-желудочковая блокада) отдельные предсердные импульсы не проводятся на желудочки, соответствующий желудочковый комплекс выпадает, на ЭКГ появляется своевременный, но изолированный зубец P. Выделяют блокаду проксимального типа на уровне предсердно-желудочкового узла (тип Венкенбаха, тип Мобитца I) и блокаду дистального типа на уровне предсердно-желудочкового пучка или дистальнее (тип Мобитца II).
- При блокаде проксимального типа выпадению желудочкового комплекса предшествует прогрессирующее удлинение интервала PQ в ряду из 2 - 8 (чаще из 3 - 4) циклов, эти периоды иногда регулярно повторяются (периоды Самойлова - Венкебаха).
- При блокаде дистального типа постепенное удлинение интервала PQ перед выпадением отсутствует, выпадения могут быть регулярными или нерегулярными.

- При блокаде III степени (полная предсердно-желудочковая блокада) предсердные импульсы на желудочки не проводятся, сердечная деятельность поддерживается замещающим желудочковым ритмом.
- Предсердия и желудочки возбуждаются в правильном, но независимом друг от друга ритме.
- При этом также выделяют блокаду проксимального (узкий комплекс QRS, частота желудочкового ритма 40 - 50 ударов в минуту; ей предшествует неполная блокада проксимального типа)
- и дистального (широкий комплекс QRS, частота желудочкового ритма 18 - 40 ударов в минуту; предшествует ей, - иногда очень кратковременно, неполная дистальная блокада) типа.

- Замедление предсердно-желудочковой проводимости и (редко) неполная блокада проксимального типа могут наблюдаться у практически здоровых лиц, даже спортсменов. Такая блокада обычно исчезает после физической нагрузки.
- Блокады проксимального типа возникают у лиц с нейроциркуляторной дистонией при высоком тоне блуждающего нерва. Они могут развиваться при интоксикации сердечным гликозидом, а также под действием β -адреноблокаторов, верапамила. Нередко непродолжительное (в течение нескольких дней) нарушение предсердно-желудочковой проводимости встречается при заднедиафрагмальном инфаркте.

● Предсердно-желудочковые блокады могут сопутствовать миокардиту, в стойкой форме - кардиосклерозу. Изредка встречается врожденная полная поперечная блокада на этом уровне. В целом блокады проксимального типа обычно незначительно ухудшают гемодинамику, редко приводят к заметному ухудшению кровоснабжения органов и, таким образом, как правило, прогностически благоприятны. Появление блокады может иметь диагностическое значение, например, при миокардите, протекающем малосимптомно.

● Блокада дистального типа особенно характерна для обширного передне-перегородочного инфаркта миокарда, при котором она может возникнуть и быстро (в течение нескольких часов, дней) прогрессировать до развития полной блокады. Появление блокады дистального типа свидетельствует об обширности патологического очага

Предсердно-желудочковые блокады. Лечение.

- Рациональное лечение основной болезни (инфаркта миокарда, миокардита и др.) может привести к исчезновению блокады.
- Следует отменить лекарственные средства, способствующие нарушению предсердножелудочковой проводимости, - сердечные гликозиды, β -адреноблокаторы, верапамил и другие противоаритмические средства, препараты калия.
- При неполной и полной поперечной блокаде проксимального типа иногда применяют атропин, белладонну, беллоид, изопротеренол, эуфиллин, однако эффект от использования этих средств непостоянен, в лучшем случае они оказывают временное действие. При блокадах дистального типа эти средства противопоказаны, поскольку могут увеличить степень блокады.
- Все блокады, приведшие к нарушениям периферического кровообращения, приступам Морганьи-Адамса-Стокса, сердечной недостаточности, а также неполная и полная блокады дистального типа являются показанием к применению постоянной или временной желудочковой ЭКС.

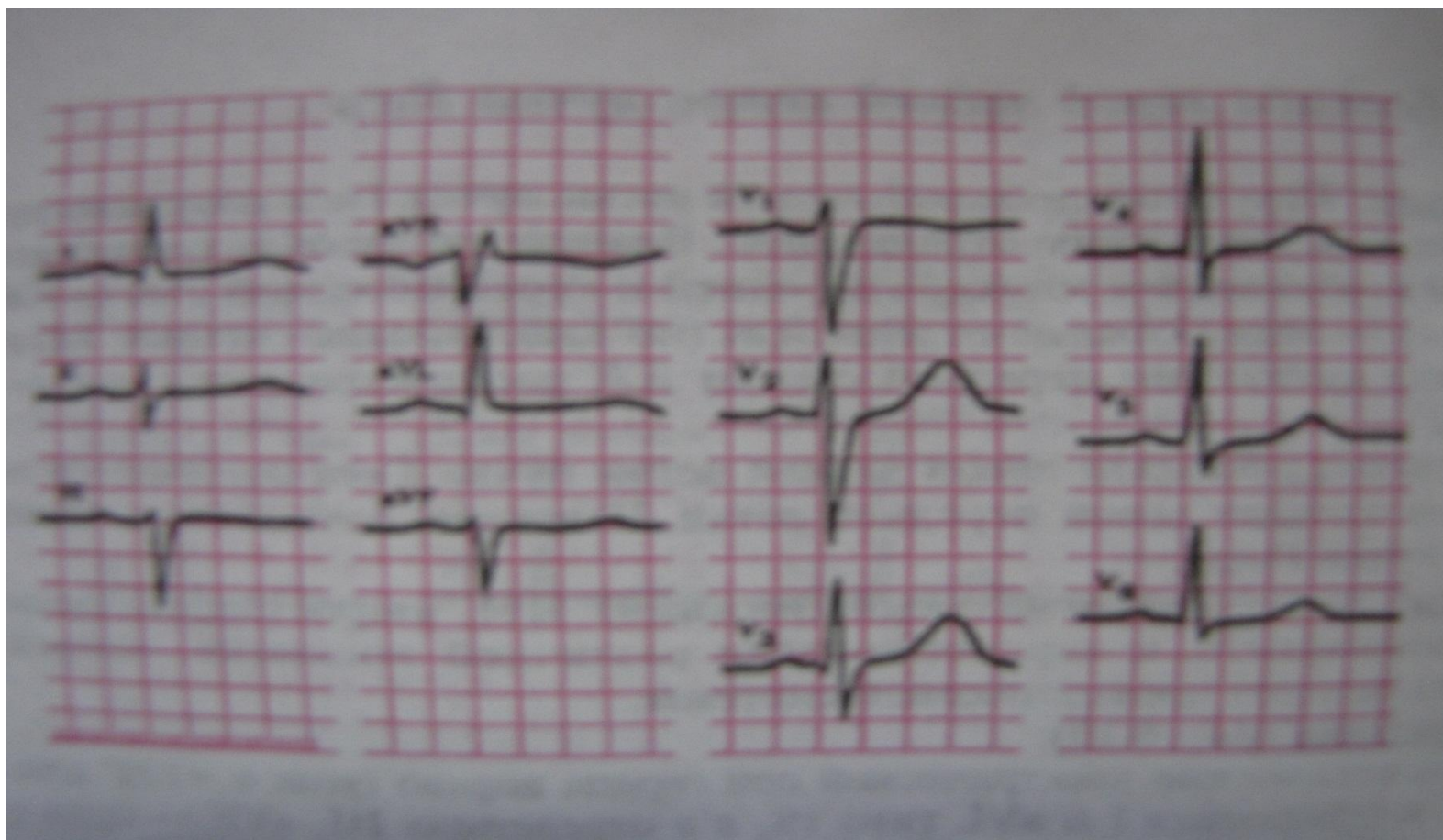
Блокады ножек пучка Гиса

- нарушения проводимости на уровне ниже бифуркации предсердно-желудочкового пучка. Они могут касаться одного, двух или всех трех разветвлений внутрижелудочковой проводящей системы – соответственно моно-, би- и три фасцикулярные блокады.
- Выделяют неполные блокады правой и левой ножки, имея в виду указанные выше характерные для этих блокад изменения ЭКГ, но лишь с незначительным расширением комплекса QRS – до 0,12 с.

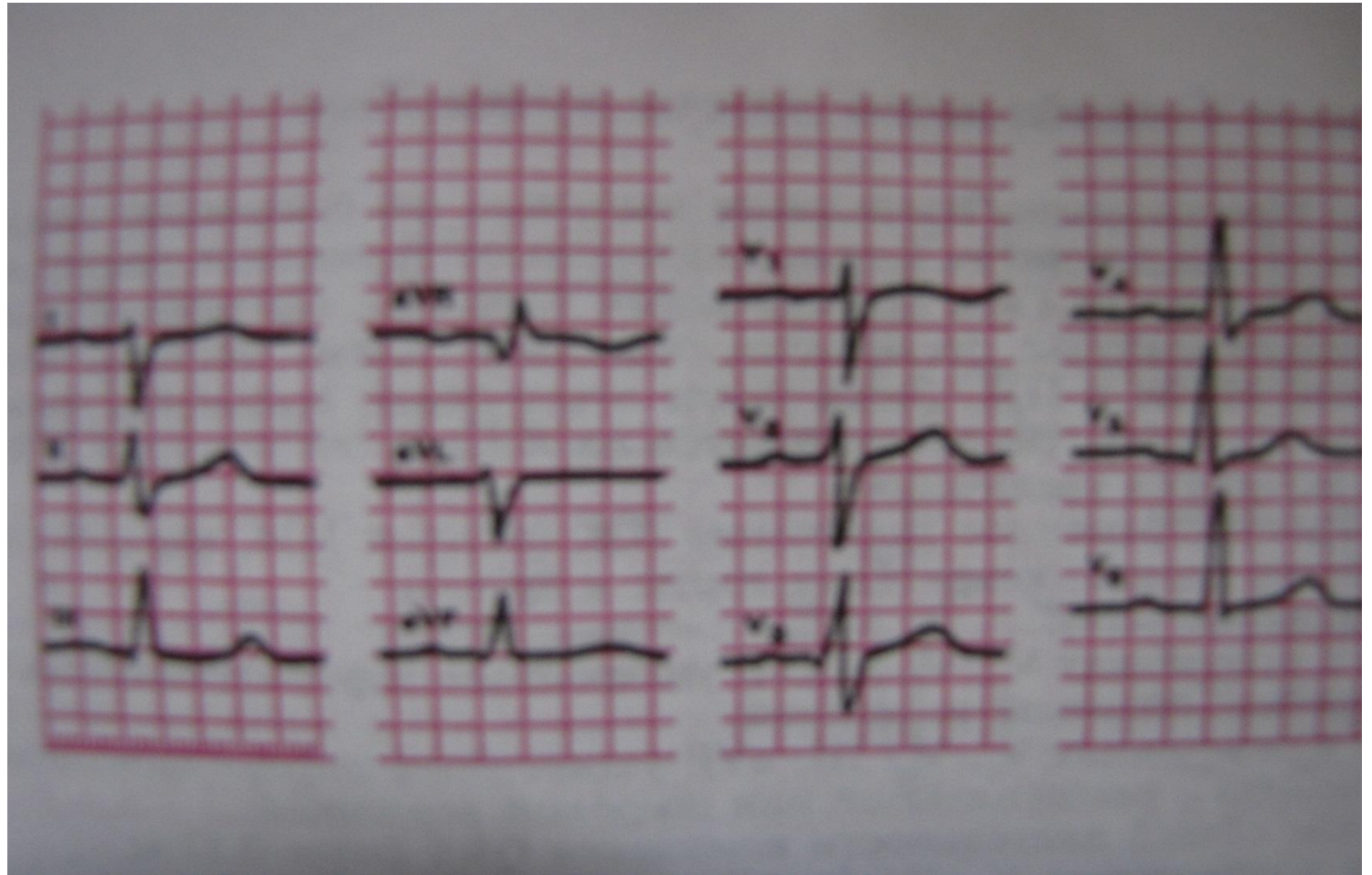
Блокады ножек пучка Гиса

- При блокаде передней ветви левой ножки, которая является наиболее частым нарушением внутрижелудочковой проводимости, на ЭКГ наблюдается отклонение электрической оси сердца во фронтальной плоскости влево до -30° и левее, выраженный зубец SII
- Блокада задней ветви левой ножки - редкое нарушение внутрижелудочковой проводимости с неспецифическими электрокардиографическими признаками: отклонение электрической оси сердца вправо (до $+90^\circ$ и правее). При этом должны быть исключены другие, более частые и обычные причины правого типа ЭКГ. Электрокардиографическая диагностика этой блокады несколько более убедительна, если удастся проследить внезапный поворот оси вправо.

ЭКГ при блокаде левой передней ветви пучка Гиса



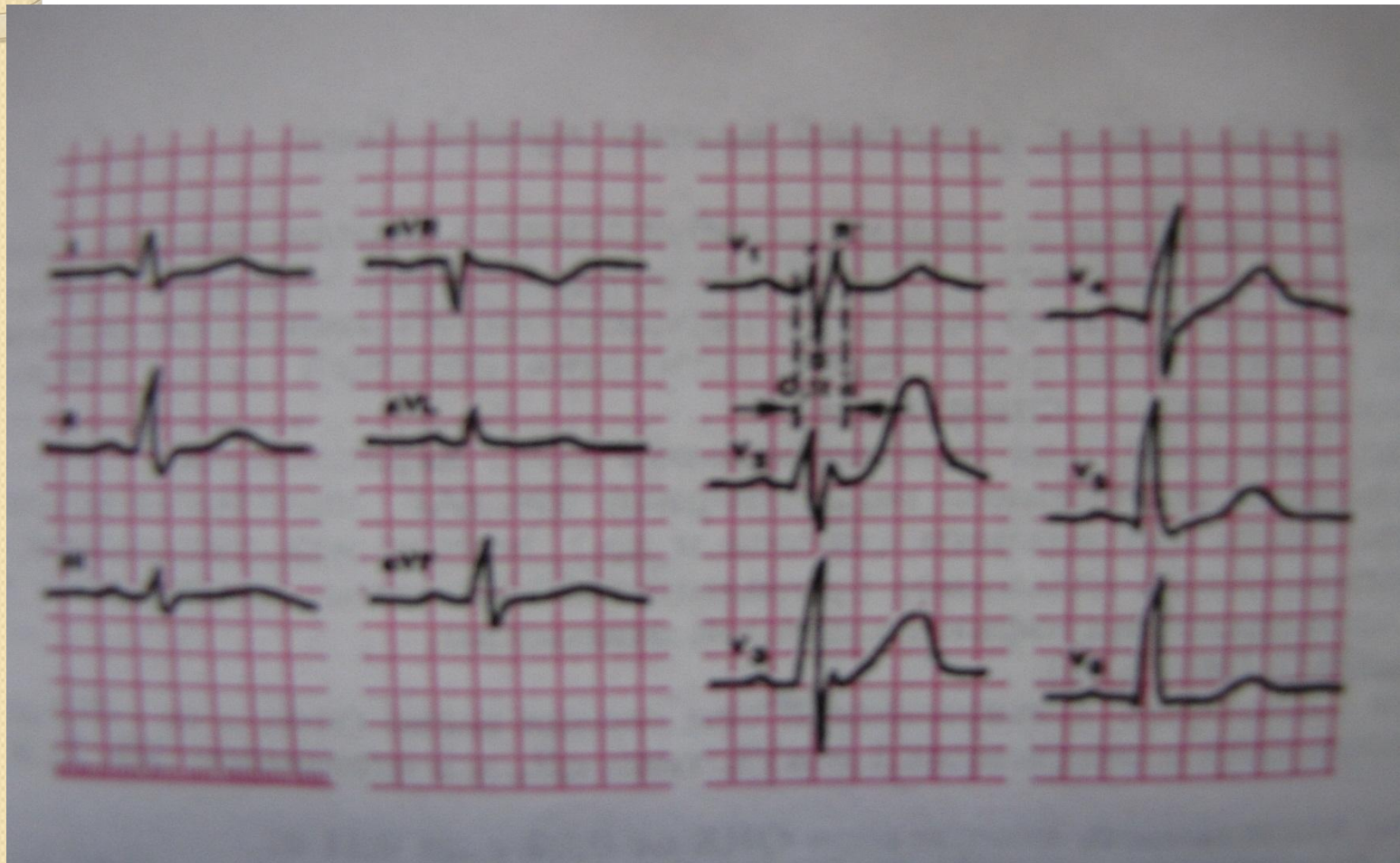
ЭКГ при блокаде левой задней ветви пучка Гиса



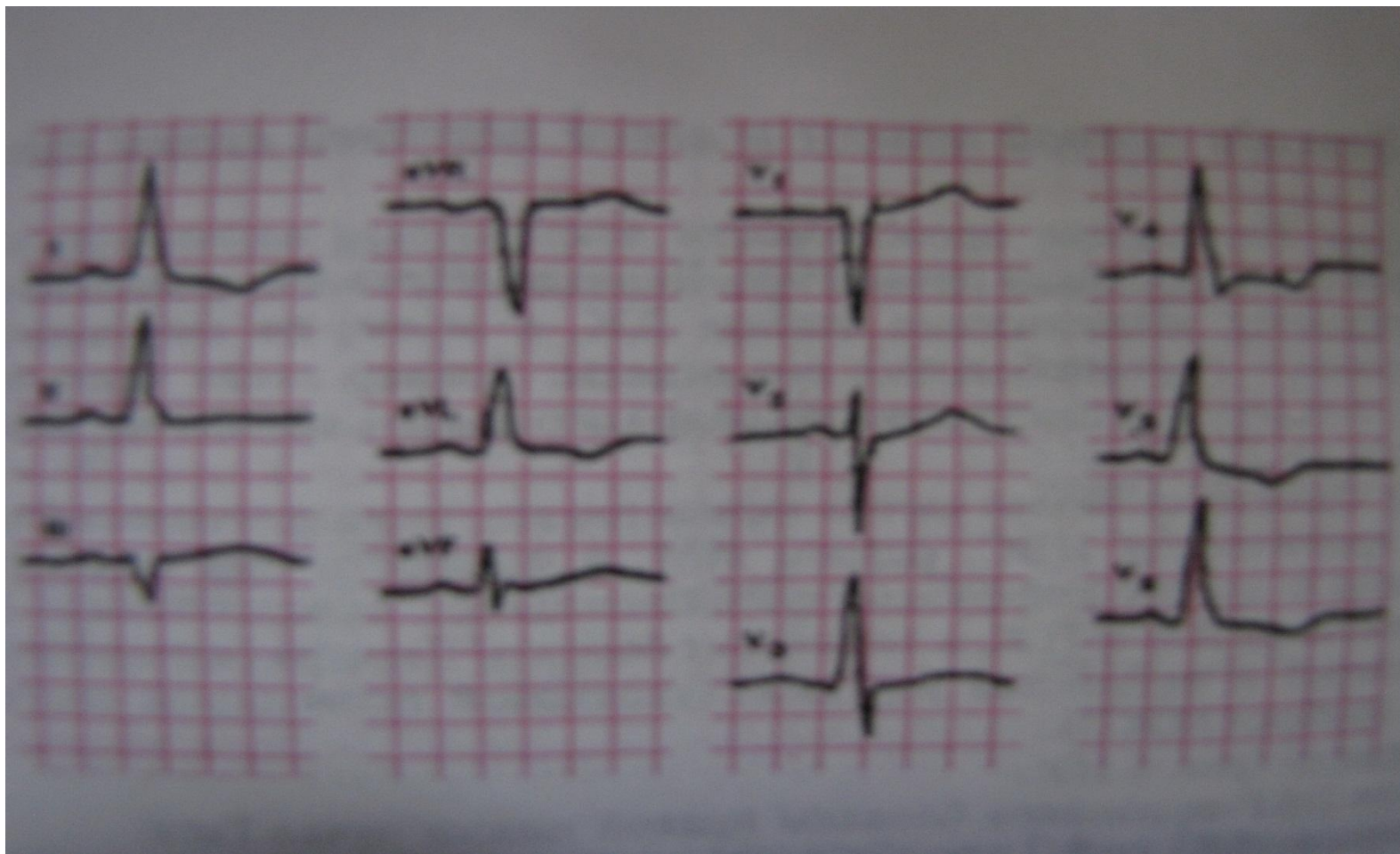
Блокады ножек пучка Гиса

- При блокаде правой ножки начальная часть комплекса QRS сохранена, конечная - расширена и зазубрена, продолжительность (ширина) комплекса QRS обычно увеличена; в отведении V1 увеличен и зазубрен зубец R, сегмент ST опущен, зубец T отрицательный. В левых грудных отведениях зазубрен зубец R; электрическая ось на фронтальную плоскость проецируется плохо - S-тип ЭКГ в стандартных отведениях.

ЭКГ при неполной блокаде правой ножки пучка Гиса



ЭКГ при неполной блокаде левой ножки пучка Гиса



Блокады ножек пучка Гиса

- При блокаде левой ножки электрическая ось нормальна или отклонена влево, комплекс QRS расширен до 0,12 с и более, зазубрен; в левых грудных отведениях зубец R отсутствует, преобладает зубец R, сегмент ST часто опущен, зубец T отрицательный.
- Трифасцикулярная блокада соответствует предсердно-желудочковой блокаде III степени дистального типа.
- Сочетание бифасцикулярной блокады с удлинением интервала PQ обычно также расценивается как повреждение всех трех пучков.

Блокады ножек пучка Гиса. Лечение.

- Стабильная длительно существующая блокада ножки пучка Гиса не требует специального лечения.
- Если появление блокады совпало с обострением болезни сердца, то лечение его имеет важнейшее значение для улучшения проводимости.
- Сочетание бифасцикулярной блокады с неполной предсердно-желудочковой блокадой дистального типа, возникающее при остром инфаркте миокарда и имеющее неблагоприятный прогноз, является показанием для временной ЭКС.

Пароксизмальные тахикардии (НЖ, Ж, МА) возникают внезапно и так же прекращаются (самопроизвольно или после лечения)

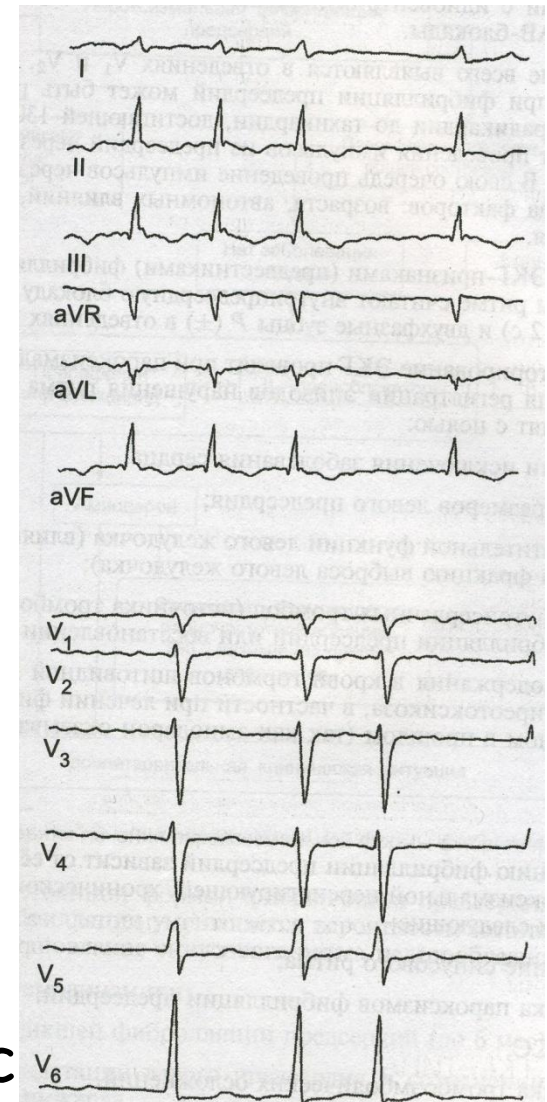
Мерцательная аритмия -

наиболее часто возникает при ТТ, ИБС, митральном стенозе.

- Тахисистолия
- Брадисистолия
- Нормосистолия

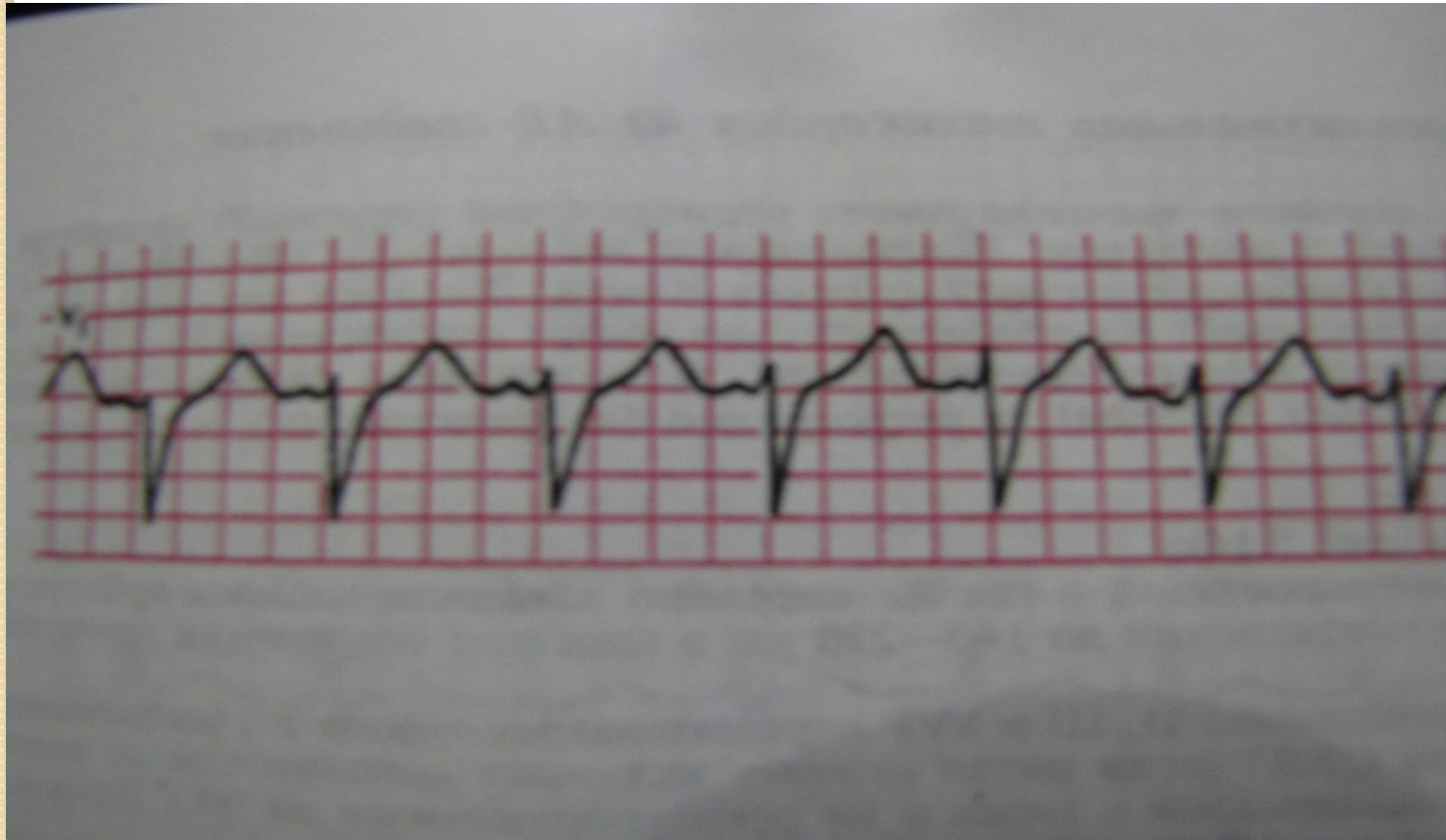
Частота сокращений
уд. в мин

предс



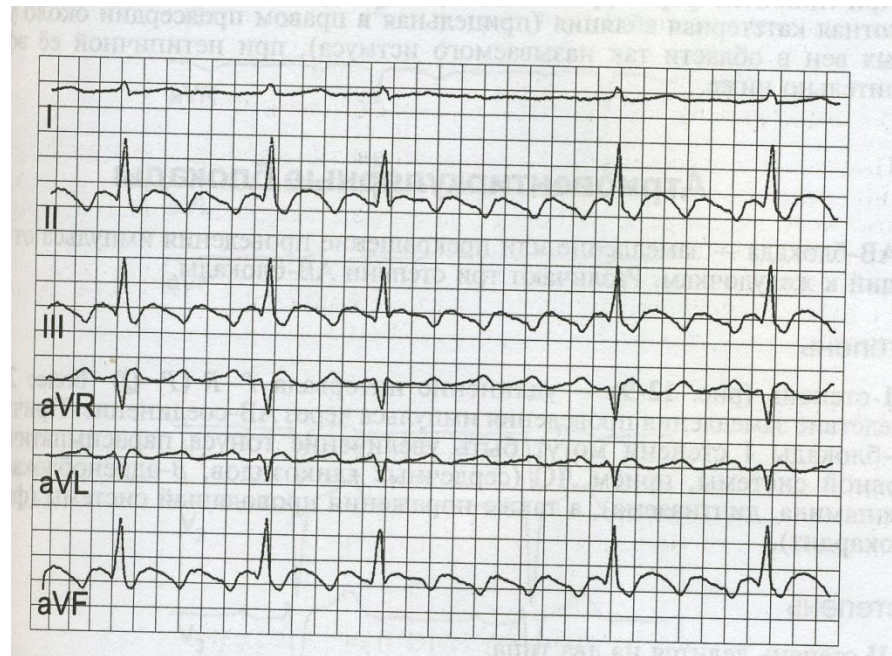
Мерцательная аритмия

ЭКГ при пароксизмальной предсердной тахикардии (ЧСС 150)



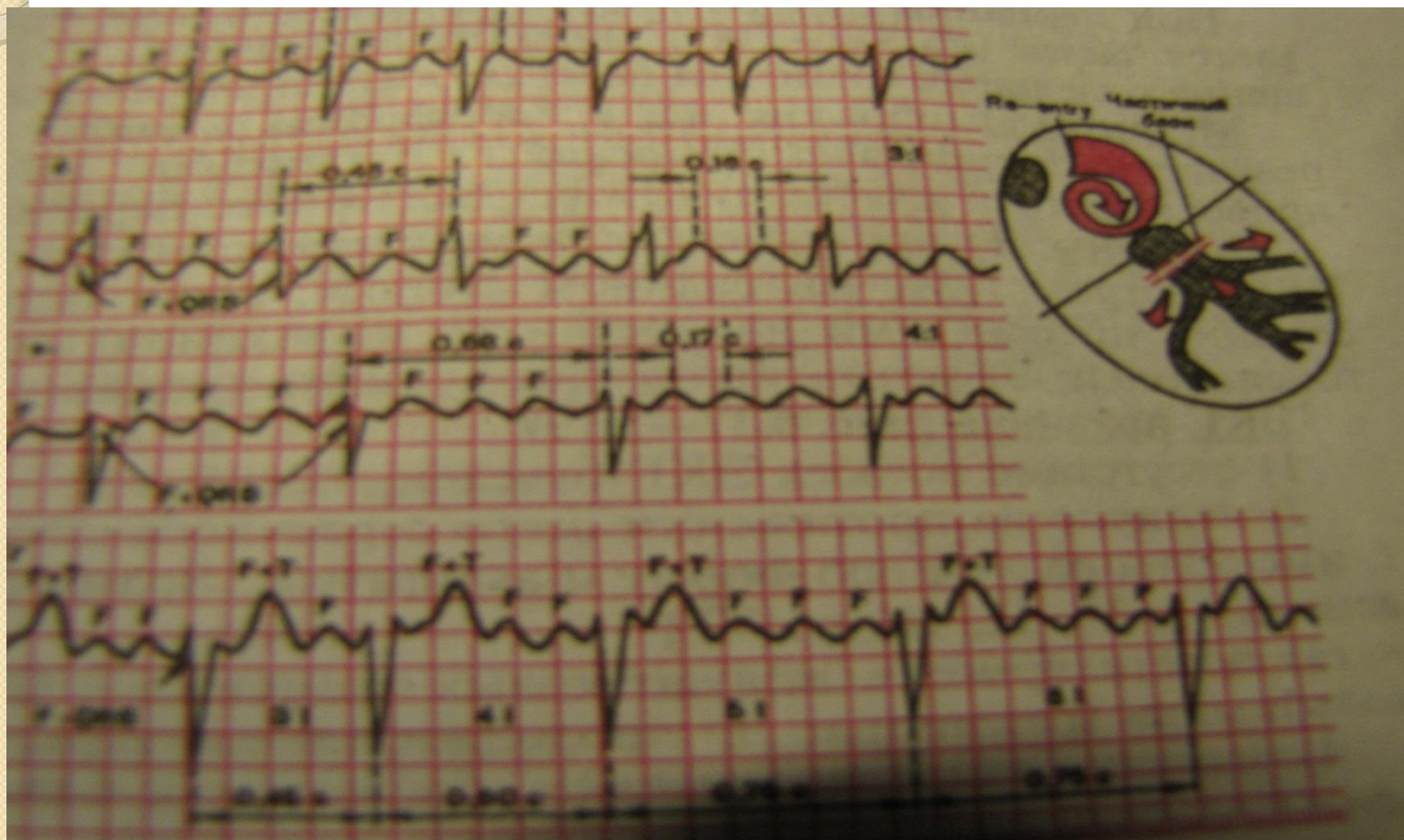
Трепетание предсердий

- правильный и неправильный коэффициент проведения. Частота сокращений до 300 уд. в МИН



Трепетание предсердий

ЭКГ при трепетании предсердий

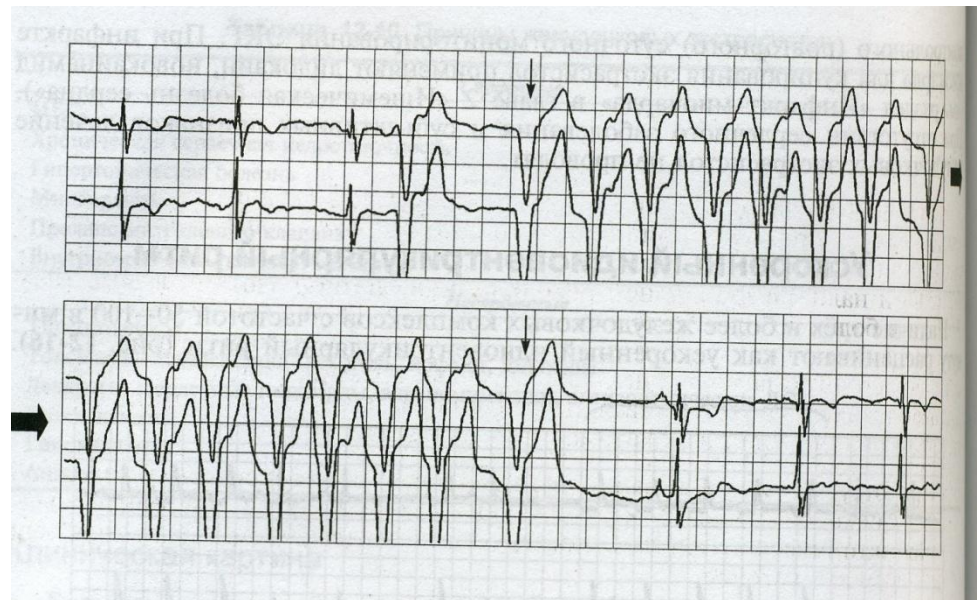


Пароксизмальная желудочковая тахикардия

- Частота сокращений 140-180 в 1'
- Устойчивая (несколько минут или часов)
- Неустойчивая (< 30")

Признаки:

- Частота
- Конкордантность QRS в грудных отведениях (зубцы R или S направлены в одну сторону)
- Ширина комплексов QRS 0,14" - 0,16"



Клиника желудочковой экстрасистолии

- Перебои в работе сердца
- Ощущение «провала», замирания сердца
- Иногда головокружение (□ УО и СВ)

Клиника желудочковой пароксизмальной тахикардии

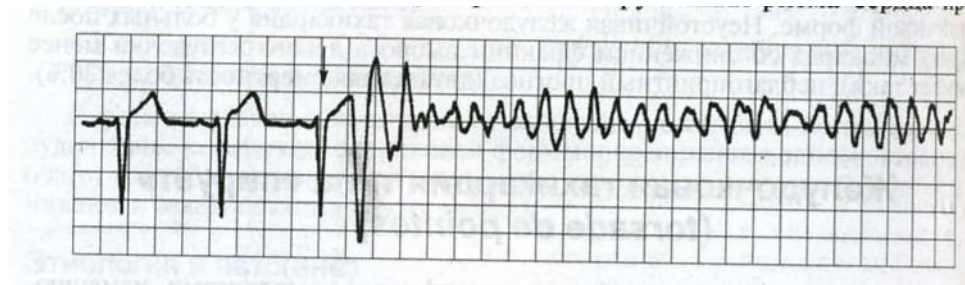
- Зависит от частоты, продолжительности
- Наличия заболеваний сердца
- □ АД
- Головокружение
- Потеря сознания или СА и ОЛ

Фибрилляция желудочков

- Отсутствие на ЭКГ QRS и T
- Колебание ЭКГ-кривой
- Различная периодичность и амплитуда

Клиника:

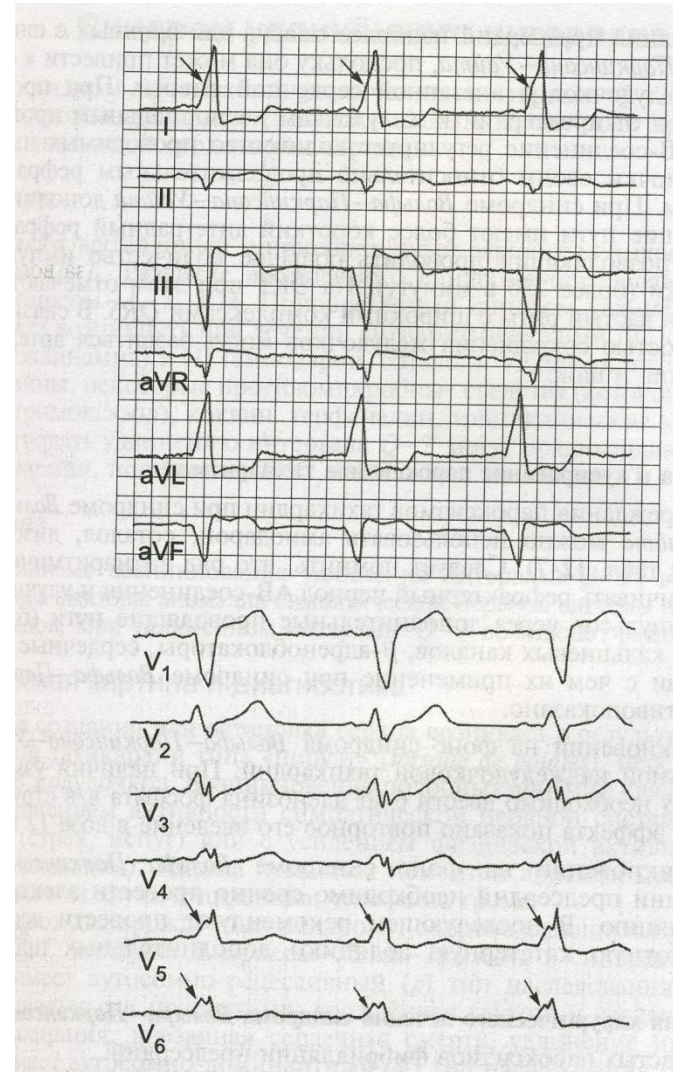
- Клиническая смерть (остановка кровообращения)



Врожденные аномалии

Синдром преждевременного возбуждения желудочков (преэкситация)

WPW (Кент, Джеймс, Махейм)



Синдром удлиненного QT

Врожденный

Приобретенный

Медикаменты:

- Хинидин
- Новокаинамид
- Амиодарон
- Эритромицин
- Кокаин
- Антидеперессанты

Гипомагниемия
Поражение ЦНС
ИБС

Синдром удлиненного QT

Клиника:

- синкопы при физической нагрузке, стрессе
- остановка сердца - внезапная смерть

Лечение:

- β -блокаторы
- удаление шейно-грудного симпатического ганглия

Переносимость аритмий

Критерии

Субъективные

- сердцебиение
- перебои
- одышка
- головокружение
- обмороки
- боли

Объективные

- АД
- ЧСС, пульс
- цианоз
- ЗСН
- шок
- тромбозэмболии

Прогноз аритмий

Серьезный всегда

- ПЖТ
 - ППБ с обмороками
- При определенных заболеваниях

ИБС, ИМ

ЭКС «злокач»

AV-блокада II-III ст.

ПБЛНПГ

ПЭКС - МС

Благоприятный

- Хорошо переносится
- Отсутствуют органические заболевания

Аритмии

Диагноз

Рутинное обследование:

- клиника
- ЭКГ

Специальное обследование:

- пробы
- мониторинг
- ЭФИ
 - внутрисердечное
 - внутрипищеводное

Лечение

Место:

- амбулаторное
- стационарное

Вид:

- неотложное
- плановое
- профилактическое

Способ:

- медикаментозное
- ЭИТ
- оперативное

Лечение

- Устранение провоцирующих факторов,
- Лечение основного заболевания,
- Собственно противоаритмические меры (противоаритмические средства, ваготропные воздействия).
- Специальные методы лечения.
- Для многих больных большое значение имеют седативное лечение, психотерапия.
- В отдельных случаях необходимо хирургическое вмешательство на проводящих путях.

Лечение

- Специальные методы лечения включают электроимпульсную терапию (ЭИТ) и электрокардиостимуляцию (ЭКС).
- ЭИТ (электрическая дефибрилляция) применяется при эктопических тахисистолических аритмиях.
- Разовый электрический разряд большой мощности, проходя через сердце, вызывает синхронное возбуждение и сокращение всех его отделов. Наступающая после этого кратковременная рефрактерная фаза благоприятствует проявлению затем собственного автоматизма синусного узла (если он не подавлен значительно патологическим процессом или лекарственными веществами) и восстановлению нормального ритма.

Лечение

- ЭИТ может быть плановой и экстренной.
- Перед плановой ЭИТ больному должна быть разъяснена суть лечения. В течение 2 - 3 недель до плановой процедуры и такого же времени после ее проведения больной должен принимать непрямой антикоагулянт в эффективной дозе (если нет противопоказаний). Процедура проводится натощак после 6 - 8 ч голодания. Прием сердечного гликозида в терапевтических дозах в предшествующие дни не препятствует процедуре.

Классификация антиаритмических средств

Класс	Основные представители
I (блокаторы Na каналов)	
IA	хинидин, новокаинамид, дизопирамид, аймалин
IB	лидокаин, пиромекаин, тримекаин, мексилетин, дифенин
IC	пропафенон, морацизин
II (β-блокаторы)	пропранолол, атенолол, надолол, метопролол, ацебутол
III (удлиняющие реполяризацию)	амиодарон (кордарон), соталол, бретилий, ибутилид
IV (антагонисты Ca)	верапамил, дилтиазем

Основные антиаритмические средства

Класс IA	
Хинидин	200-600 мг каждые 6 час внутрь
Новокаинамид	250-750 мг каждые 6 час внутрь
Дизопирамид	100-200 мг каждые 6 час внутрь
Класс IB	
Лидокаин	1-3 мг/кг в/в капельно
Мексилетин	200-400 мг каждые 8 час внутрь
Класс IC	
Морацизин	150-300 мг каждые 8 час внутрь
Пропафенон	150-300 мг каждые 8 час внутрь
Класс II	
Пропранолол	10-100 мг каждые 6 час внутрь
Класс III	
Амиодарон	600-1600 мг/сут, затем 200-400 мг
Соталол	80-320 мг каждые 12 час внутрь
Класс IV	
Верапамил	80-320 мг каждые 6-8 час внутрь

Тактика лечения аритмий

Желудочковая экстрасистолия → лидокаин

Желудочковая пароксизмальная тахикардия → лидокаин
→ ЭДФ

Синусовая брадикардия → атропин

Синусовая тахикардия → β -блокаторы

СВППТ, МП, ТП → СГ - а/аритм → ЭДФ

Предсердная экстрасистолия → β -блокаторы, АК,
кордарон

AV-блокады → атропин, β -стимуляция → ЭКС

ЭИТ

Дефибрилляция

- ФЖ
- ПТ
- МП, ТП

Стимуляция

Временная

- эндокардиальная
- пищеводная

Постоянная

- по требованию
- фиксированная

• урежающая

• учащающая

полная
AV-блокада

