

*Заведующий кафедрой, академик Военно-медицинской академии, доктор  
медицинских наук, профессор, полковник медицинской службы*

**Гайворонский Иван Васильевич**

# Современные проблемы медицинской краниологии



*Поль Сезанн «Натюрморт с черепами»*

# Вопросы лекции

1. Определение понятия «краниология». История краниологии
2. Классификация структур черепа
3. Границы, размеры, формы черепа
4. Свод черепа
5. Внутреннее основание черепа. Черепные ямки
6. Полости лицевого черепа
7. Ямки на боковой поверхности
8. Контрфорсы черепа
9. Околоносовые пазухи
10. Возрастные особенности черепа
11. Развитие черепа и аномалии развития
12. Прижизненные деформации
13. Методы исследования в краниологии

# *Краниология – наука о черепе.*

## *Cranium – череп, logos – учение*

*Медицинская краниология* – научное направление, разрабатывающее прикладные (медицинские) проблемы, касающиеся строения, формы и функциональных характеристик черепа с учётом

**возрастных особенностей:**

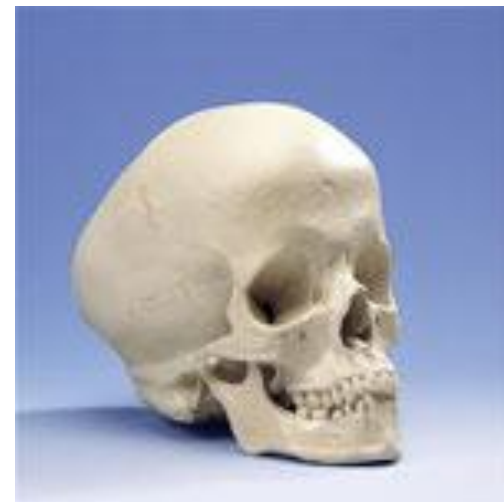*• череп новорожденного, взрослого и старика;*

**половых особенностей:**

*• череп мужчины и женщины;*

**типовых особенностей:**

*• череп нормостеника, астеника и гиперстеника.*



Медицинская краниология востребована запросами нейрохирургии, челюстно-лицевой хирургии, стоматологии, неврологии, рентгенологии, МРТ и КТ.

# История краниологии

## □ Древняя Греция

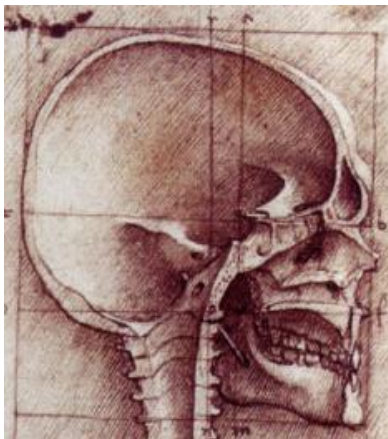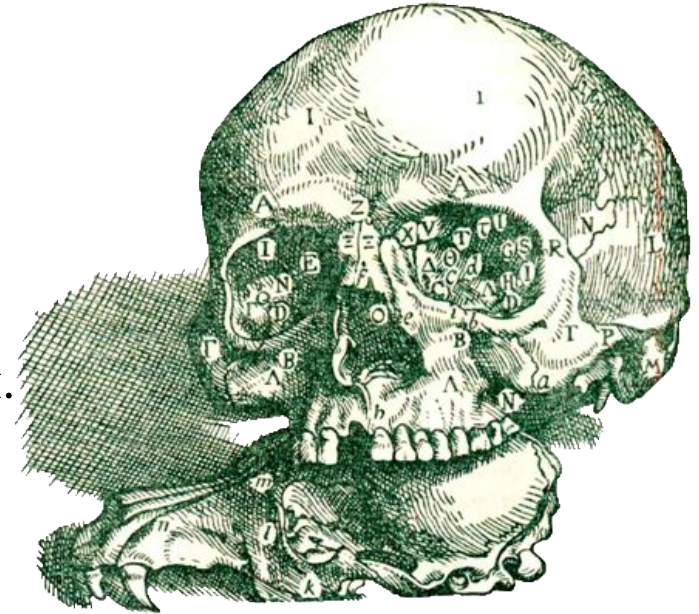
Проведение прижизненных трепанаций

- Аристотель (III-IV в. до н.э.)
- Гиппократ (III-IV в. до н.э.) описал три формы головы: долихо-, мезо- и брахикраны.

## □ Древний Рим

– Клавдий Гален (II в. н.э.)

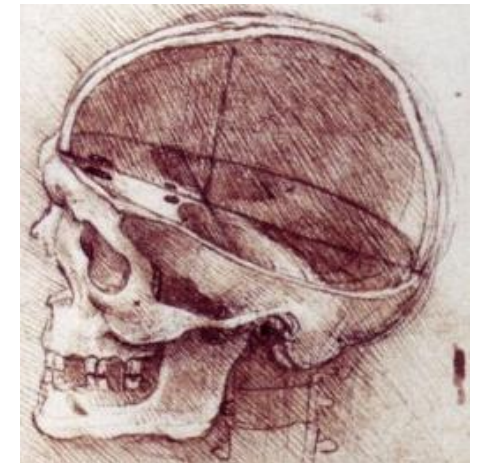
описал виды швов, роднички и отверстия черепа.



## □ Эпоха Возрождения

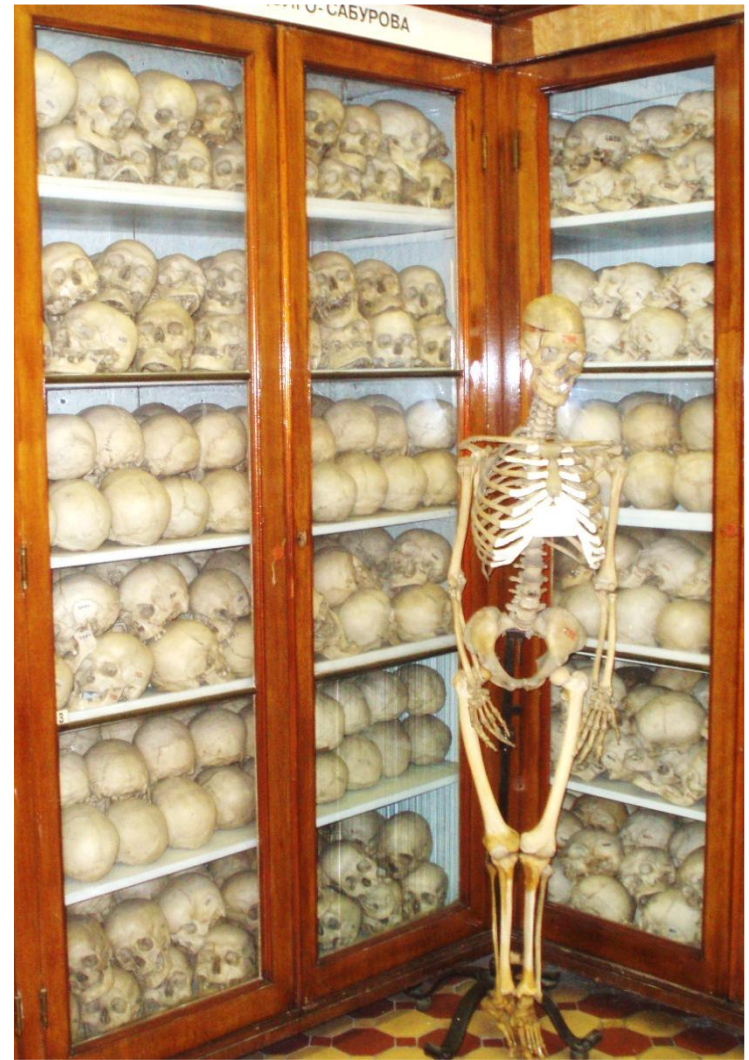изучение отдельных костей  
и пропорций черепа.

- Леонардо да Винчи (XV в. н.э.)
- Андрей Везалий (XVI в. н.э.)

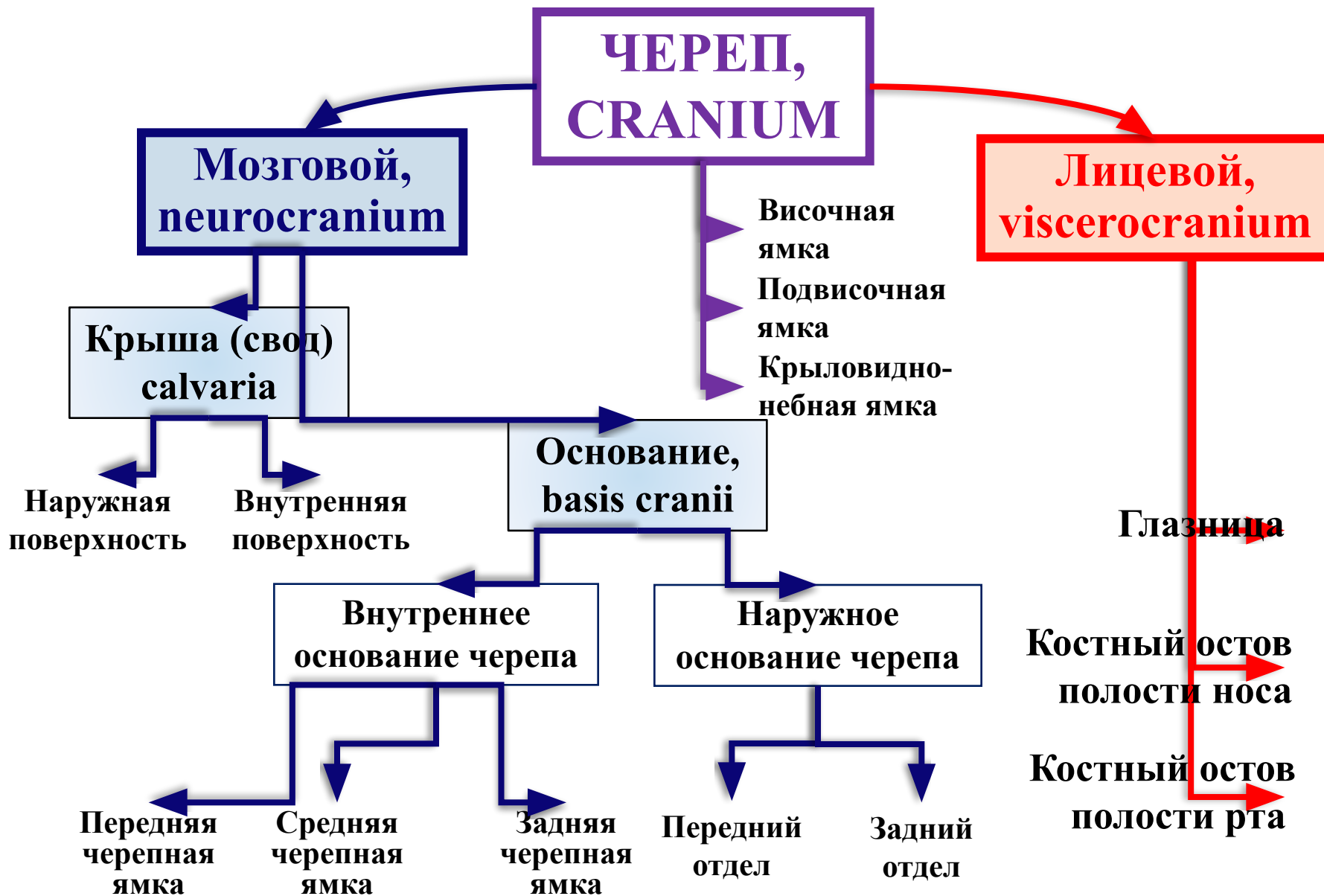


# ***Краниологические коллекции на кафедре нормальной анатомии ВМедА***

- ❖ ***Коллекция черепов животных***
- ❖ ***Коллекция В.Л. Грубера (XIXв.)***
  - аномалии развития, деформации, ранения, заболевания.
- ❖ ***Коллекция А.И. Таренецкого (XIX в.)***
  - национальные, расовые и этнические особенности.
- ❖ ***Коллекция детских черепов (XIX- XXвв)***
- ❖ ***Современная коллекция***
  - Б.А. Долго-Сабурова*** – черепа периода Великой Отечественной Войны



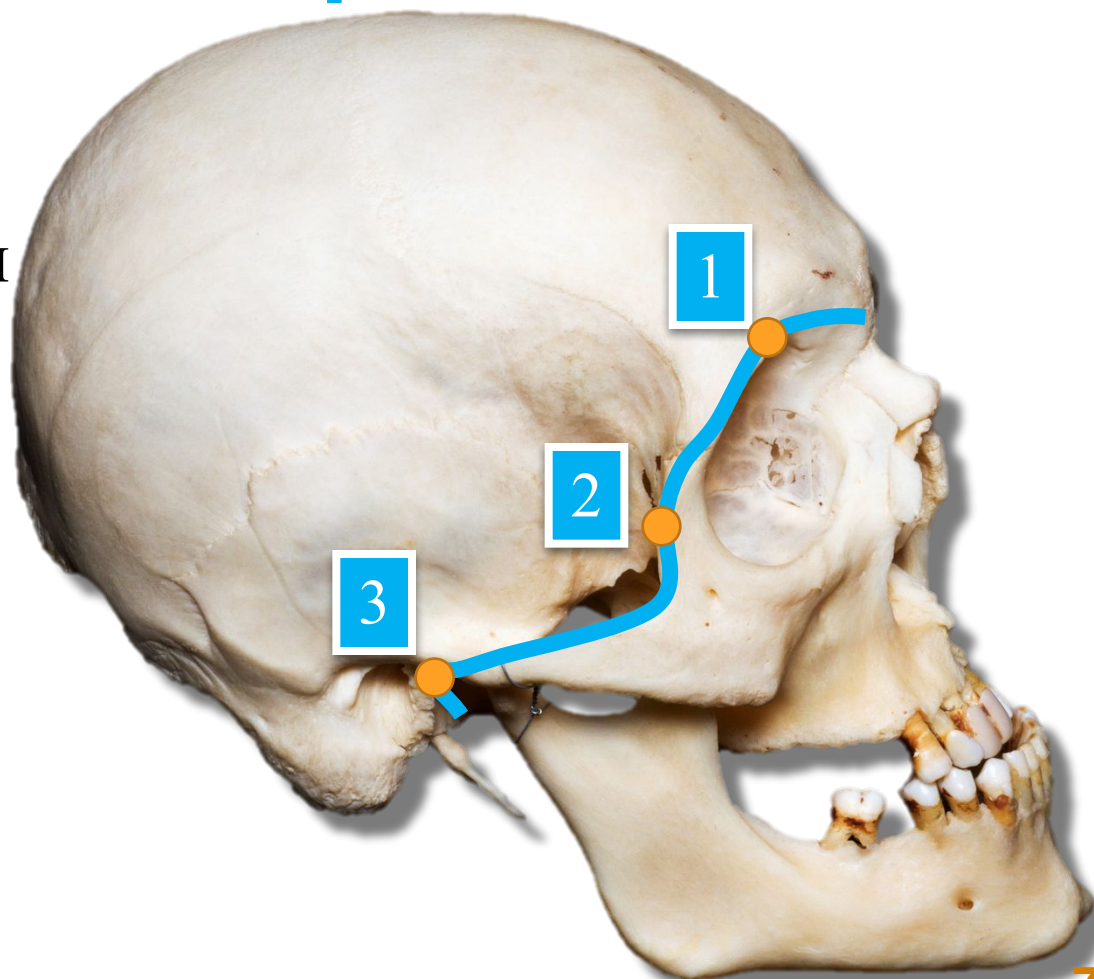
# Классификация структур черепа



# Границы черепа

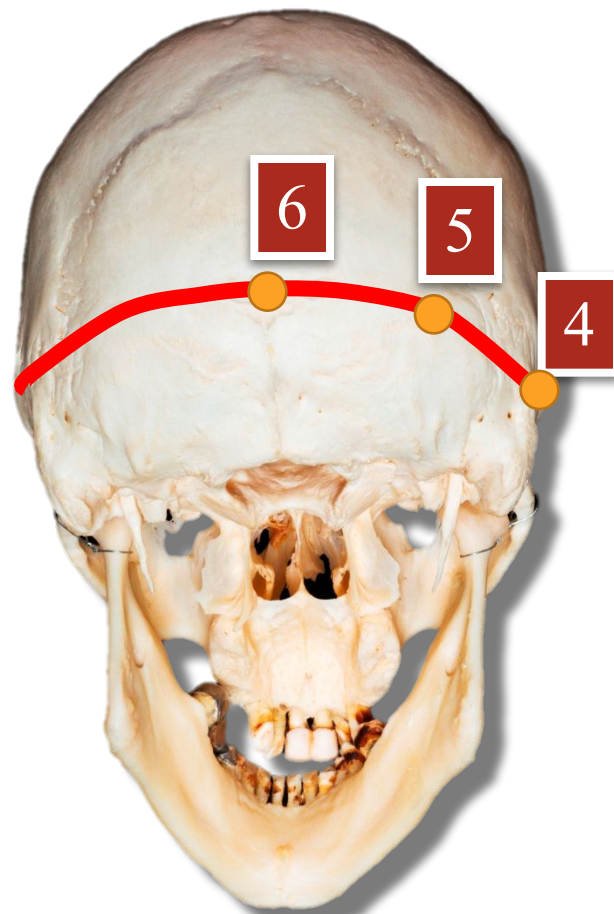
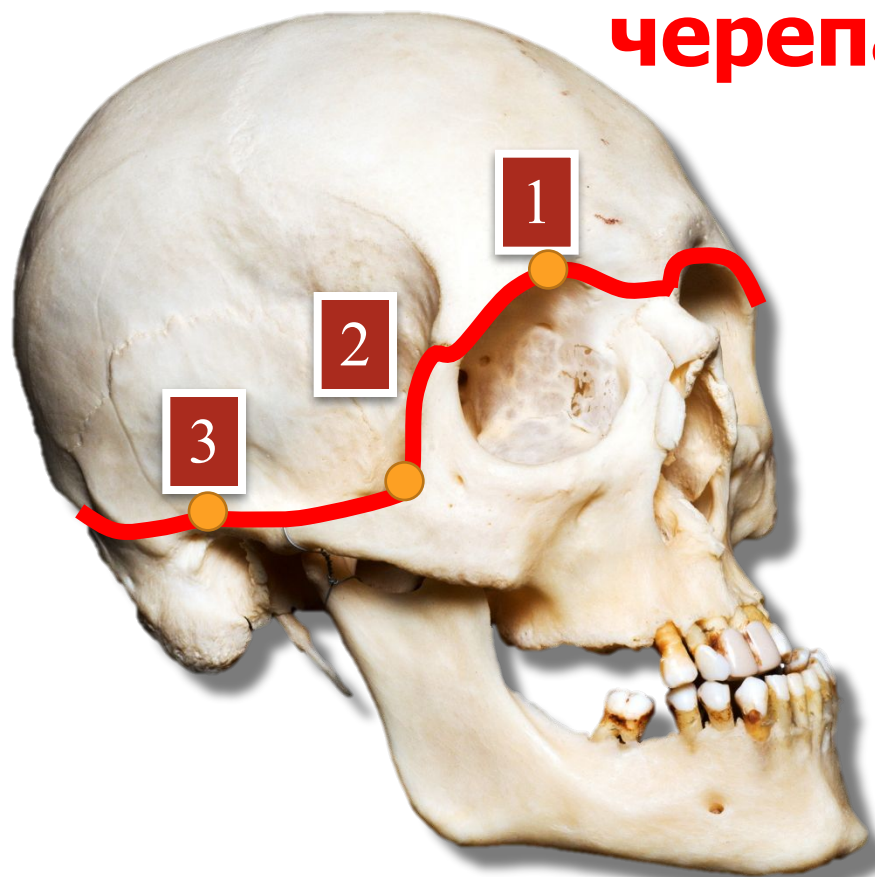
## 1. Граница между мозговым и лицевым черепом

1. Надглазничный край лобной кости
2. Задний край скуловой кости
3. Передний край наружного слухового отверстия



# Границы черепа

## 2. Граница между крышей и основанием черепа



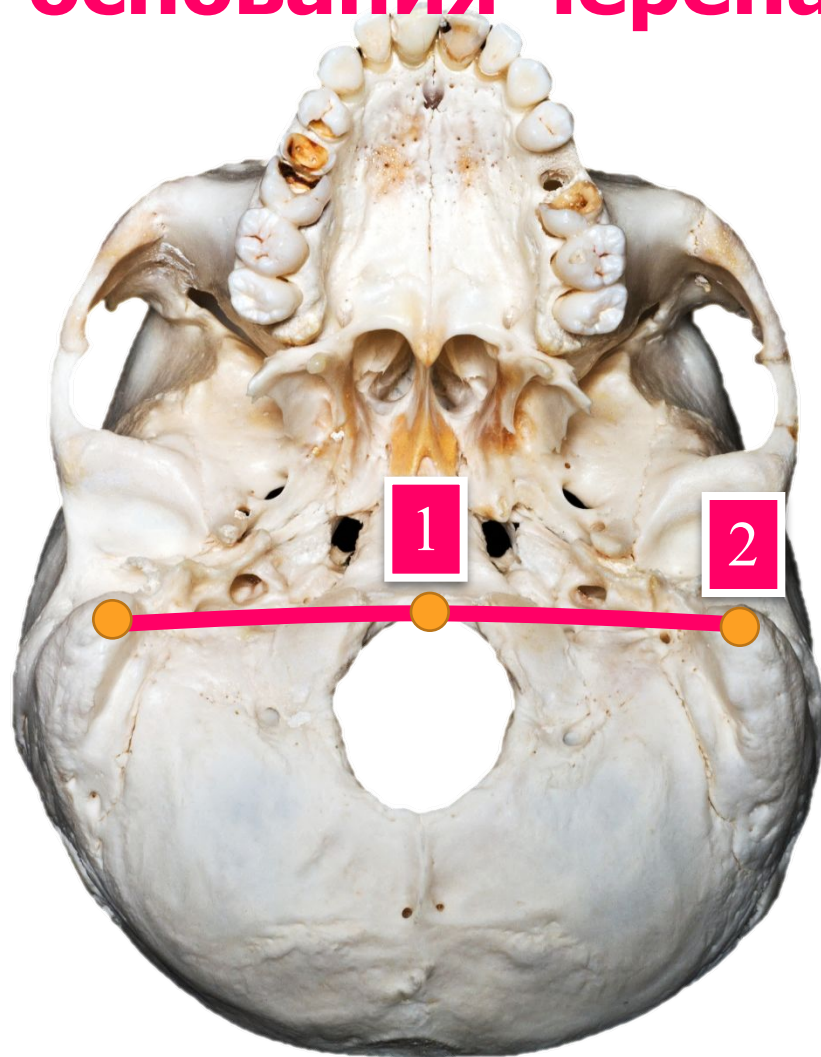
1. Надглазничный край лобной кости
2. Верхний край скуловой кости и скуловая дуга
3. Верхний край наружного слухового прохода



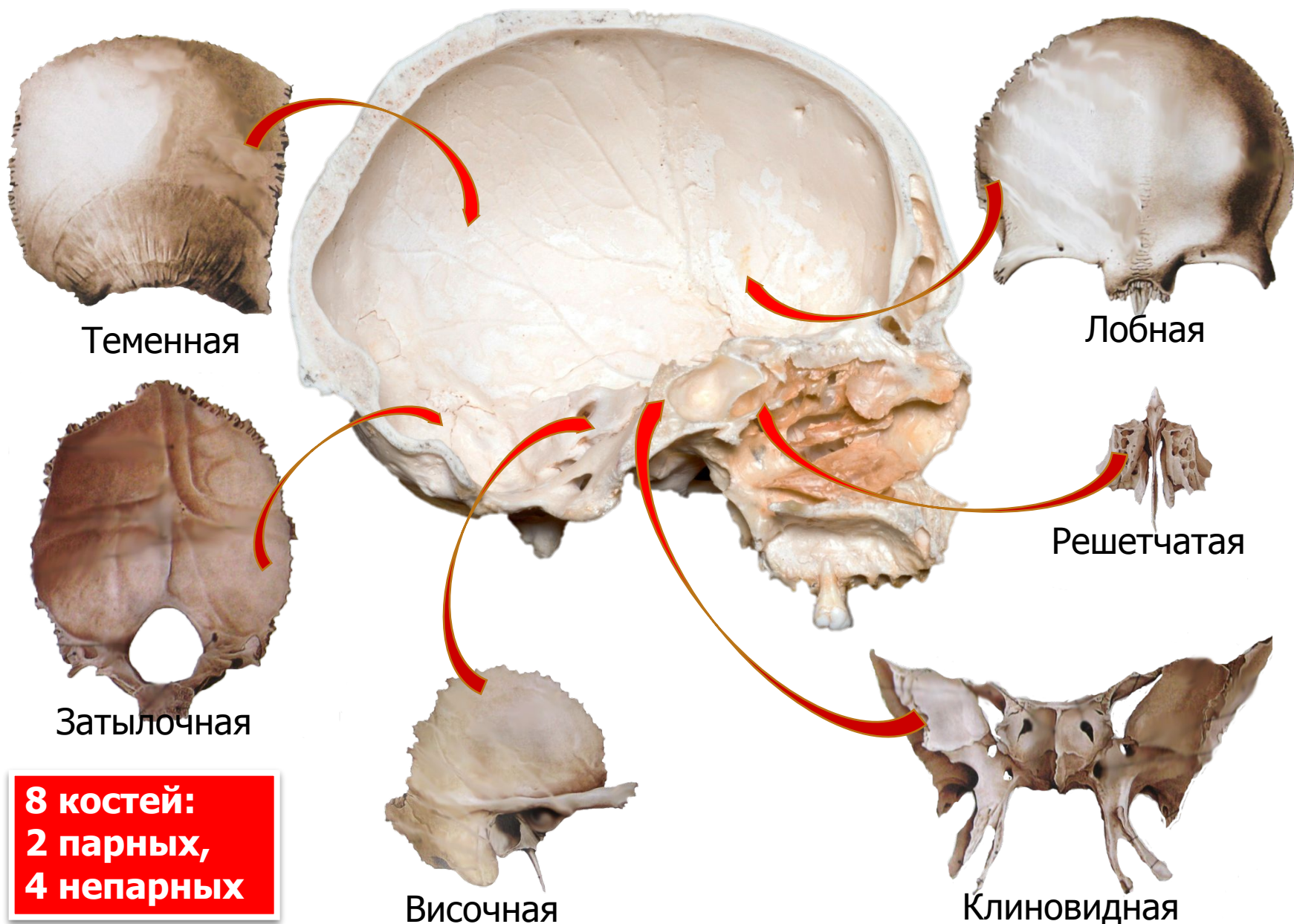
# Границы черепа

## 3. Граница между передним и задним отделами наружного основания черепа

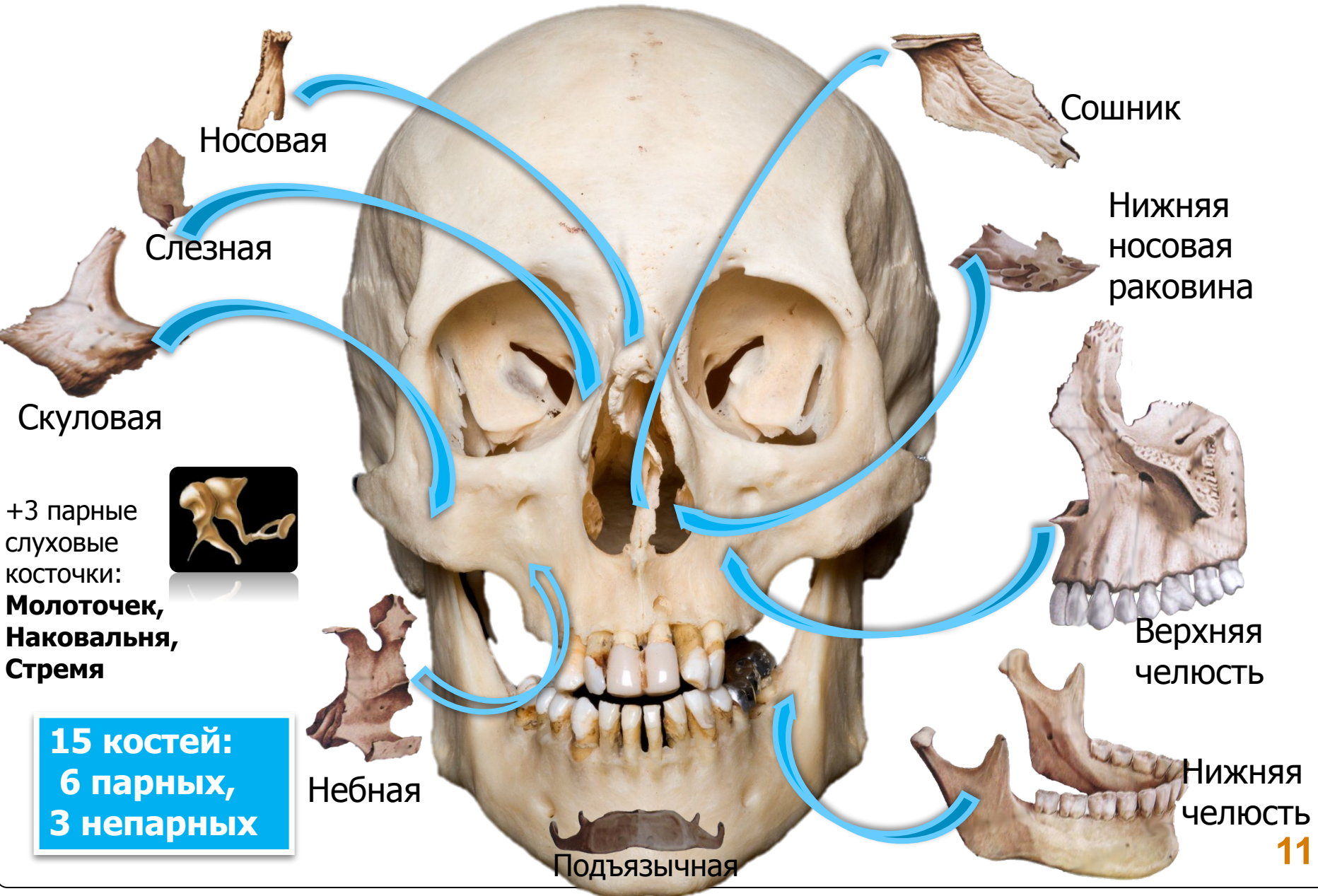
1. передний край большого затылочного отверстия
2. вершины сосцевидных отростков.



# Кости мозгового черепа



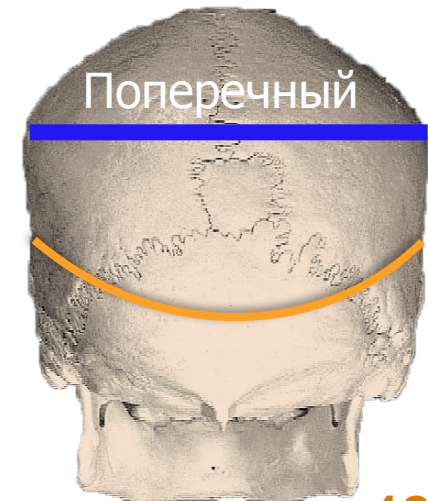
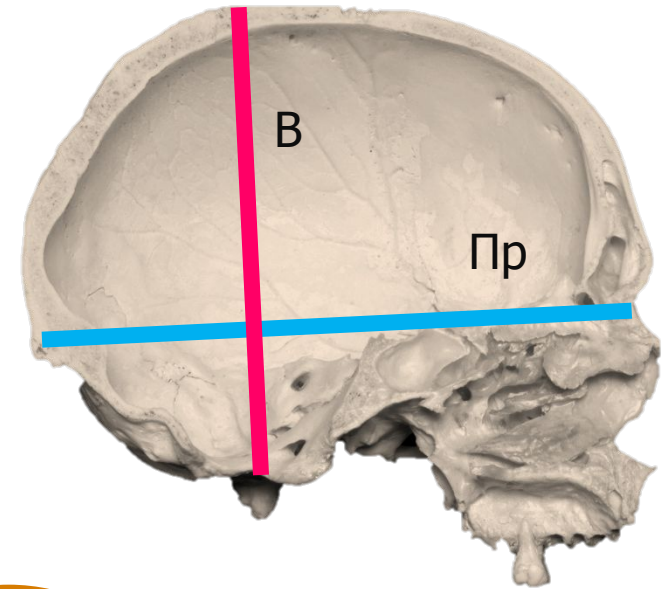
# Кости лицевого черепа



**15 костей:  
6 парных,  
3 непарных**

# Основные размеры мозгового черепа у взрослого человека (min-max)

- **Продольный** (длина головы)
  - от надпереносья до большого затылочного выступа – 17-22 см
- **Высотный**
  - от переднего края большого затылочного отверстия до наиболее выступающей точки на сагиттальном шве – 12-16 см
- **Поперечный** (ширина)
  - наибольшее расстояние между теменными буграми (или наружными слуховыми проходами) – 14-16 см
- **Окружность головы**
  - 54-60 см



# Классификация форм мозгового черепа

По широтно-продольному индексу  
(Ш:Д x 100):

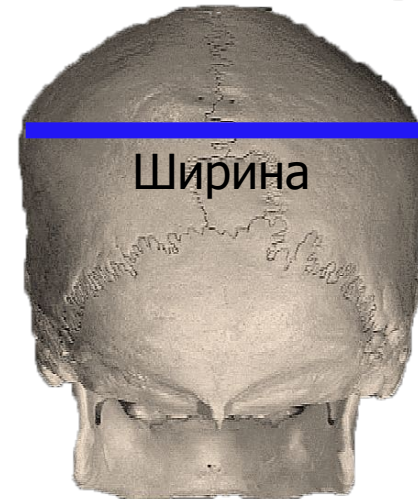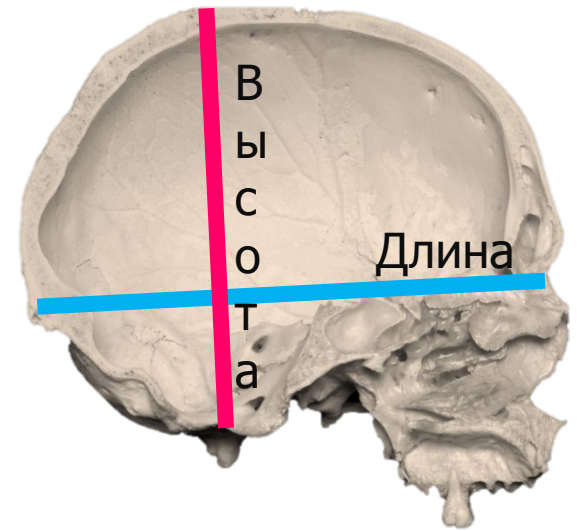
- Мезокран – 75-79,9
- Долихокран – < 75
- Брахикран – > 80

По высотно-продольному индексу  
(В:Д x 100):

- Ортокран – 70-74,9
- Гипсикран (башенный) – > 75
- Платикран (хамекран) – < 70

По высотно-широтному индексу  
(В:Ш x 100):

- Метриокран – 92-97,9
- Акрокран – > 98
- Тапейнокран – < 92



# Классификация форм лицевого черепа

## По форме лицевого черепа

(Неполная высота лица : Ширина лица x 100):

- Мезопрозоп – 85-89,9
- Эйрипрозоп – < 85
- Лептопрозоп – > 90

## По размеру глазницы

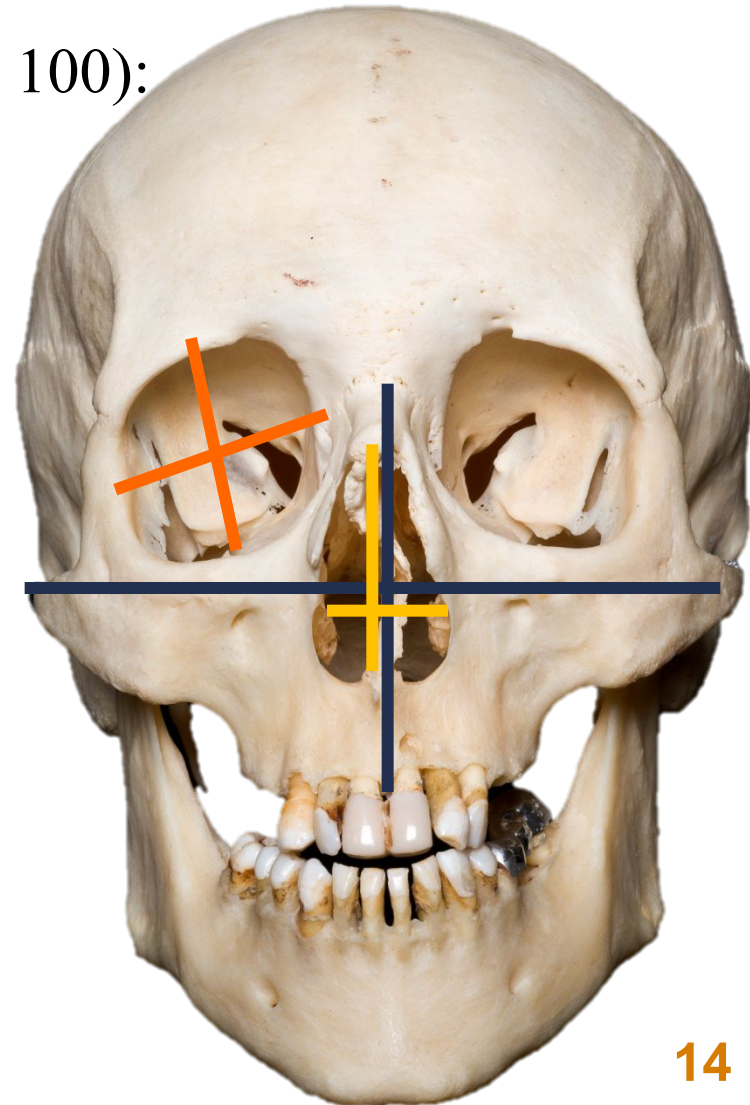
– орбитному указателю (В:Ш x 100):

- Мезоконх – 76-84,9
- Хамеконх (низкие глазницы) – < 76
- Гипсиконх (высокие глазницы) – > 85

## По форме носа

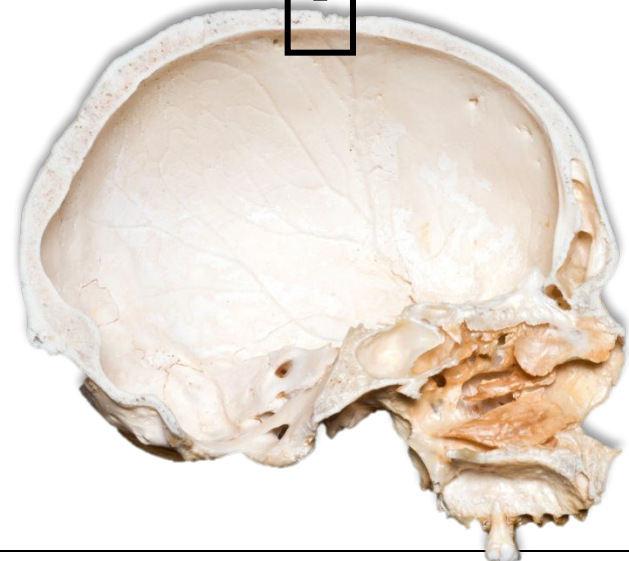
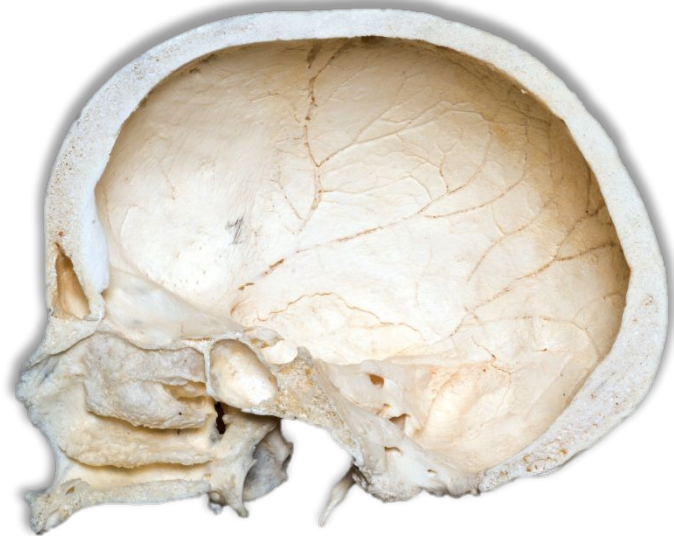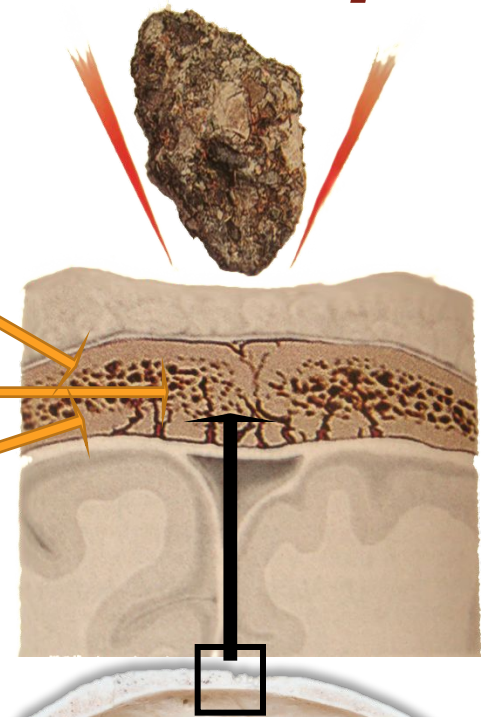
– носовому указателю (Ш:В x 100):

- Мезорин – 47-59,9
- Лепторин (узкий нос) – < 47
- Платирин (широкий нос) – > 60



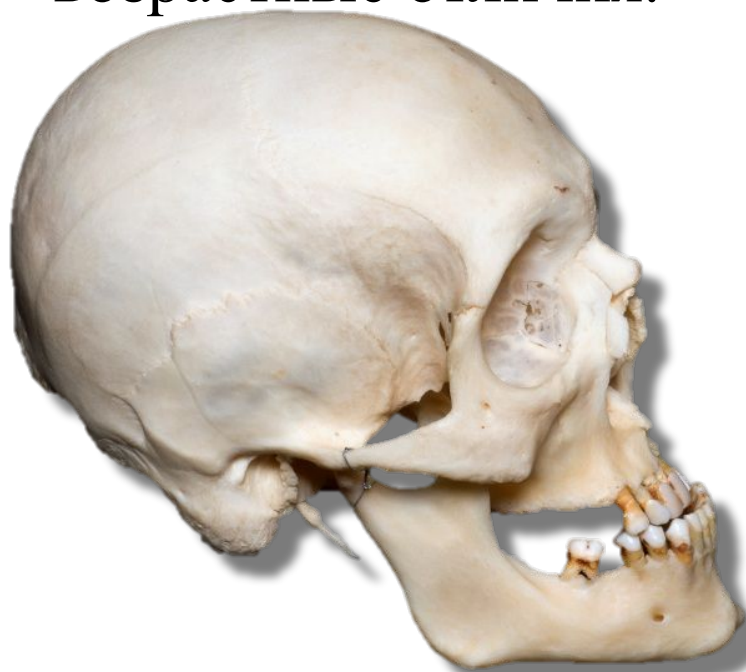
# Строение костей свода черепа

- **Наружная пластинка** компактного вещества
- **Диплоическое вещество** формируется к 8-ми годам, обеспечивает прочность костей черепа.
- **Внутренняя пластинка** компактного вещества — **стекловидная** — хрупкая.

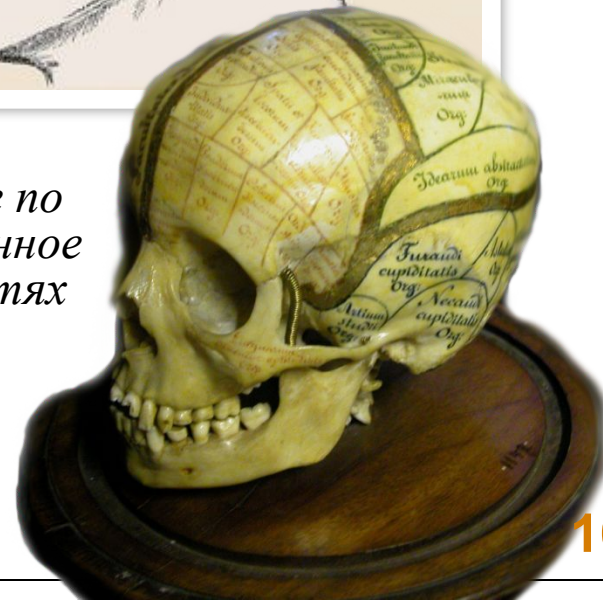


# Наружный рельеф свода черепа

- бугры, линии, гребни, выступы, обусловленные прикреплением мышц.
- Рельеф индивидуален, имеет половые и возрастные отличия.



*Черепословие по  
Галю, основанное  
на особенностях  
рельефа.  
37 зон*

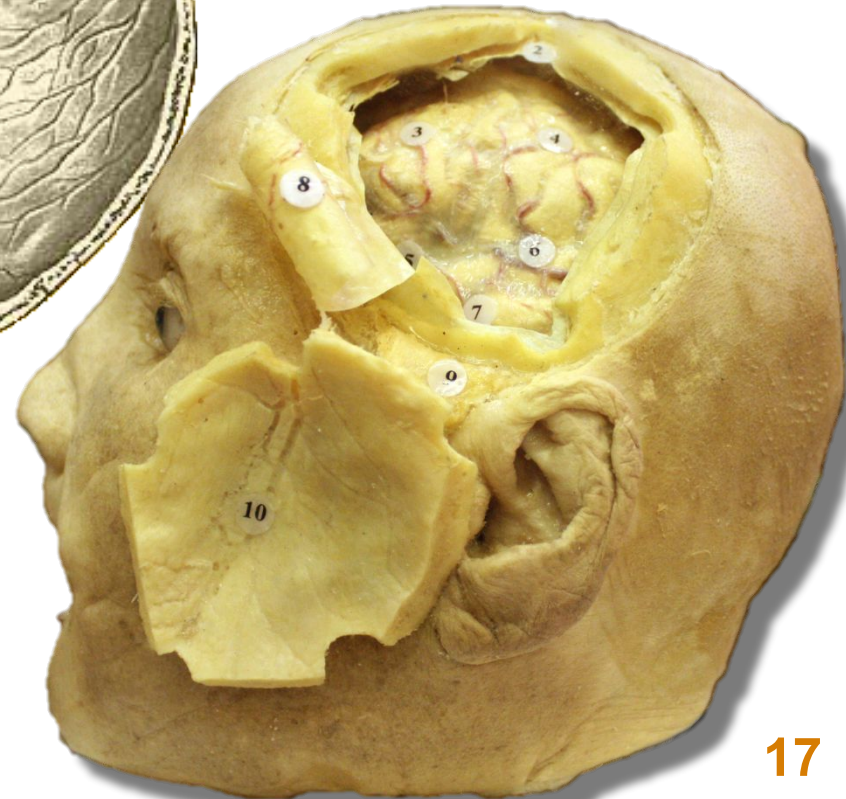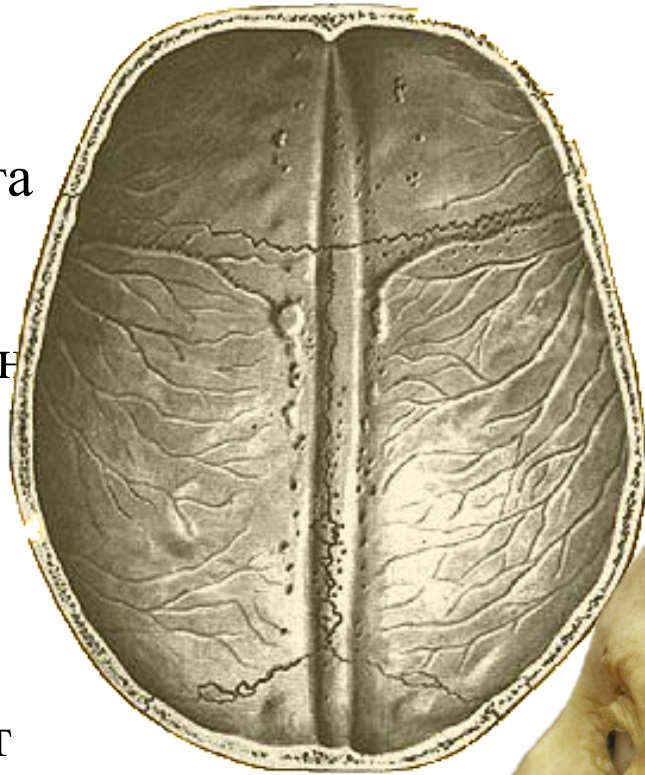




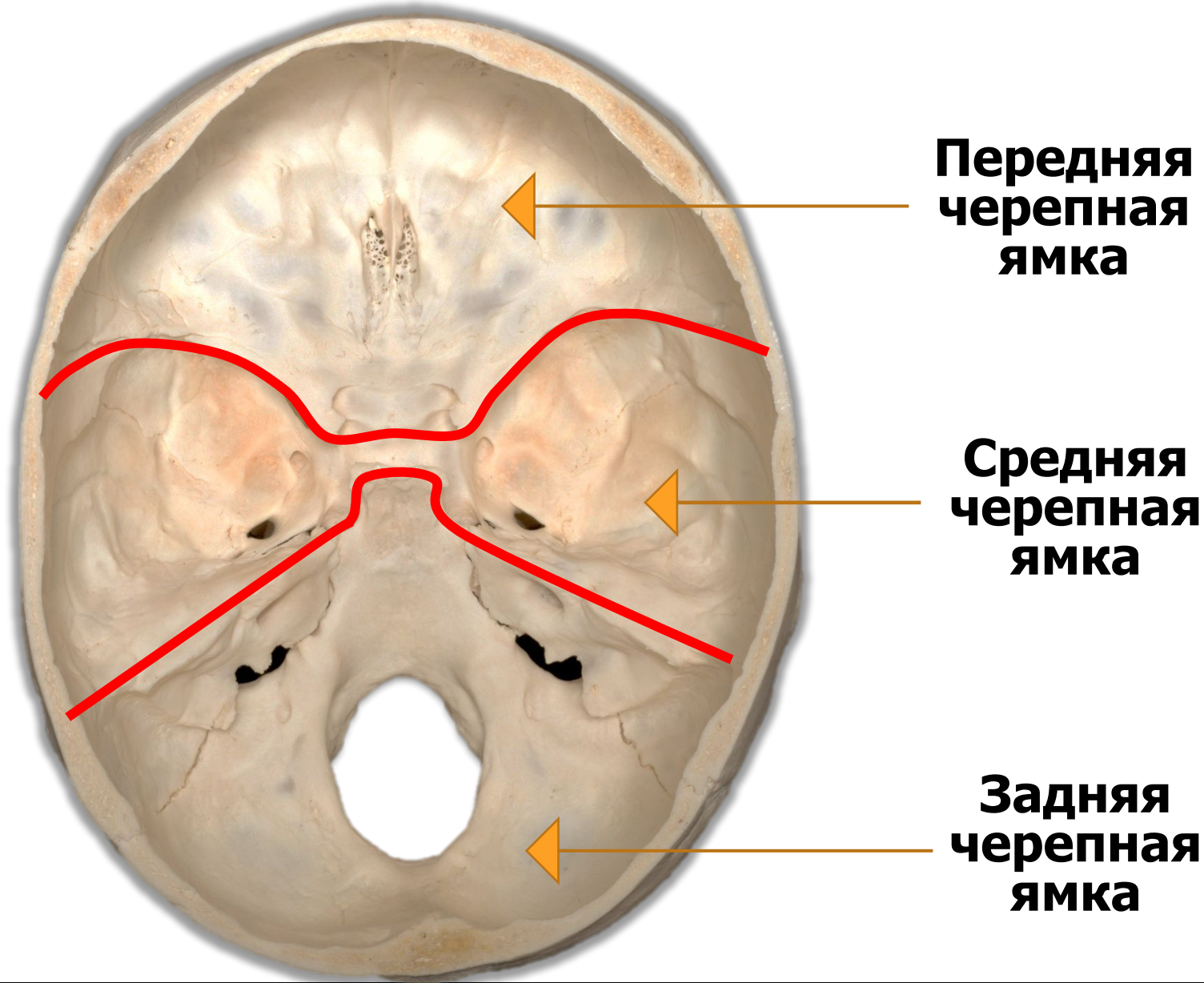
# Внутренний рельеф свода черепа

отражает рельеф мозга и мозговых оболочек:

- **пальцевые вдавления** от извилин
- **мозговые возвышения** — от борозд,
- **артериальные бороздки**,
- **борозды синусов** — от венозных синусов,
- **грануляционные ямки** — от пахионовых грануляций.



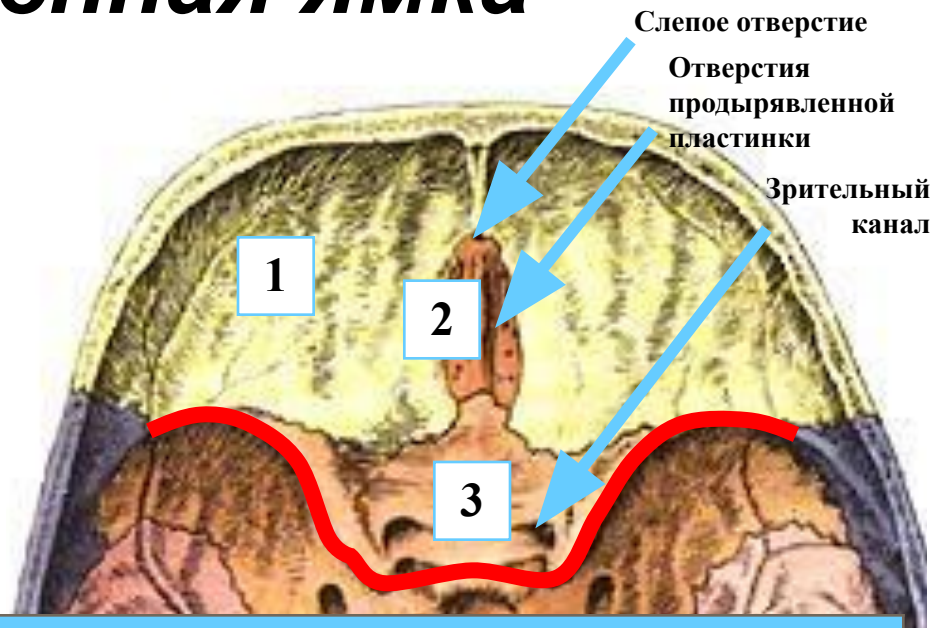
# *Внутреннее основание черепа*



# Передняя черепная ямка

Образована:

1. глазничной пластинкой лобной кости,
2. продырявленной пластинкой решётчатой кости,
3. малыми крыльями клиновидной кости



## Сообщения:

Слепое отверстие	для прикрепления отростка твёрдой мозговой оболочки
Отверстия продырявленной пластинки	для прохождения из полости носа обонятельных нервов
Зрительный канал	II пара черепных нервов и глазная артерия

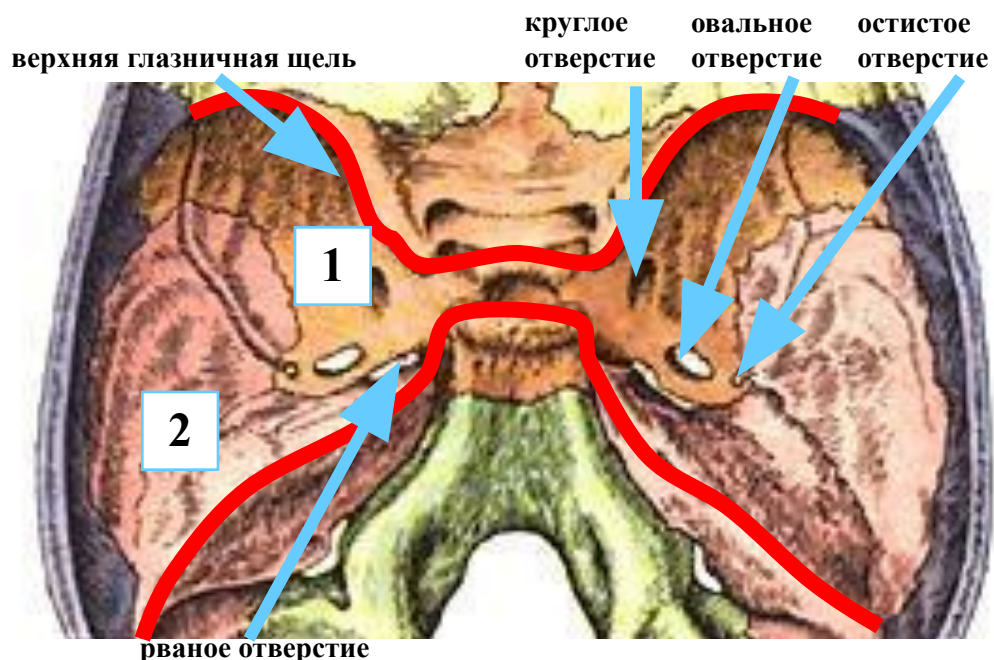
*Особенно тонкие – глазничные пластинки лобных костей и решётчатая пластинка, поэтому при переломах основания черепа в пределах передней черепной ямки будет истечение ликвора из носа и симптом «очков» под глазами.*

# Средняя черепная ямка

Образована:

1. Телом и большими крыльями клиновидной кости
2. Передней поверхностью пирамиды височной кости.

*Самые тонкие кости - в области чешуи височной кости – здесь возможны переломы с разрывом средней менингеальной артерии (внутричерепные гематомы)*

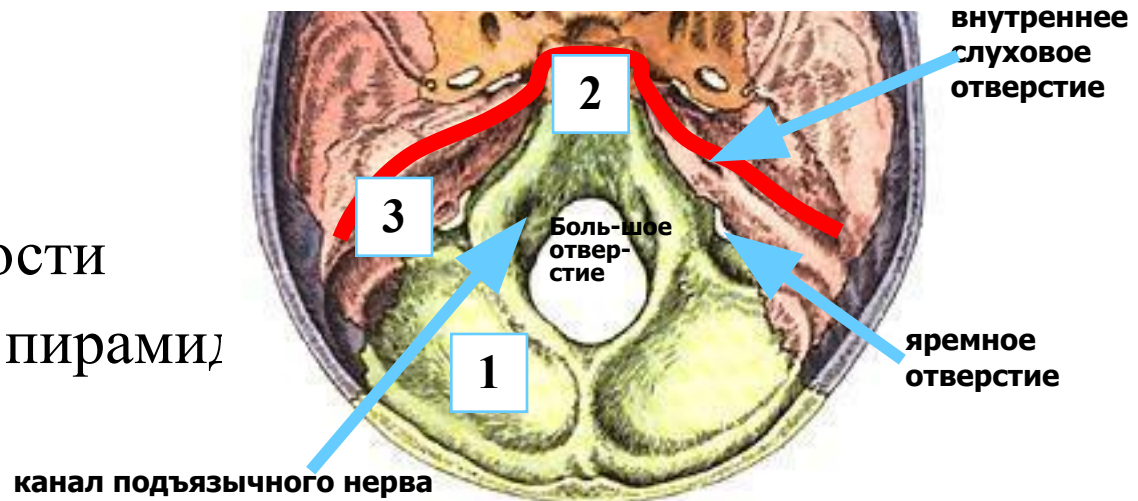


Сообщение	Содержимое
верхняя глазничная щель	III, IV, VI и 1-ая ветвь V пары черепных нервов, верхние глазничные вены
круглое отверстие	2-ая ветвь V пары
овальное отверстие	3-я ветвь V пары
остистое отверстие	средняя менингеальная артерия
рваное отверстие (закрыто хрящом)	большой каменистый нерв (ветвь VII пары)

# Задняя черепная ямка

Образована:

1. Затылочной костью
2. Телом клиновидной кости
3. Задней поверхностью пирамид височных костей



Сообщение	Содержимое
большое отверстие	продолговатый мозг, корешки XI пары черепных нервов, позвоночные артерии и вены
яремное отверстие	IX, X, XI пары черепных нервов, внутренняя яремная вена
внутреннее слуховое отверстие	VII, VIII пары черепных нервов, лабиринтная артерия
канал подъязычного нерва	XII пара черепных нервов
наружное отверстие водопровода преддверия	отток эндолимфы из внутреннего уха

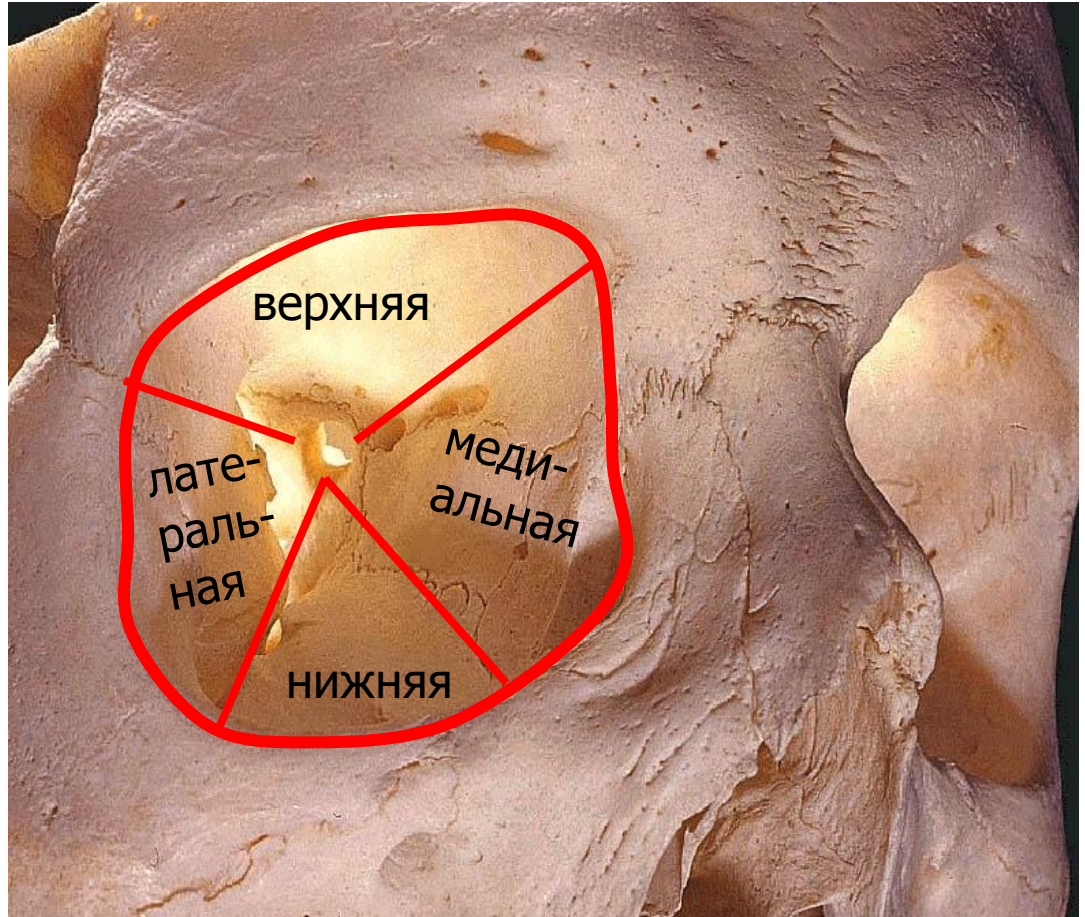
# Глазница, orbita

Парная полость, в которой расположен глазничный органокомплекс. Форма четырехгранной пирамиды.

Основание представлено **входом** в глазницу.

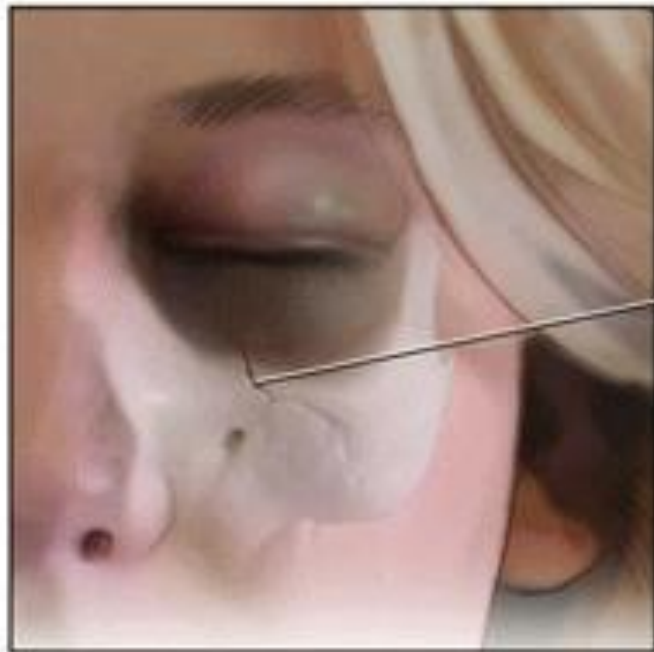## Стенки:

- верхняя,
- нижняя,
- латеральная,
- медиальная.

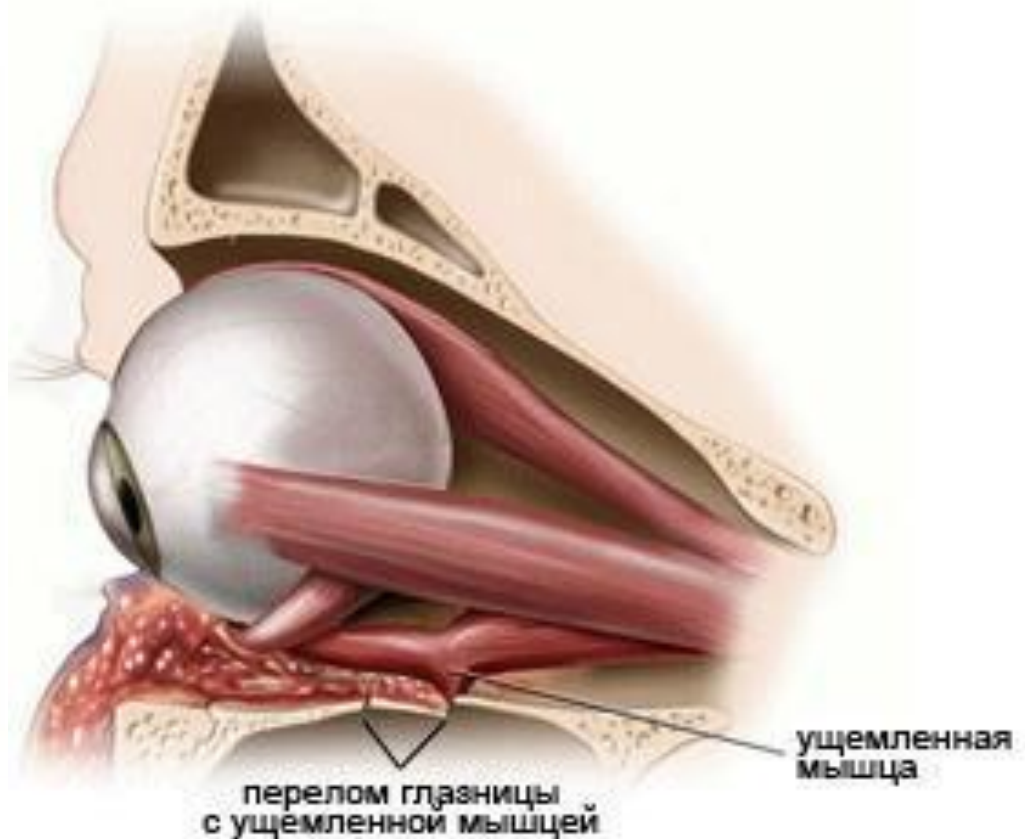


# Глазница, orbita

*Стенки состоят из тонких компактных костей, поэтому при травмах повреждается глазничный органоконкомплекс.*



перелом



перелом глазницы  
с ущемленной мышцей

ущемленная  
мышца

# Сообщения глазницы

## Со средней черепной ямкой

### С областью лица

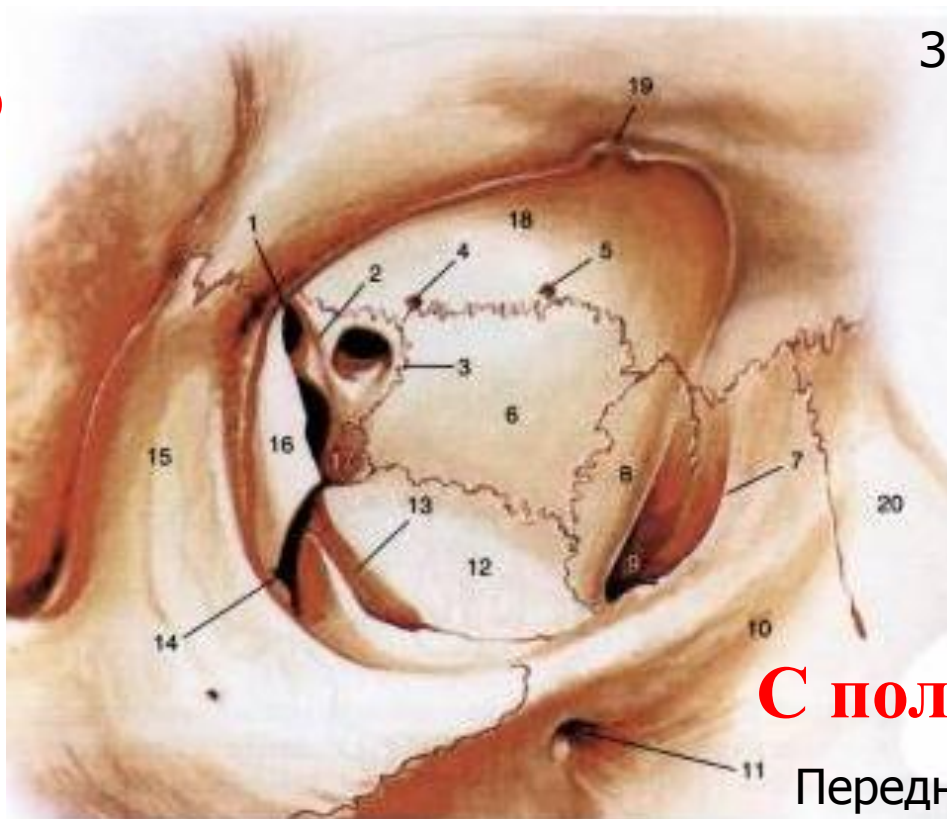
Подглазничное отверстие

Надглазничное отверстие (Вырезка)

Скулоглазничное отверстие

### С подвисочной и крыловидно-небной ямками

Нижняя глазничная щель



Зрительный канал

Верхняя  
глазничная щель

### С полостью носа

Переднее решётчатое отверстие

Заднее решётчатое отверстие

Носослезный канал



# Костный остов полости носа

Имеет перегородку и стенки, состоящие в основном из тонких компактных костей.

Стенки:

- **верхняя** (3 кости)

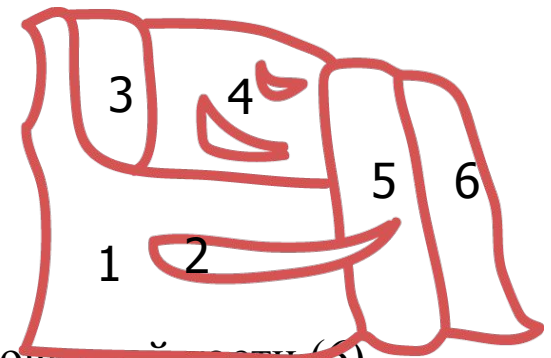
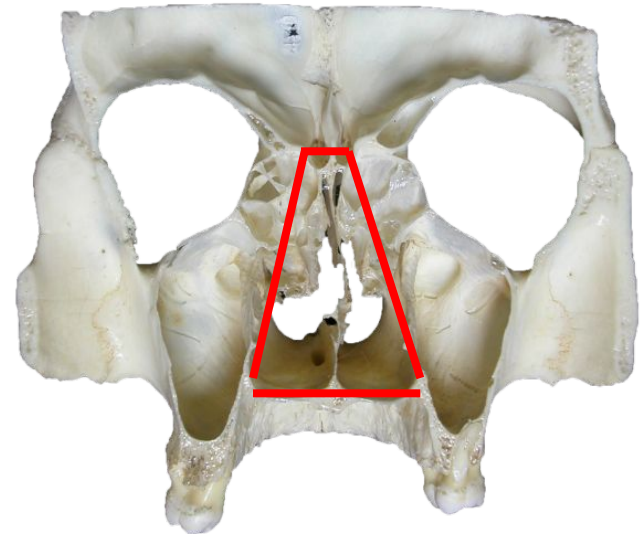
- Носовая кость
- Решетчатая пластинка решетчатой кости
- Тело клиновидной кости

- **нижняя** (2 кости)

- Небный отросток верхней челюсти
- Горизонтальная пластинка небной кости

- **латеральная-** парная (6 костей)

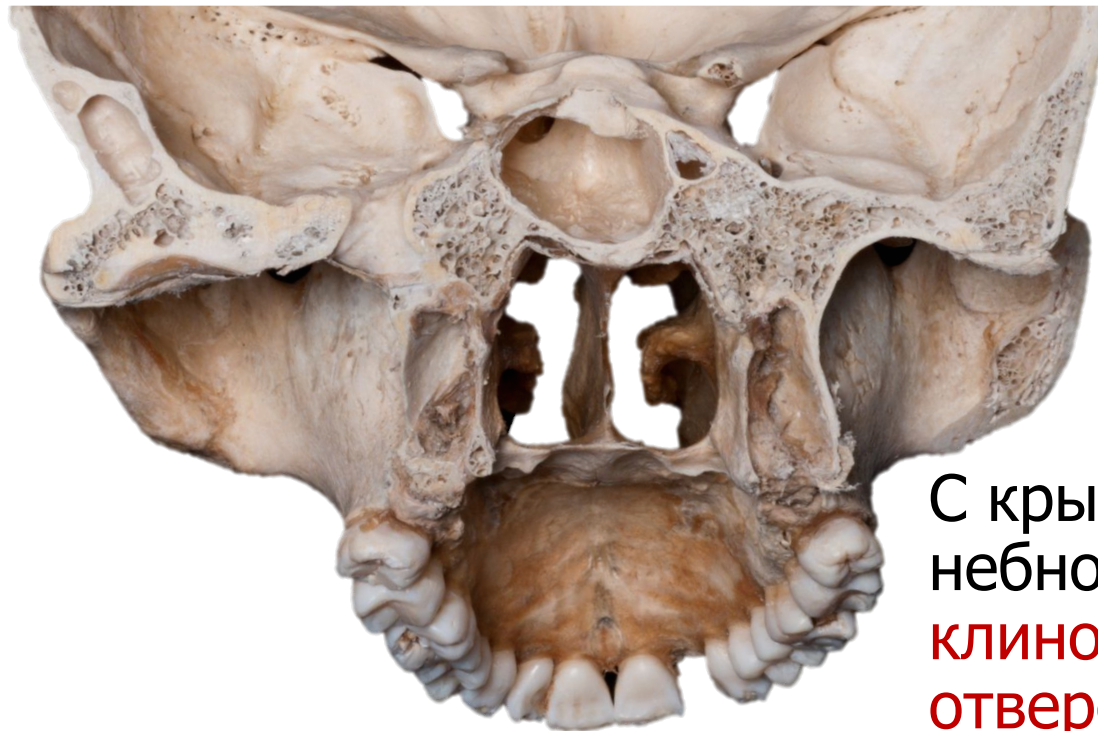- Тело и лобный отросток верхней челюсти (1)
- Нижняя носовая раковина (2)
- Слезьяная кость (3)
- Глазничная пластинка решётчатой кости (4)
- Перпендикулярная пластинка небной кости (5)
- Медиальная пластинка крыловидного отростка клиновидной кости (6)



# Сообщения полости носа со смежными областями

С носоглоткой –  
хоаны

С областью лица –  
ноздри



С крыловидно-  
небной ямкой –  
клиновидно-нёбное  
отверстие

С полостью рта –  
резцовый канал

# Сообщения носовых ходов

## Верхний носовой ход

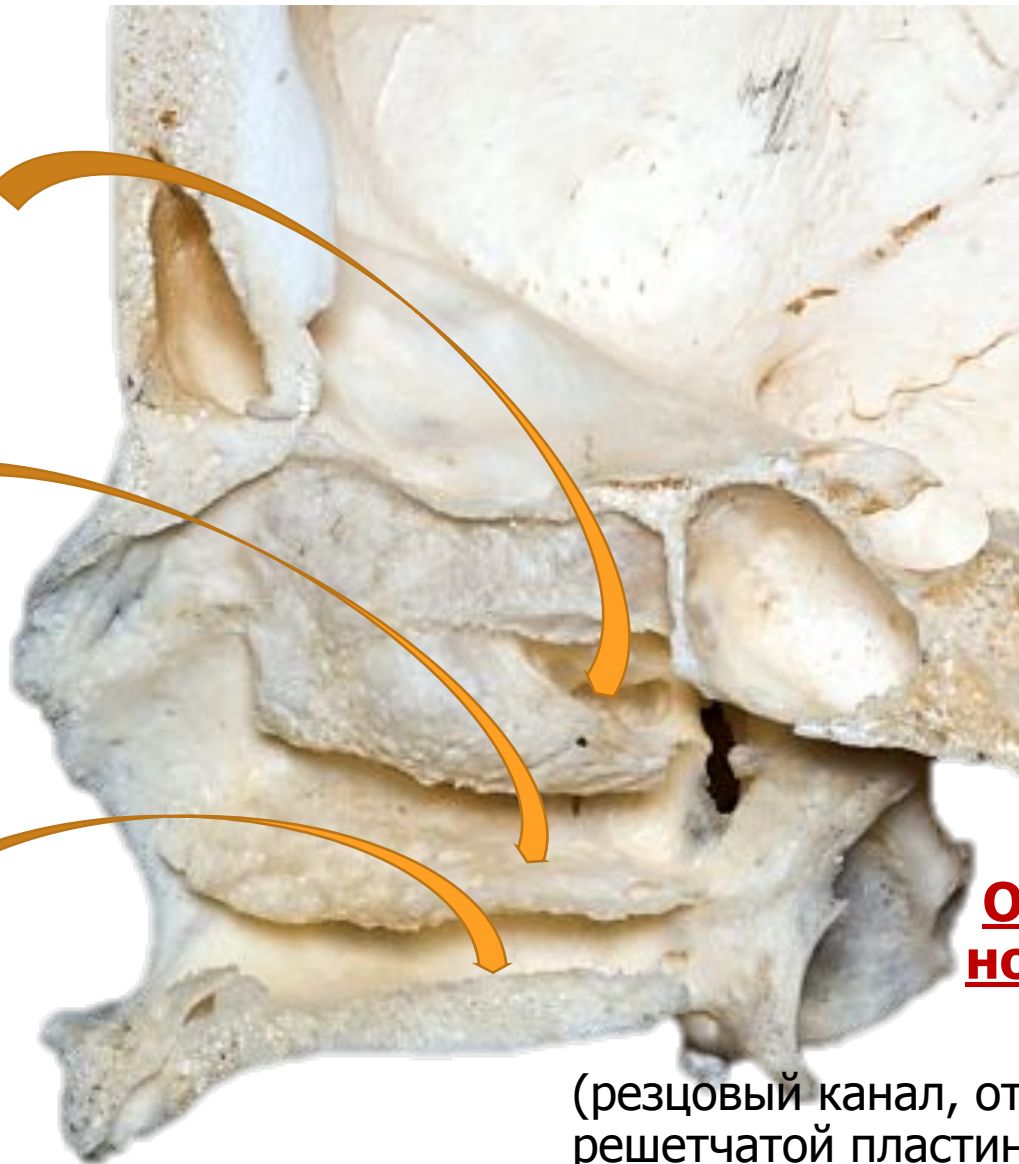
(клиновидная пазуха,  
задние ячейки  
решетчатой кости)

## Средний носовой ход

(лобная пазуха,  
верхнечелюстная пазуха,  
передние и средние ячейки  
решётчатой кости)

## Нижний носовой ход

(носолезный канал)

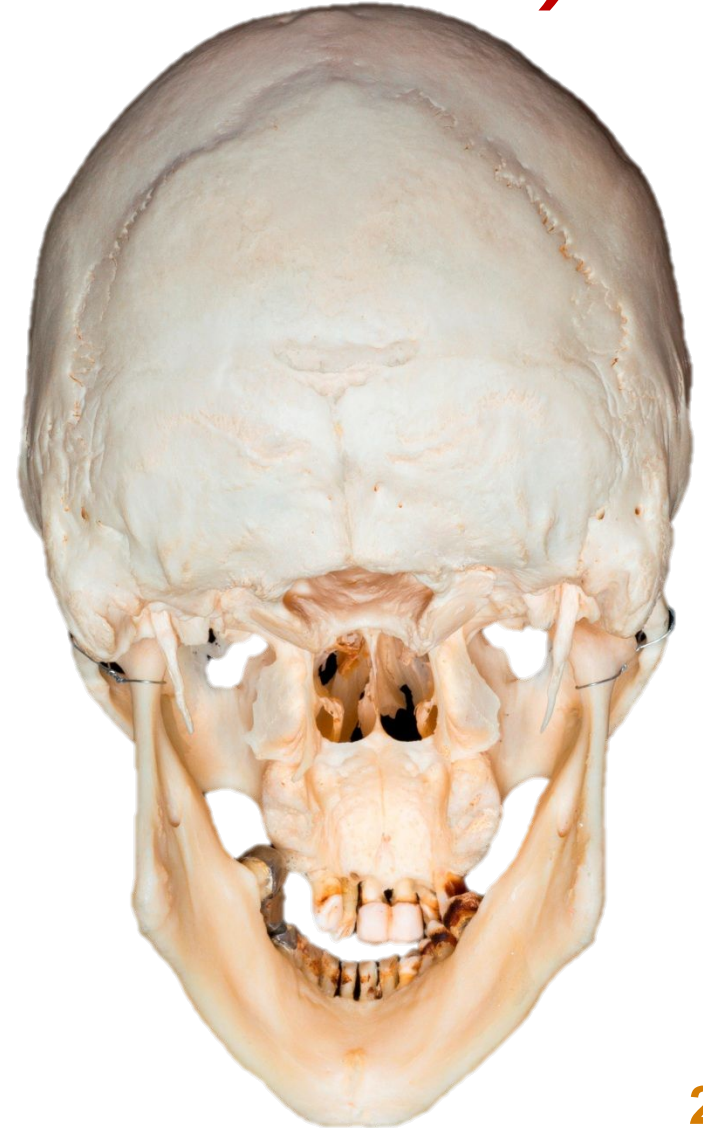

## Общий носовой ход

(резцовый канал, отверстия  
решетчатой пластинки) **27**

# **Костный остов полости рта (при сомкнутых челюстях)**

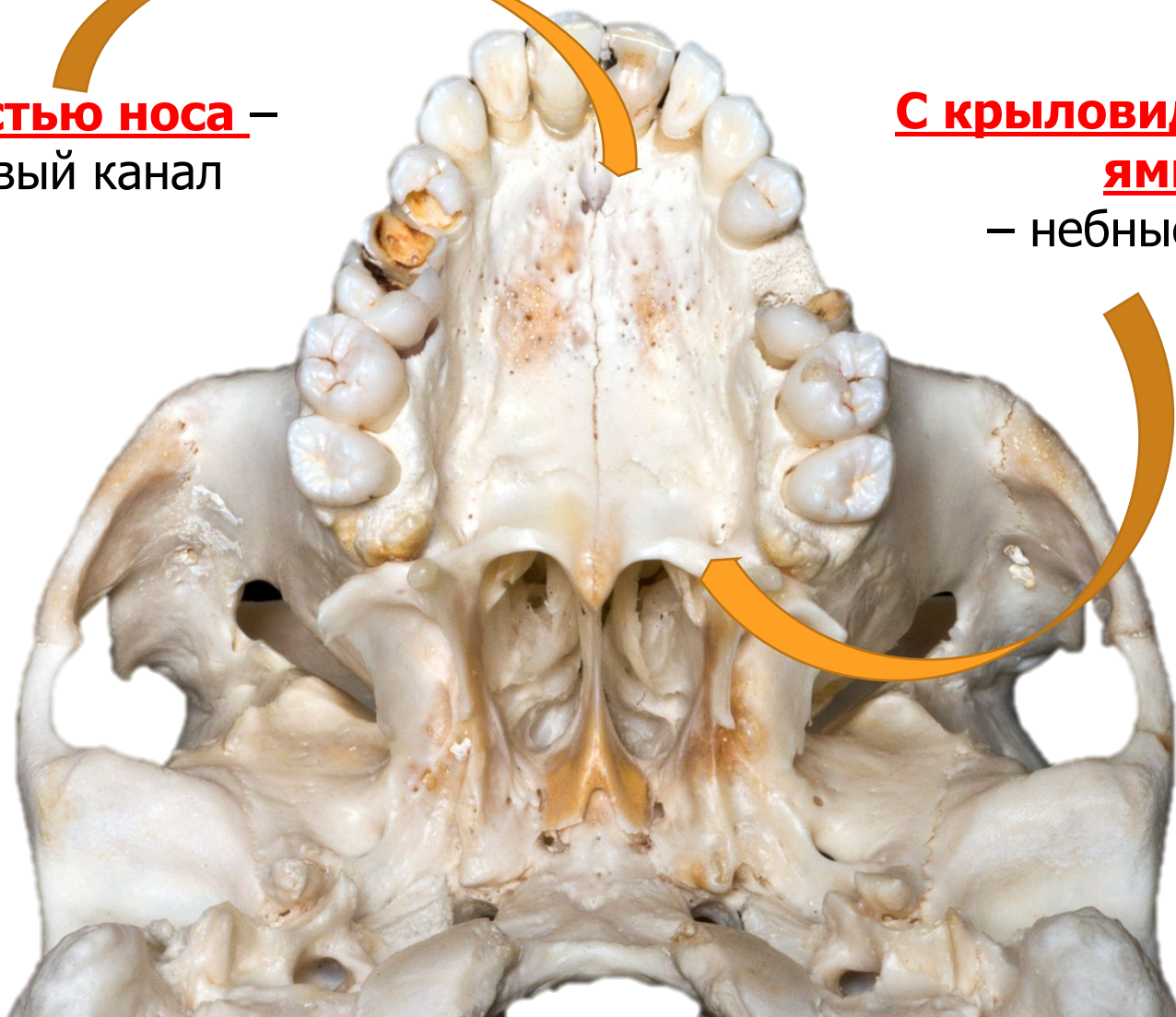
- 3 стенки:
  - **Верхняя** – твердое небо:
    - небный отросток верхней челюсти
    - горизонтальная пластинка небной кости
  - **Передняя**
    - альвеолярный отросток верхней челюсти
    - тело и альвеолярная дуга нижней челюсти
  - **Латеральная**
    - альвеолярный отросток верхней челюсти
    - тело и альвеолярная дуга нижней челюсти + ветвь нижней челюсти



# Сообщения полости рта

С полостью носа –  
резцовый канал

С крыловидно-небной  
ямкой  
– небные каналы



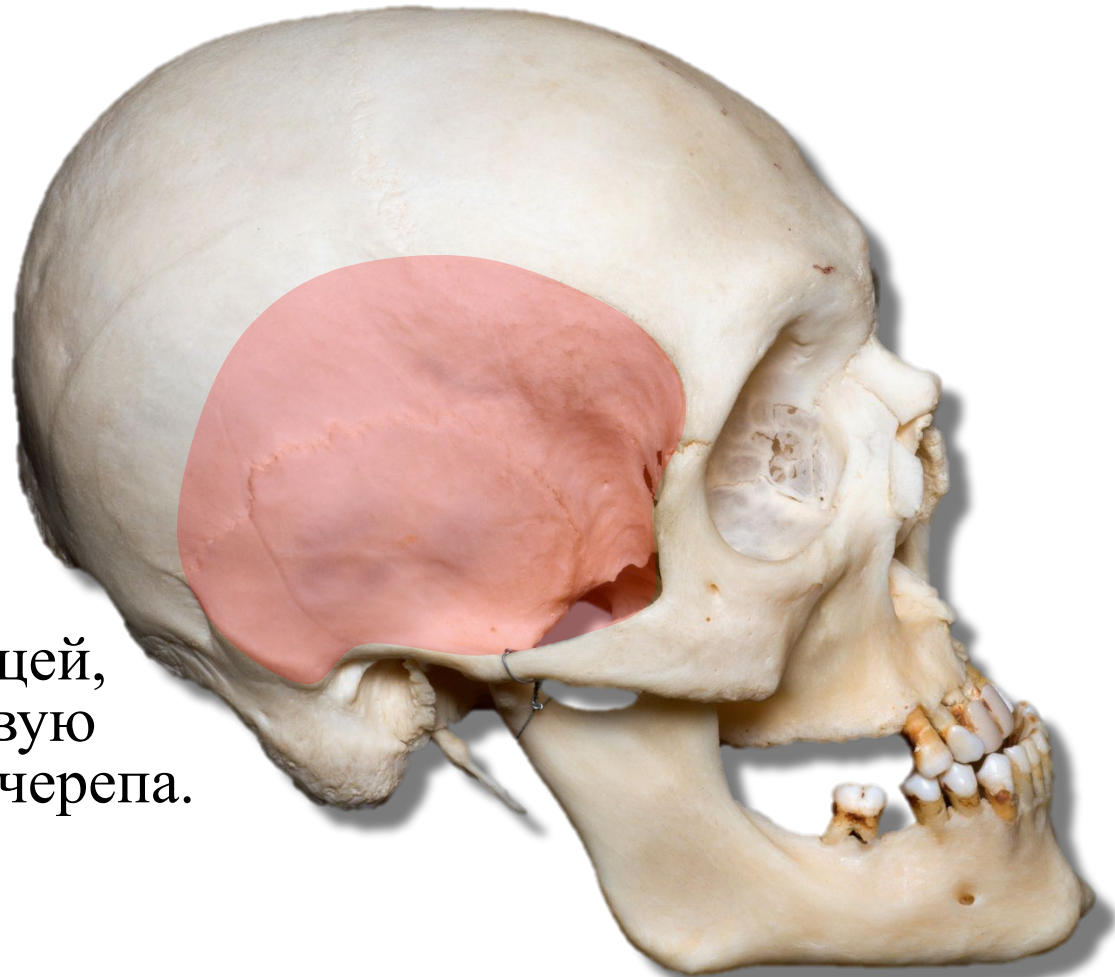
# ***Височная ямка, fossa temporalis***

## Три стенки:

- **Медиальная**
  - чешуя височной, лобной, теменной костей
  - Большое крыло клиновидной кости
- **Латеральная**
  - скуловая дуга
- **Передняя**
  - скуловая кость

Заполнена височной мышцей, которая укрепляет боковую поверхность мозгового черепа.

Сообщение – снизу с подвисочной ямкой



# Подвисочная ямка, *fossa infratemporalis*

## Четыре стенки:

### ● Верхняя

- височная кость
- большое крыло клиновидной кости

### ● Медиальная

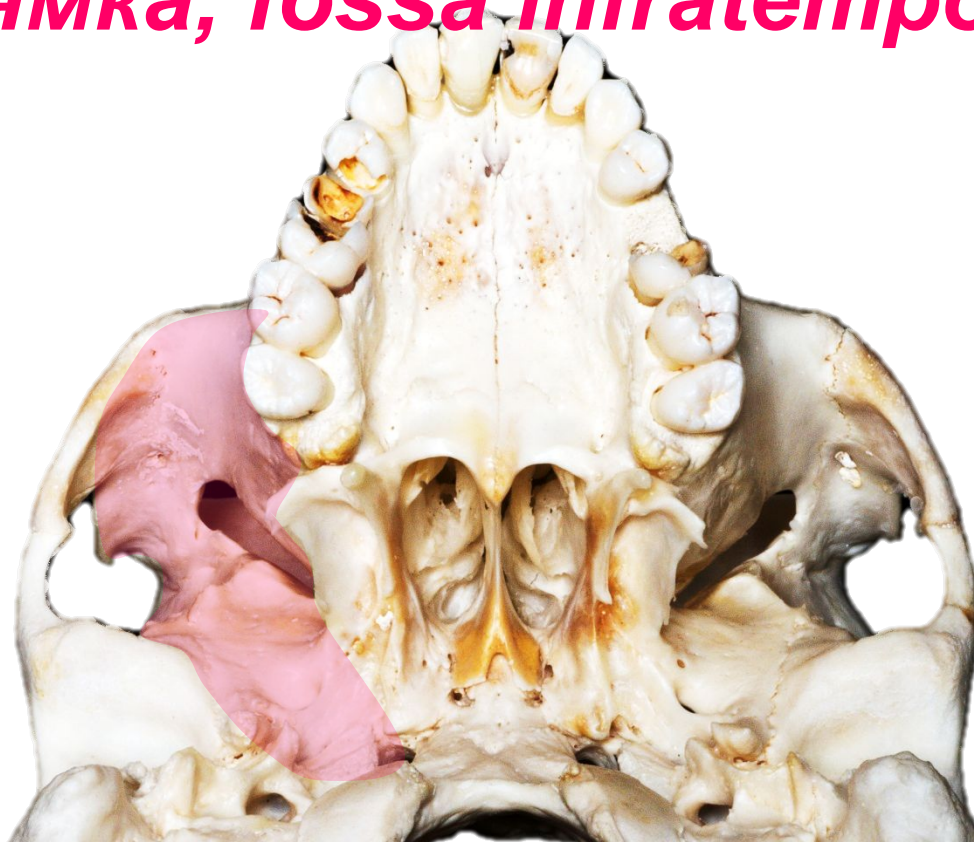- латеральная пластинка крыловидного отростка клиновидной кости

### ● Передняя

- бугор верхней челюсти

### ● Латеральная

- височный отросток скуловой кости
- ветвь нижней челюсти



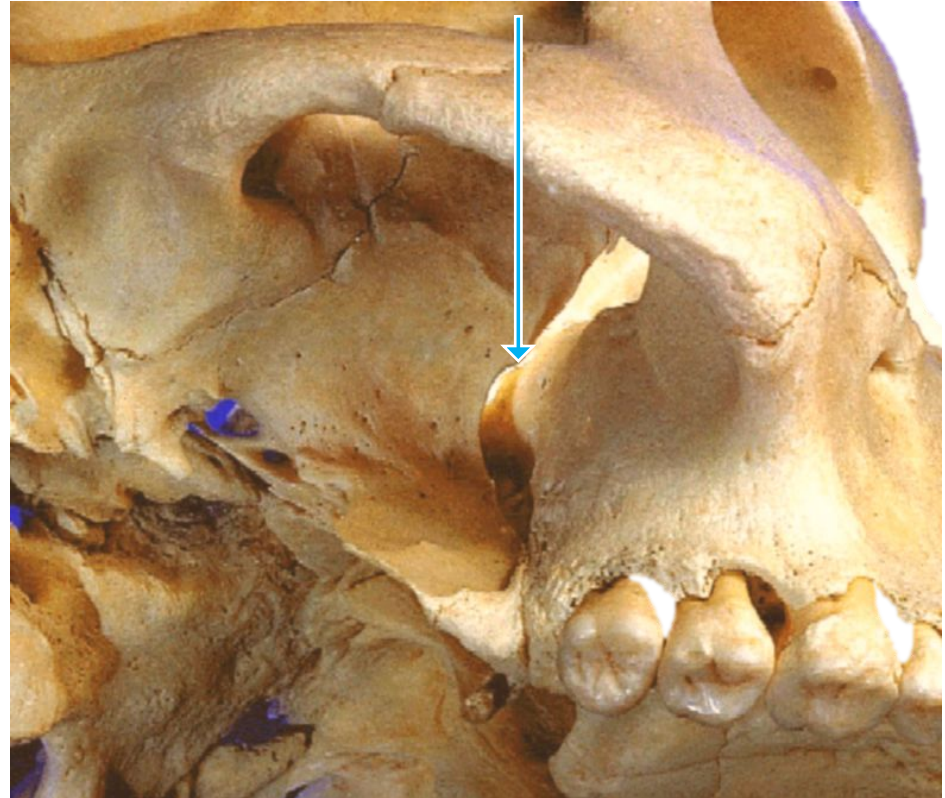
## Сообщения:

- С **глазницей** – нижняя глазничная щель
- С **крыловидно-небной ямкой** – крыловидно-верхнечелюстная щель, крыловидный канал
- С **внутренним основанием черепа** – овальное отверстие, рваное отверстие, наружная апертура сонного канала

# Крыловидно-нёбная ямка, *fossa pterygopalatina*

## Три стенки:

- **Передняя**
  - бугор верхней челюсти
- **Задняя**
  - крыловидный отросток клиновидной кости
- **Медиальная**
  - перпендикулярная пластинка небной кости



## Сообщения:

С глазницей – нижняя глазничная щель

С полостью носа – клиновидно-нёбное отверстие

С полостью рта – большой и малый нёбные каналы

Со средней черепной ямкой – круглое отверстие

С наружным основанием черепа – крыловидный канал



# **Контрфорсы черепа**

Наиболее укрепленные места, представляющие собой соединения пластин компактного вещества.

*Они связывают между собой отдельные кости, обеспечивают амортизацию при беге, ходьбе, травматических повреждениях.*

- 1. Лобно-скуловой** – на боковой стенке глазницы;
- 2. Скуловой** – в области скуловой дуги;
- 3. Крылонебный** – между крыловидным отростком клиновидной кости и бугром верхней челюсти;
- 4. Небный** – между правой и левой верхними челюстями.

# Околоносовые пазухи

- **Вехнечелюстная (Гайморова)**

– 15-40 см<sup>3</sup>

- **Лобная**

– 5-18 см<sup>3</sup>

- **Клиновидная**

– 5-12 см<sup>3</sup>

- **Ячейки решётчатой кости**

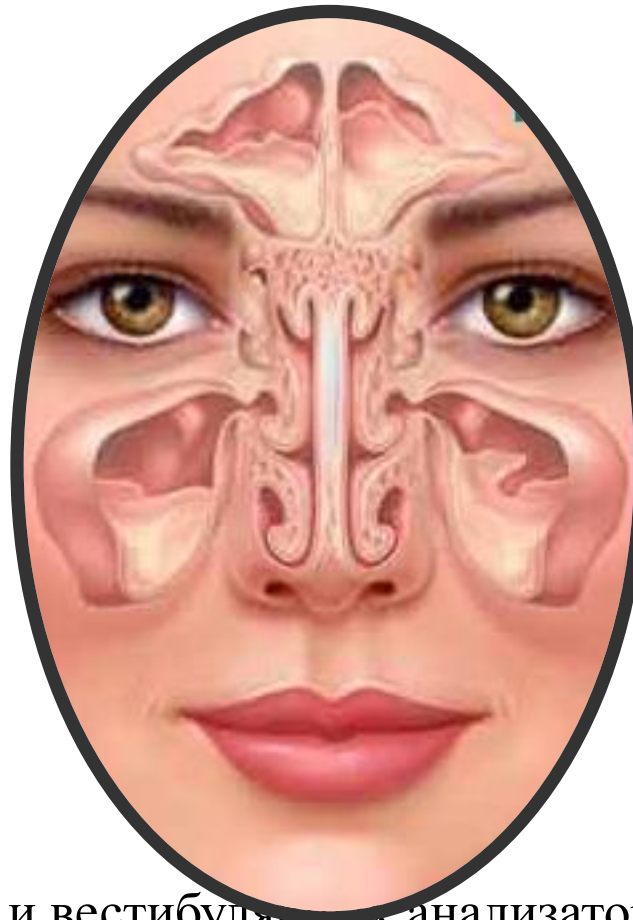
(передние, средние, задние)

– 10-20 см<sup>3</sup>

$\Sigma \approx 100 \text{ см}^3$

**Роль:**

- Терморегуляция
- Резонаторы голоса
- Защита (зрительных, слуховых и вестибулярных анализаторов)
- Лёгкость костей черепа
- Увеличение обонятельной поверхности
- Дополнительная выработка слизи для полости носа

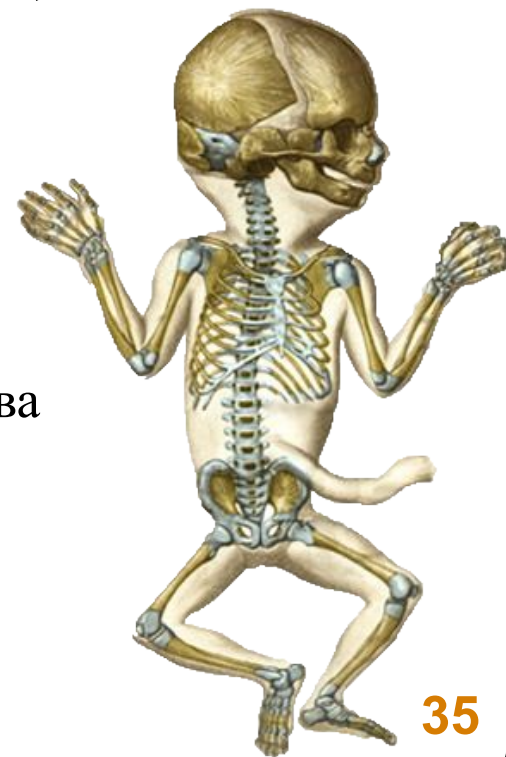
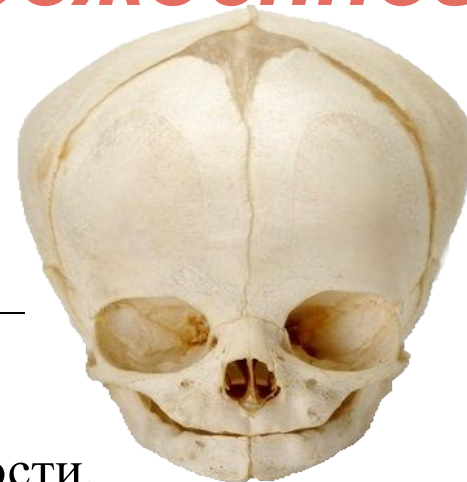
*Воспаления:*

- Гайморит
- Фронтит
- Сфеноидит
- Этмоидит
- Полисинусит

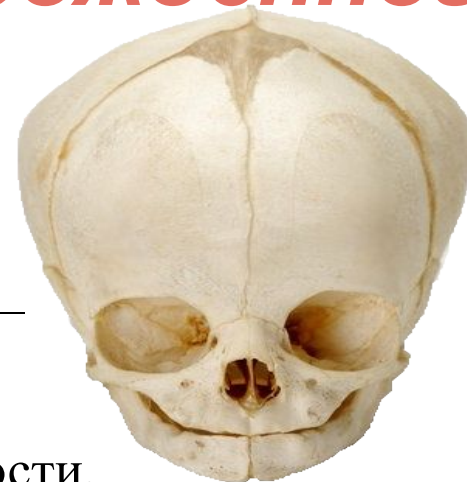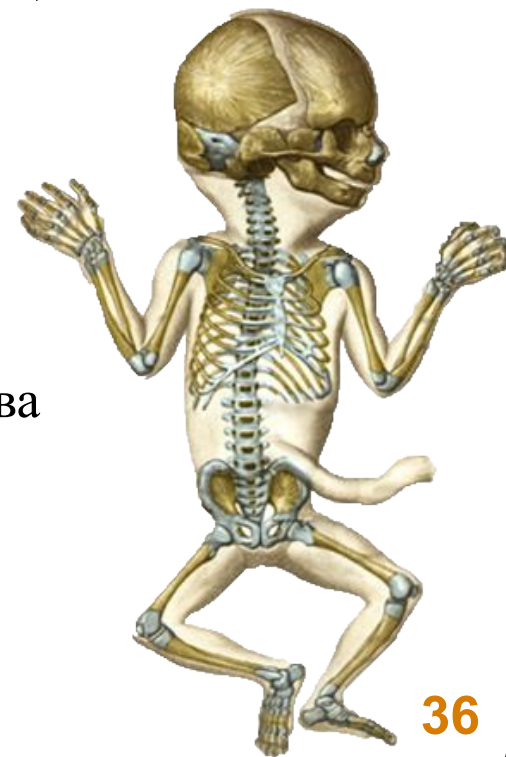
# Особенности черепа новорождённого

1. Объём мозгового черепа больше лицевого в 8 раз (у взрослого 4 : 1)
2. 4 родничка
3. Швы плоские, относительно широкие
4. На лобной , теменной костях видны большие бугры – точки окостенения (4-угольный свод)
5. Часть костей соединены хрящом
6. Не развита, со щелями барабанная часть височной кости, видны слуховые косточки
7. Не развиты мыщелки затылочной кости – маленькие плоские
8. Очень маленький наружный нос и полость носа
9. Отсутствуют околоносовые пазухи
10. Не развиты верхняя и нижняя челюсти – маленькие отростки , без зубов
11. Очень тонкие кости крыши, без диплоического вещества
12. Относительно большие глазницы
13. Отсутствует наружный рельеф (бугры, гребни, линии)
14. Окружность головы больше окружности груди
15. Лобная кость и нижняя челюсть парные



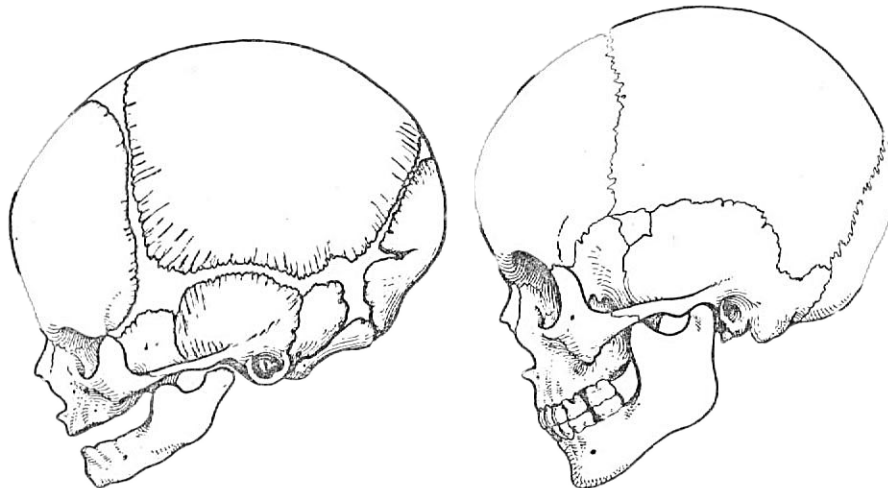
# Особенности черепа новорождённого

1. Объём мозгового черепа больше лицевого в 8 раз (у взрослого 4 : 1)
2. 4 родничка
3. Швы плоские, относительно широкие
4. На лобной , теменной костях видны большие бугры – точки окостенения (4-угольный свод)
5. Часть костей соединены хрящом
6. Не развита, со щелями барабанная часть височной кости, видны слуховые косточки
7. Не развиты мыщелки затылочной кости – маленькие плоские
8. Очень маленький наружный нос и полость носа
9. Отсутствуют околоносовые пазухи
10. Не развиты верхняя и нижняя челюсти – маленькие отростки , без зубов
11. Очень тонкие кости крыши, без диплоического вещества
12. Относительно большие глазницы
13. Отсутствует наружный рельеф (бугры, гребни, линии)
14. Окружность головы больше окружности груди
15. Лобная кость и нижняя челюсть парные



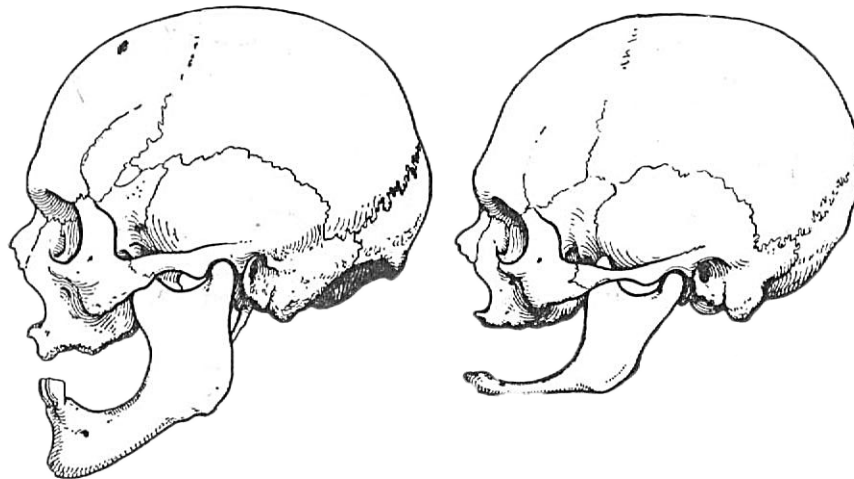
# Изменения в черепе после рождения

- Зарастают роднички
- Появляются зубчатые швы (первичные, вторичные, третичные)
- Срастаются части костей
- Появляются пневматизированные кости
- Развивается диплоическое вещество костей, утолщаются компактные пластинки
- Появляется наружный рельеф (бугры, гребни, линии и т.д.)
- Отмечается неравномерный рост отдельных костей и частей черепа – формируется **асимметрия** мозгового черепа, обусловленная ростом мозга (правая половина чаще больше левой)



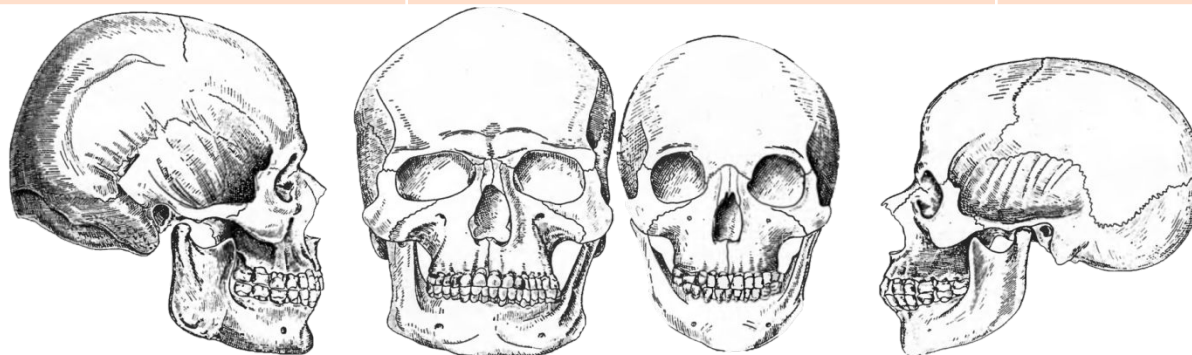
# *Изменения в черепе у пожилых*

- Срастаются швы
- Увеличивается глубина борозд (артерий и синусов)
- Появляются гиперостозы
- Истончаются кости
- Исчезают частично линии, бугры
- Выпадают зубы, атрофируются альвеолярные отростки
- Появляются большие грануляционные ямки



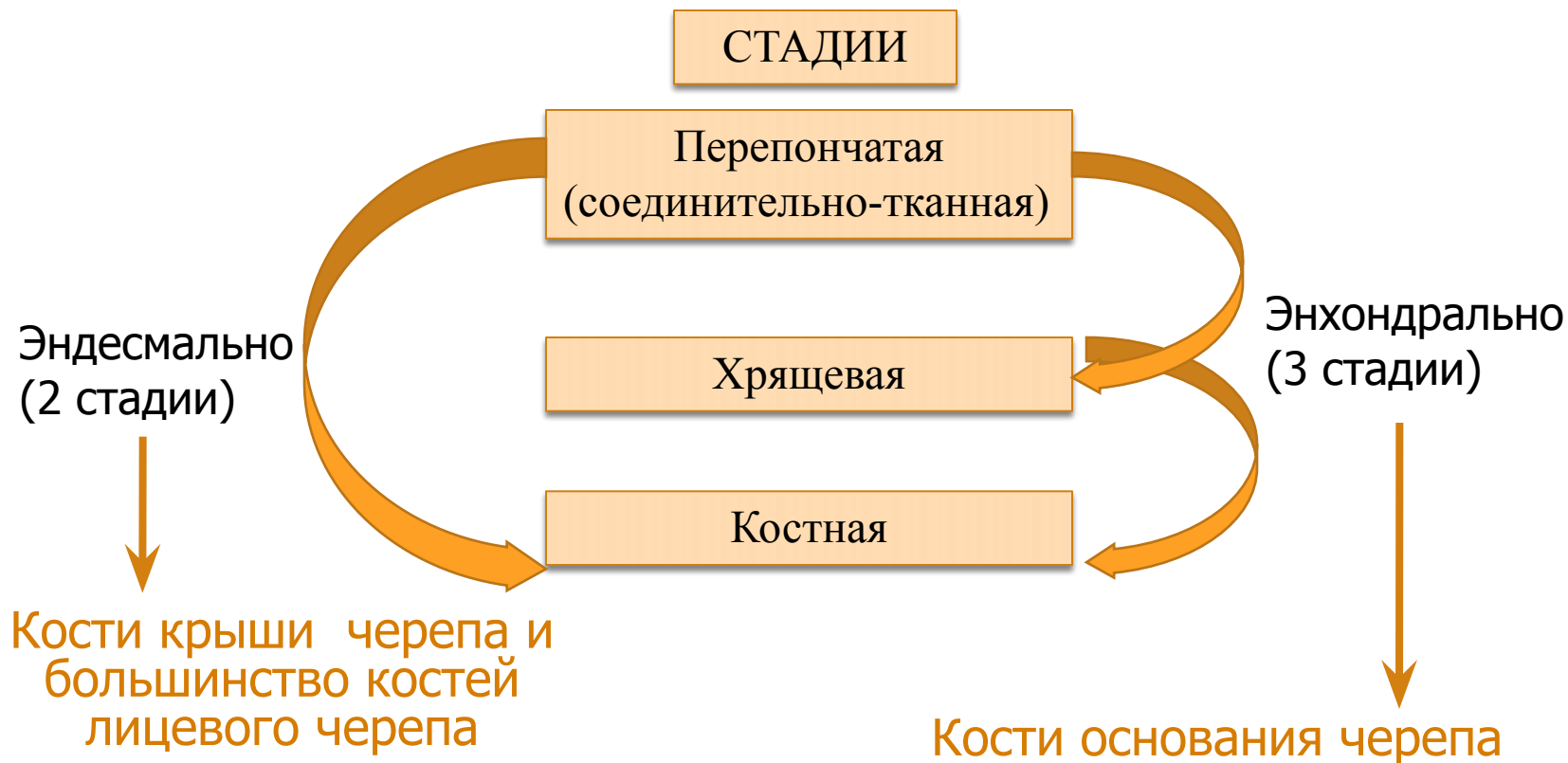
# Признаки полового диморфизма в черепе

Параметр	Мужской череп	Женский череп
Соотношение лицевой череп : мозговой череп	1 : 3,5	1 : 4,5
Лоб	Пологий (наклонен как у обезьяны)	Высокий (умный)
Объем околоносовых пазух	Больше	Меньше
Наружный рельеф (бугры, гребни, линии)	Более развит	Менее развит
Угол нижней челюсти	Прямой	Тупой
Подбородок	Прямоугольный	Овальный
Объем мозгового черепа	1400 см <sup>3</sup>	1300 см <sup>3</sup>



Признаки полового диморфизма появляются с 13-ти лет (ВППР)

# Развитие костей черепа



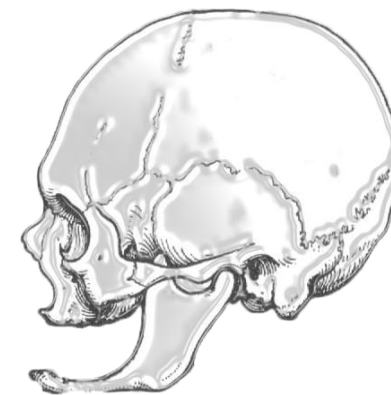
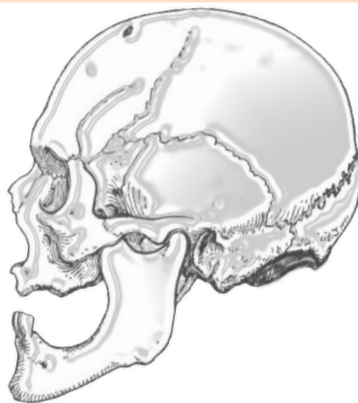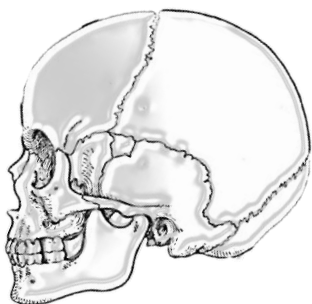- Нижняя, верхняя челюсть и слуховые кости – из меккелева хряща (I-ая висцеральная дуга)
- Подъязычная кость и стремечко – из хряща II-ой висцеральной дуги

Образуются хрящи (капсулы).  
Из *носовых капсул* формируются – решётчатая кость и нижние носовые раковины  
Из *глазных и прехордальных* – клиновидная  
Из *ушных и околохордальных* – височная  
Из *затылочных* – затылочная кость



# Периоды ускоренного и замедленного роста черепа


Этап	Возраст	Характеристика
I	1-7	усиленный рост и мозгового, и лицевого черепа
II	8-14	замедленный рост(срастание отдельных частей костей)
III	15-25	усиленный рост мозгового черепа, связанный с психическим и интеллектуальным развитием
IV	25-50	стабильный
V	после 50 лет	старение, синостозирование швов, истончение костей, атрофия отростков, гиперпневматизация пазух



# Аномалии развития черепа

## 1. Аномалии развития отдельных костей, не связанные с пороками развития головы

- -добавочные кости, межшовные, раздвоение костей
- -дополнительные отверстия и каналы
- -гиперстозы, истончения, вплоть до дигесценций

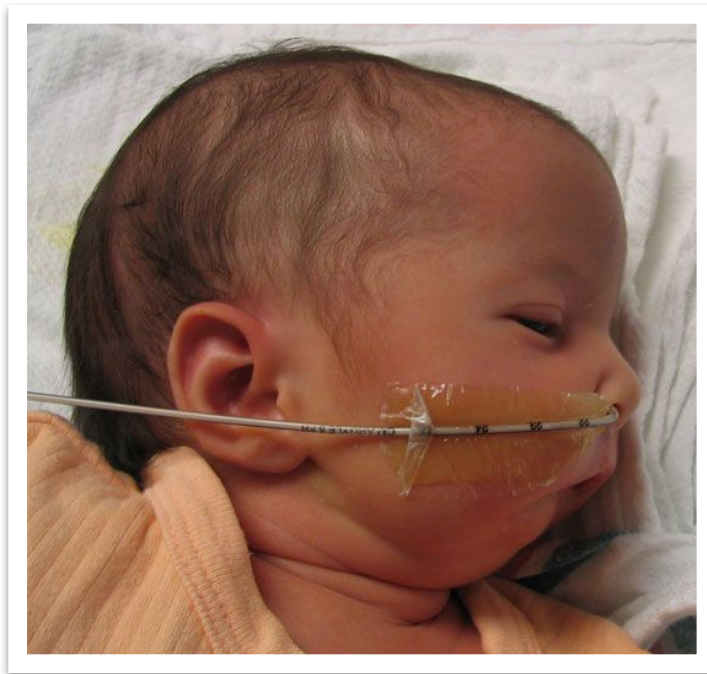

# Аномалии развития черепа

2. Аномалии развития, сопровождающиеся пороками развития лицевого черепа

- -циклопия, ариния, агнатия, микрогнатия, двухголовые, трёхголовые

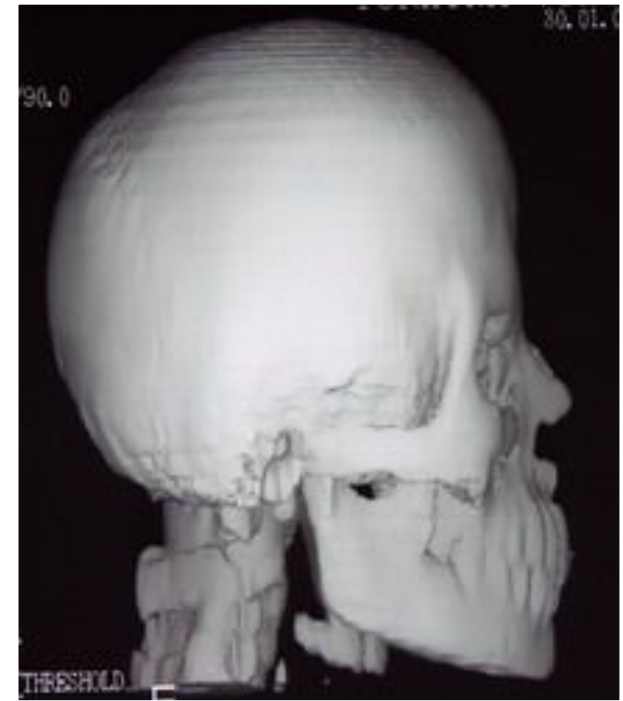
3. Деформации лицевого и мозгового черепа



# Аномалии развития черепа

## 4. Аномалии развития мозгового черепа

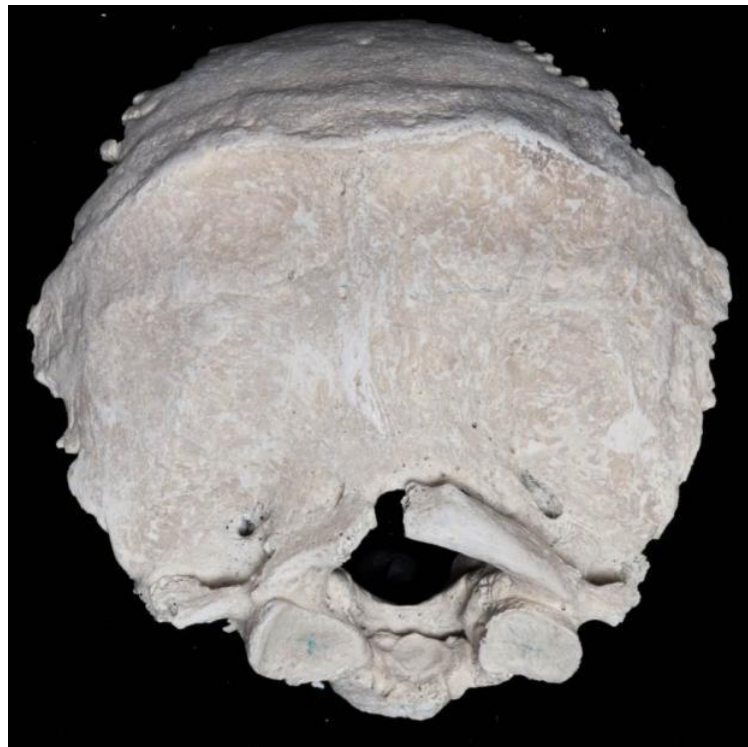- - гидроцефалия, анэнцефалия, микроцефалия
- - краниостенозы



# *Аномалии развития черепа*

## *5. Аномалии развития основания черепа*

- - платибазия, ассимиляция атланта, манифестация атланта



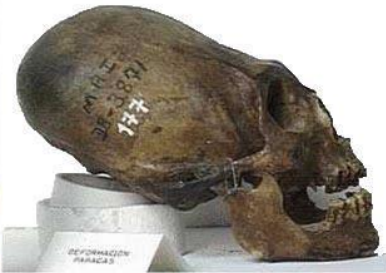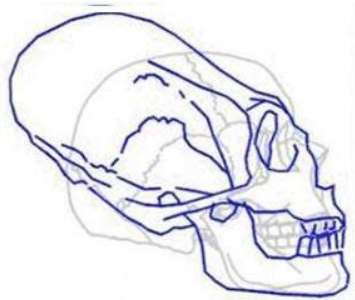
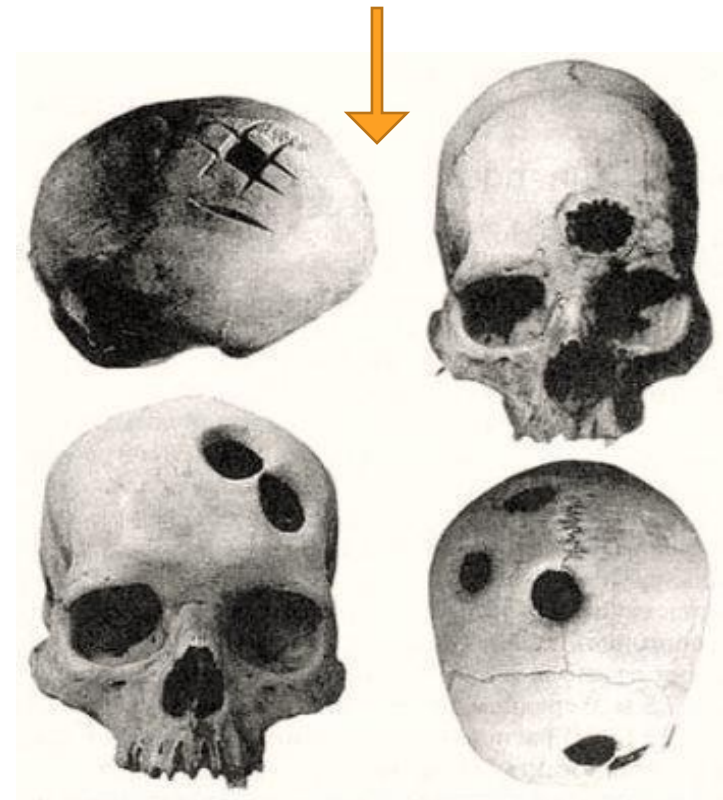
*Аномалии развития черепа в 47 % случаев сочетаются с умственной отсталостью, и в 58 % встречаются при наследственных заболеваниях.*

# Прижизненные деформации черепа

Рога

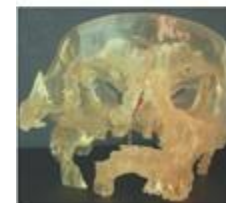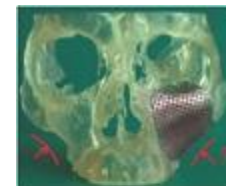
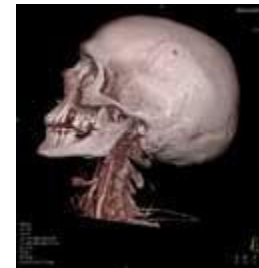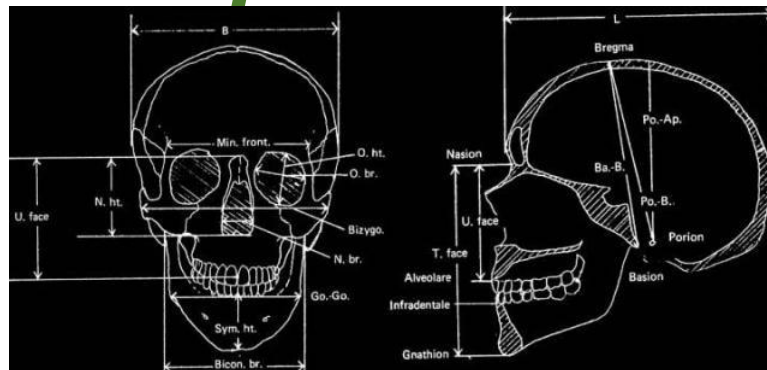


Образцы черепных трепанаций, активно практиковавшихся древними перуанцами (разные техники вскрытия)

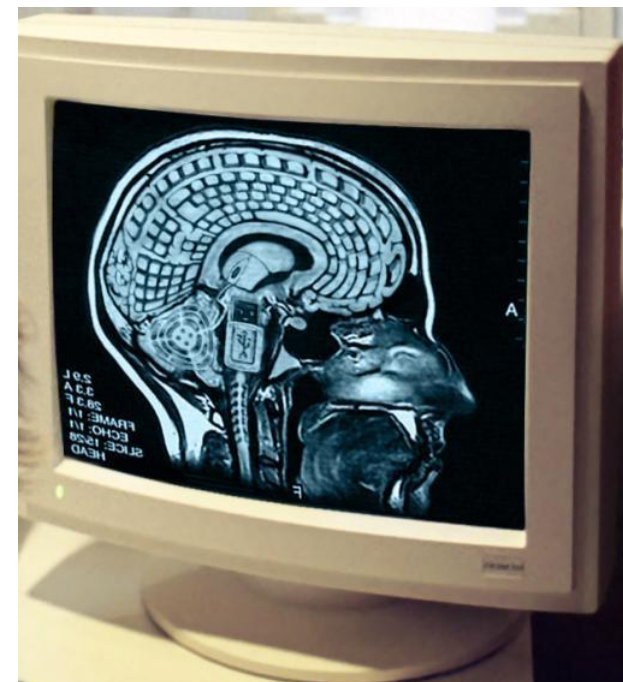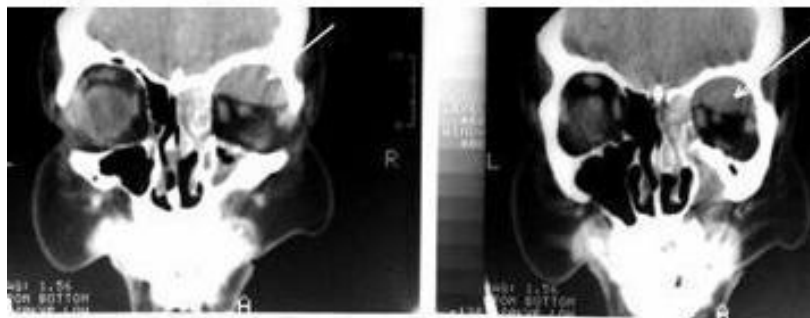


Клиновидный череп

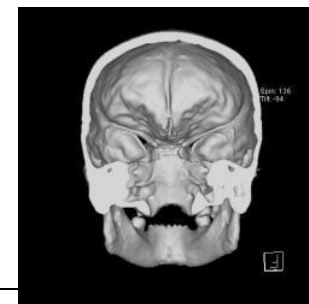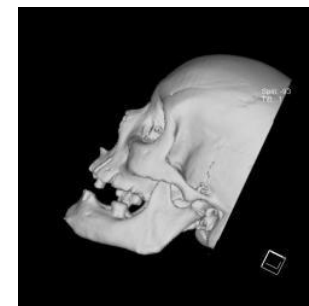
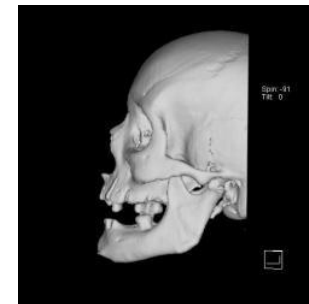
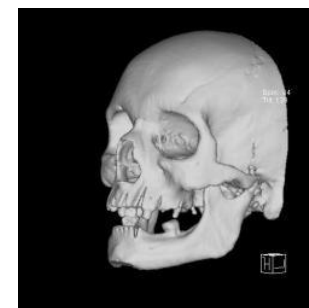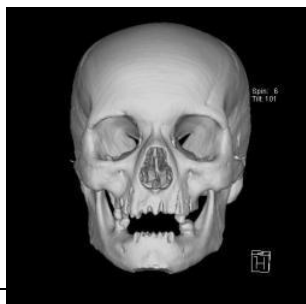
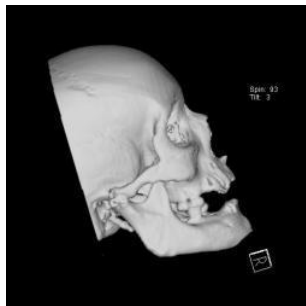
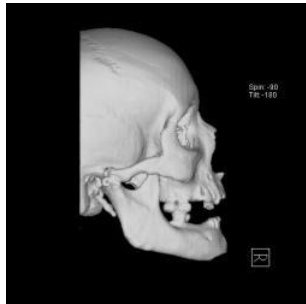
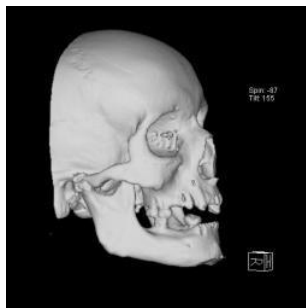
# Методы исследования в краниологии



- Краниоскопия
- Краниометрия
- Рентгенография (специальные укладки по Майеру, Стенверсу, Шуллеру и т.д.)
- Компьютерная томография
- Спиральная компьютерная томография
- Магнитно-резонансная томография



# Спиральная компьютерная томография



Volume Zoom  
Ex: 1  
HeadCombi 5.0 H40s  
Se: 2/5  
Im: 23/23  
Ax: 1169.0

Military Medical Academy St.Petersburg  
SKULL SREDN  
1970 Jan 01 O 778  
Acc:  
2009 Jul 14  
Acq Tm: 11:46:07.549476

512 x 512  
H40s


L R

120.0 kV  
0.0 mAs  
GT: 0.0  
TI: 0.8 s  
5.0 mm  
Lin:DCM / Lin:DCM / Id:ID  
W:2834 L:-83

A DFOV: 22.4 x 22.4cm



# Спасибо за внимание



*Чарльз Питер «Череп»*