БУКОВИНСЬКИЙ ДЕРЖАВНИЙ МЕДИЧНИЙ УНІВЕРСИТЕТ

Л Е К Ц І Я

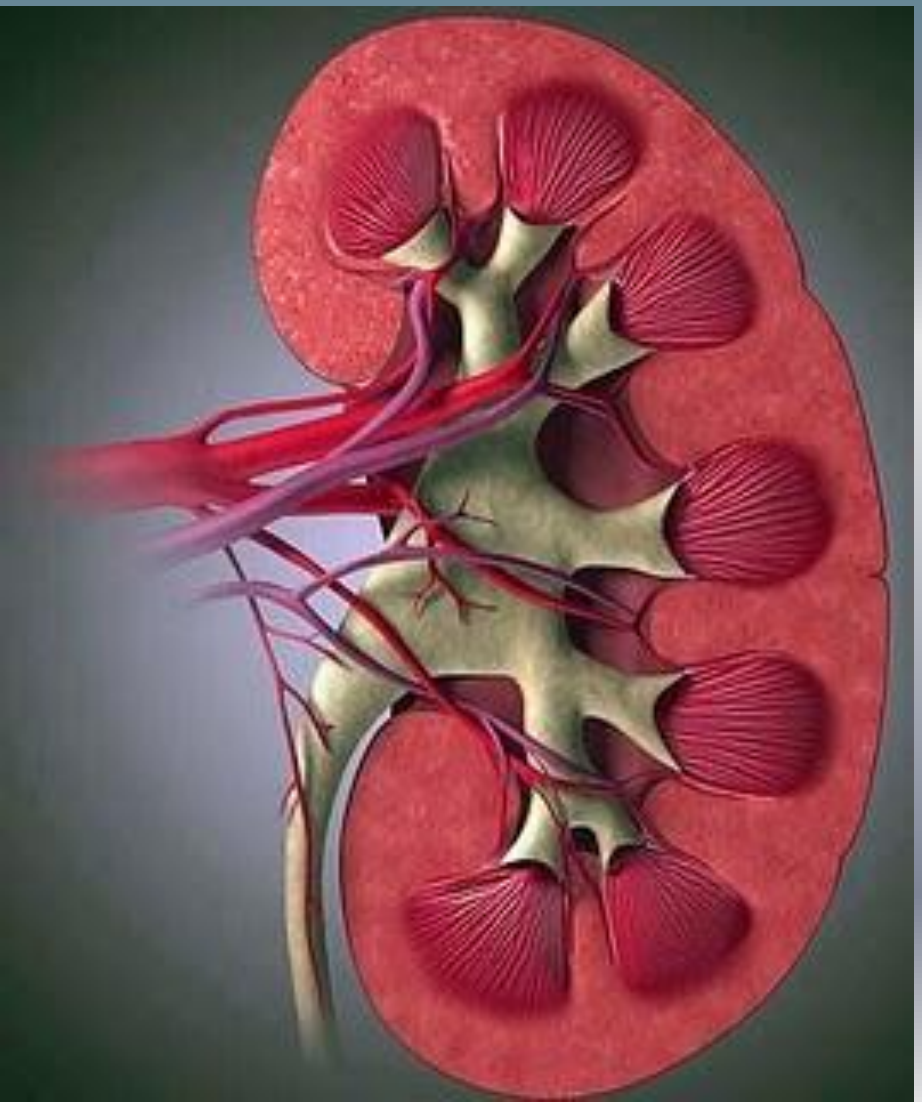

д.мед.н., професора кафедри анатомії людини ім. М.Г. Туркевича
Хмари Тетяни Володимирівни

на тему:

„ЗАГАЛЬНА АНАТОМІЯ ОРГАНІВ СЕЧОВОЇ СИСТЕМИ. ЕМБРІОГЕНЕЗ ОРГАНІВ СЕЧОВОЇ СИСТЕМИ. АНОМАЛІЇ І ВАРІАНТИ РОЗВИТКУ ОРГАНІВ СЕЧОВОЇ СИСТЕМИ.”

Цілі лекції:

1) знати структурно-функціональну організацію сечової системи та її значення в організмі людини;

2) мати уяву про розвиток органів сечової системи в філо- та онтогенезі;

3) з’ясувати вікові анатомічні особливості сечових органів;

4) знати варіанти і аномалії нирок, сечоводів, сечового міхура і сечівника.

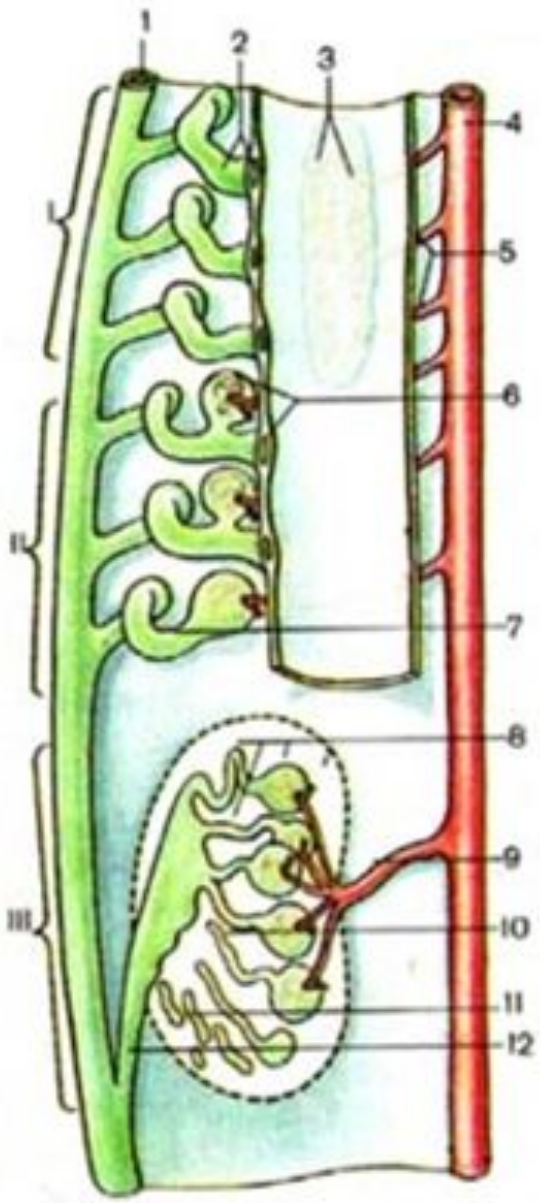

Рис. Розвиток переднирки, первинної нирки і постійної нирки.

I – переднирка (передня нирка);

II – первинна нирка;

III – постійна (остаточна нирка).

1 – мезонефральна протока (протока первинної нирки Вольфа);

2 – канадець переднирки;

3 – капілярні клубочки переднирки;

4 – аорта;

5 – сегментні артерії;

6 – капілярний клубочок і лійка первинної нирки;

7 – каналець первинної нирки (метанефридія);

8 – канальні (мета нефридії) і судинний клубочок постійної нирки;

9 – ниркова артерія;

10 – нирковий канадець;

11 – нефрогенна тканина;

12 – сечовід.

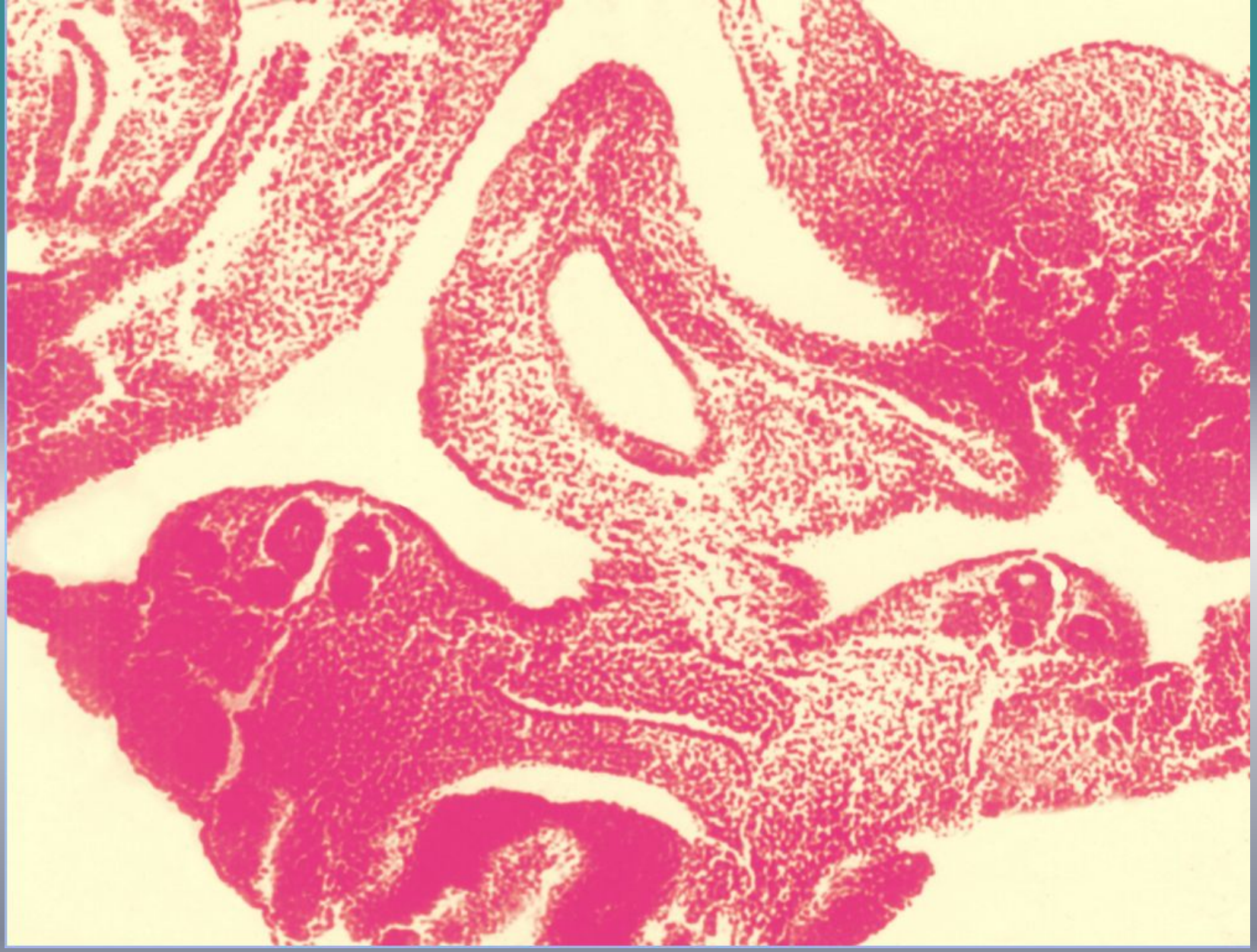

Рис. Фронтальний зріз зародка 4,5 мм довжини. Мікрофото.

Рис. Сагітальний зріз передплода 14,0 мм ТКД. Мікрофото.

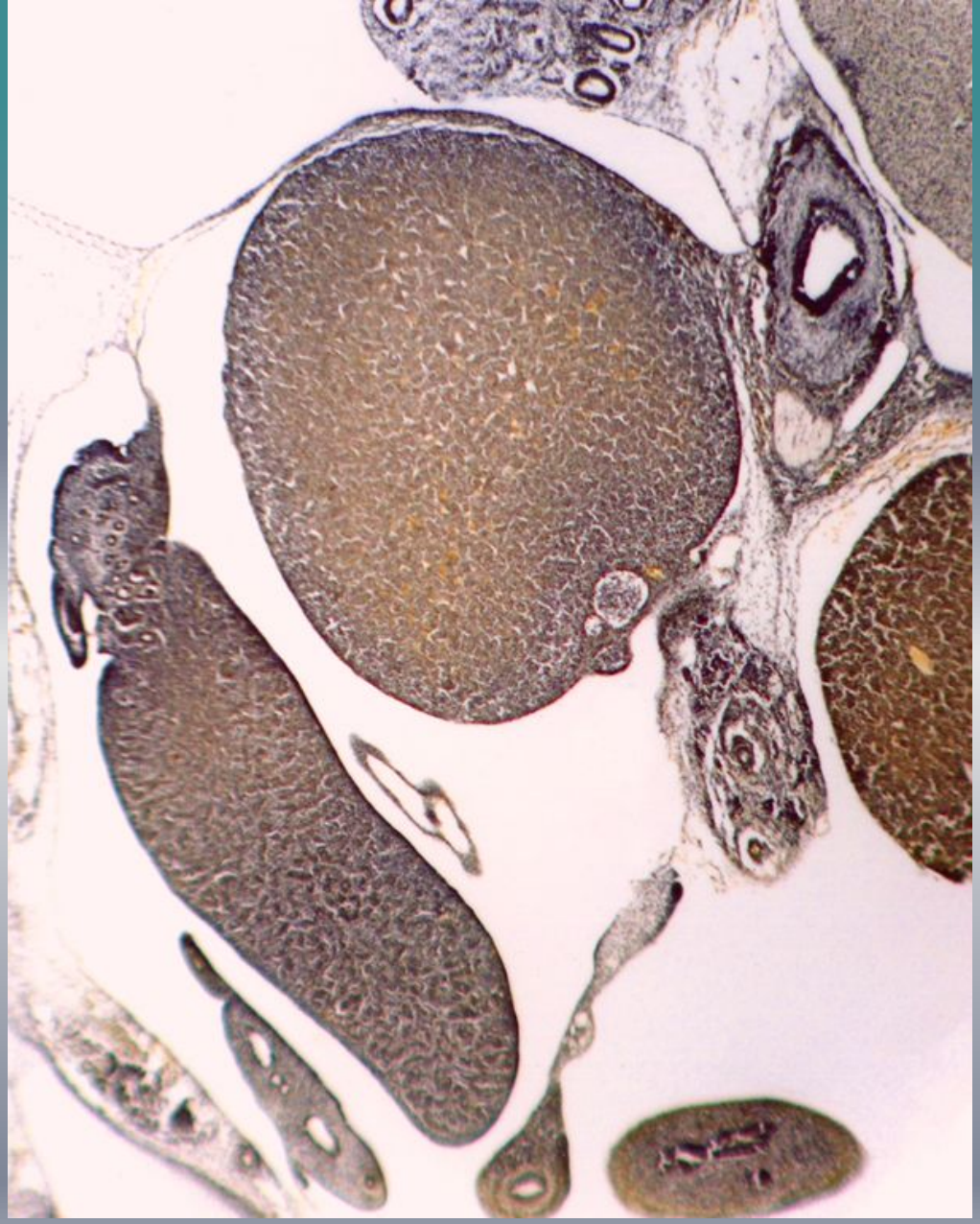

Рис. Фронтальний зріз передплода 23,5 мм ТКД. Мікрофото.

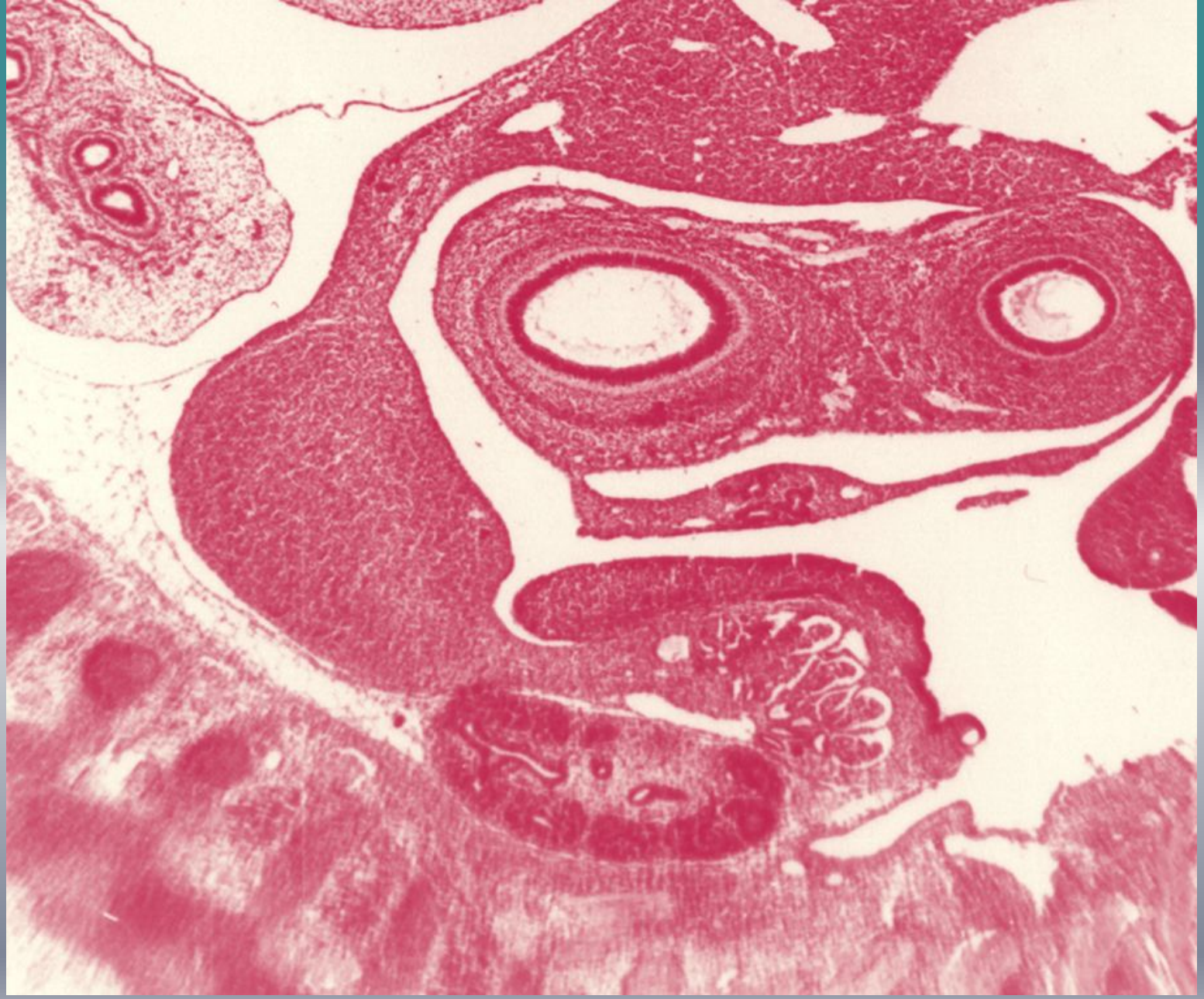

Рис. Сагітальний зріз передплода 15,0 мм ТКД. Мікрофото.

Рис. Горизонтальний зріз передплода 29,5 мм ТКД. Мікрофото.

Рис. Реконструкція сечово-статевої пазухи та суміжних структур зародка 11,5 мм ТКД. Вигляд справа. Графіка.

1 – сечово-статева пазуха; 2 – алантоїс; 3 – клоака; 4 – закладка прямої кишки; 5 – мезонефральна протока; 6 – сечовід.

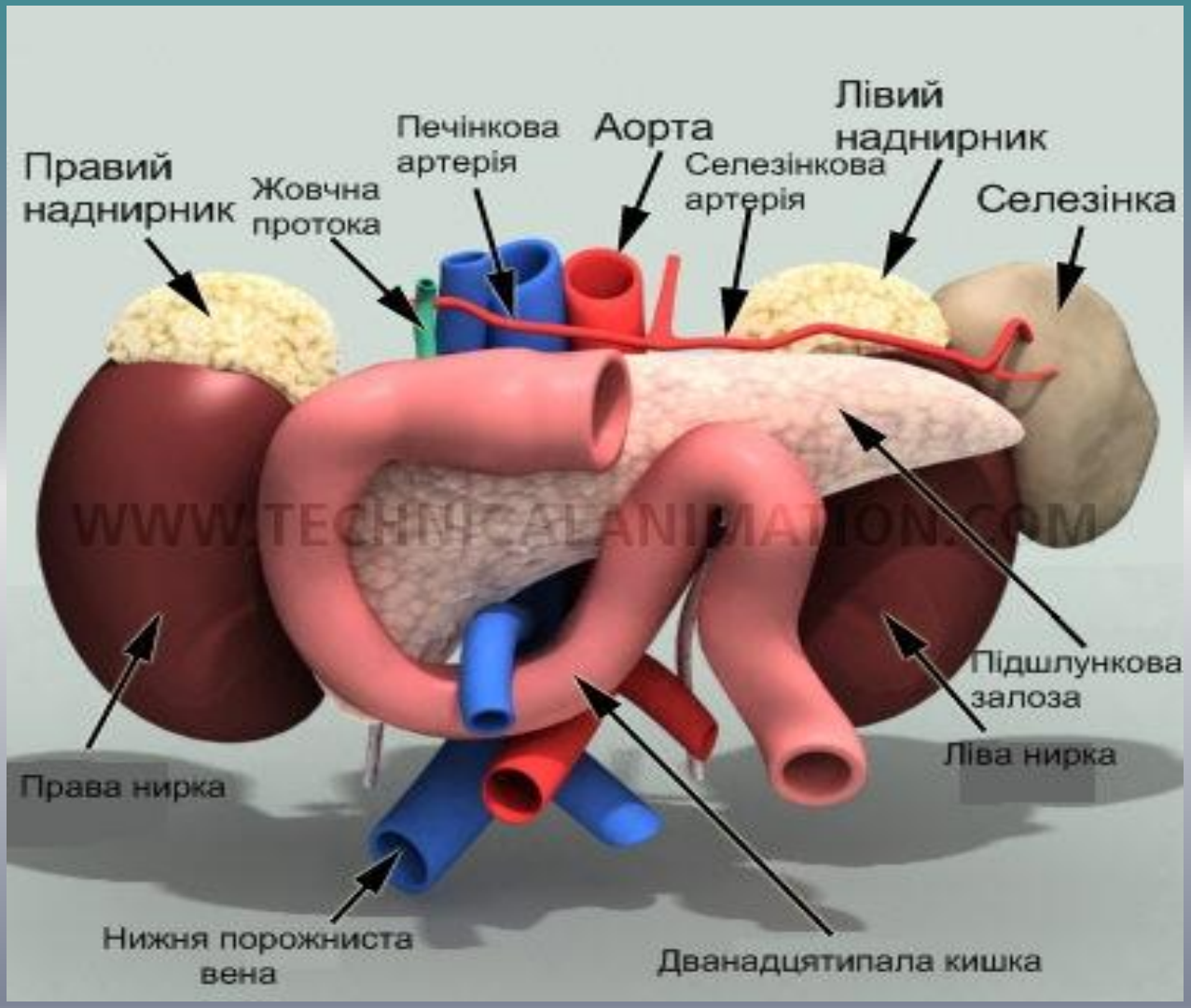
Правий
наднирник
Жовчна
протока
Печінкова
артерія
Аорта
Селезінкова
артерія
Лівий
наднирник
Селезінка
WWW.TECHNICALANIMATION.COM
Підшлункова
залоза
Ліва нирка
Права нирка
Нижня порожниста
вена
Дванадцятипала кишка

Фіксуючий апарат нирки:

1) оболонки нирки, передусім ниркова фасція та жирова капсула нирки;

2) ниркове ложе, яке утворене великим поперековим м’язом (m. psoas major), квадратним м’язом попереку (m. quadratus lumborum), поперечним м’язом живота (m. transversus abdominis);

3) внутрішньочеревний тиск;

4) судинна ниркова ніжка;

5) зв’язки нирки: печінково-ниркова, селезінково-ниркова та діафрагмово-ниркова.

6) сили зчеплення вологих поверхонь.

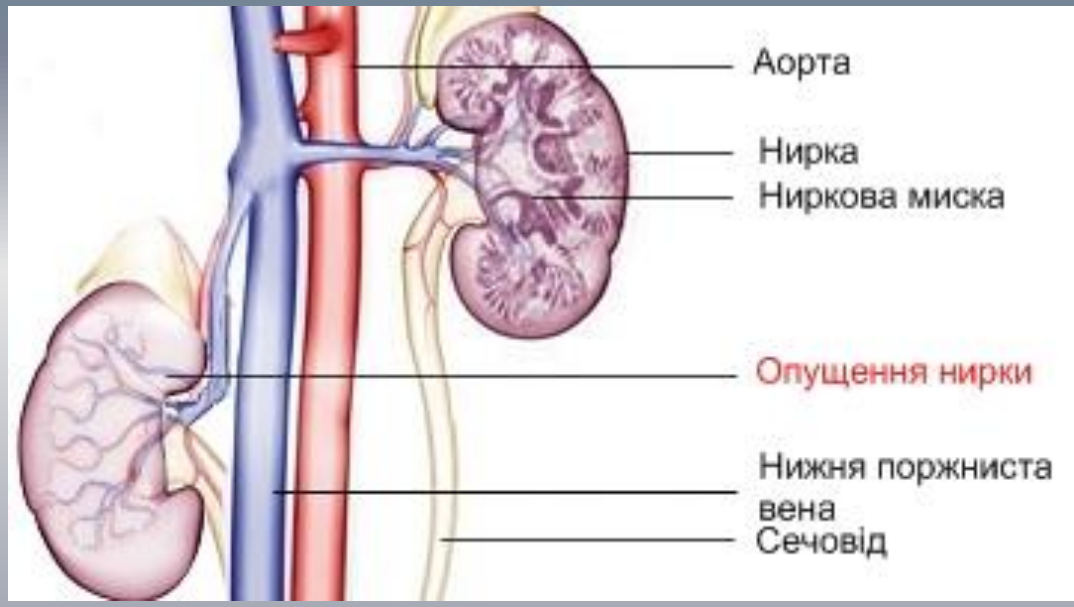

При недостатності фіксуючого апарату нирки при патологічних умовах утворюється **нефроптоз (опущення нирки)**. В залежності від ступеня рухомості нирки в клінічній практиці розрізняють 3 види нефроптозу:

а) зміщену нирку (ren dislocatus);

б) рухому (ren mobilis);

в) блукаючу (ren migrans).

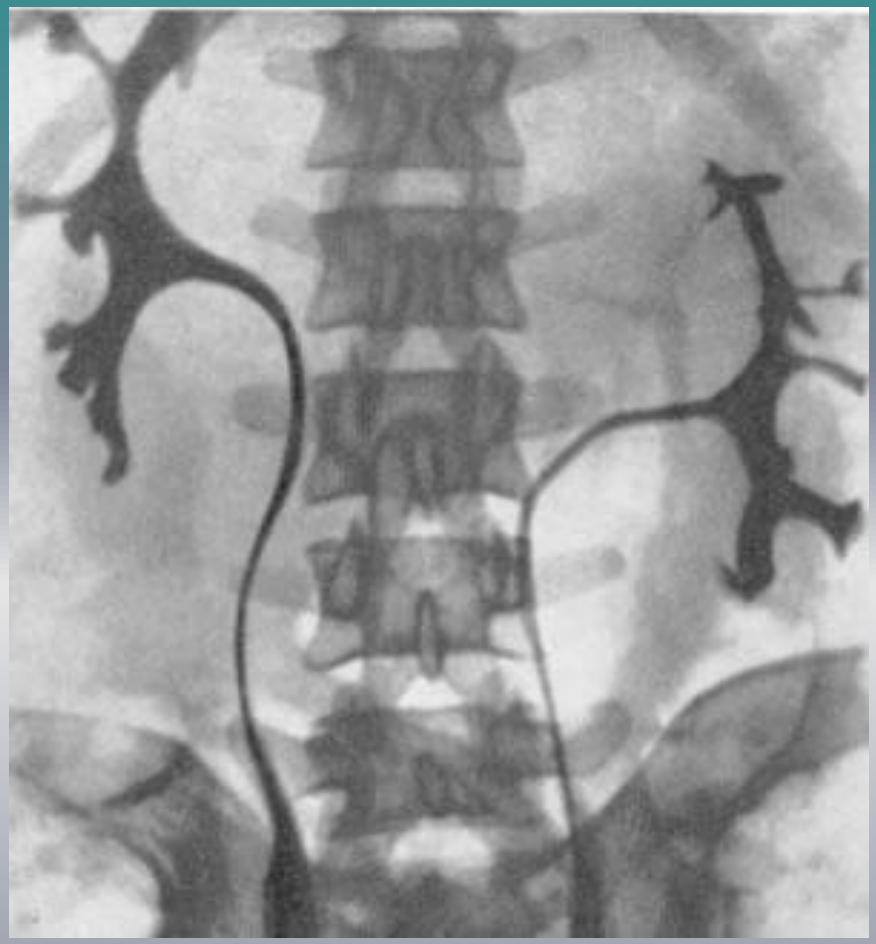

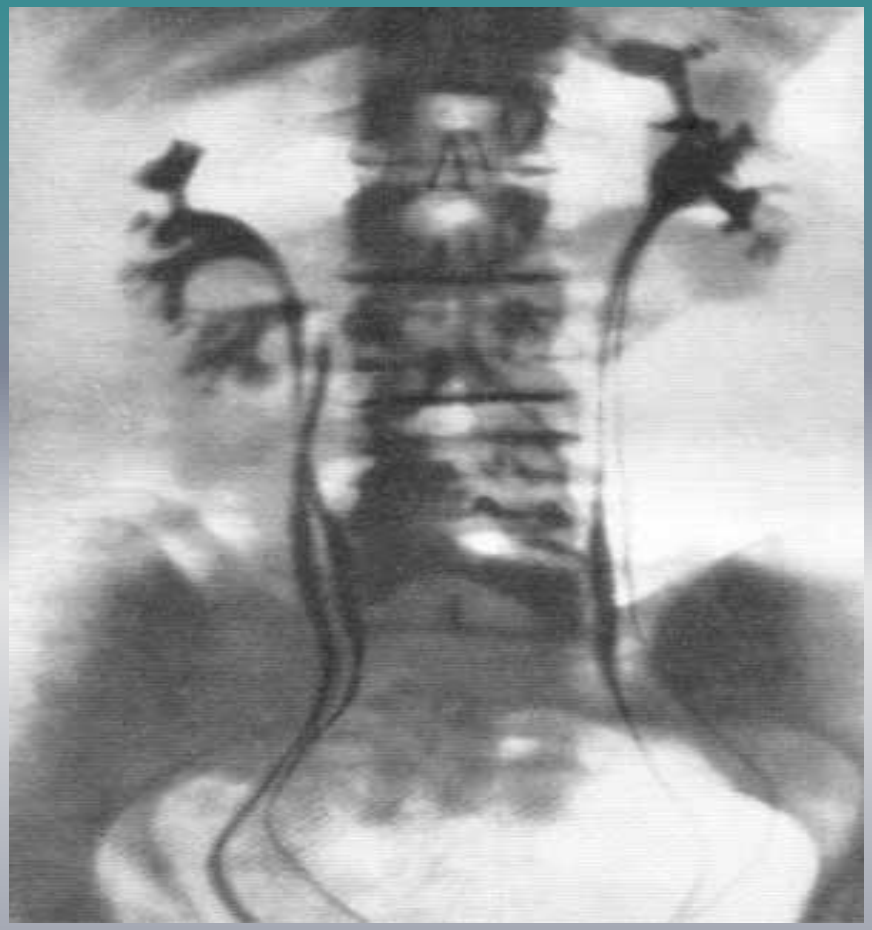

При виконанні сегментної резекції нирки має важливе значення знання її сегментів.

Розрізняють **5 ниркових сегментів (segmenta renalia):**

1) верхній (segmentum superius);
2) верхній передній (seg. anterius superius);
3) нижній передній (seg. anterius inferius);
4) нижній (seg. inferius);
5) задній (seg. posterius).

Кожний нирковий сегмент складається з 2-3 ниркових часток. Одна **ниркова частка (lobus renalis)** включає ниркову піраміду з прилягаючою до неї кірковою речовиною і обмежована міжчастковими артеріями і венами, що проходять у ниркових стовпах. Кожна ниркова частка включає 600 кіркових ниркових часточок. Одна **кіркова часточка (lobulus corticalis)** складається з однієї променистої (pars radiata) і однієї згорнутої (pars convoluta) частин, обмежована сусідніми міжчасточковими артеріями і венами.

Ниркова миска

I. Форми ниркової миски:

1. *Деревоподібна форма* – утворена з трьох великих ниркових чашечок: верхньої, середньої і нижньої.
2. *Ампульна* – ниркова миска має дві великі ниркові чашечки, які формують ниркову миску у вигляді ампули.
3. *Змішана*.

II. Варіанти розвитку ниркової миски:

1. *Зародкова* – у ниркову миску мішкоподібної форми безпосередньо впадають малі ниркові чашечки, а великі ниркові чашечки відсутні.
2. *Фетальна* – численні малі та великі ниркові чашечки безпосередньо впадають у розширений сечовід.
3. *Зріла* – відповідає деревоподібній формі ниркової миски – малі ниркові чашечки зливаються і утворюють 2-3 великі ниркові чашечки, які теж, зливаючись, формують ниркову миску, яка переходить у сечовід.

Нефрон (nephron) – структурно-функціональна одиниця нирки:
1. Ниркове тільце Мальпігі-Шумлянського (corpusculum renale):
- клубочок капілярів (glomerulus);
- капсула клубочка Шумлянського-Боумена (capsula glomeruli).
2. Ниркові канальці (tubuli renales):
а) проксимальний сегмент:
- проксимальний звивистий каналець (tubulus contortus proximalis);
- проксимальний прямий каналець (tubulus rectus proximalis).
б) тонкий сегмент:
- низхідна частина (pars descendens);
- висхідна частина (pars ascendens).
в) дистальний сегмент:
- дистальний прямий каналець (tubulus rectus distalis);
- дистальний звивистий каналець (tubulus contortus distalis).
г) вставна частина.

Петля нефрона Генле (ansa nephroni) включає:

1. Проксимальний прямий каналець.
2. Тонкий сегмент.
3. Дистальний прямий каналець.

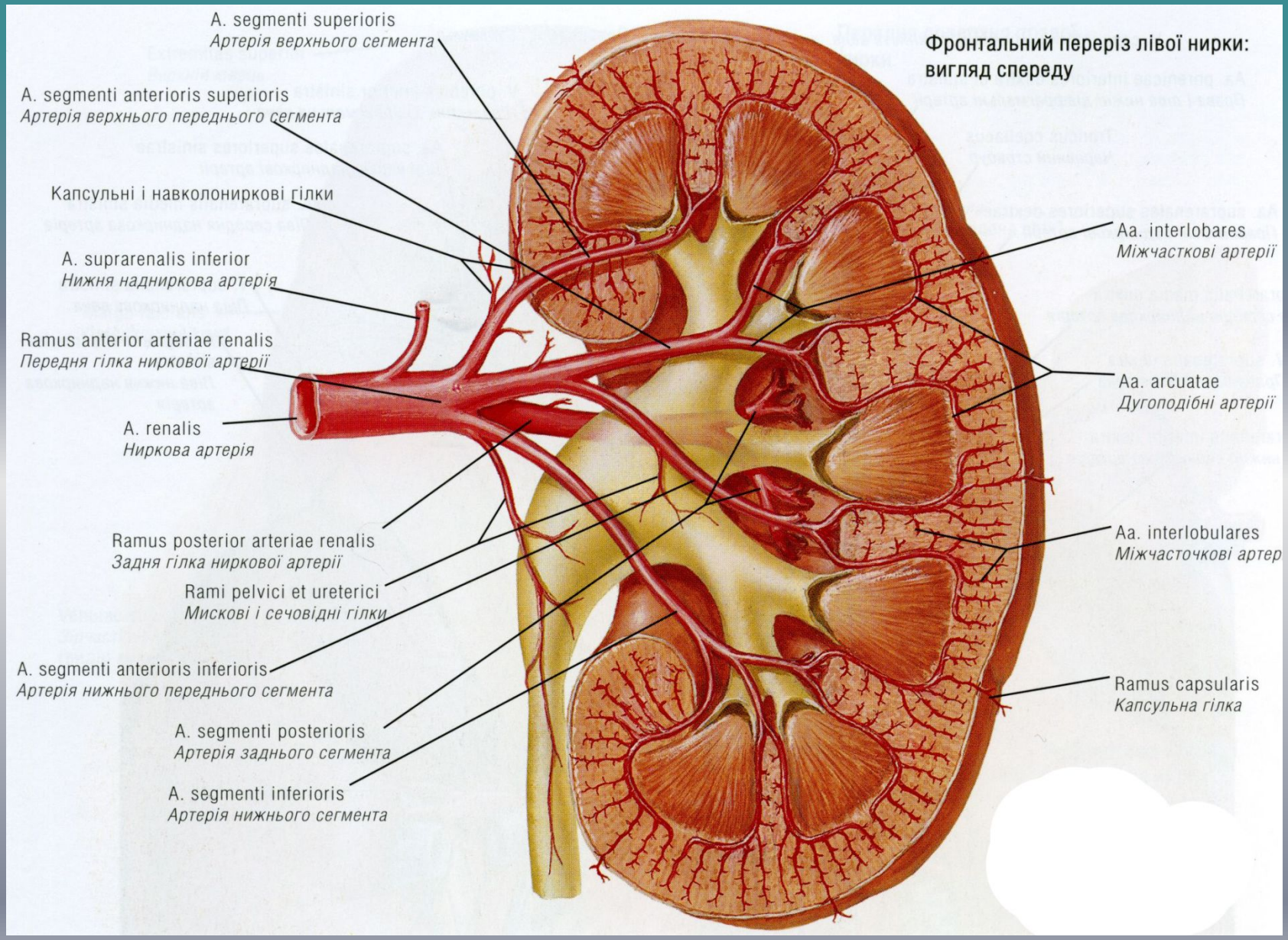
Фронтальний переріз лівої нирки:
вигляд спереду
A. segmenti superioris
Артерія верхнього сегмента
A. segmenti anterioris superioris
Артерія верхнього переднього сегмента
Капсульні і навколониркові гілки
A. suprarenalis inferior
Нижня надниркова артерія
Ramus anterior arteriae renalis
Передня гілка ниркової артерії
A. renalis
Ниркова артерія
Ramus posterior arteriae renalis
Задня гілка ниркової артерії
Rami pelvici et ureterici
Мискові і сечовідні гілки
A. segmenti anterioris inferioris
Артерія нижнього переднього сегмента
A. segmenti posterioris
Артерія заднього сегмента
A. segmenti inferioris
Артерія нижнього сегмента
Aa. interlobares
Міжчасткові артерії
Aa. arcuatae
Дугоподібні артерії
Aa. interlobulares
Міжчасточкові артер
Ramus capsularis
Капсульна гілка

Схема кровопостачання нирки:

Черевна частина аорти (pars abdominalis aortae)

↓

Ниркова артерія (a. renalis) у воротах нирки ділиться на передню (r. anterior) і задню (r. posterior) гілки

↓

Сегментні артерії (aa. segmenti)

↓

Міжчасткові артерії(aa. interlobares) (між пірамідами)

↓

Дугоподібні артерії (aa. arcuatae) (між кірковою і мозковою речовиною)

↓

Міжчасточкові артерії (aa. interlobulares)

↓

Приносна клубочкова артеріола [приносна судина] (arteriola glomerularis afferens [vas afferens])

↓

Клубочок капілярів (glomerulus)

↓

Виносна клубочкова артеріола [виносна судина](arteriola glomerularis efferens [vas efferens])

Приносна клубочкова артеріола, клубочок капілярів та виносна клубочкова артеріола утворюють дивовижну сітку (rete mirabile).

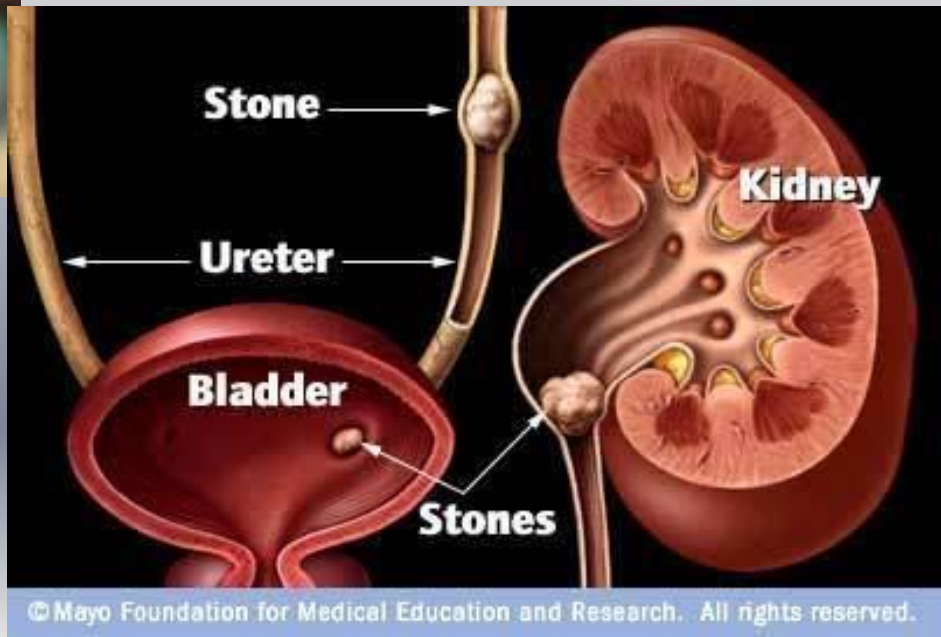
Stone
Kidney
Ureter
Bladder
Stones
©Mayo Foundation for Medical Education and Research. All rights reserved.

Камінь - у нирковій пазусі
M

Оглядова урограма хвогого з двосторонніми коралоподібними каменями в сечовому міхурі

Оглядова урограма хворого з двосторонніми коралоподібними каменями при гіперартрозі

Оглядова урограма хворого з каменем у лівій нирці

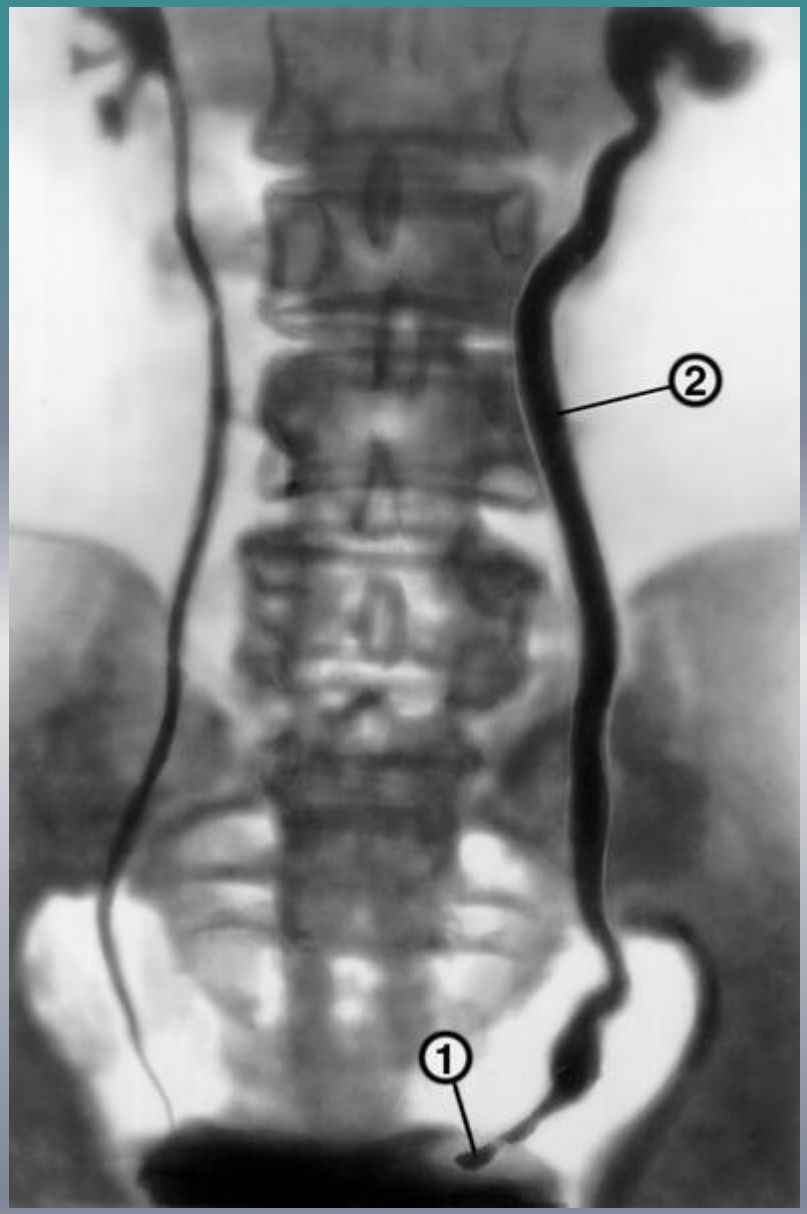

Рис. Камінь знаходиться у внутрішньостінковій частині лівого сечоводу.

Рис. Гідронефроз.

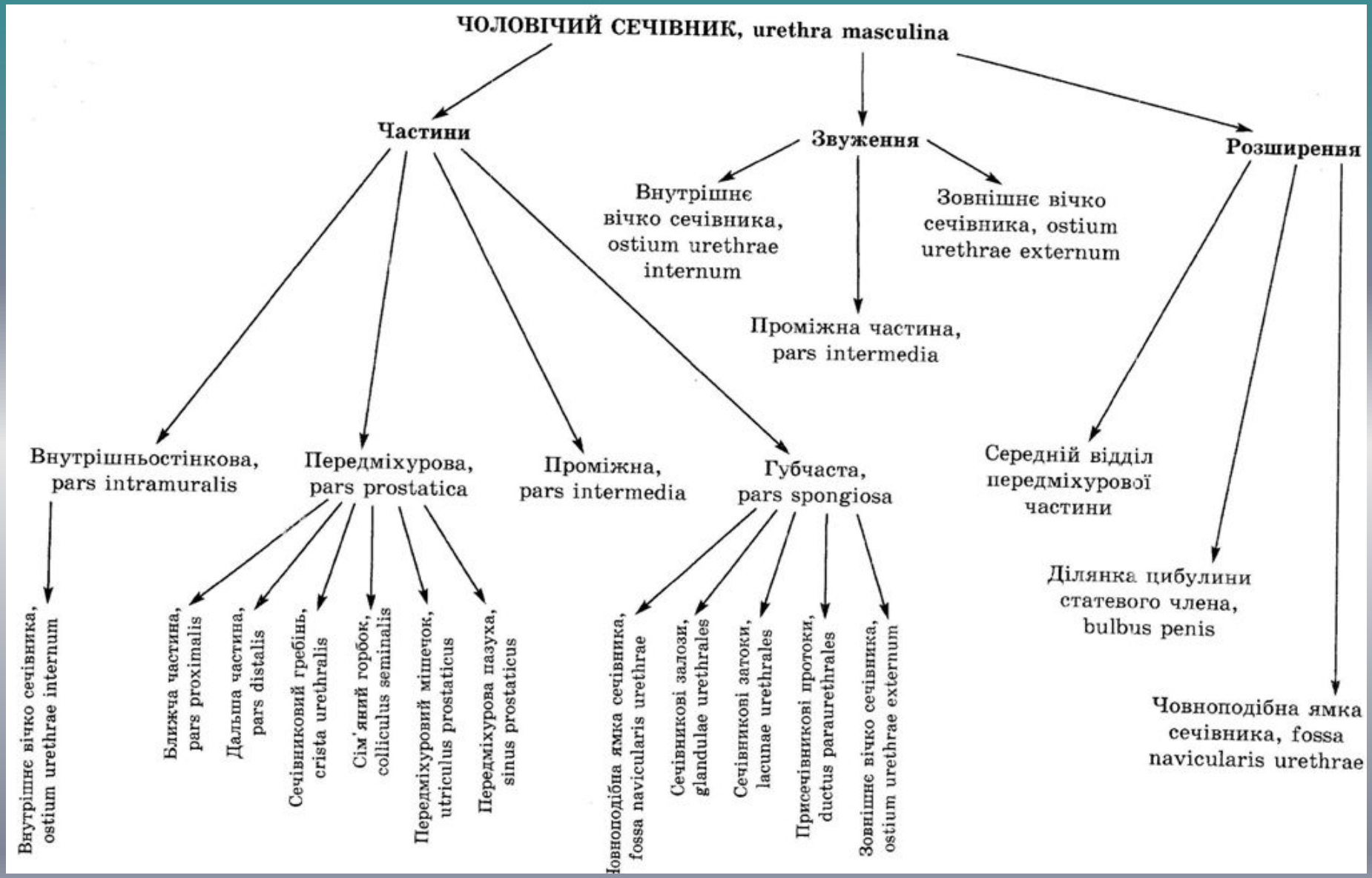
ЧОЛОВІЧИЙ СЕЧІВНИК, urethra masculina
Частини
Звуження
Розширення
Внутрішнє вічко сечівника, ostium urethrae internum
Зовнішнє вічко сечівника, ostium urethrae externum
Проміжна частина, pars intermedia
Внутрішньостінкова, pars intramuralis
Передміхурова, pars prostatica
Проміжна, pars intermedia
Губчаста, pars spongiosa
Середній відділ передміхурової частини
Ділянка цибулини статевого члена, bulbus penis
Човноподібна ямка сечівника, fossa navicularis urethrae
Внутрішнє вічко сечівника, ostium urethrae internum
Ближча частина, pars proximalis
Дальша частина, pars distalis
Сечівниковий гребінь, crista urethralis
Сім'яний горбок, colliculus seminalis
Передміхуровий мішечок, utriculus prostaticus
Передміхурова пазуха, sinus prostaticus
Човноподібна ямка сечівника, fossa navicularis urethrae
Сечівникові залози, glandulae urethrales
Сечівникові затоки, lacunae urethrales
Присечівникові протоки, ductus paraurethrales
Зовнішнє вічко сечівника, ostium urethrae externum

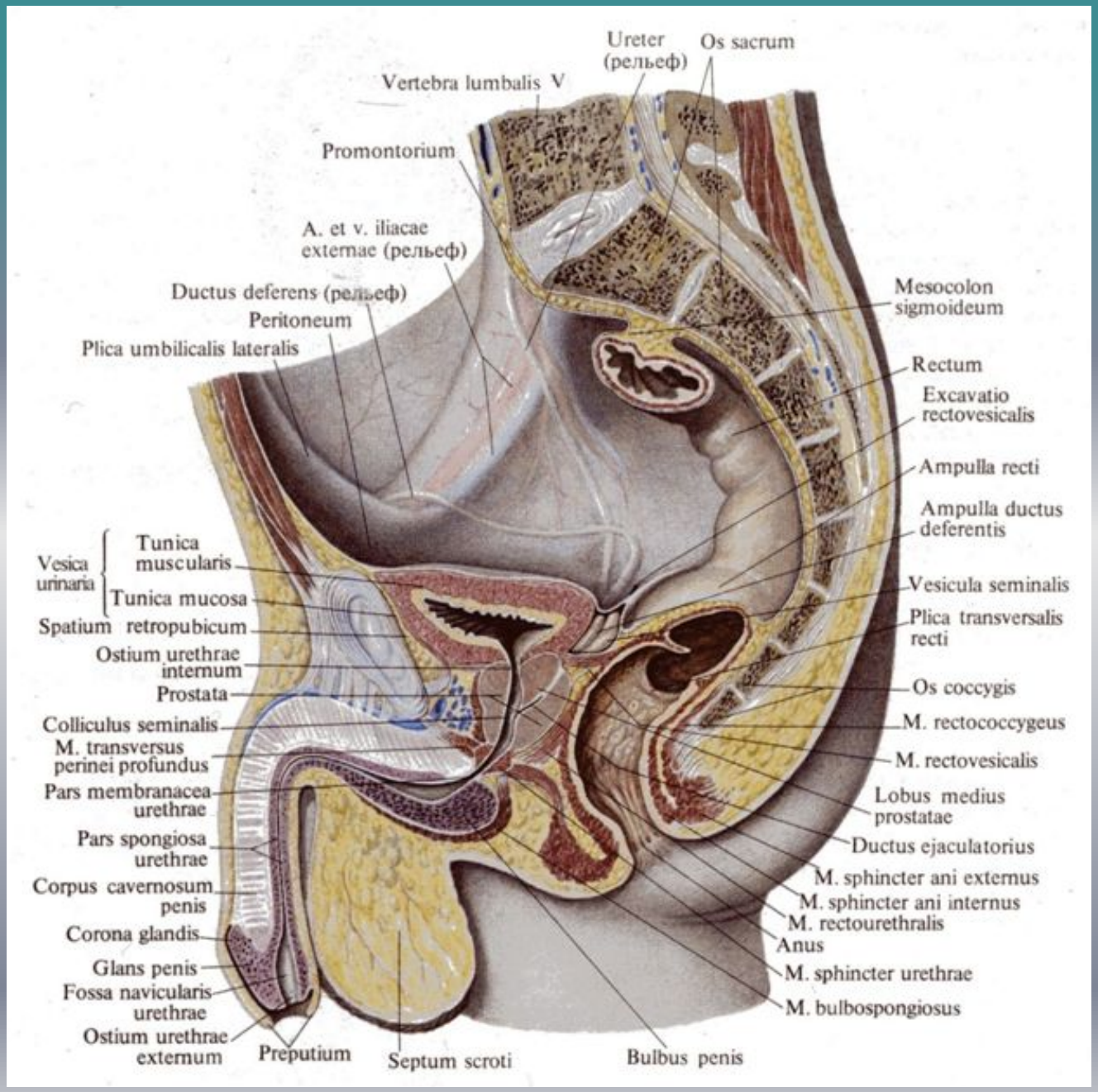
Ureter (рельеф)
Os sacrum
Vertebra lumbalis V
Promontorium
A. et v. iliacae externae (рельеф)
Ductus deferens (рельеф)
Peritoneum
Plica umbilicalis lateralis
Mesocolon sigmoideum
Rectum
Excavatio rectovesicalis
Ampulla recti
Ampulla ductus deferentis
Vesicula seminalis
Plica transversalis recti
Os coccygis
M. rectococcygeus
M. rectovesicalis
Lobus medius prostatae
Ductus ejaculatorius
M. sphincter ani externus
M. sphincter ani internus
M. rectourethralis
Anus
M. sphincter urethrae
M. bulbospongiosus
Vesica urinaria
Tunica muscularis
Tunica mucosa
Spatium retropubicum
Ostium urethrae internum
Prostata
Colliculus seminalis
M. transversus perinei profundus
Pars membranacea urethrae
Pars spongiosa urethrae
Corpus cavernosum penis
Corona glandis
Glans penis
Fossa navicularis urethrae
Ostium urethrae externum
Preputium
Septum scroti
Bulbus penis

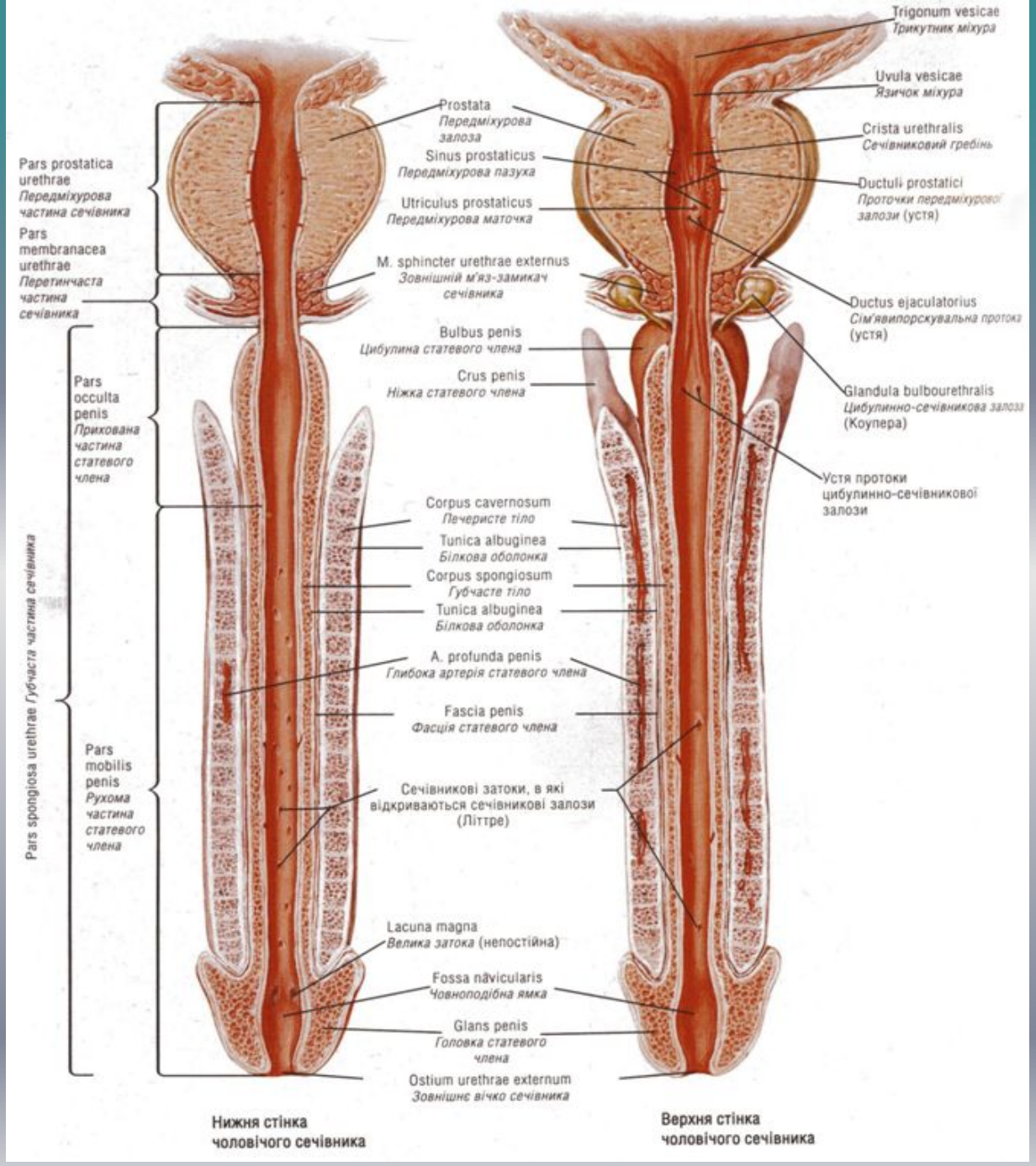
Trigonum vesicae
Трикутник міхура
Uvula vesicae
Язичок міхура
Crista urethralis
Сечівниковий гребінь
Ductuli prostatici
Проточки передміхурової залози (устя)
Ductus ejaculatorius
Сім'явипорскувальна протока (устя)
Glandula bulbourethralis
Цибулинно-сечівникова залоза (Коупера)
Устя протоки цибулинно-сечівникової залози
Prostata
Передміхурова залоза
Sinus prostaticus
Передміхурова пазуха
Utriculus prostaticus
Передміхурова маточка
M. sphincter urethrae externus
Зовнішній м'яз-замикач сечівника
Bulbus penis
Цибулина статевого члена
Crus penis
Ніжка статевого члена
Corpus cavernosum
Печеристе тіло
Tunica albuginea
Білкова оболонка
Corpus spongiosum
Губчасте тіло
Tunica albuginea
Білкова оболонка
A. profunda penis
Глибока артерія статевого члена
Fascia penis
Фасція статевого члена
Сечівникові затоки, в які відкриваються сечівникові залози (Літтре)
Lacuna magna
Велика затока (непостійна)
Fossa navicularis
Човноподібна ямка
Glans penis
Головка статевого члена
Ostium urethrae externum
Зовнішнє вічко сечівника
Pars prostatica urethrae
Передміхурова частина сечівника
Pars membranacea urethrae
Перетинчаста частина сечівника
Pars occulta penis
Прихована частина статевого члена
Pars mobilis penis
Рухома частина статевого члена
Pars spongiosa urethrae Губчаста частина сечівника
Нижня стінка чоловічого сечівника
Верхня стінка чоловічого сечівника

Вікові особливості нирки

У новонароджених і дітей раннього віку ***нирки округлої форми***, зберігають виражену ***часточкову будову***, тому їх поверхня горбиста. Часточковість зникає до 2-4 років життя.

Ниркові миски у немовлят широкі, ***ампулоподібної форми***.

Довжина нирки, в середньому, дорівнює 4-4,5 см, а ***маса*** – 12-15 г. Упродовж
1-го року життя нирки інтенсивно ростуть, на початку 2-го життя маса нирки досягає 35-40 г. Сповільнення росту нирок спостерігається з 2-го по 7-й рік життя. Впродовж 3-х років життя маса нирки збільшується втричі і становить 52-60 г. У 13-14 років спостерігається період інтенсивного формування нирок: довжина нирки, в середньому, становить 10 см, маса – 120 г. У 20-річному віці маса нирки вже досягає середньої маси нирки дорослої людини.

У немовлят ***товщина кіркової речовини*** – 2 мм, а ***мозкової*** – 8 мм, їх співвідношення 1:4, у дорослої людини – 1:2.

Волокниста капсула стає добре помітна в 5 років життя. У новонароджених ***жирова капсула*** відсутня, вона формується в період першого дитинства.

Класифікація аномалій нирок

І. Аномалії форми нирок:

1) подовжена нирка (ren elongatus);

2) підковоподібна нирка із злиттям нижніх кінців (ren arcuatus inferior);

3) підковоподібна нирка із злиттям верхніх кінців (ren arcuatus superior);

4) почасткована (ембріональна) нирка з чітко вираженими частками (ren lobatus (embrionalis));

5) L-подібна нирка (ren L-formis) виникає внаслідок злиття нижнього кінця однієї нирки з частиною метанефрогенної тканини другої нирки;

6) S-подібна (ren sigmoideus) формується аналогічно попередній формі;

7) хрестоподібна форма нирки (ren cruciatus) утворюється внаслідок зрощення середніх відділів метанефрогенної тканини;

8) щитоподібна нирка (ren scutaneus);

9) кігтеподібна нирка (ren unguliformis);

10) клубочкова нирка (ren glomeratus)

11) безформенна нирка (ren informis).

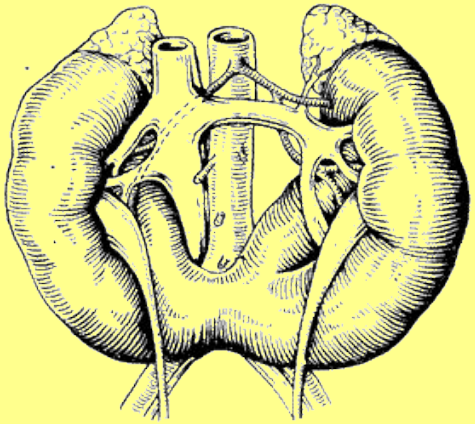

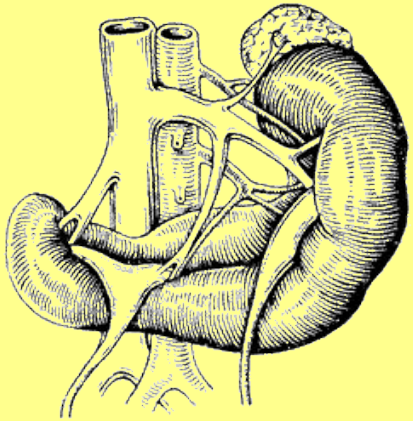

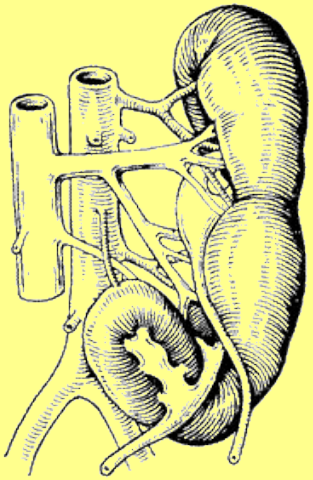

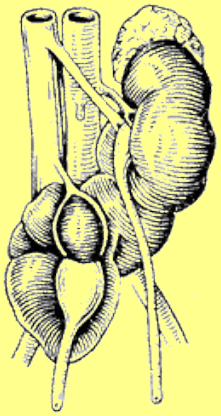

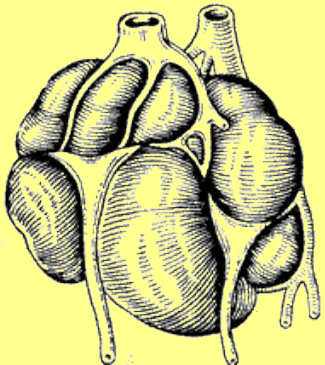

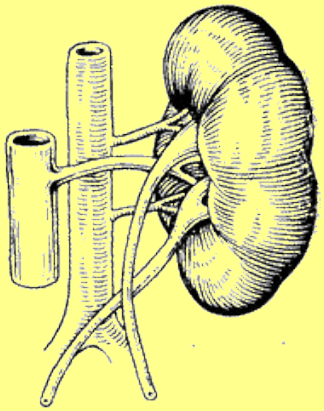

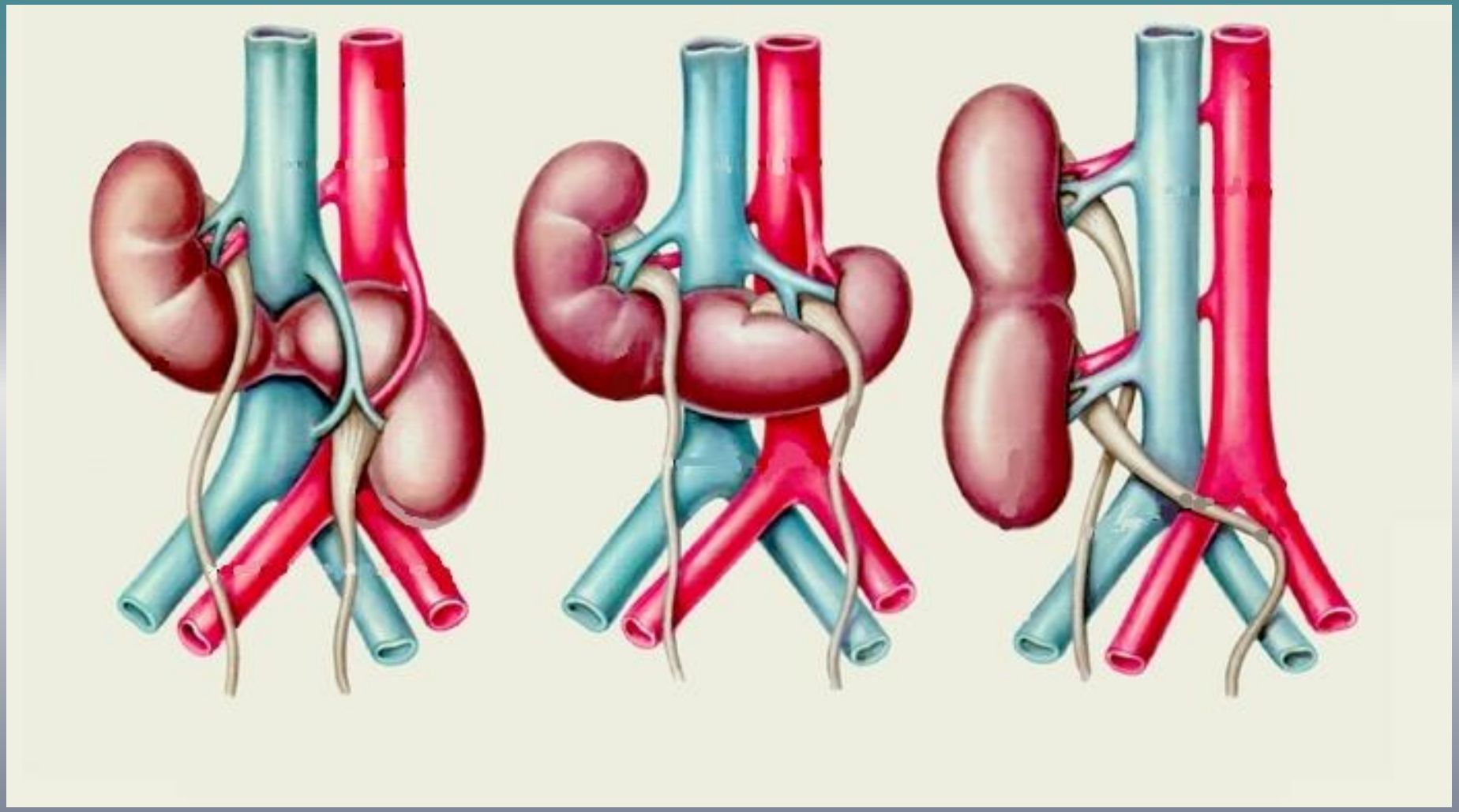

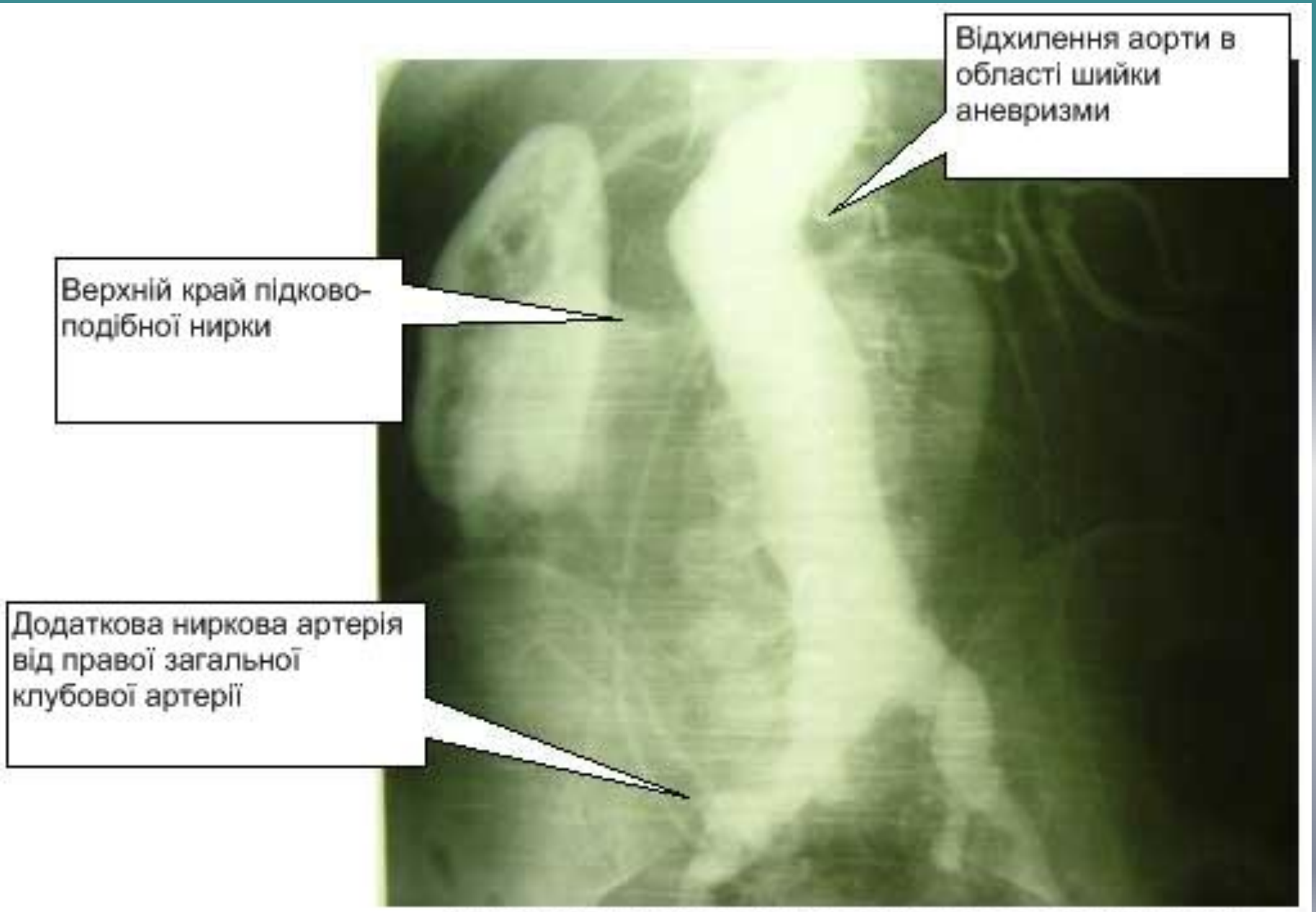

Ангіограма аорти із нефрограмою підковоподібної нирки

II. Аномалії положення нирок (дистопії):

1) клубова нирка (dystopia renis iliaca);

2) тазова нирка (dystopia renis pelvica) призводить до порушення функції органів тазу;

3) поперекова нирка (dystopia renis abdominalis) характеризується розміщенням нирки на рівні нижніх поперекових хребців;

4) грудна нирка (рідкісний вид дистопії).

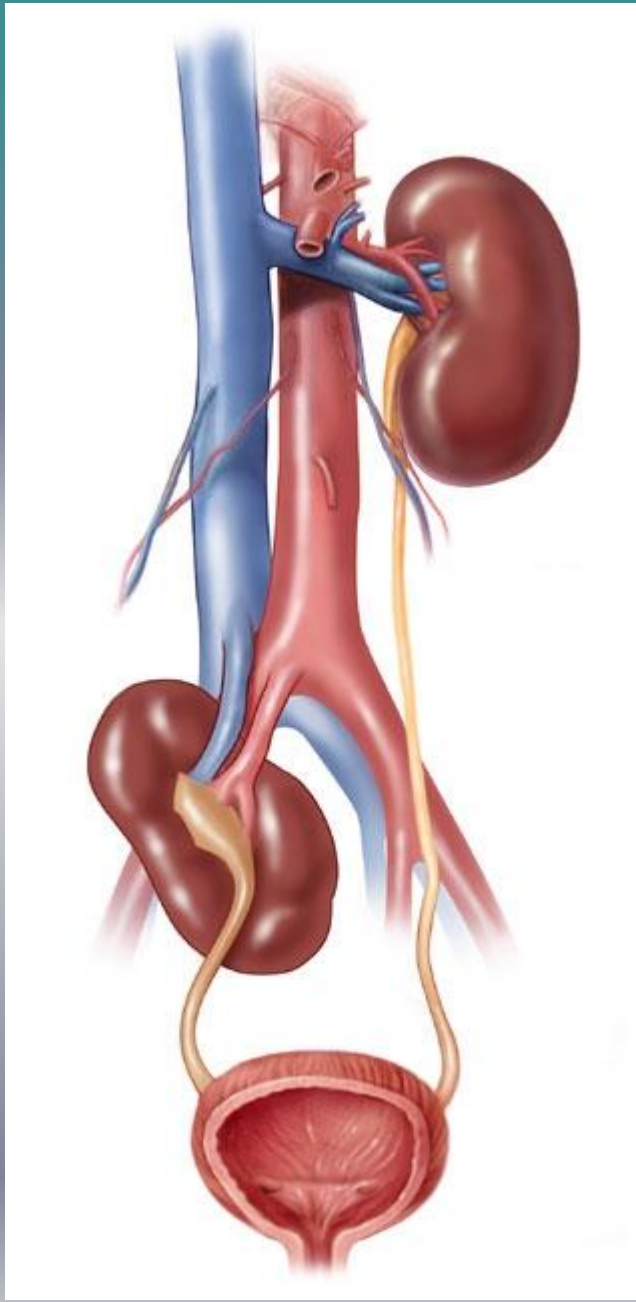

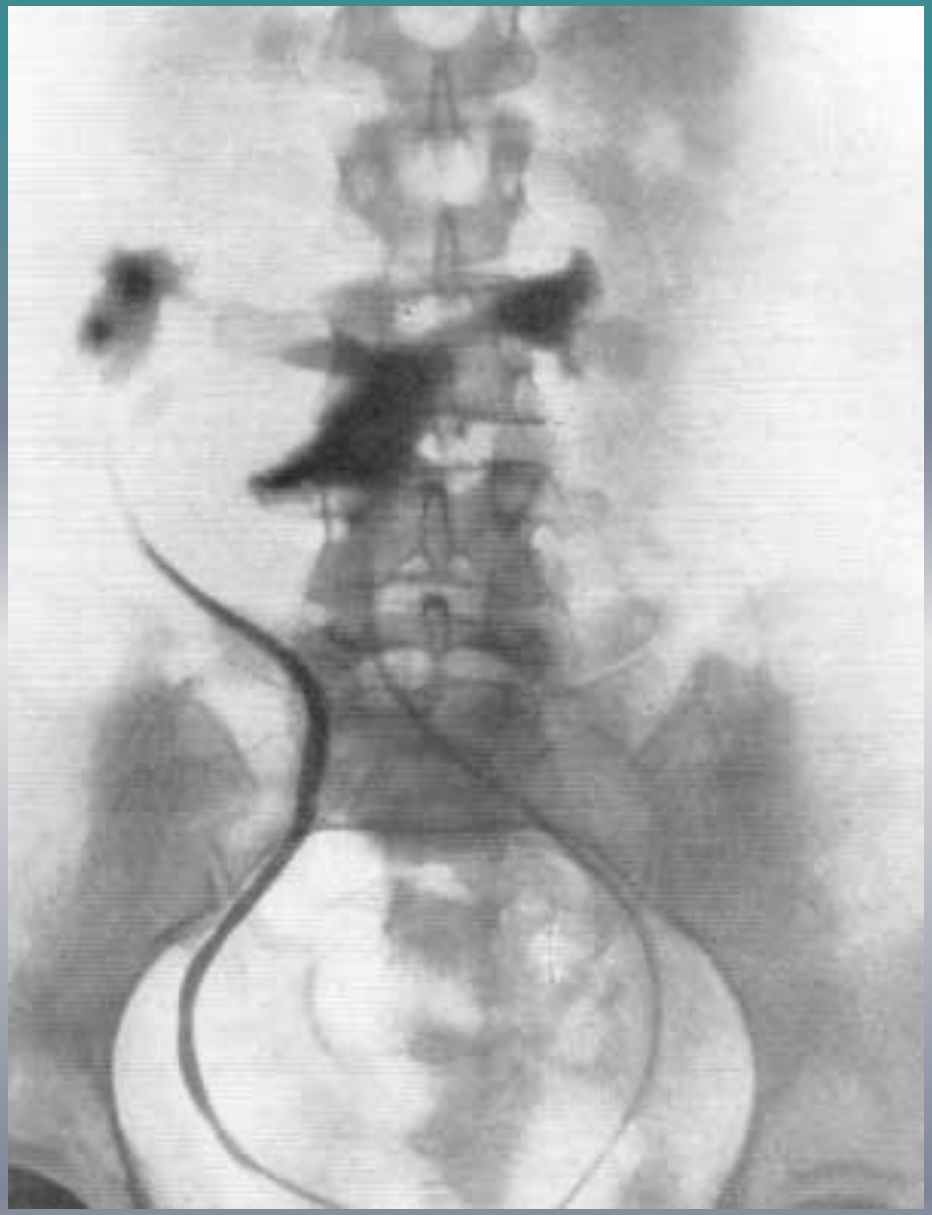

Рис. Перекресна дистопія нирок.

Рис. Поперекова дистопія правих нирок.

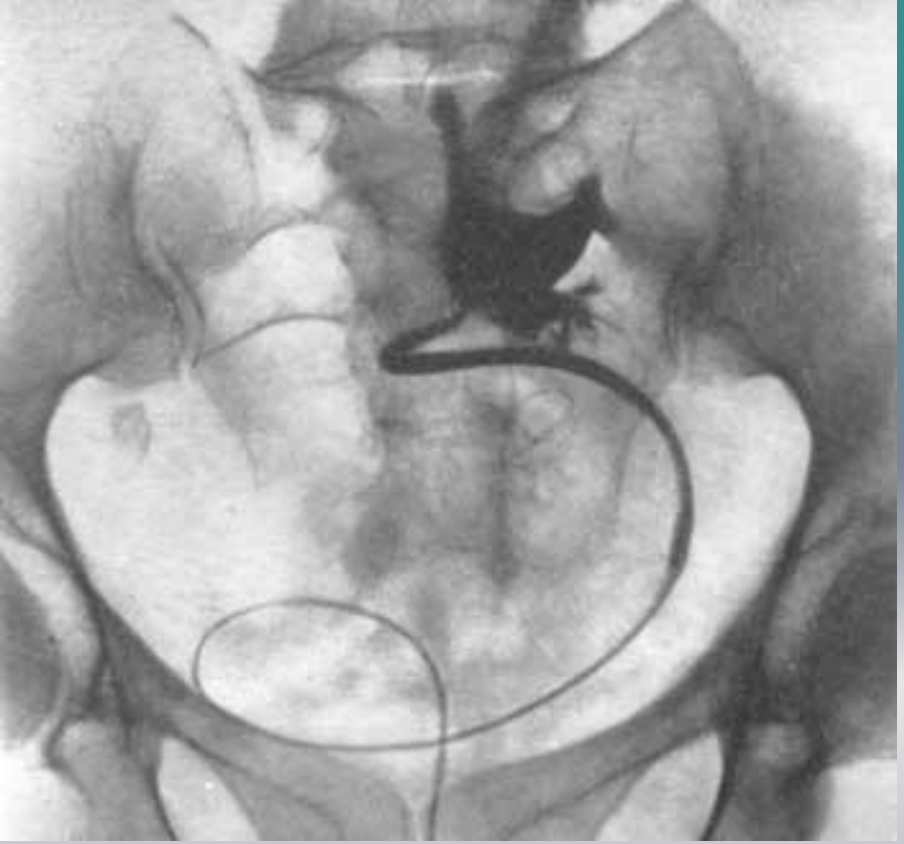

Рис. Тазова дистопія нирки.

Рис. Клубова дистопія правої нирки.

III. Аномалії кількості нирок:

Внаслідок злиття зачатків з обох боків чи внаслідок аплазії органа (aplasia renis) може зустрічатися єдина нирка (ren unius). Може бути подвоєння нирки (повне і часткове). Рідше спостерігається 3-4 нирки (renes triplices et quadriplices).

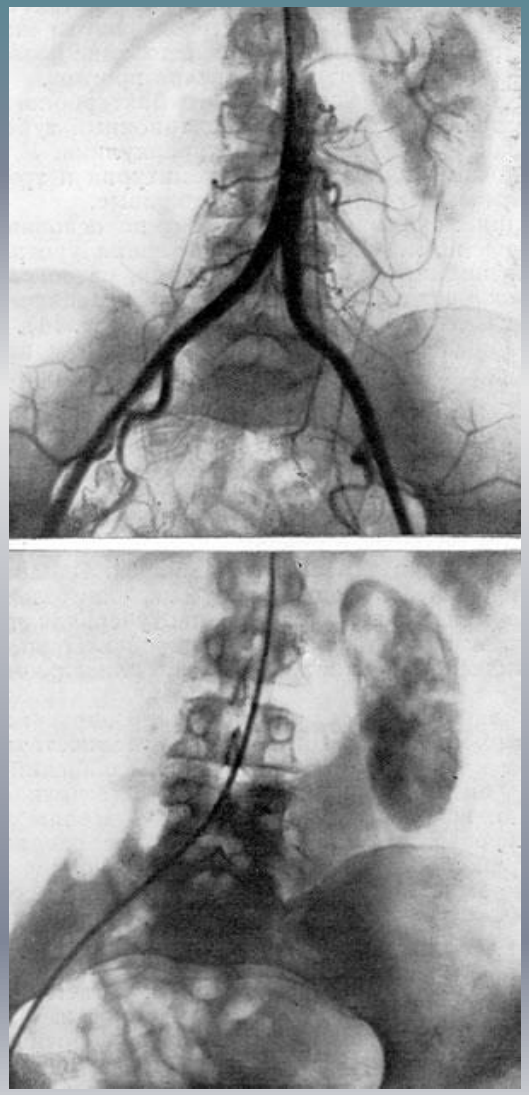

Рис. Подвоєння нирок плода.

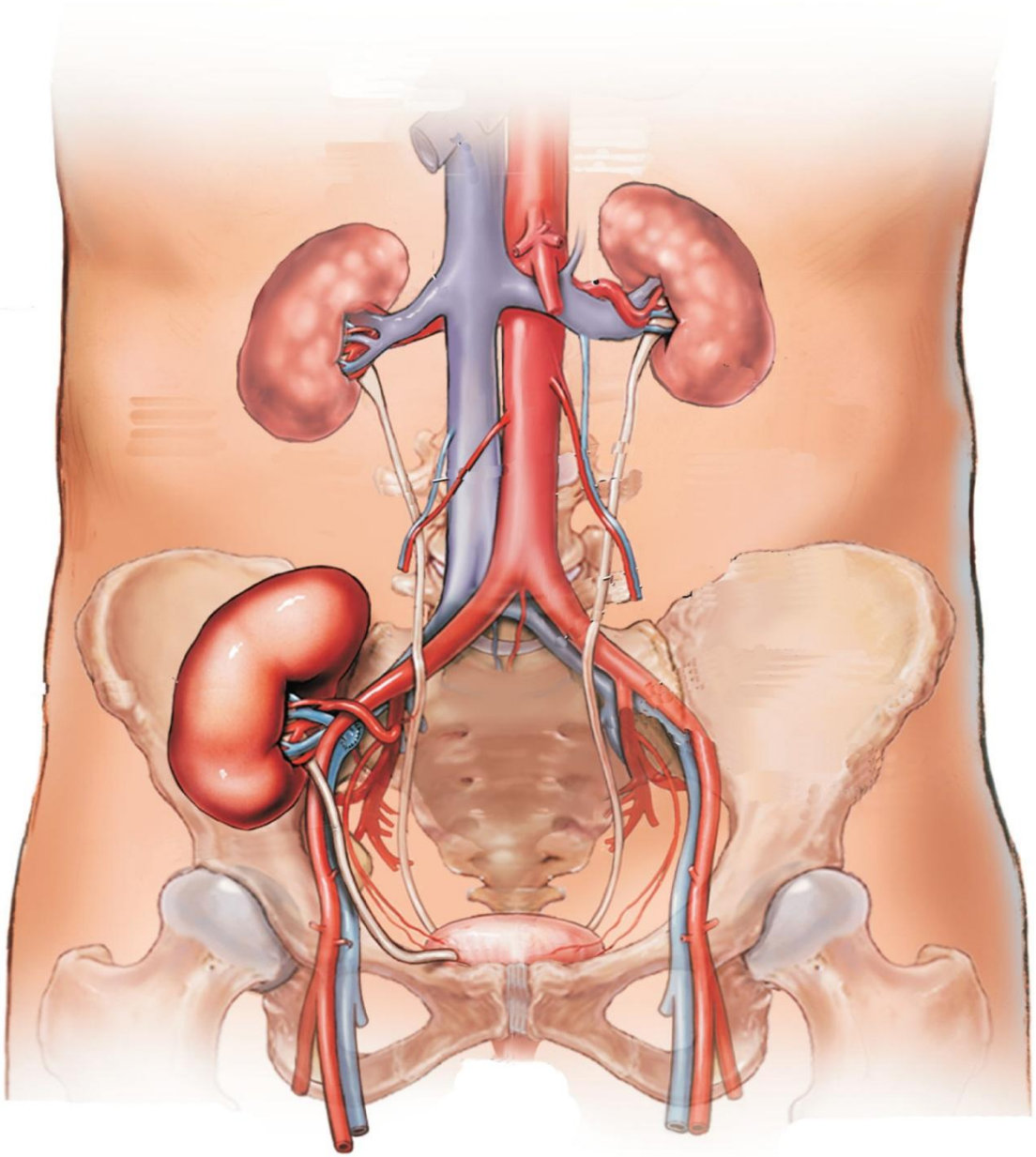

IV. Аномалії величини нирки:

1) гіпоплазія (недорозвиненість) нирки – рудиментарна, карликова нирка.

V. Аномалії структури нирки:

1) диспластична нирка;
2) мультикістозна нирка;
3) полікістозна нирка (ren polycysticus);
4) солітарні кісти нирок;
5) чашечко-медулярні аномалії (мегакалікс, полімегакалікс, губчата нирка тощо).

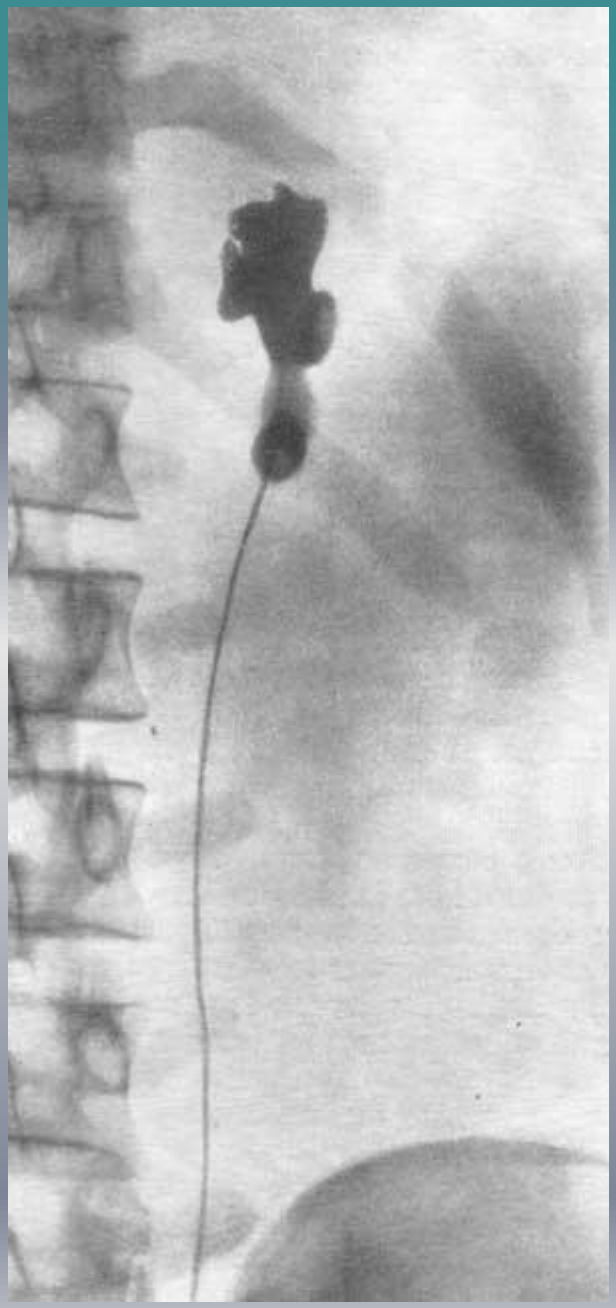

Рис. Гіпоплазія лівої нирки.

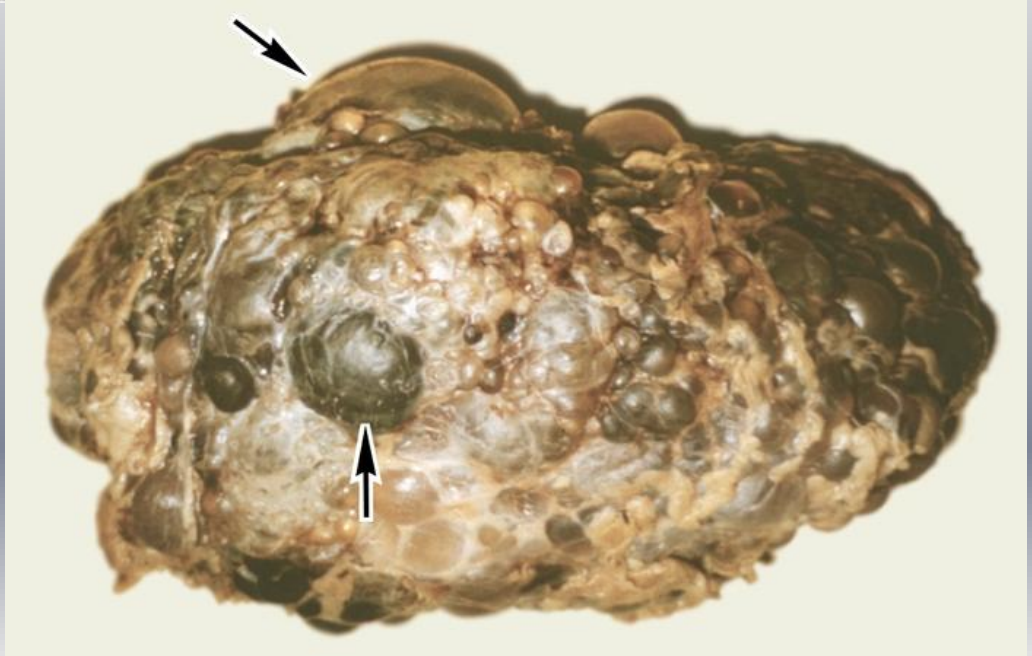

VI. Аномалії ниркових судин:

1) аномалії кількості ниркових артерій (додаткова ниркова артерія, подвійна ниркова артерія, численні артерії);

2) аномалії форми і структури артеріальних стовбурів (аневризми ниркових артерій, фібромускулярний стеноз ниркових артерій);

3) вроджені артеріо-венозні фістули;

4) вроджені зміни ниркових вен (аномалії правої і лівої ниркових вен тощо).

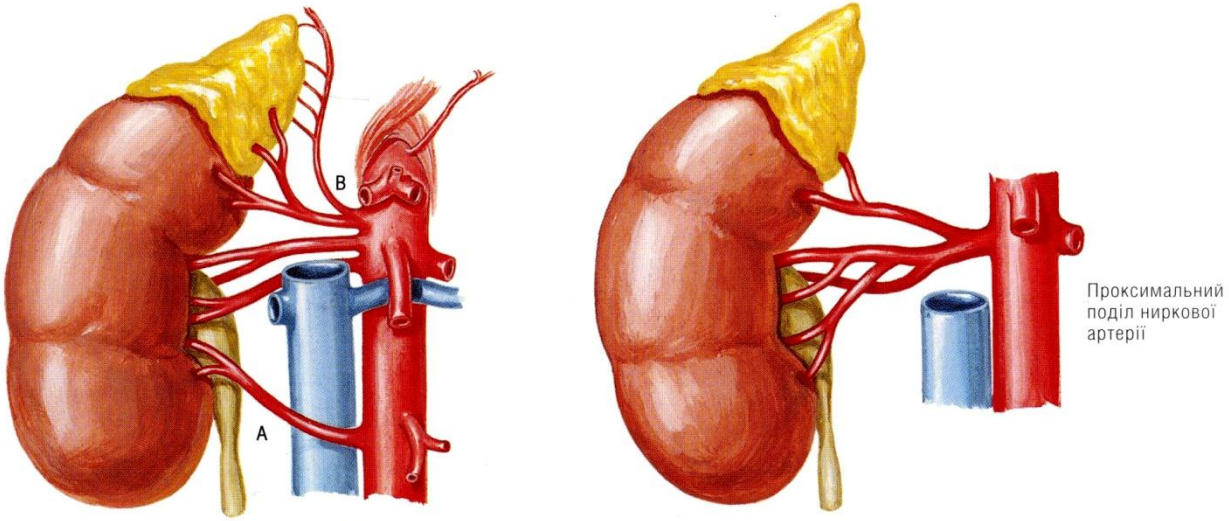

A Нижня додаткова права ниркова артерія проходить спереду, а не позаду нижньої порожнистої вени

B Нижня діафрагмальна артерія і верхні надниркові артерії відходять від ниркової артерії (середні надниркові артерії відсутні)

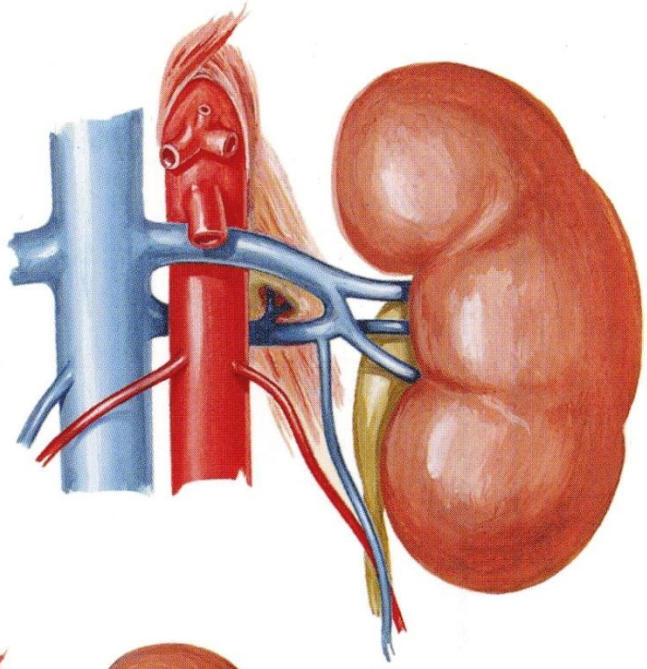

Подвійна ліва ниркова вена може утворювати кільце навколо аорти

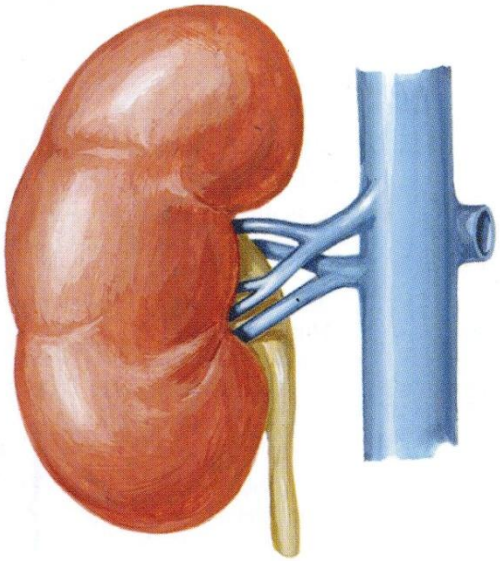

Множинні ниркові вени

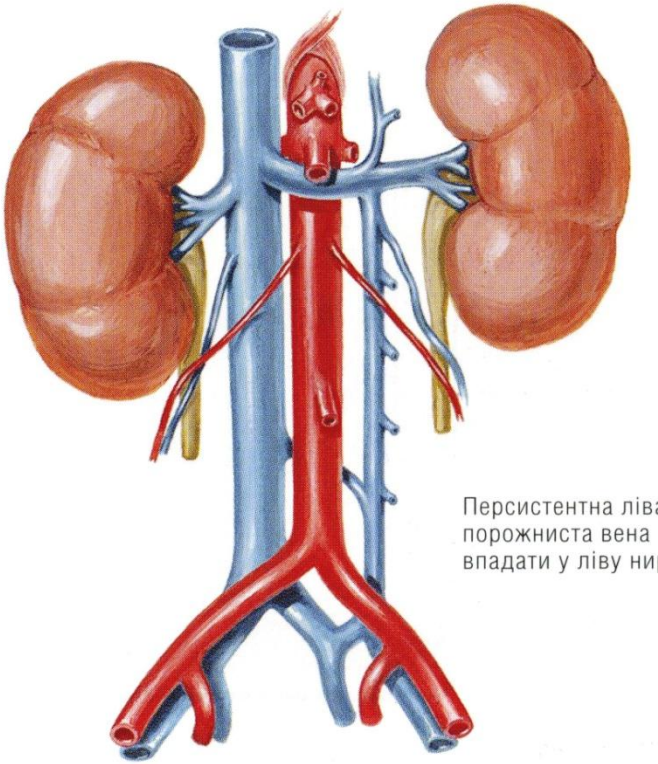

Персистентна ліва нижня порожниста вена може впадати у ліву ниркову вену

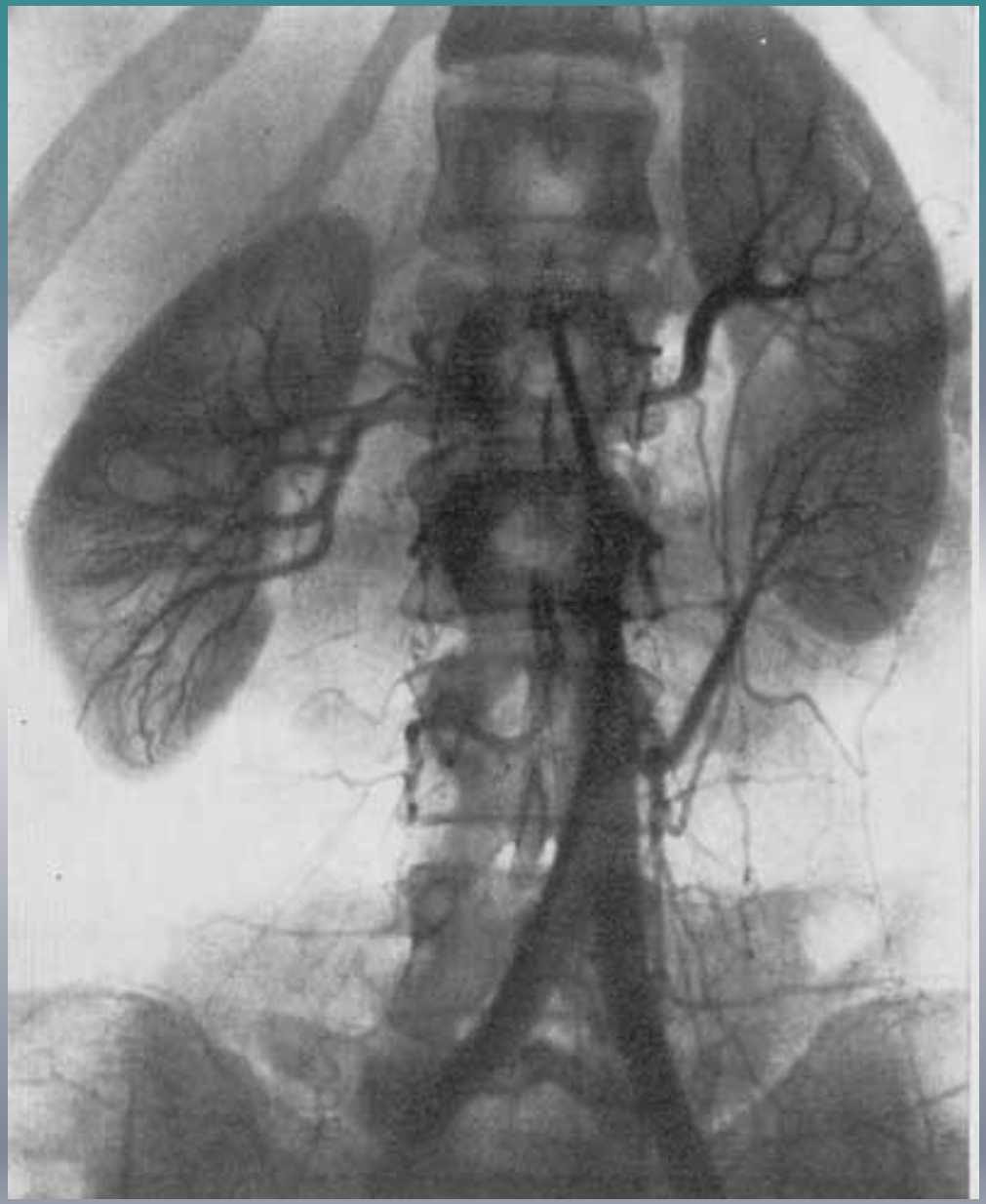

Рис. Додаткова ниркова артерія до нижнього сегменту нирки.

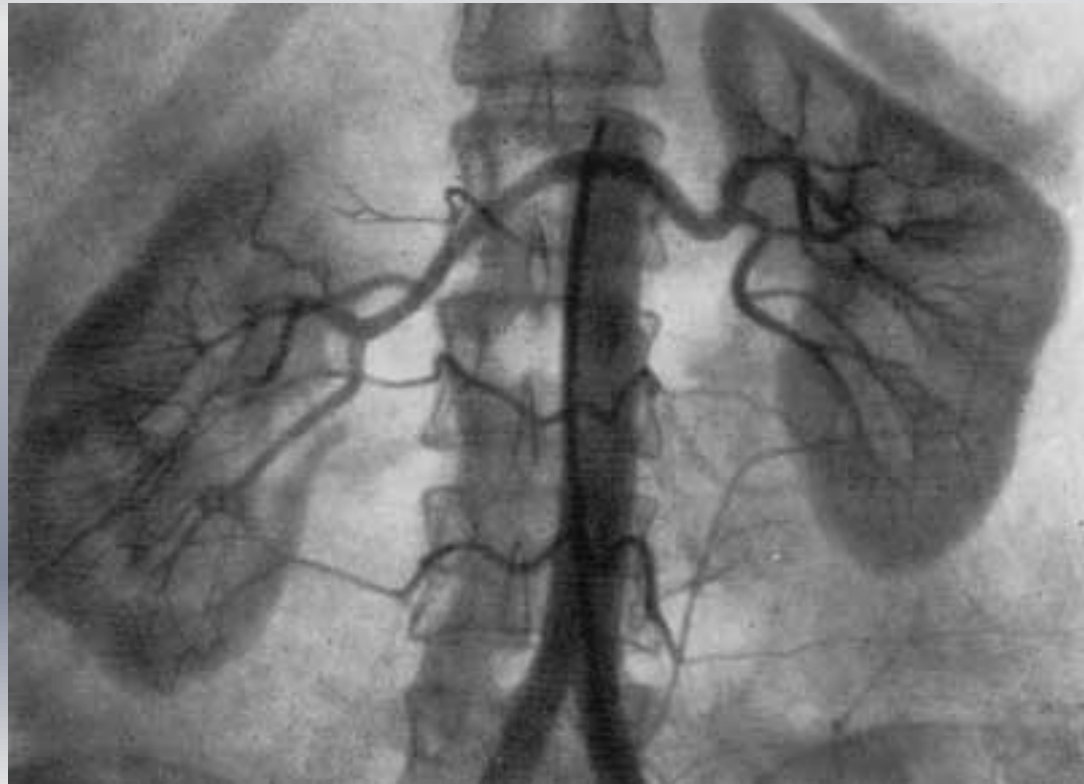

VII. Пухлини нирок:

1) пухлина Вільмса – ембріональна аденоміосаркома нирки.

2) Синдром Деніс-Драш – поєднання пухлини Вільмса і псевдогермафродитизму в осіб чоловічої статі, при якому спостерігається недорозвинення статевих органів і крипторхізм.

Класифікація аномалій сечоводів

I. Аномалії форми:

1) кільцеподібний сечовід;
2) спіралеподібний сечовід тощо.

II. Аномалії кількості:

1) аплазія сечоводу;
2) подвоєння сечоводу (ureter duplex);
3) потроєння сечоводу (повне і неповне).

III. Аномалії положення:

1) сечовід позаду порожнистої вени (ureter postcavalis);
2) сечовід позаду клубової кишки (ureter retroiliacus);
3) ектопія вічка сечоводу.

IV. Аномалії структури:

1) гіпоплазія сечоводу;
2) нейром’язова дисплазія сечоводу;
3) ахалазія сечоводу;
4) мегауретер;
5) гідроуретеронефроз;
6) клапани сечоводу;
7) дивертикули сечоводу;
8) уретероцелє.

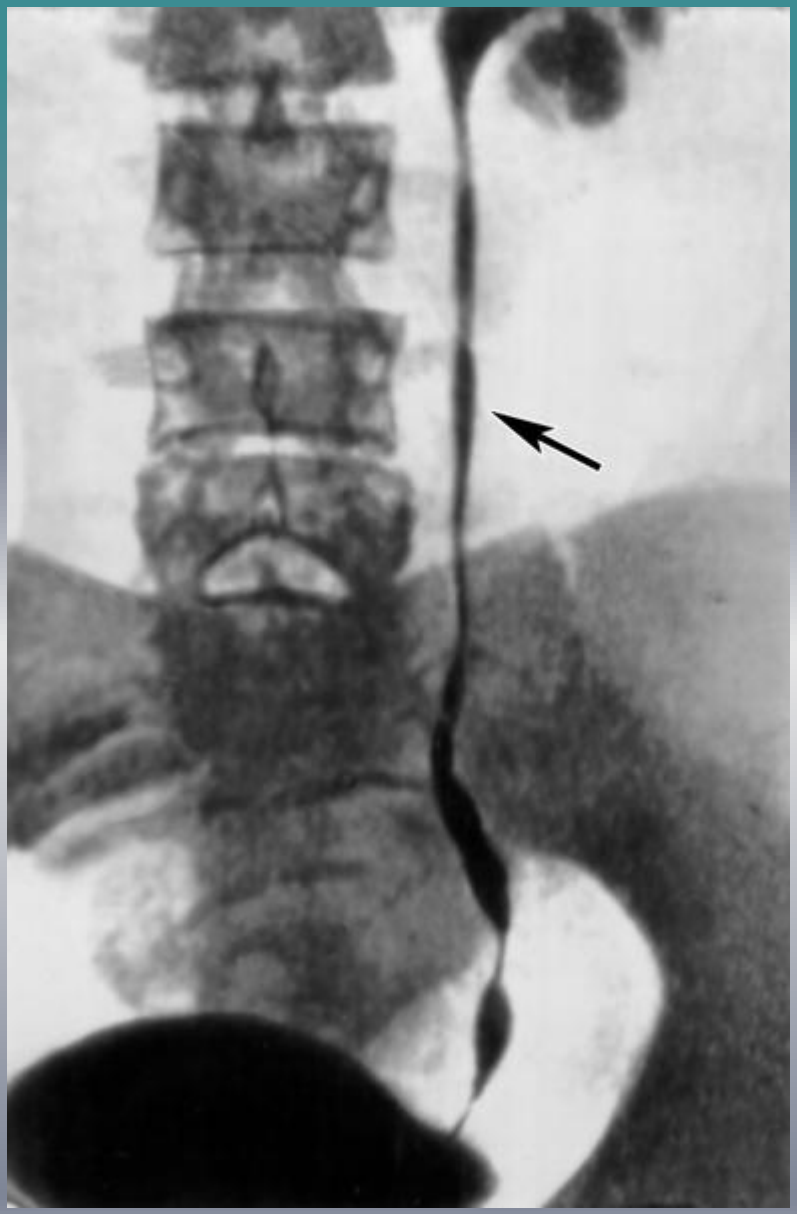

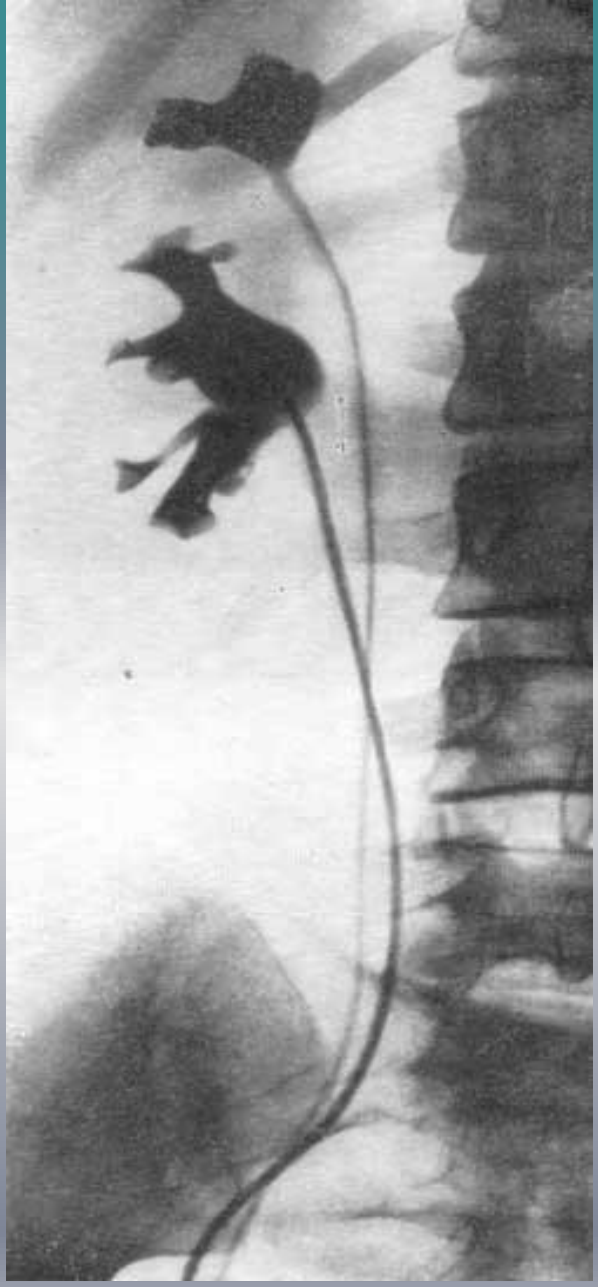

Рис. Подвоєння правого сечоводу.

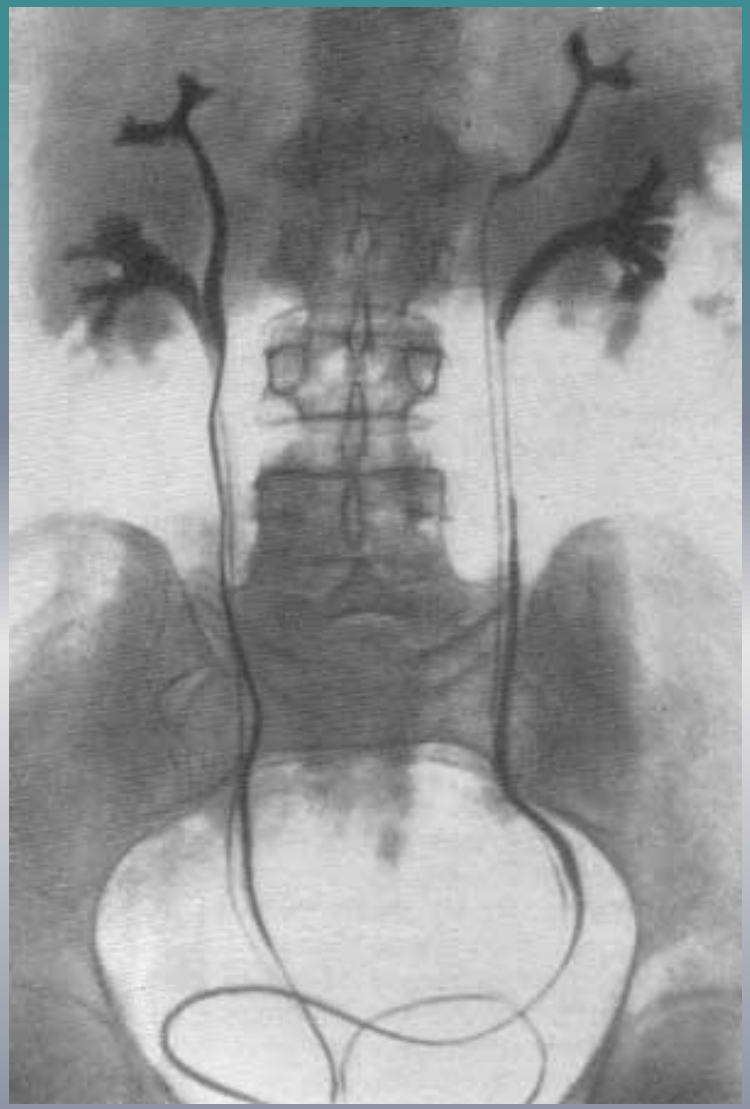

Рис. Повне двобічне подвоєння ниркових мисок і сечоводів.

Рис. Рефлюксуючий мегауретер.

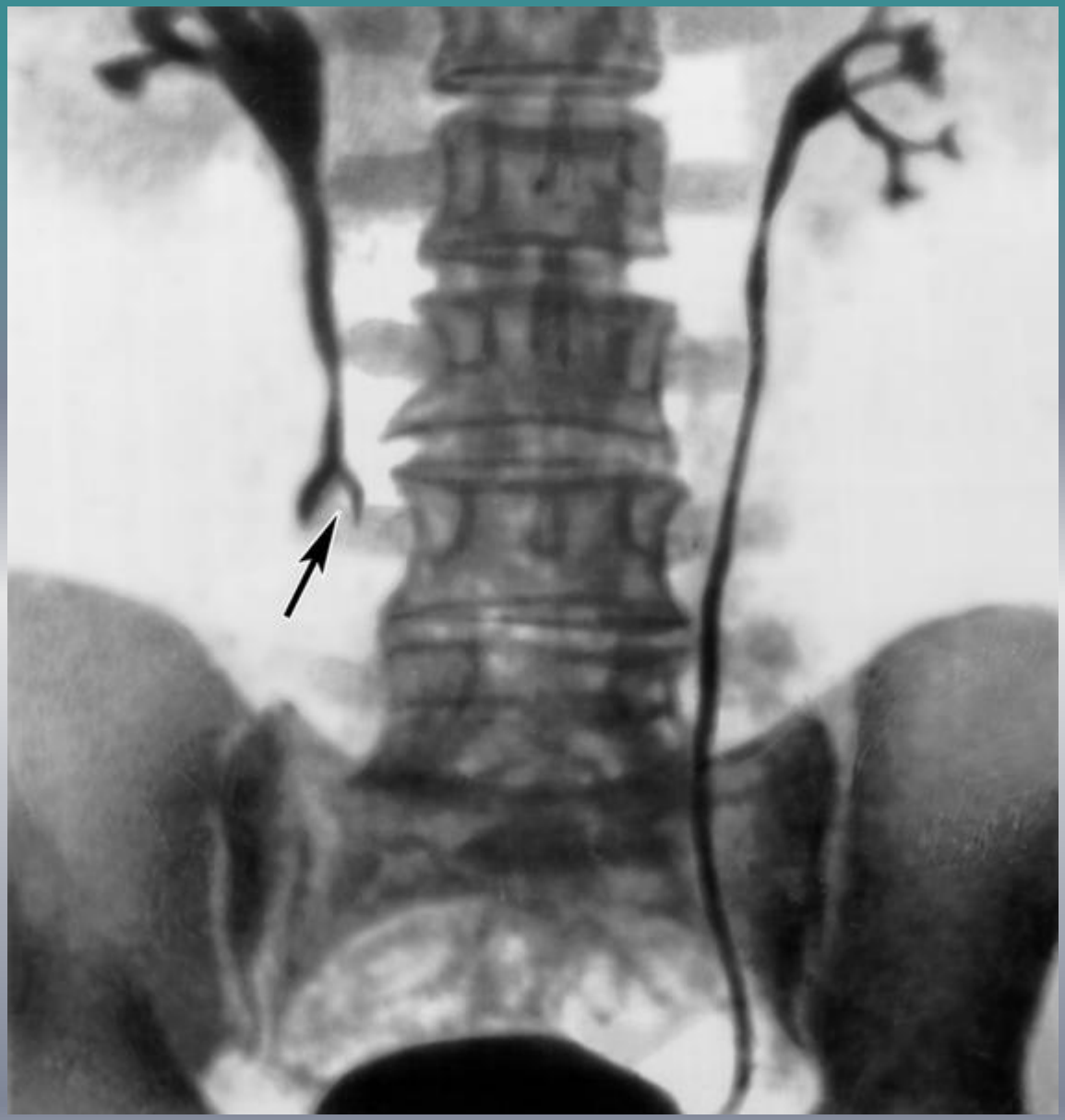

Рис. Папілома правого сечоводу.

Аномалії сечового міхура

Аномалії сечової протоки. До народження дитини сечова протока заростає. Але в недоношених дітей ця протока може бути відкритою і заростати на першому році життя. Часткове або повне незаростання сечової протоки є аномалією розвитку. Частіше трапляються випадки незарощення однієї з ділянок сечової протоки: пупкової – пупкова нориця, середньої – кіста або дивертикул сечового міхура.

Агенезія сечового міхура – відсутність сечового міхура. Ця аномалія розвивається з іншими аномаліями, як правило, несумісними з життям.

Подвоєння сечового міхура. При цій патології в сечовому міхурі є перетинка між правою і лівою половинами. У кожну з них відкривається отвір сечовода і є шийка сечового міхура. Повне подвоєння сечового міхура поєднується з подвоєнням сечівника.

Дивертикул сечового міхура. Причиною розвитку цієї аномалії є неправильне формування стінки сечового міхура. Дивертикул являє собою мішкоподібне випинання стінки сечового міхура. Він може бути один або кілька і частіше всього розміщується в ділянці вічок сечоводів чи в бічних стінках сечового міхура.

Екстрофія сечового міхура – вроджена відсутність передньої стінки сечового міхура і передньої черевної стінки.

Ектопія сечового міхура – це незрощення стінок сечового міхура.

Контрактура шийки сечового міхура – вроджена аномалія, яка характеризується розвитком фіброзної тканини в підслизовому прошарку і м’язовому шарі.

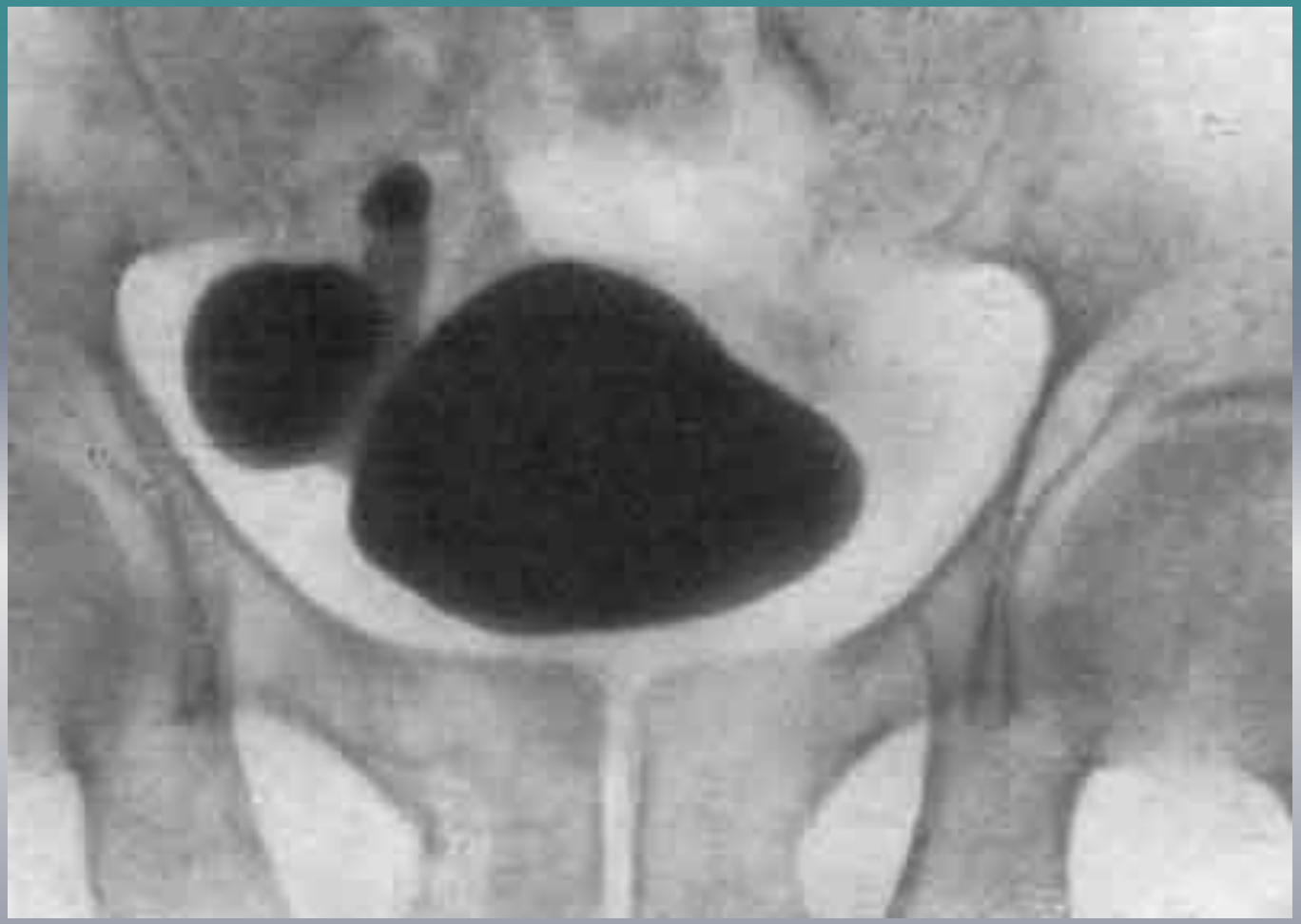

Рис. Дивертикул сечового міхура.

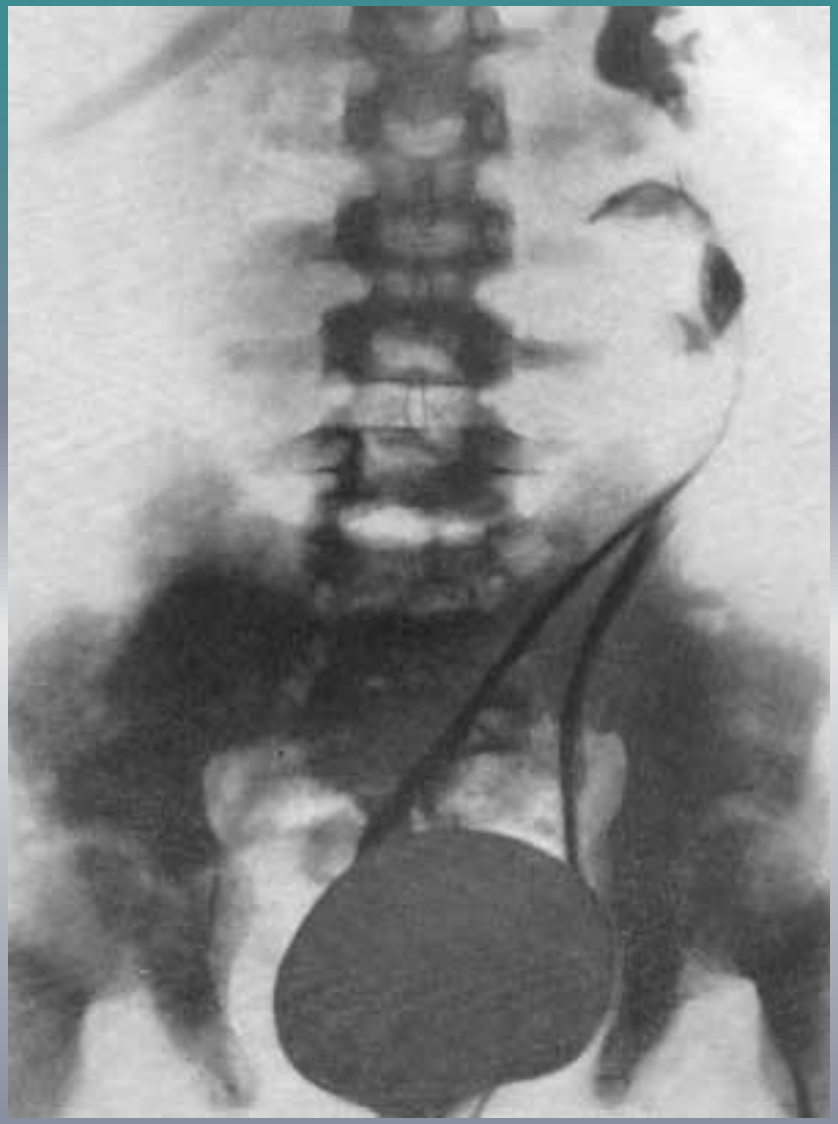

Рис. Поєднана вада сечових органів (перехресна дистопія нирок, екстрофія сечового міхура, відсутність лобкового симфізу).

Аномалії сечівника

Стриктури уретри – патологічне звуження сечівника внаслідок запалення або травми.

Епіспадія – це дисплазія передньої стінки сечівника (виявляється щілина на верхній поверхні статевого члена).

Гіпоспадія – це дисплазія задньої стінки сечівника (виявляється щілина на нижній поверхні статевого члена).

Варіанти гіпоспадій:

- дистальні (головчасті, вінцеві, субвінцеві, низькі стовбурові);
- проксимальні (стовбурові калиткові та промежинні);
- гіпоспадії типу хорди.

Гіпоспадія трапляється з частотою 1:150-250 хлопчиків.

У новонароджених дітей Чернівецької області перше місце серед природжених вад сечово-статевої системи належить гіпоспадії (42,5 %), друге – крипторхізму (28 %), третє – вадам нирок (20 %)

Рис. Стриктура уретри, дивертикул уретри, численні дивертикули сечового міхура.

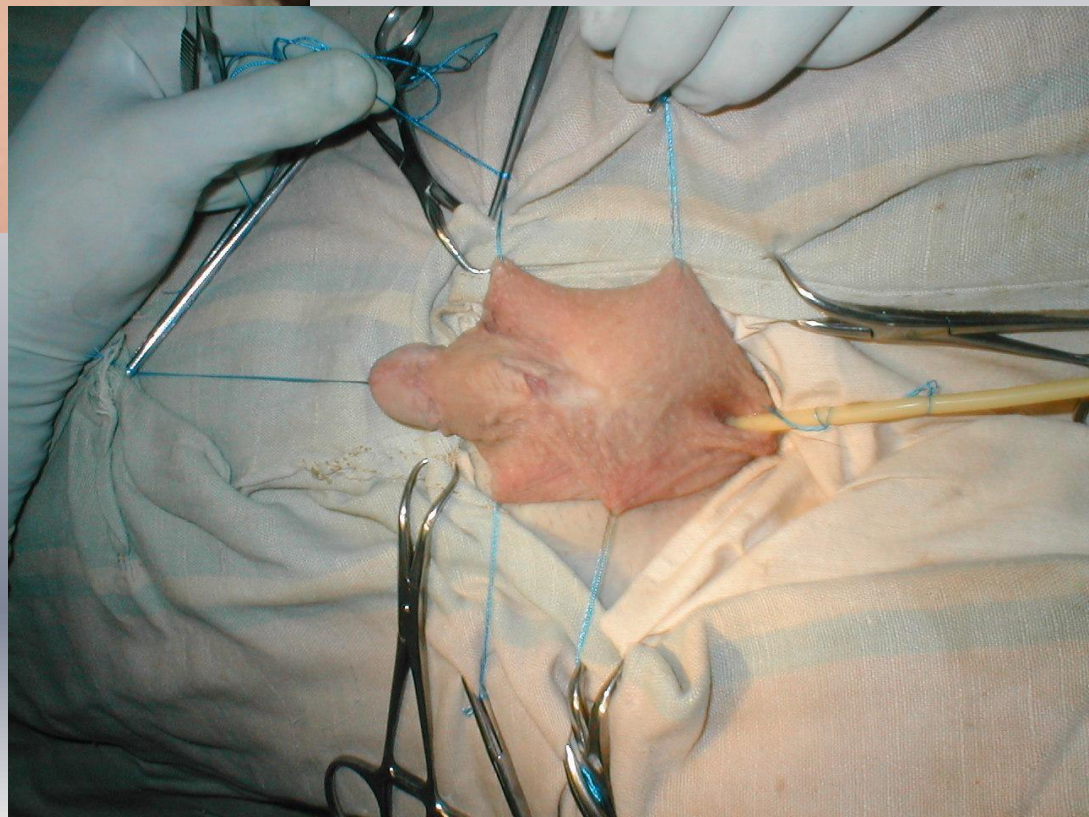

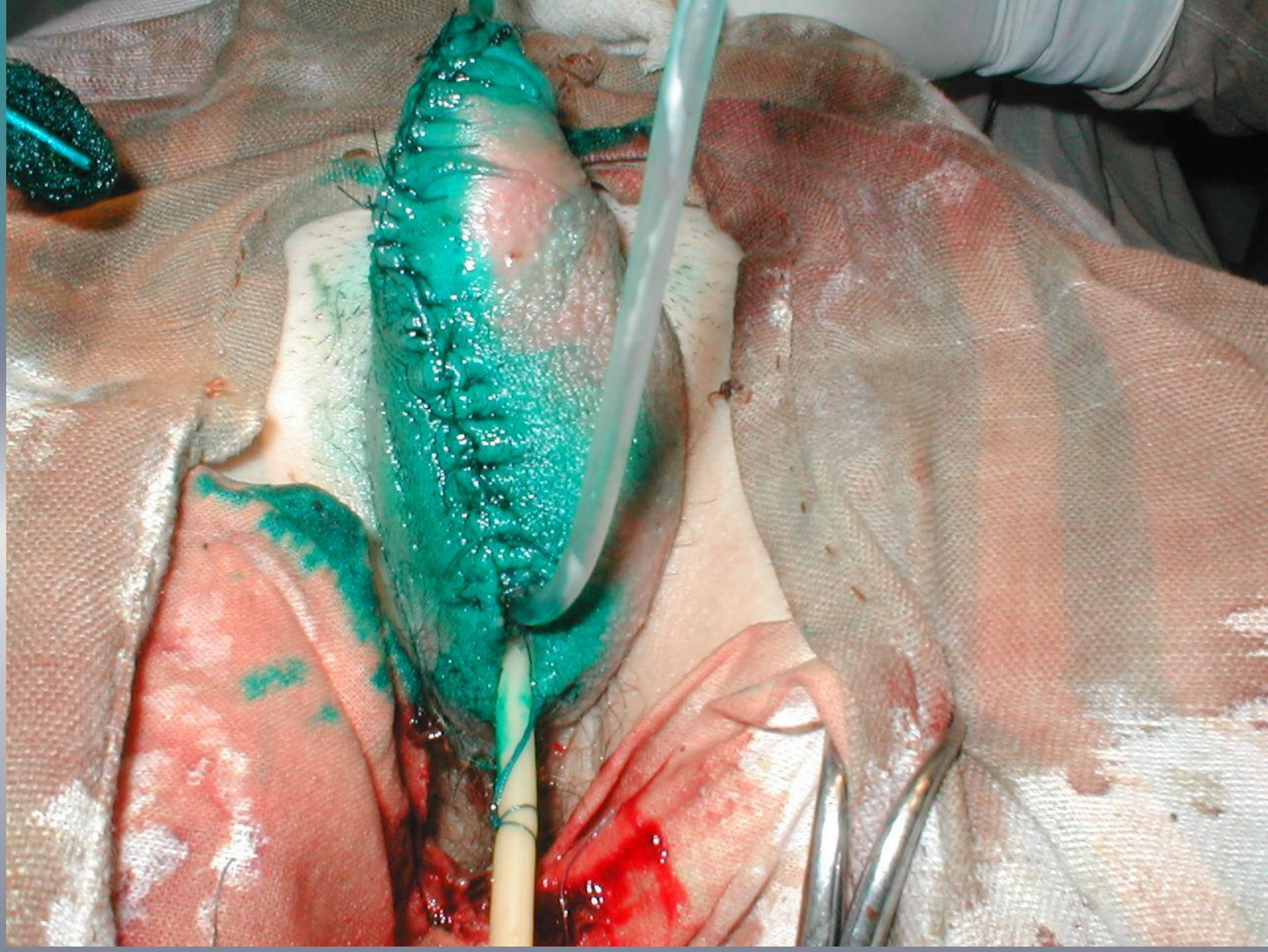

Рис. Гіпоспадія у 3-місячного передплода людини.

© BARCROFT MEDIA
www.WarezOk.Ru

Дякую за увагу!