Варианты нормальной анатомии головного мозга на МР изображении

А. Рябикин

Нормальная анатомия головного мозга

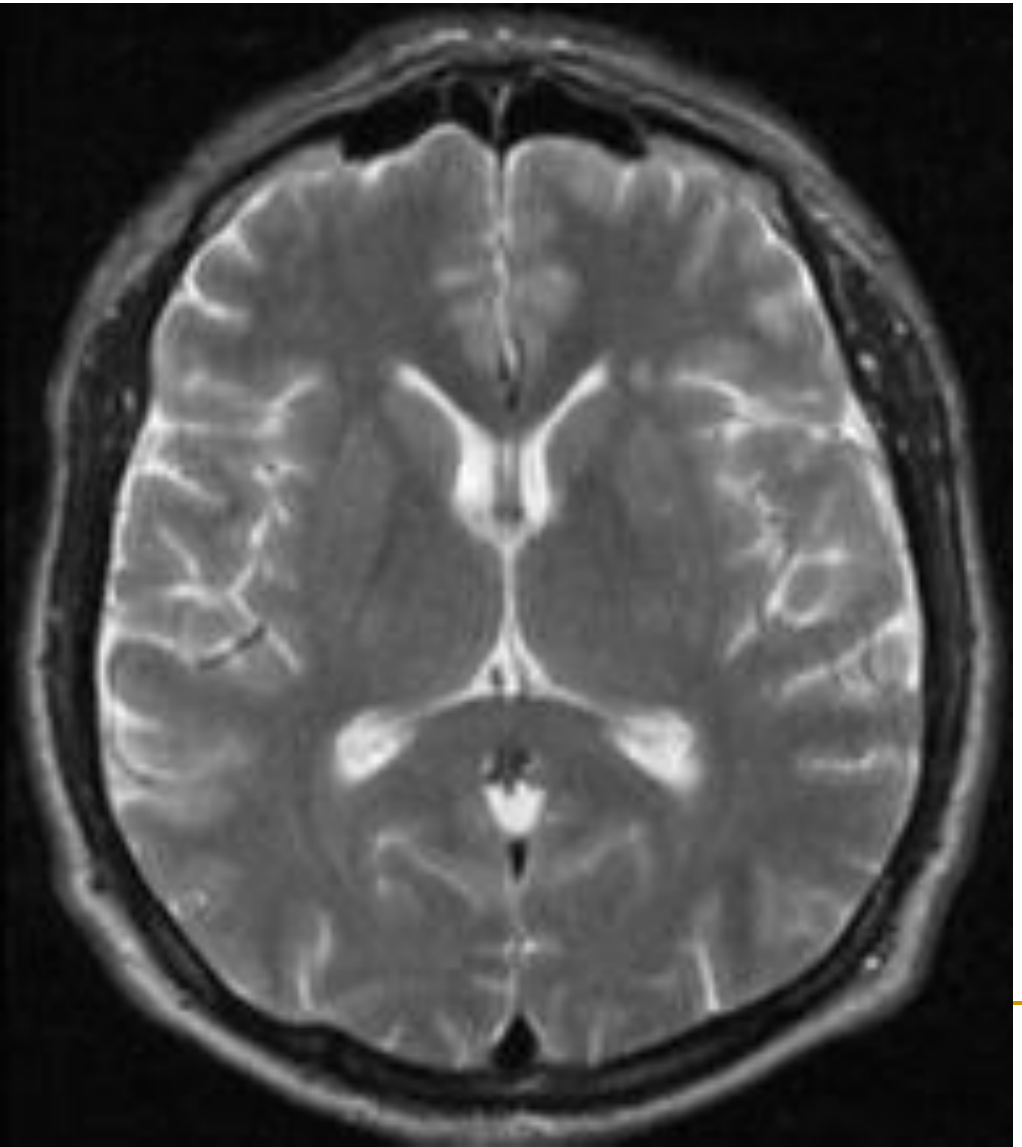

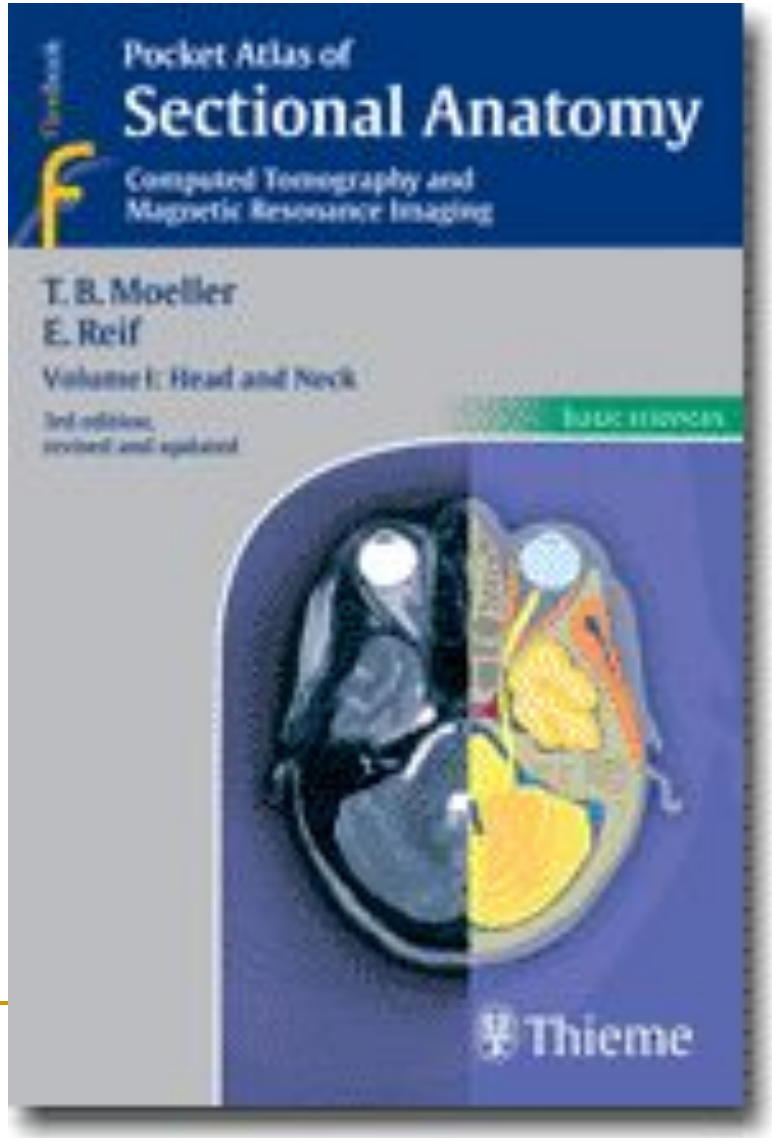

Нормальная анатомия головного мозга

- Области головного мозга
- Анатомия ликворных и периваскулярных пространств
- Гидроцефалия

Области головного мозга

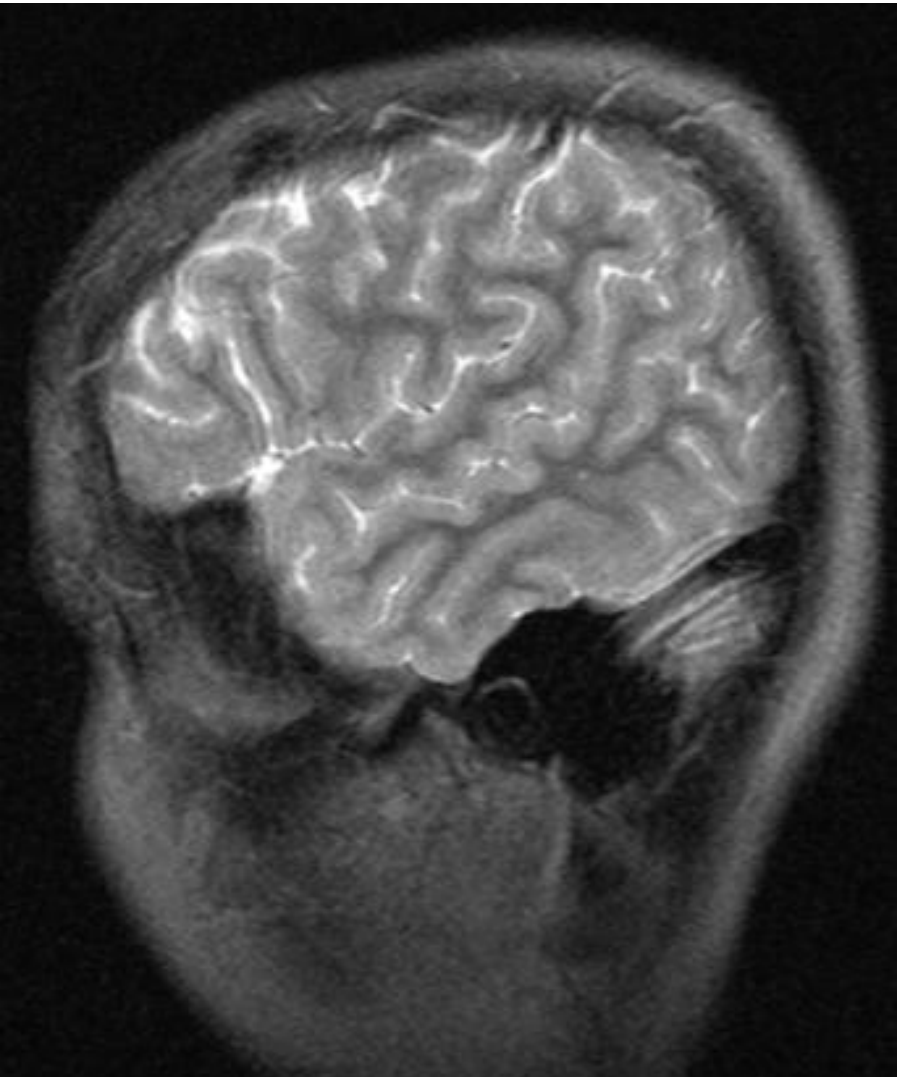

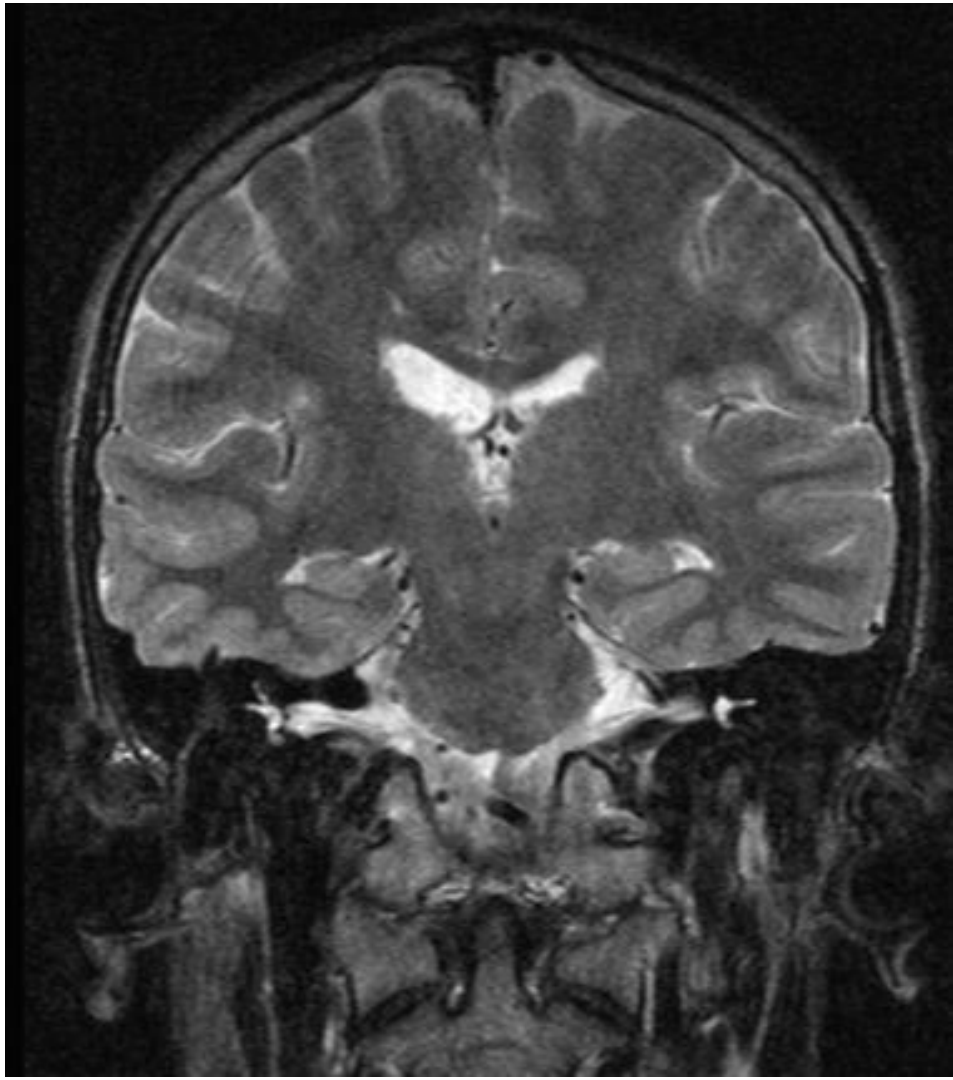

Области головного мозга

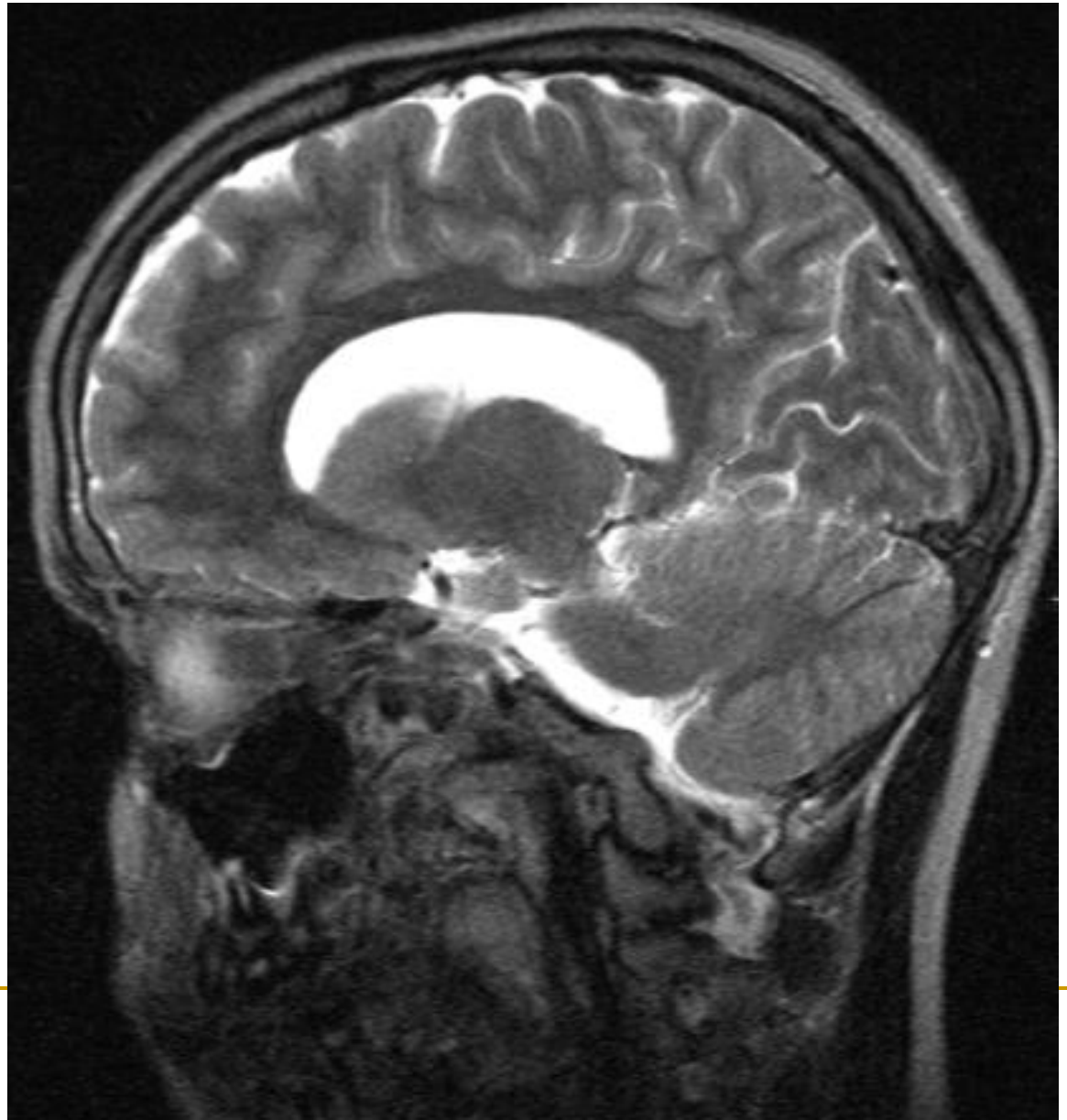

Области головного мозга

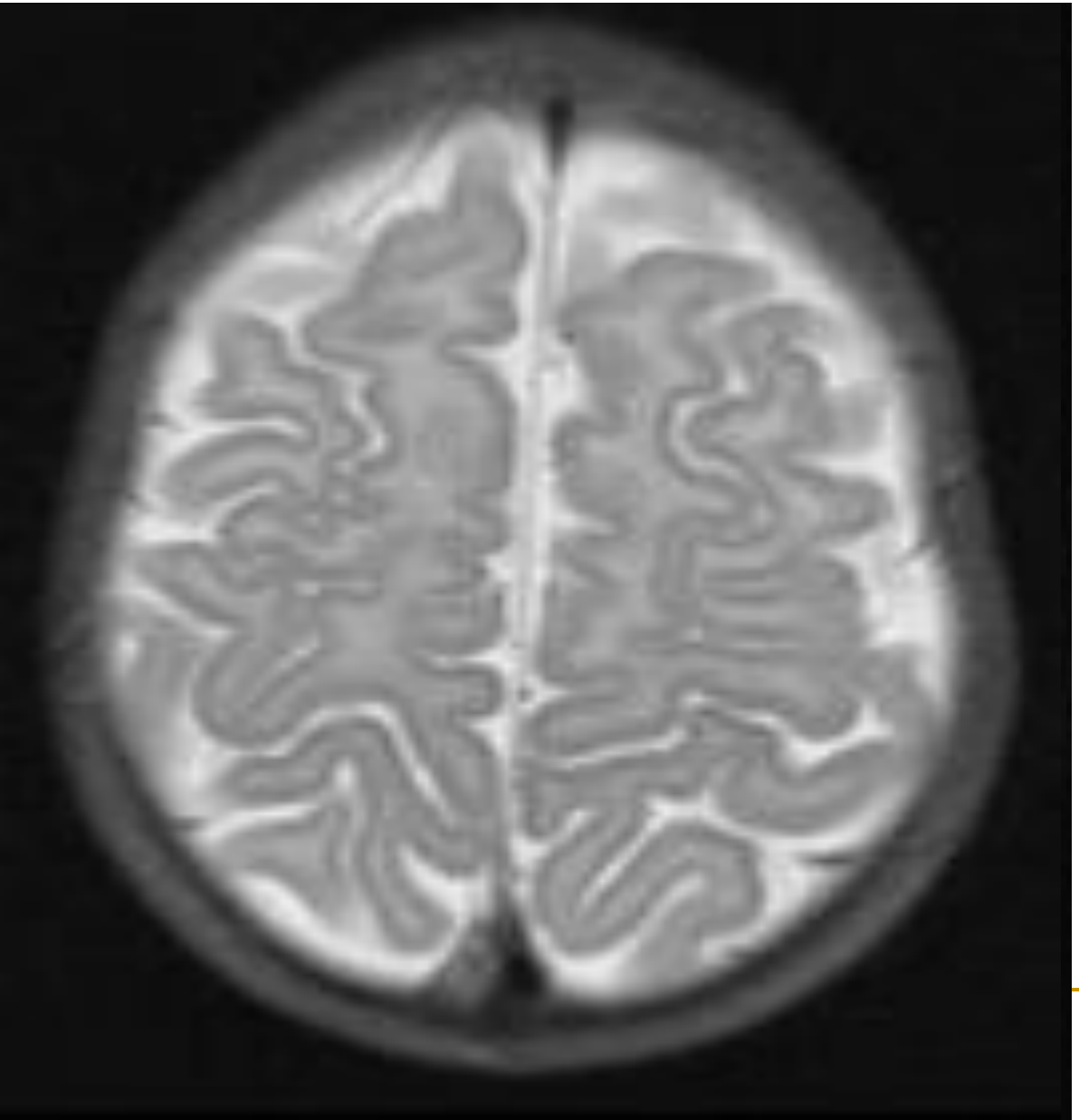

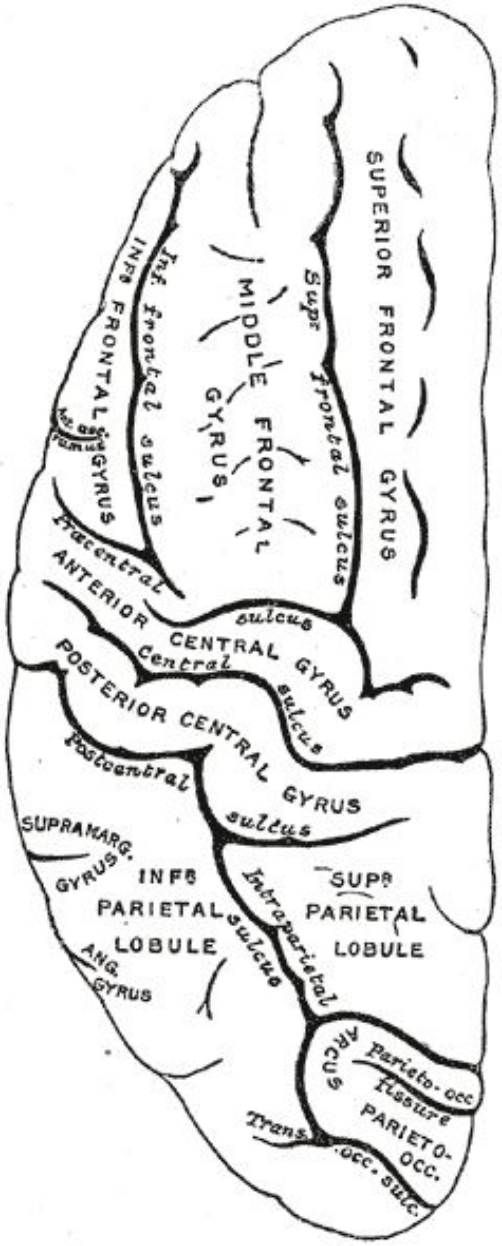

Анатомия ликворных и периваскулярных пространств

- Желудочковая система
  - Боковые желудочки
  - IIIIII III желудочек
  - Водопровод мозга
  - IV желудочек
  - Подпаутинное пространство
- Ликвор & Гидроцефалия
- Периваскулярные пространства

Ликвор

- Продукция
  - Сосудистые сплетения (75%)
  - Скопления секреторных клеток (субфорникальный орган и т.п.)
  - 0,3-0,5 мл/мин
  - до 500 мл/сутки
  - V=125-150 мл
- Всасывание
  - Грануляции паутинной оболочки (сагиттальный и поперечные синусы)

Гидроцефалия?

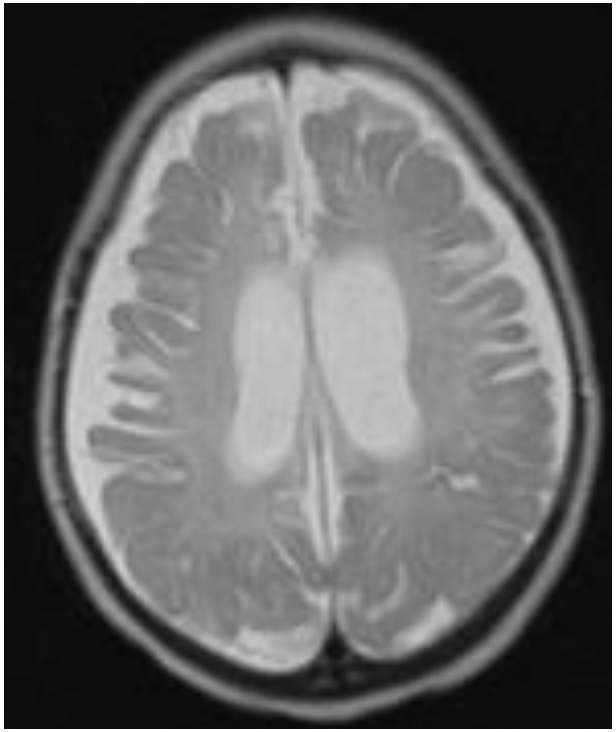

7 месяцев

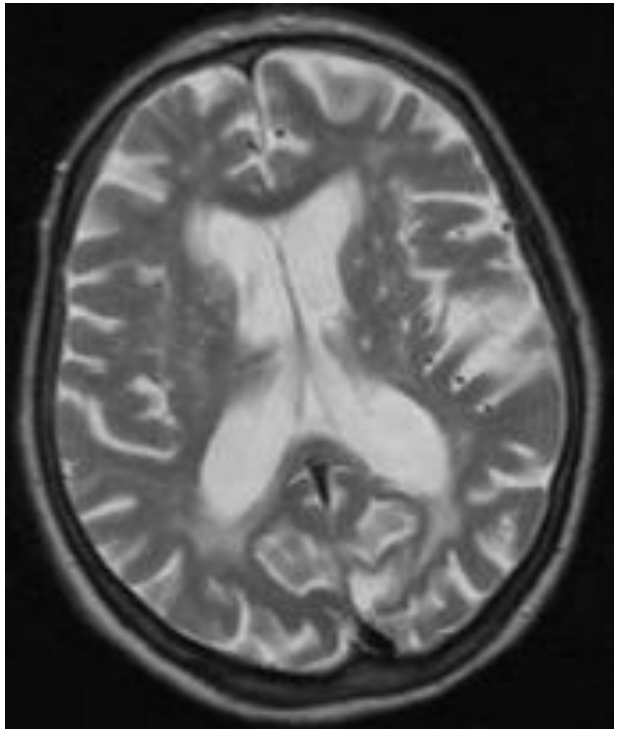

76 лет

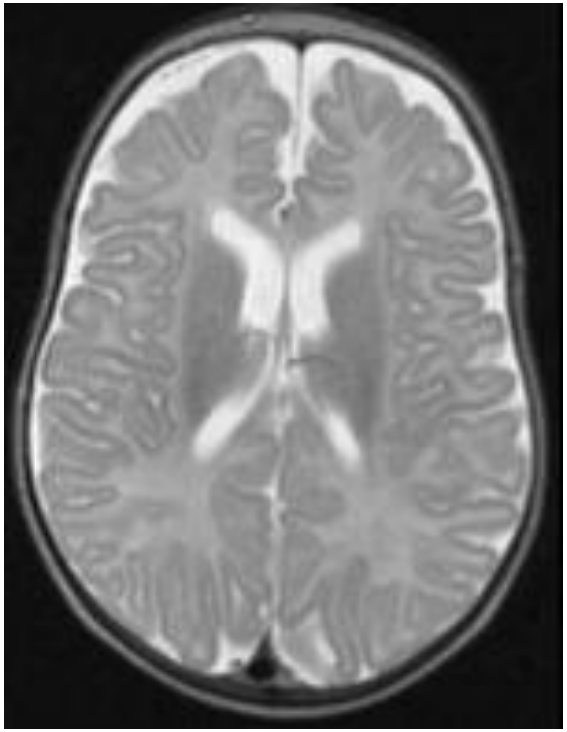

9 месяцев

наружная

внутренняя

окклюзионная

нормотоническая

арезорбтивная

открытая

напряженная

закрытая

ненапряженная

квадривентрикулярная

Гидроцефалия

- Увеличение объема цереброспинальной жидкости при ***неизмененном*** объеме головного мозга

Гидроцефалия

- Окклюзионная гидроцефалия
- Открытая гидроцефалия
  - Гиперпродукция ликвора
  - Нарушение всасывания ликвора
    - ↑ содержания протеина в ликворе
    - Тромбоз или гипертензия в верхнем сагиттальном синусе
- Доброкачественная наружная гидроцефалия
- Нормотензивная (компенсированная) гидроцефалия

Гидроцефалия: окклюзионная

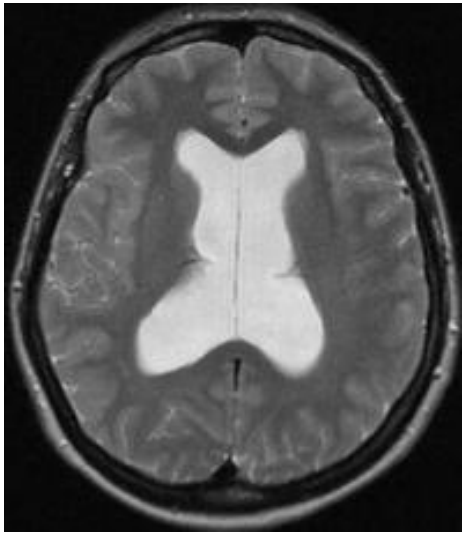

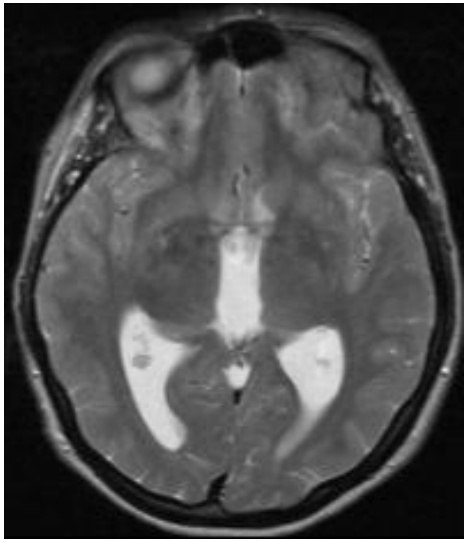

Гидроцефалия: открытая

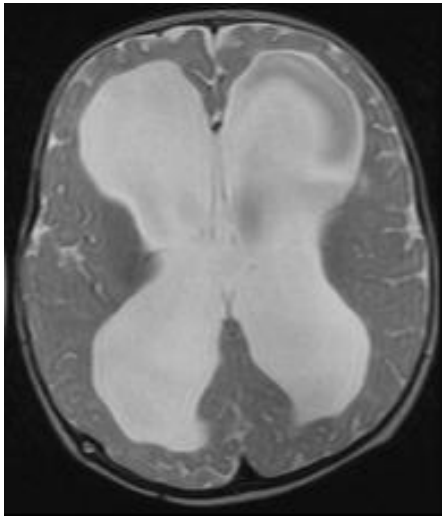

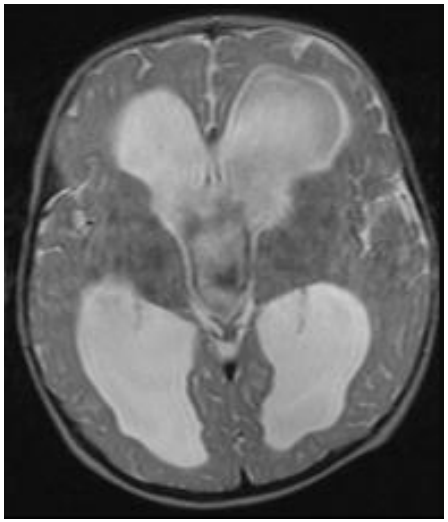

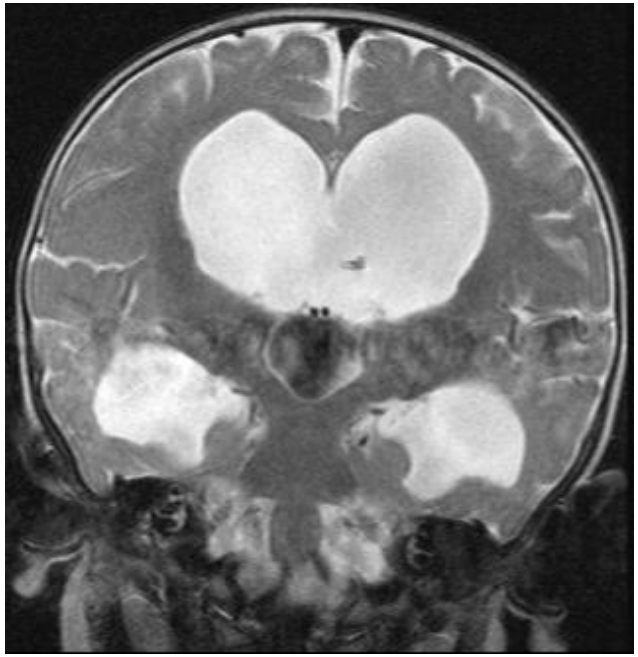

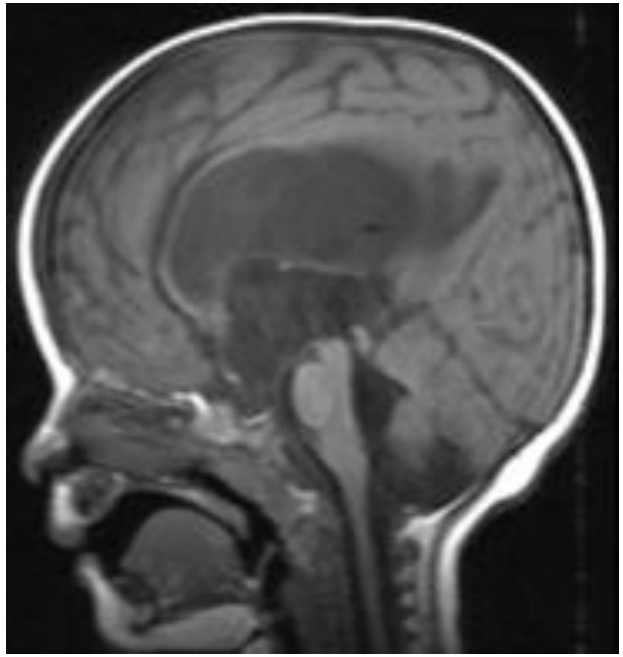

Доброкачественная наружная гидроцефалия

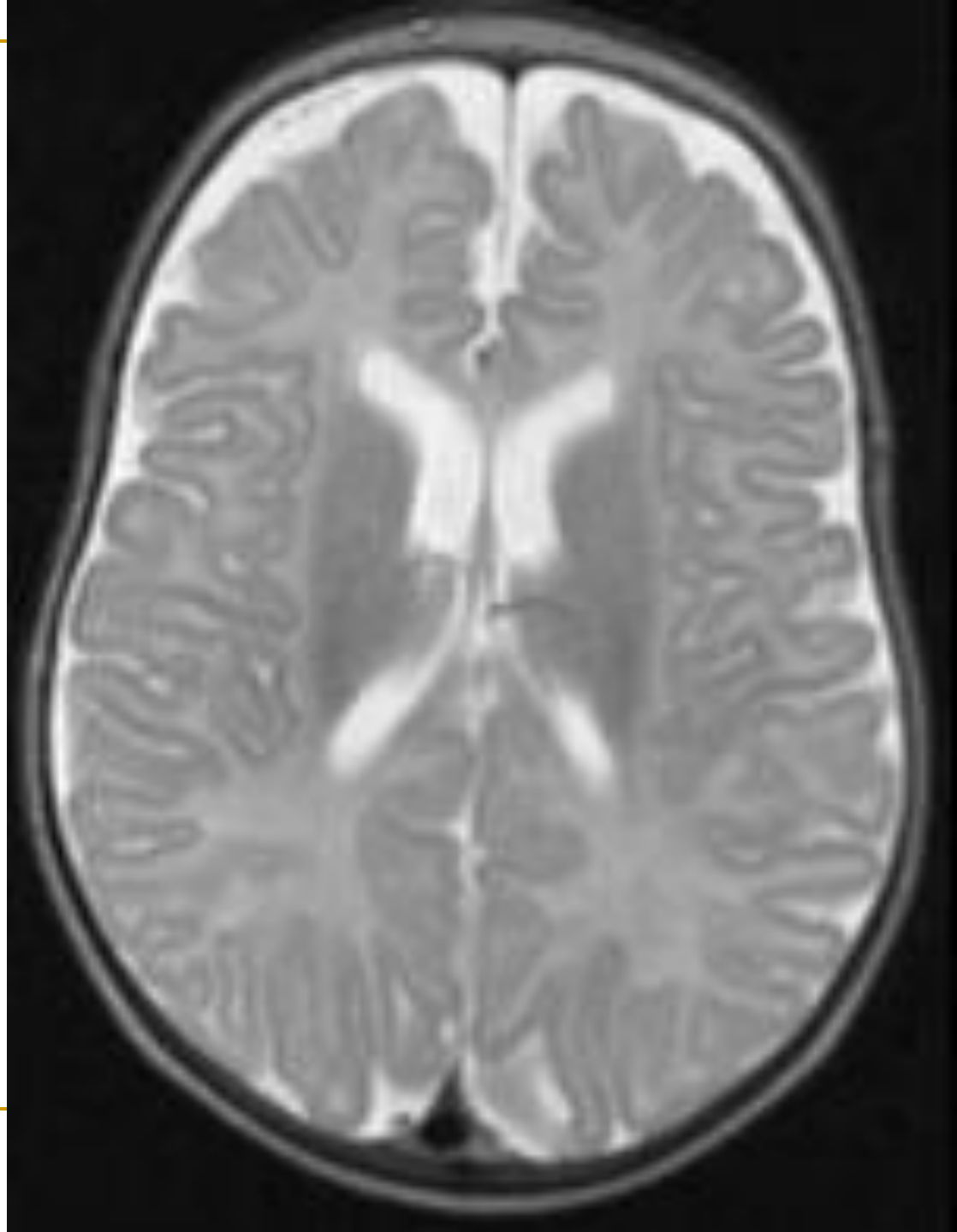

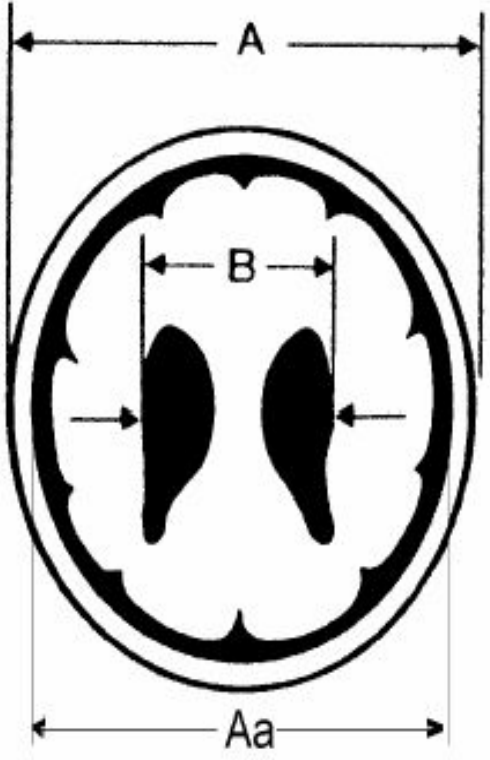

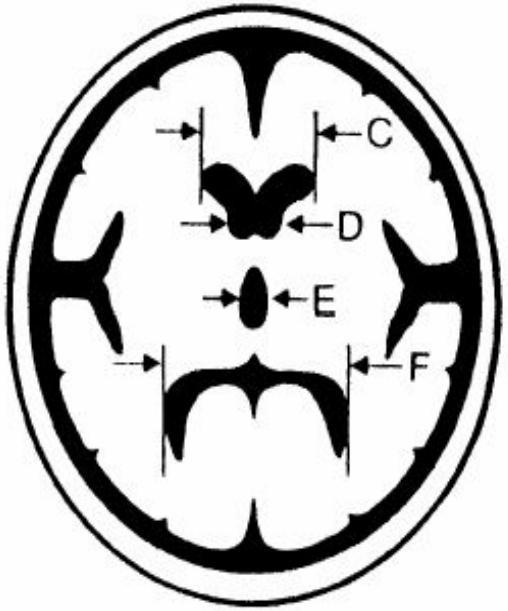

- A – максимальный наружный поперечный размер черепа на уровне cella media
- Aa – максимальный внутренний поперечный размер черепа на уровне cella media
- B – минимальное расстояние между телами боковых желудочков
- C – максимальное расстояние между передними рогами боковых желудочков (бифронтальная дистанция)
- D – минимальное расстояние между передними рогами боковых желудочков
- E – минимальный поперечный размер III желудочка
- F – максимальная ширина задних рогов боковых желудочков на уровне бифронтальной дистанции

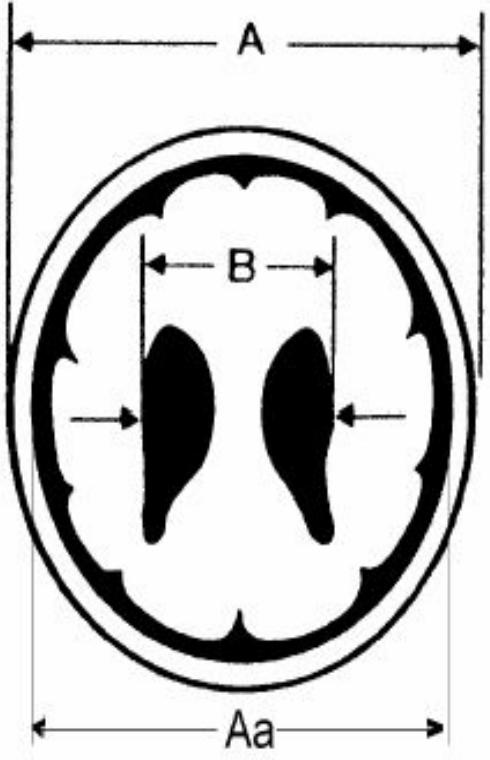

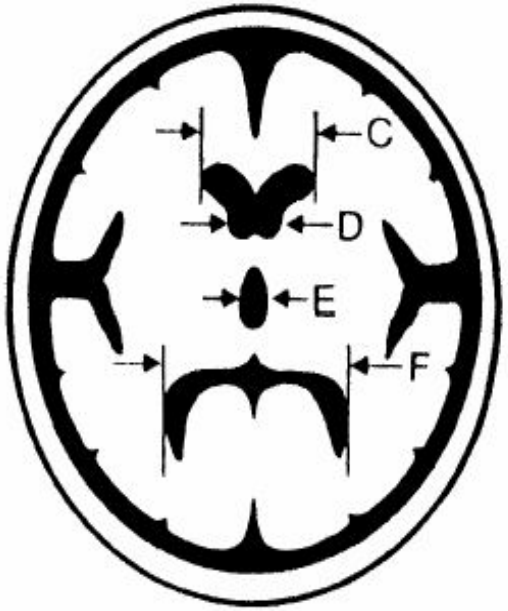

- F/C – индекс передних рогов (≥3,7, 3,6-3,1, 3,0-2,6, ≤2,5)
- C + D – число Huckmann’a, см (≤5, 5,1-6,4, 6,5-7,9, ≥8)
- A/B – индекс “cella media” (≥4,1, 4,0-3,6, 3,5-3,0, ≤2,9)
- C/Aa – индекс Evans’a (0,23 (0,16-0,29), 0,3-0,4, >0,4)
- E – минимальный поперечный размер III желудочка, мм (≤7, 8-10, 11-14, ≥15)
- Ширина островковой цистерны, лобного отдела межполушарной щели, мозговых борозд*, мм (<3, 3-5, 6-9(5-6*), ≥10(6))

DS	F/C индекс передних рогов	C+D число Huckmann'a	E (мм)	A/B индекс “cella media”	C/Aa индекс Evans'a	Ширина островковой цистерны, лобного отдела межполушарной щели, мозговых борозд*
N	≥3,7	≤5	≤7	≥4,1	0,23 (0,16-0,29)	<3 мм
P	3,6-3,1	5,1-6,4	8-10 мм	4,0-3,6	0,3-0,4	3-5 мм
P	3,0-2,6	6,5-7,9	11-14 мм	3,5-3,0	>0,4	6-9 (5-6*) мм
P	≤2,5	≥8	≥15 мм	≤2,9		≥10 (6*) мм

Периваскулярные пространства Вирхова-Робéна

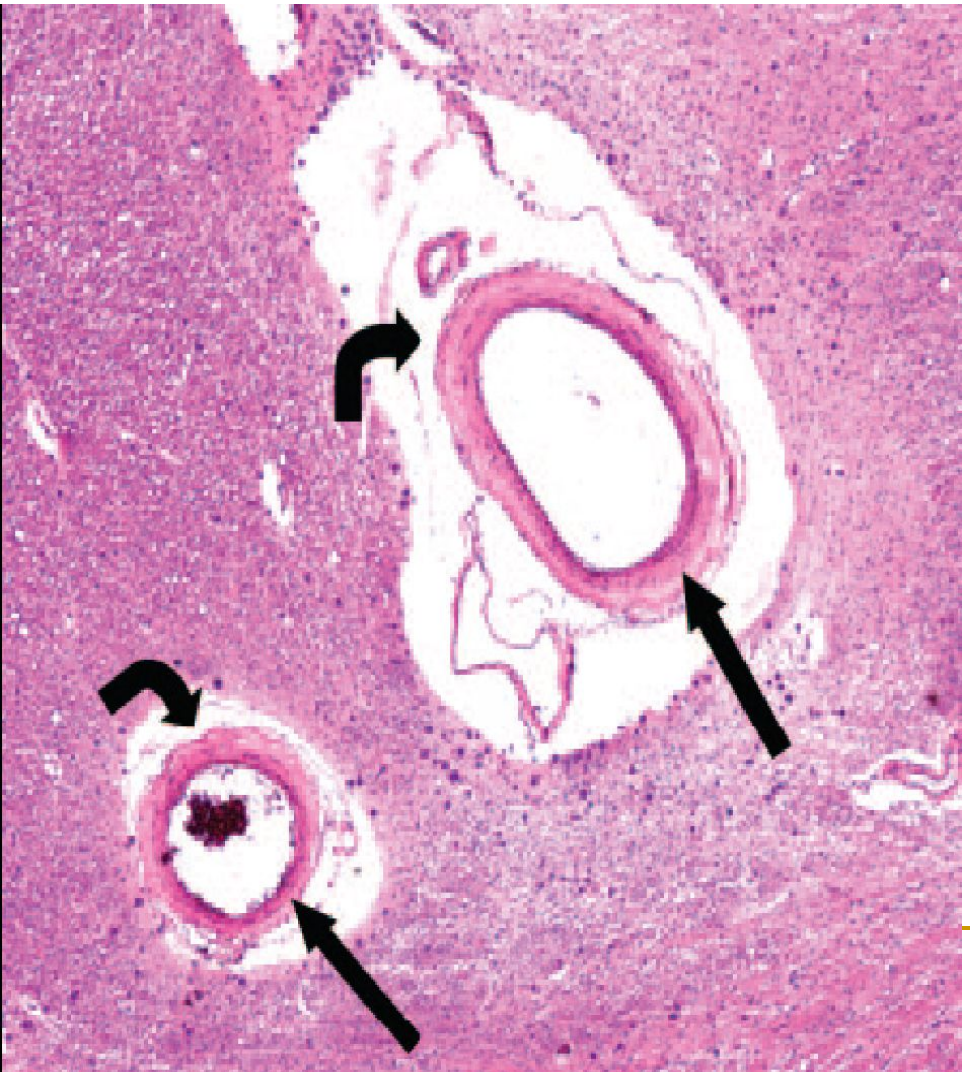

- Rudolf Virchow (1821-1902)
- Charles Philippe Robin (1821-1885)

Периваскулярные пространства Вирхова-Робéна

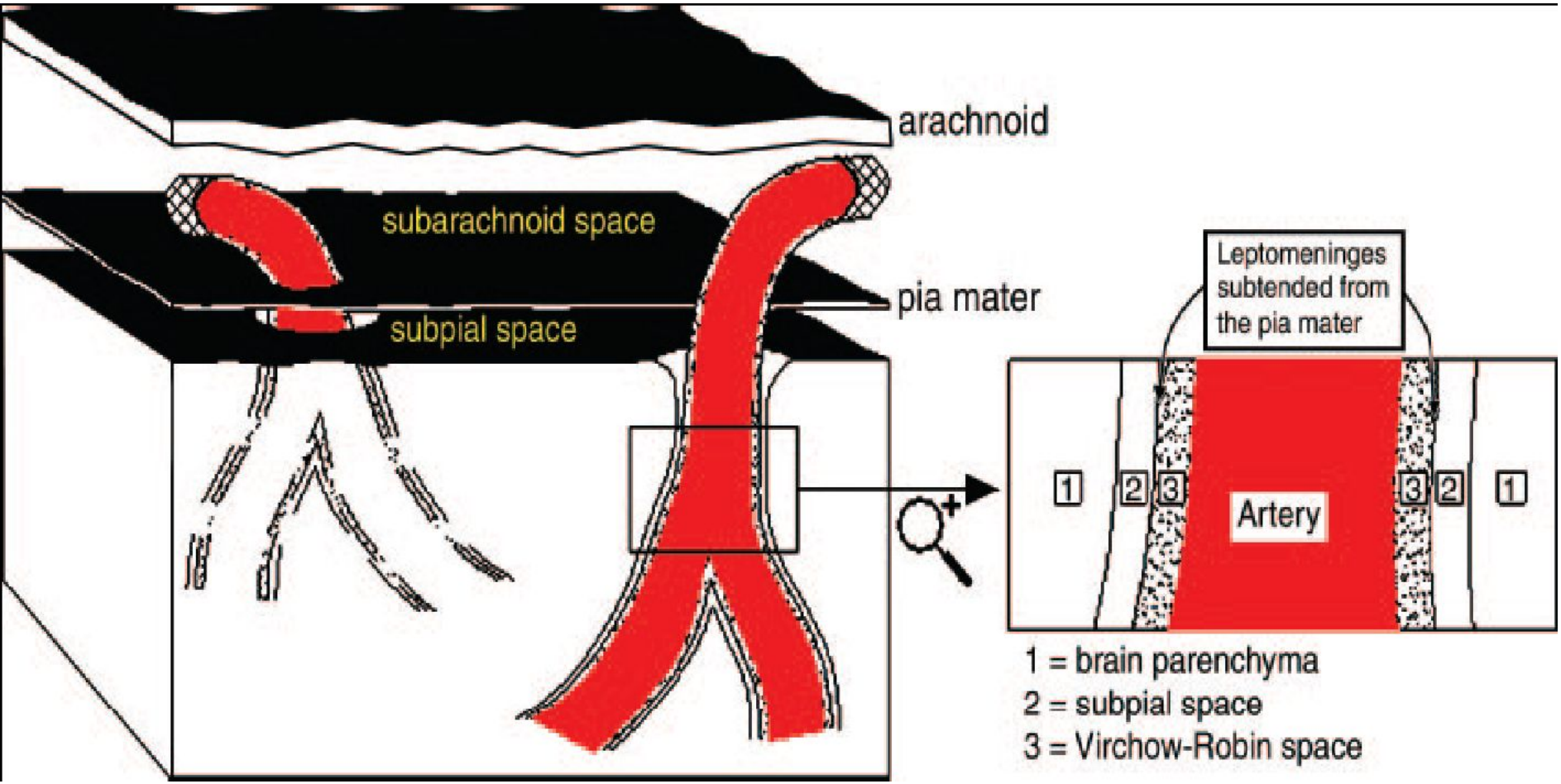

Zhang ET, Inman CB, Weller RO.
Interrelationship of the pia mater and the perivascular (Virchow-Robin) spaces in the human cerebrum.
J Anat 1990;170:111–123.

Периваскулярные пространства Вирхова-Робéна: I тип

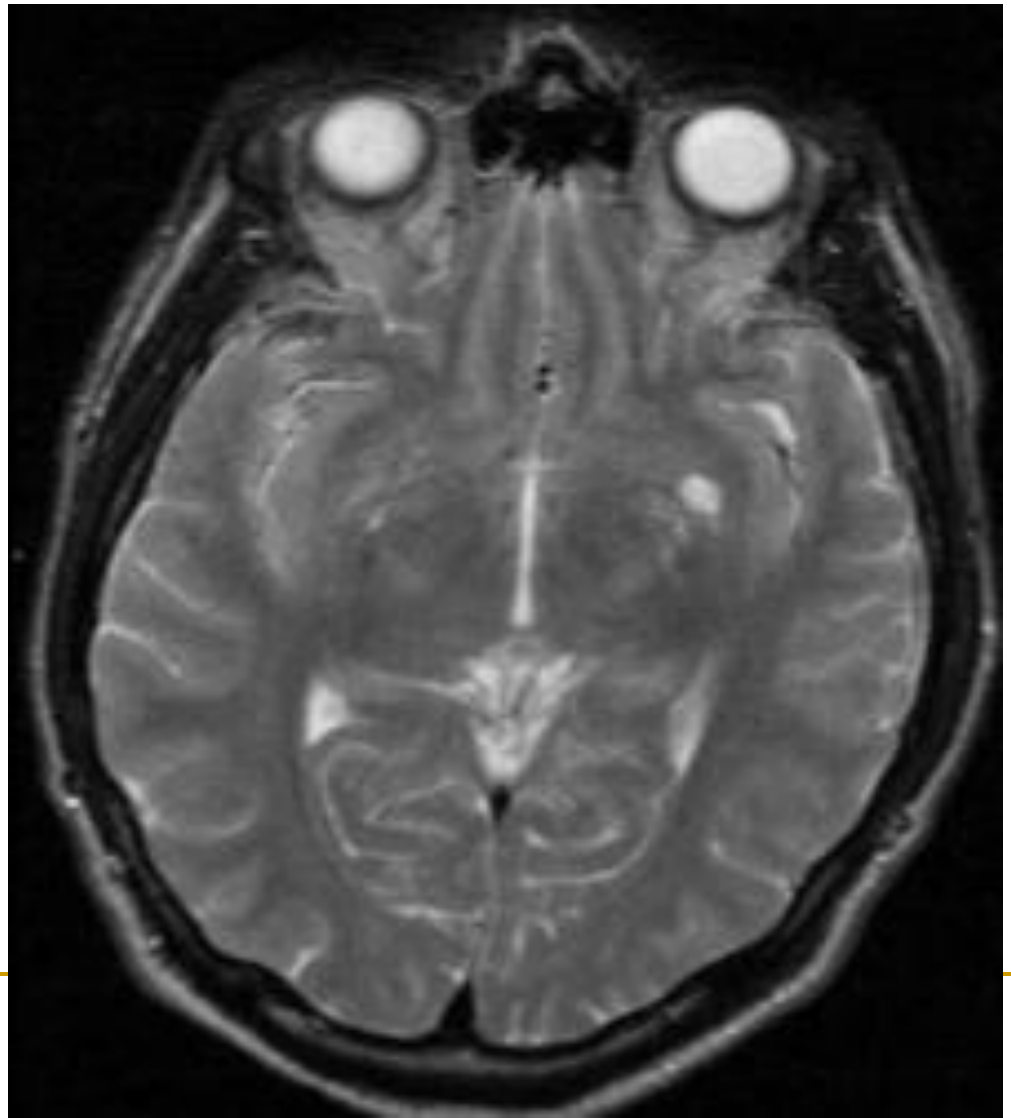

Периваскулярные пространства Вирхова-Робéна: II тип

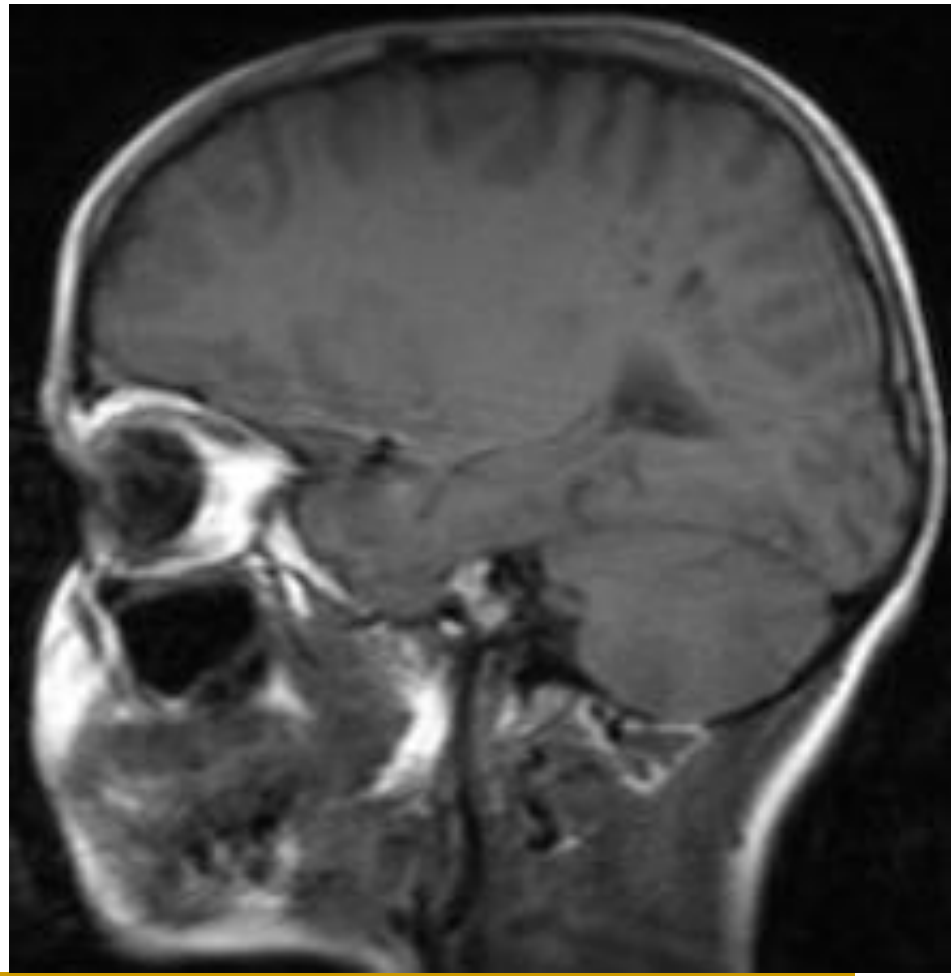

Периваскулярные пространства Вирхова-Робéна: III тип

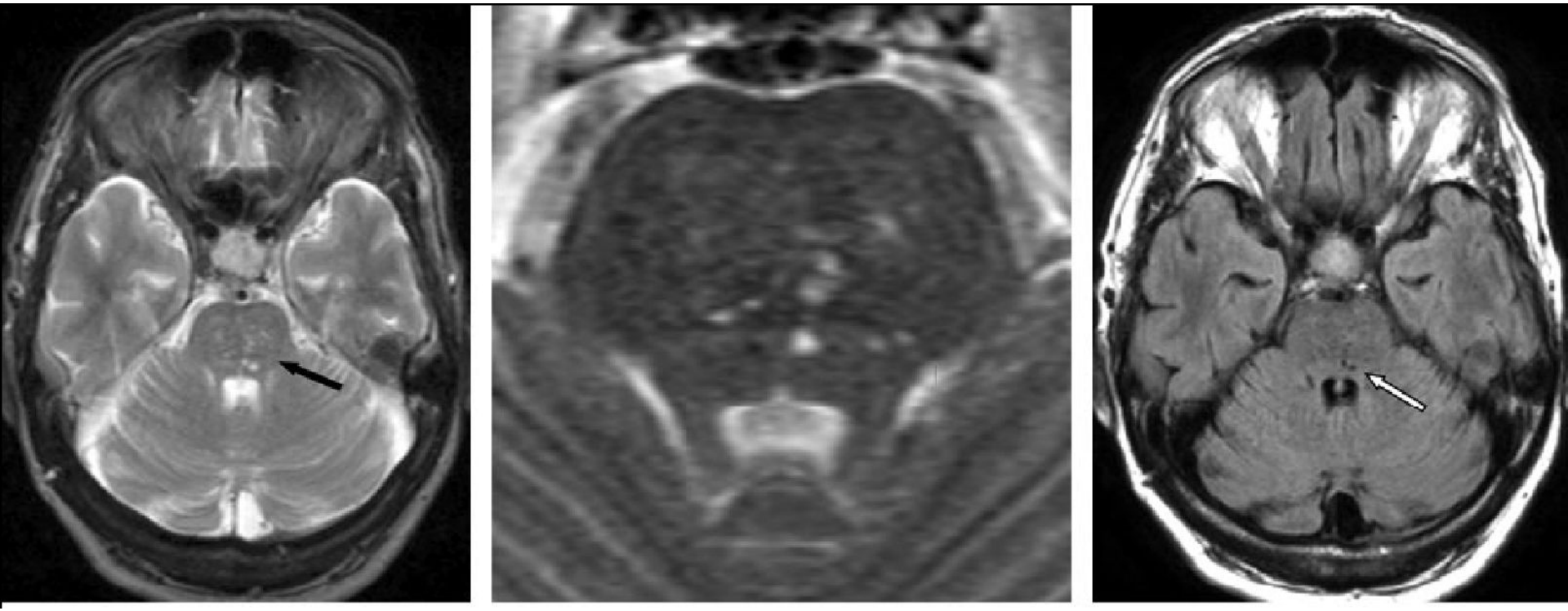

Периваскулярные пространства Вирхова-Робéна: атипичные

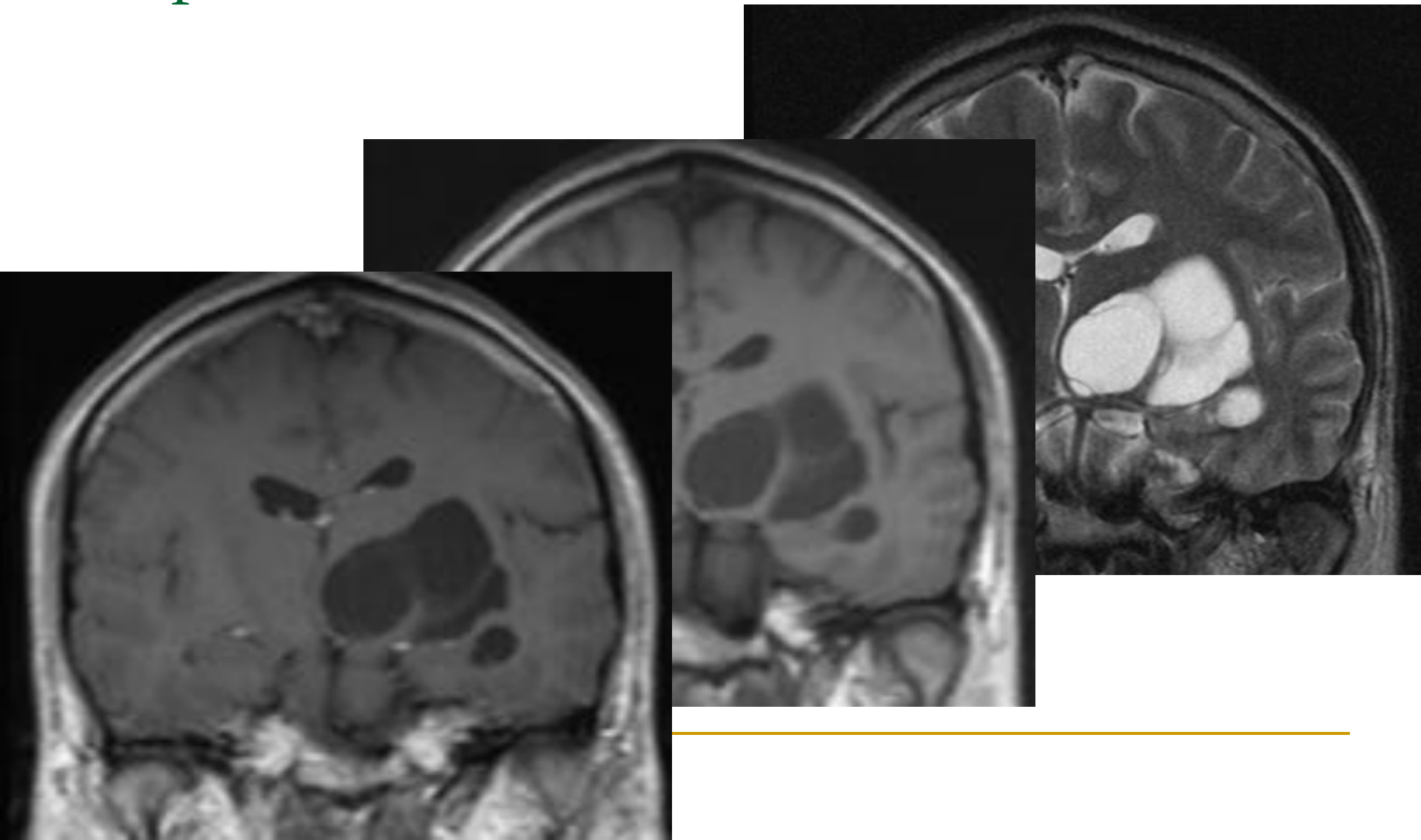

Периваскулярные пространства Вирхова-Робéна: диф. диагноз

- Лакунарные инфаркты*
- Кистозная перивентрикулярная лейкомаляция*
- Мукополисахаридоз*
- Нейроцистицеркоз*
- Криптококкоз*
- Нейроэпителиальные кисты*
- Кистозные опухоли*
- Рассеянный склероз

Спасибо за внимание!

Боковые желудочки

- Передние (лобные) рога
- Тела
- Задние (затылочные) рога
- Нижние (височные) рога
- Треугольники

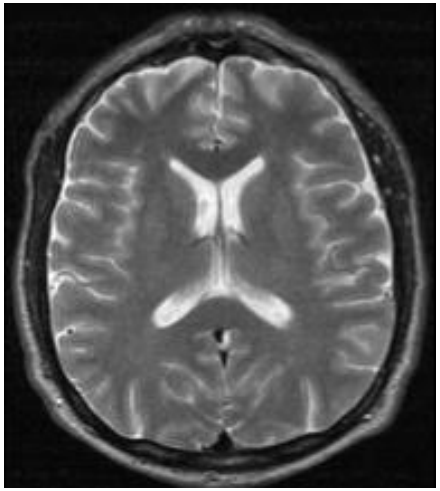
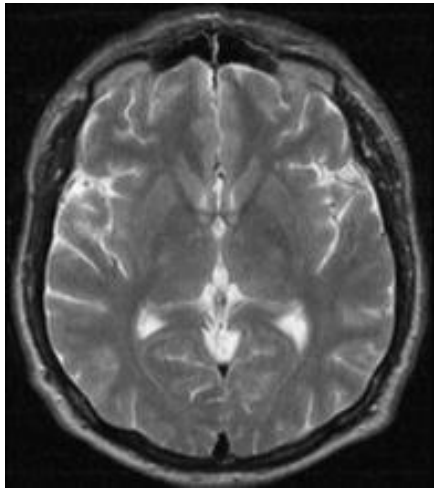
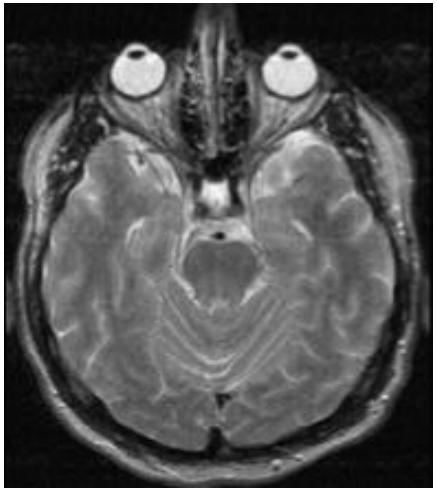
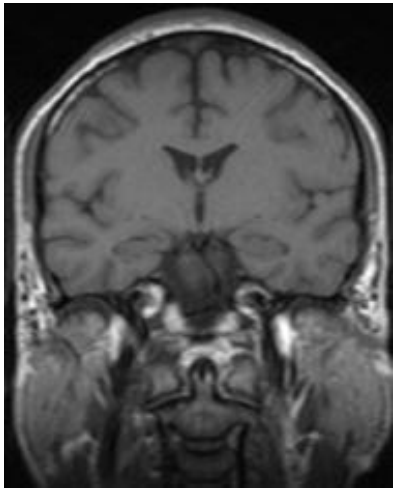

Боковые желудочки

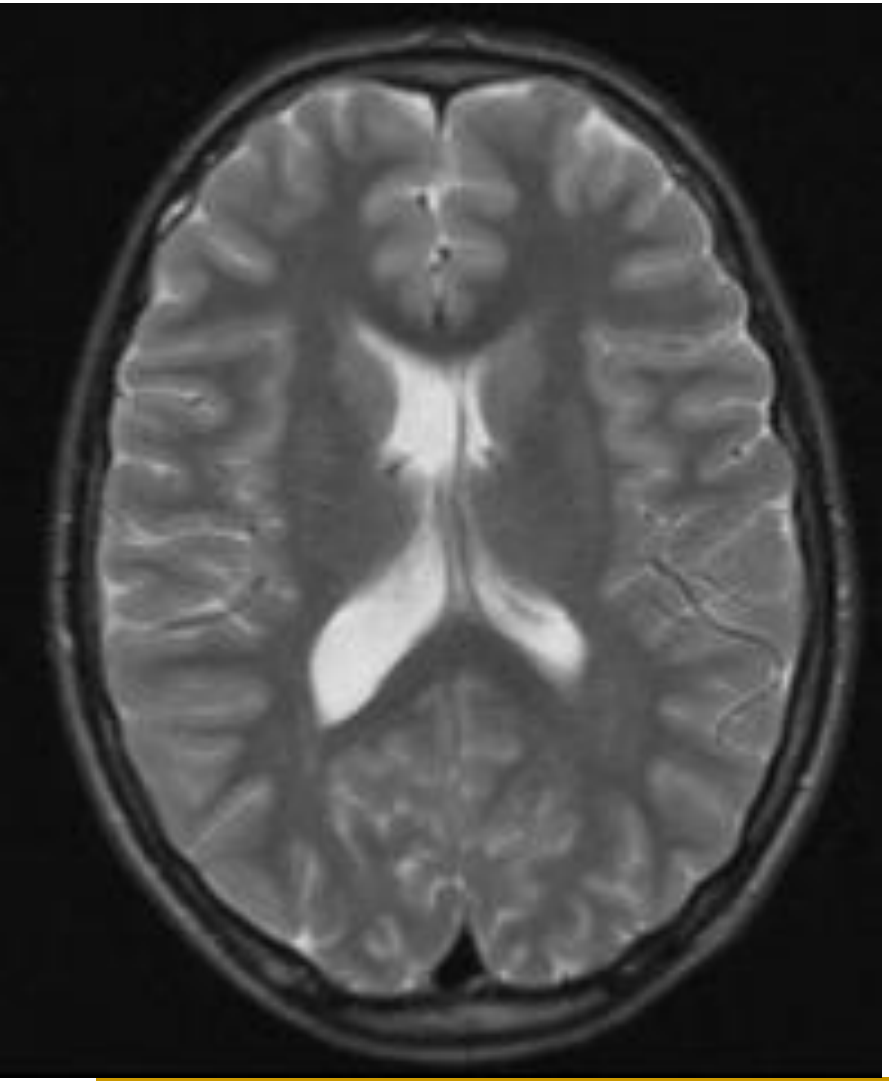

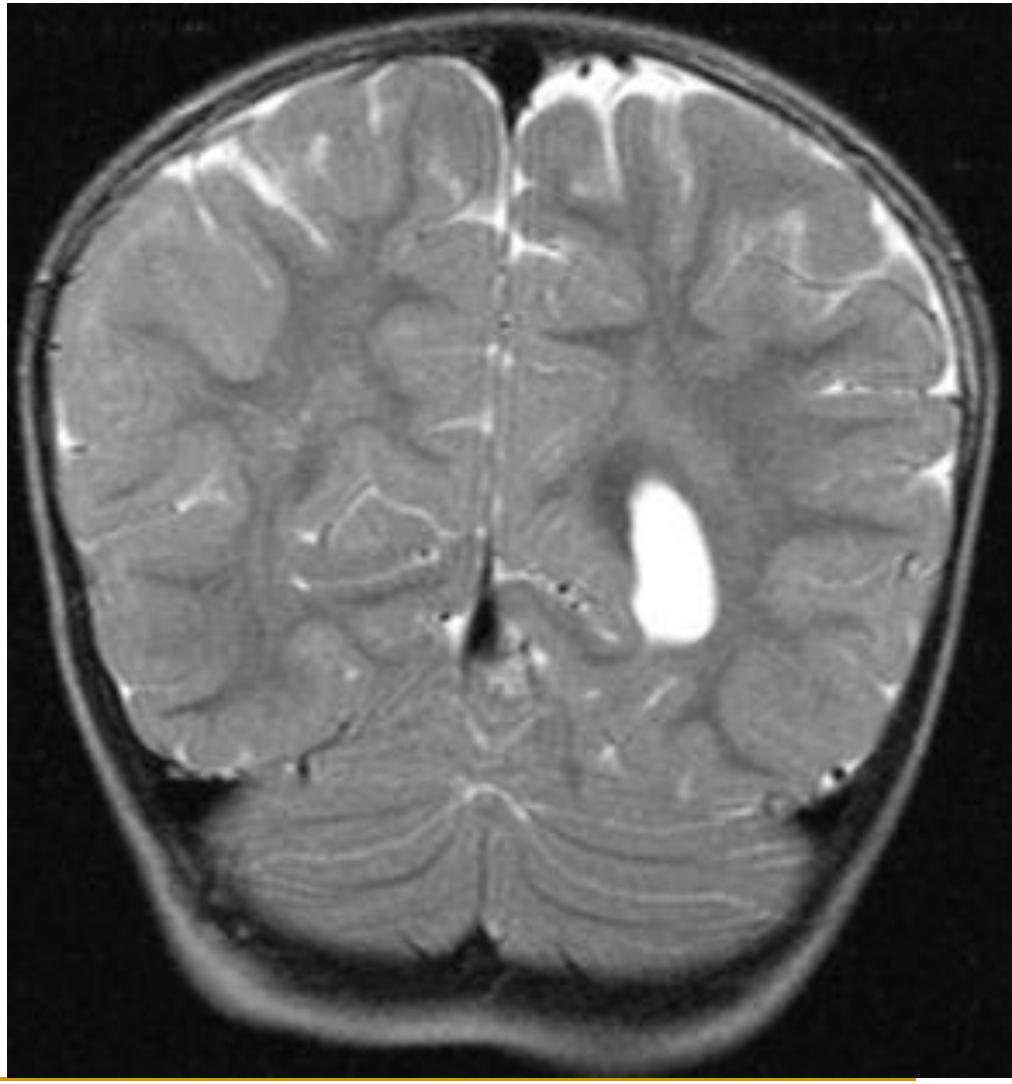

Боковые желудочки

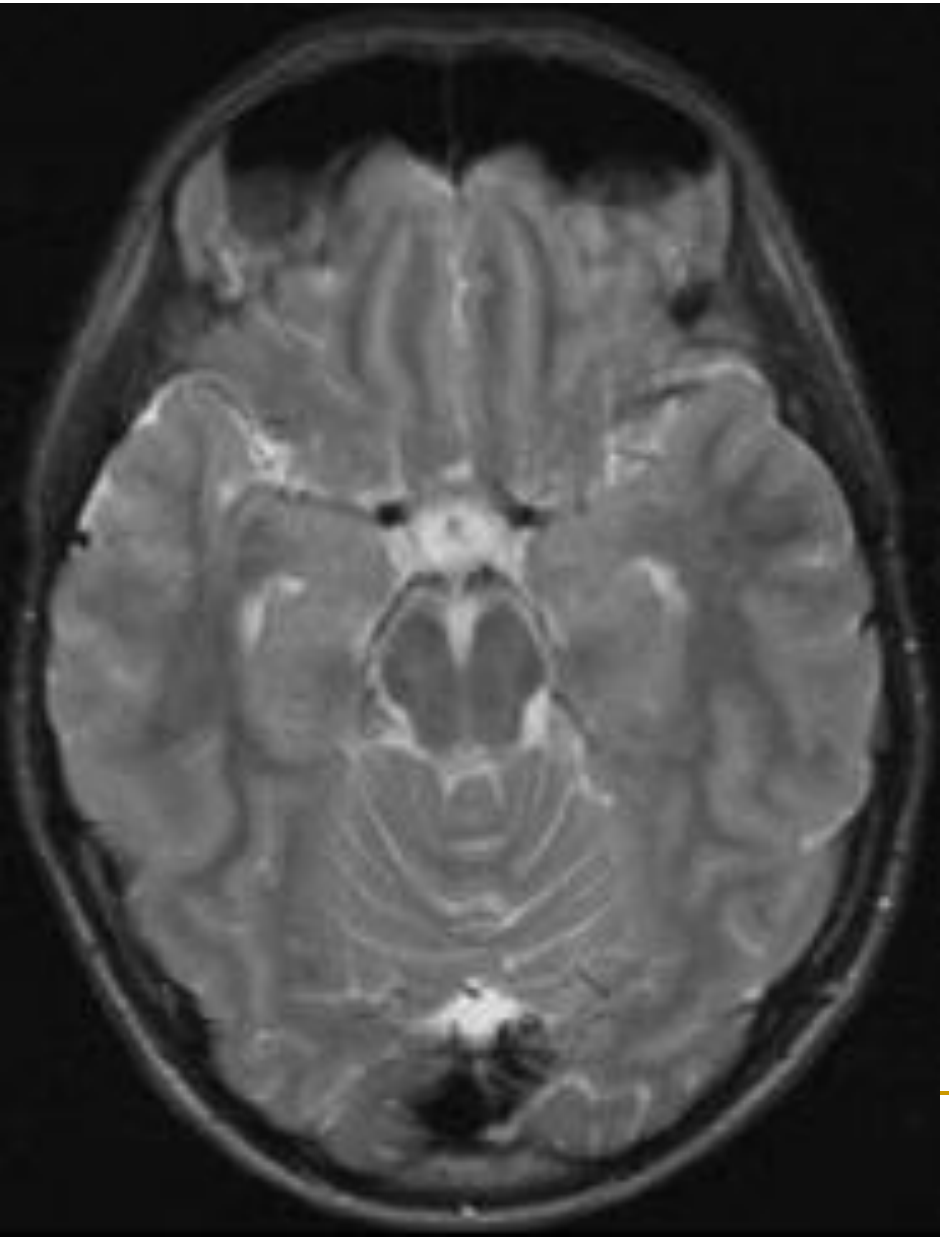

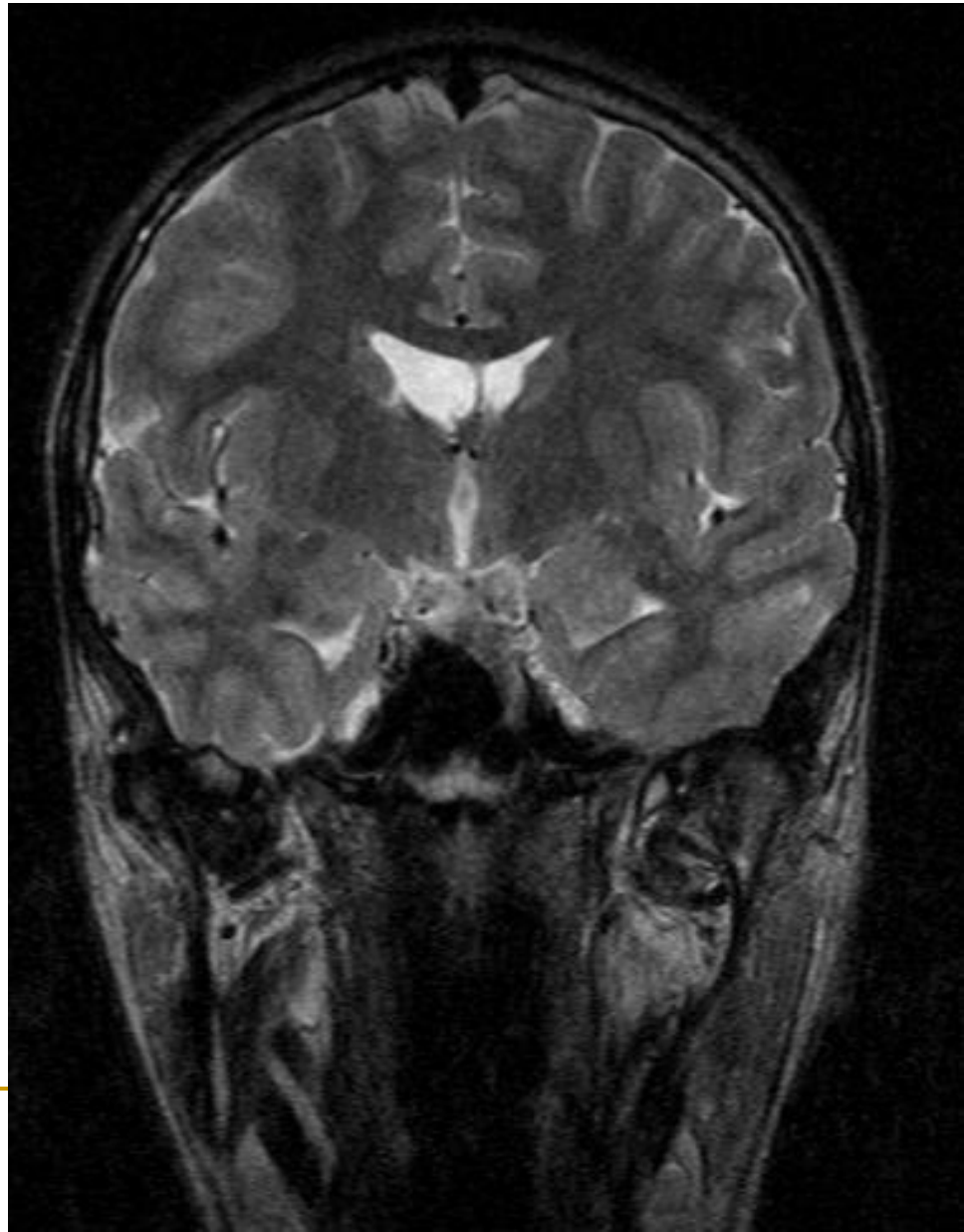

Боковые желудочки

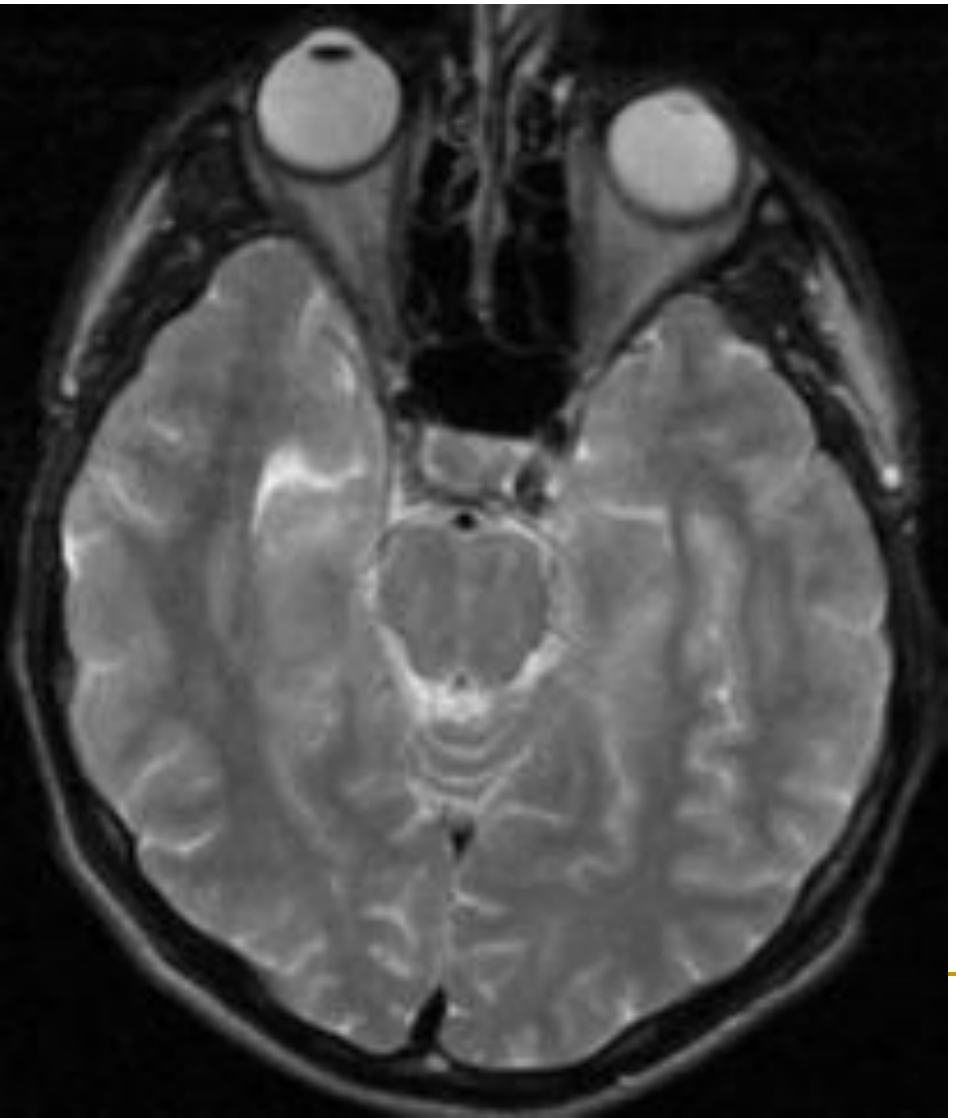

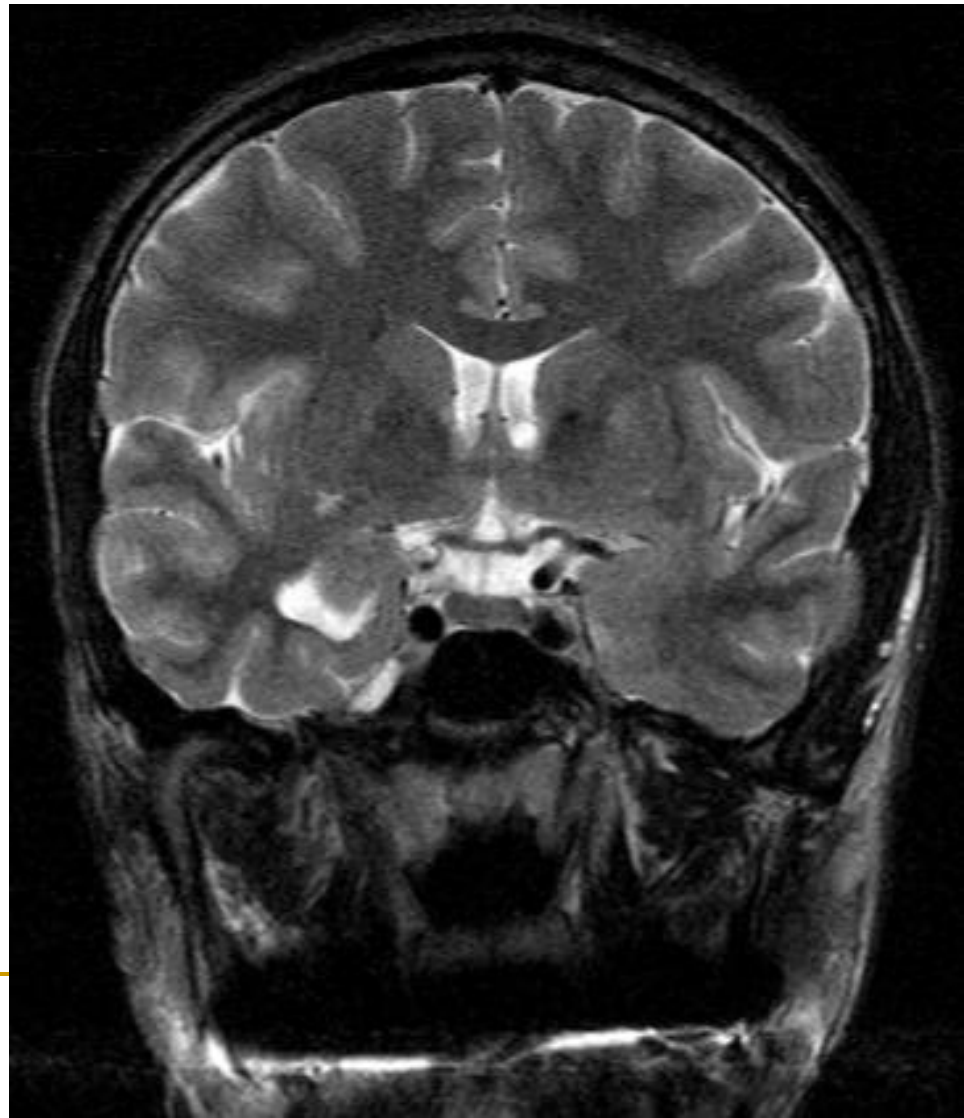

Боковые желудочки

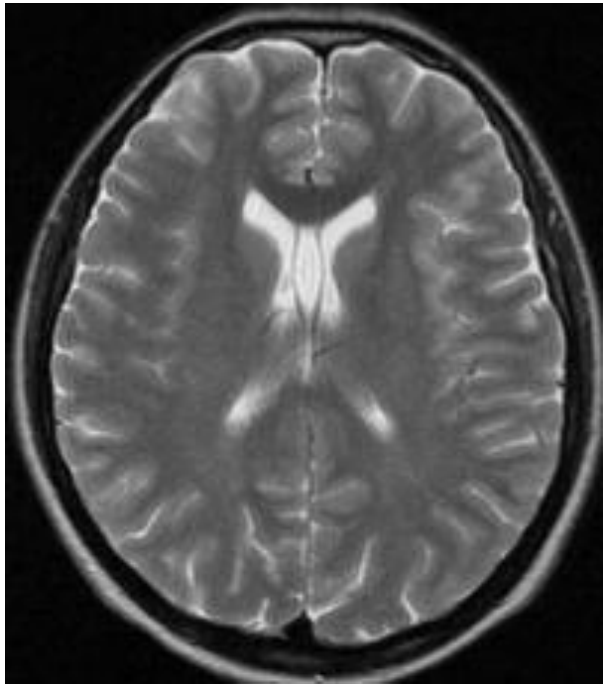

- Передние рога
  - V, VI (cavum Vergae)
- Тела
- Задние (затылочные) рога
- Нижние (височные) рога
- Треугольники

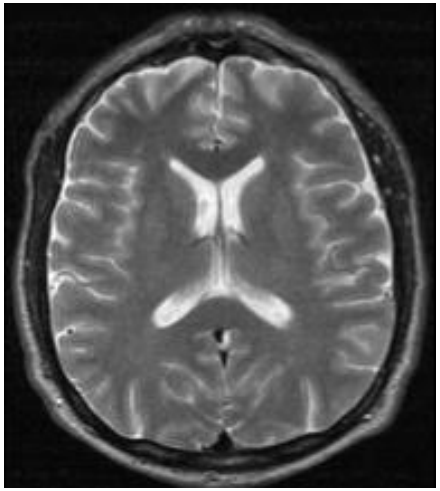

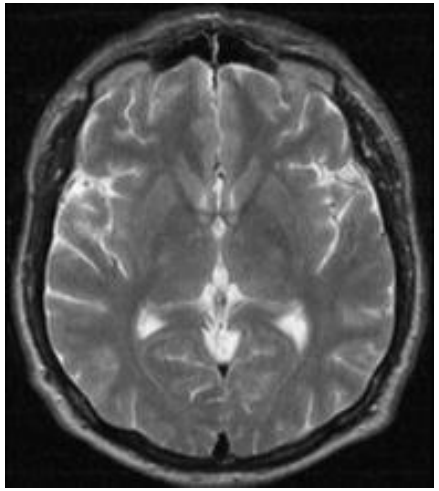

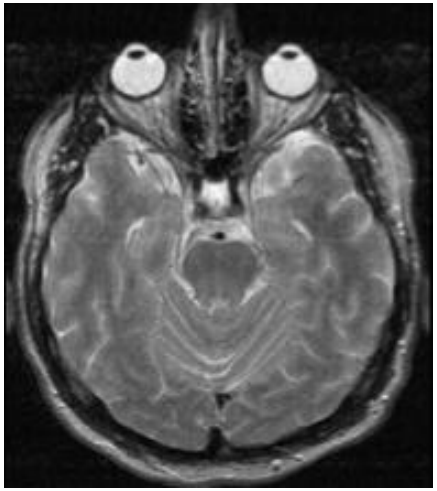

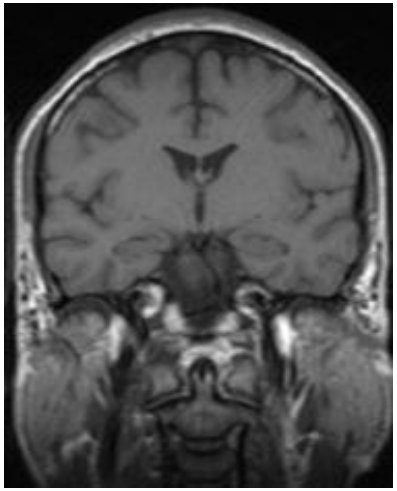

Боковые желудочки

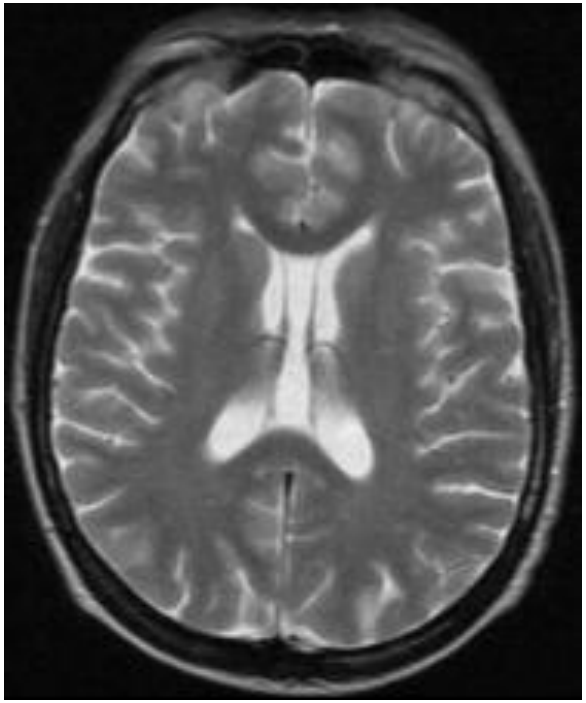

- Передние рога
  - V, VI (cavum Vergae)
- Тела
- Задние (затылочные) рога
- Нижние (височные) рога
- Треугольники

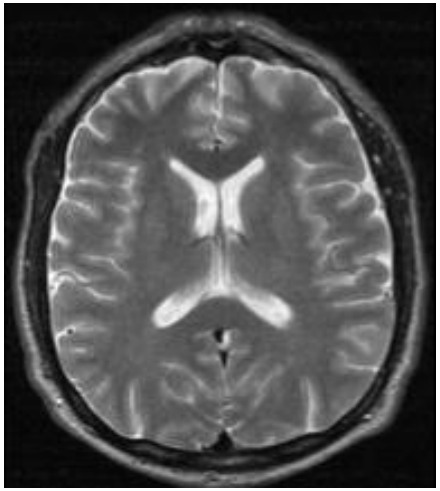

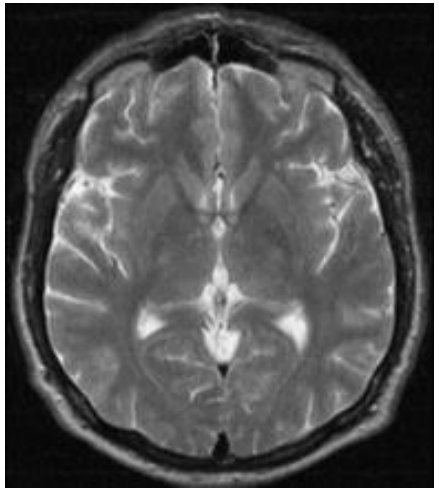

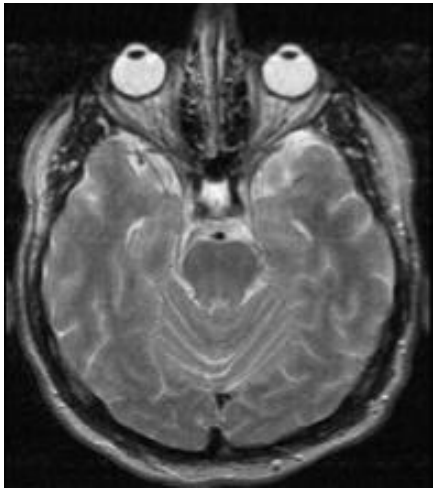

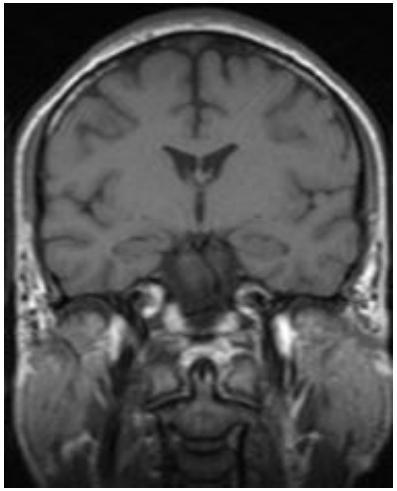

III желудочек

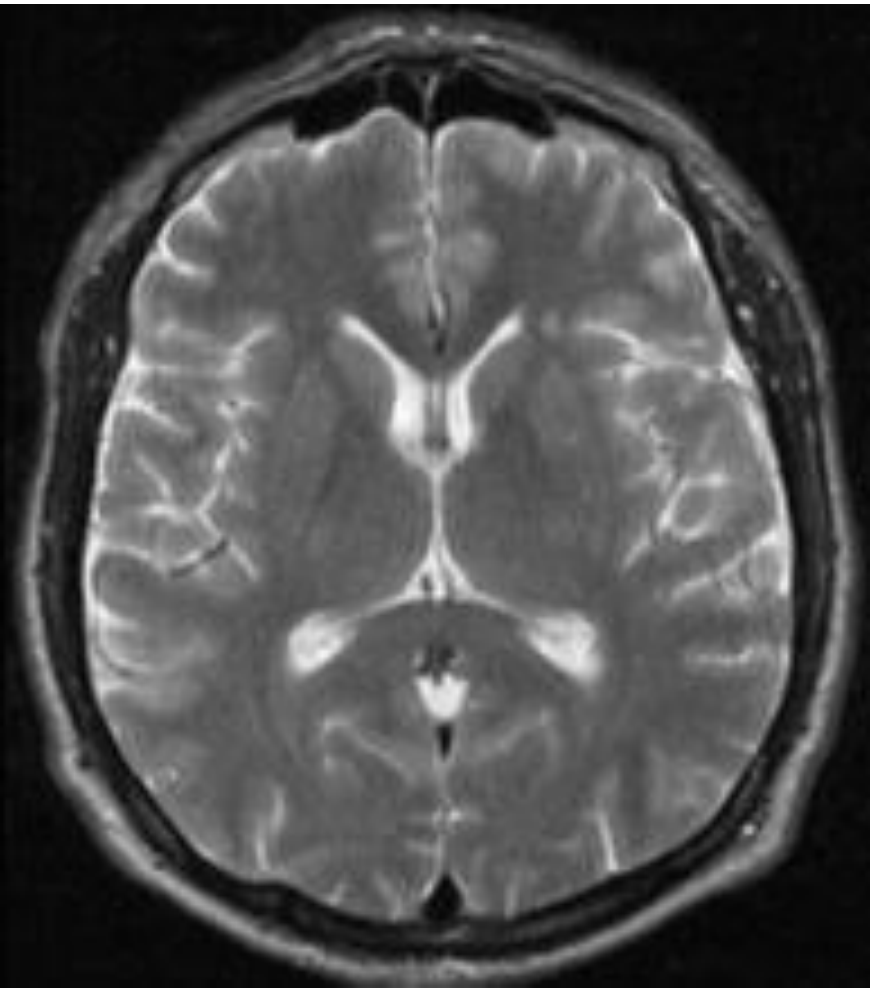

Cavum veli interpositi

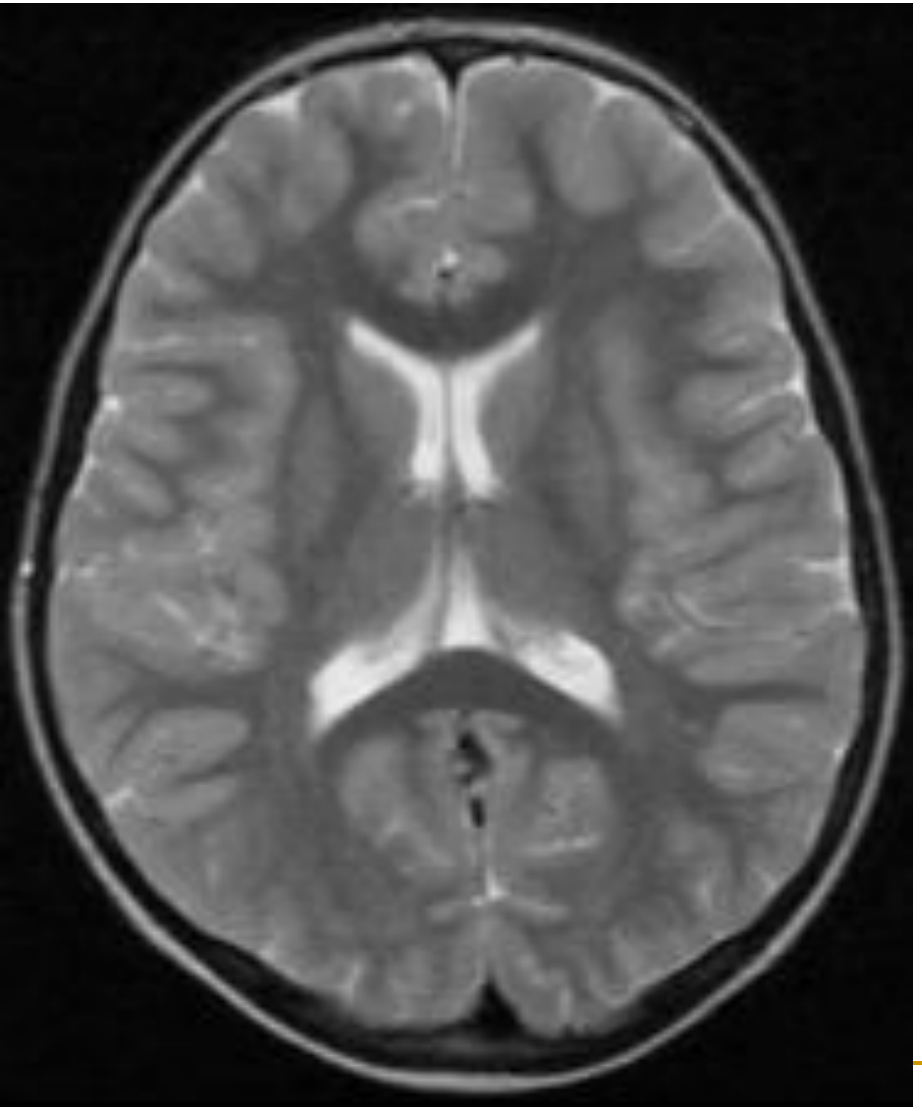

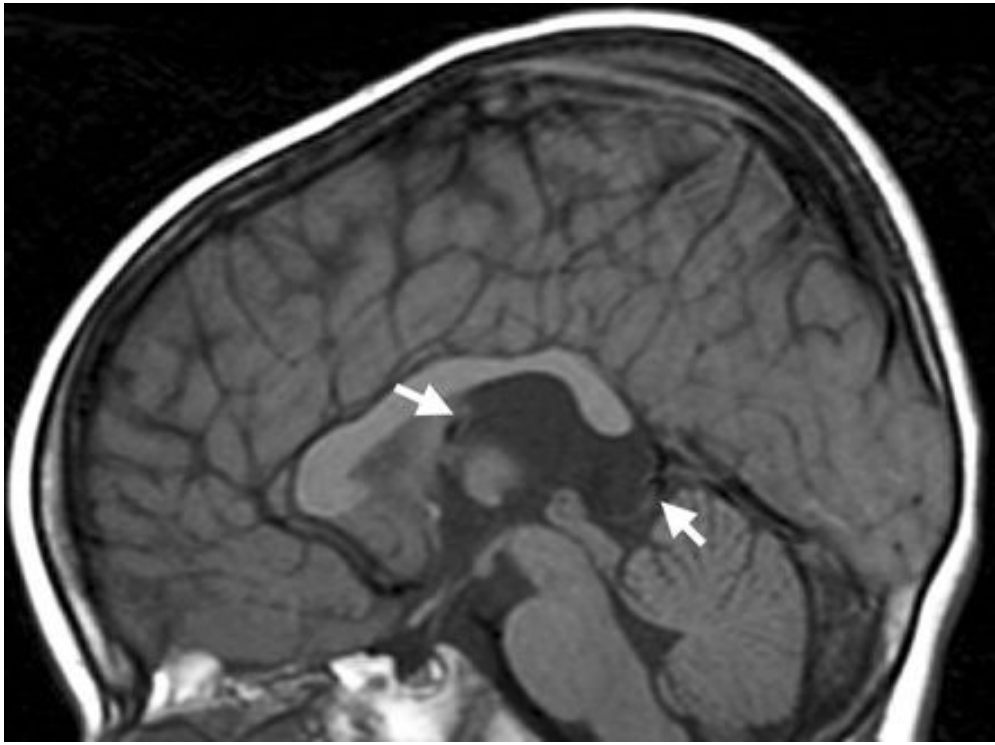

Edelman et al.
Differential Diagnosis of Intracranial Cystic Lesions at Head US: Correlation with CT and MR Imaging
RadioGraphics 2006;*26:173-196*

Водопровод мозга и IV желудочек

- IV желудочек:
  - Карманы:
    - задневерхний
    - латеральные
  - Отверстия:
    - Luschka
    - Magendie

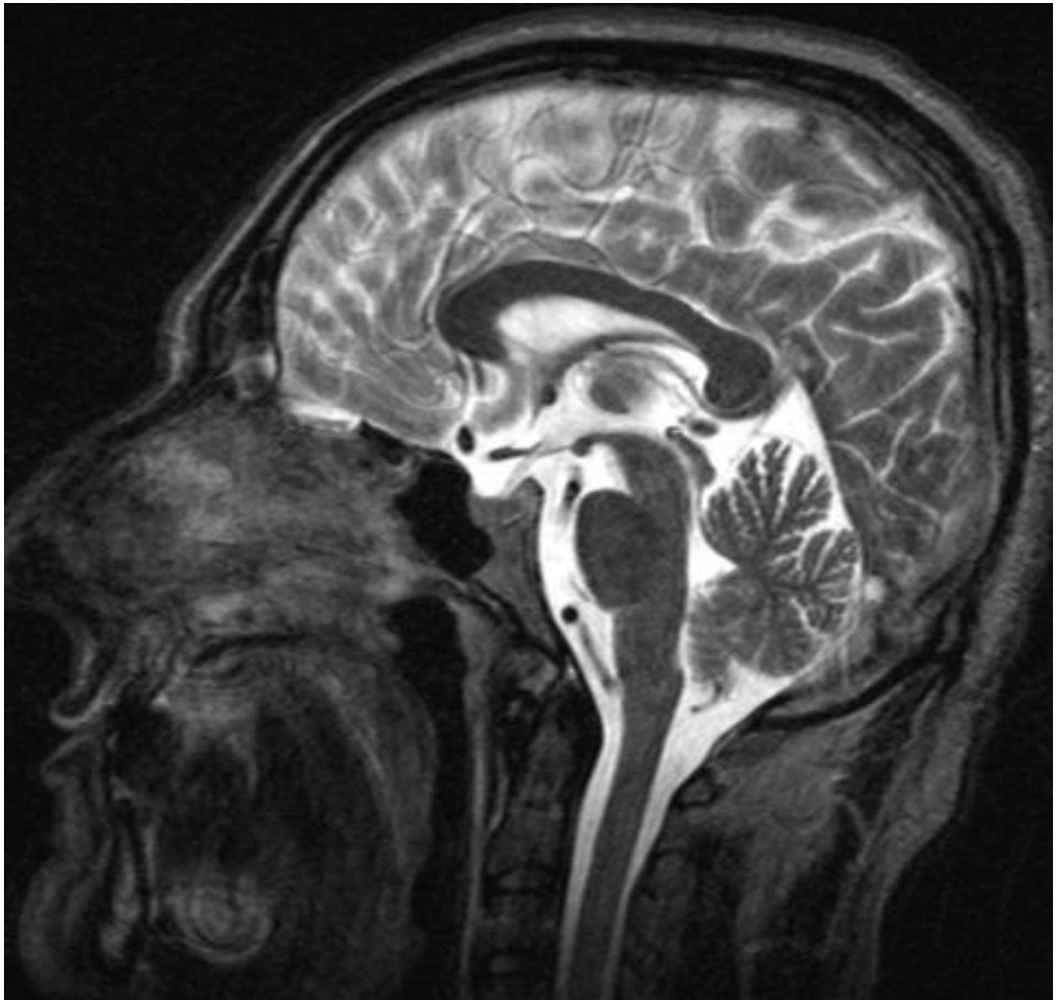

ВР *vs.* лакунарные инфаркты

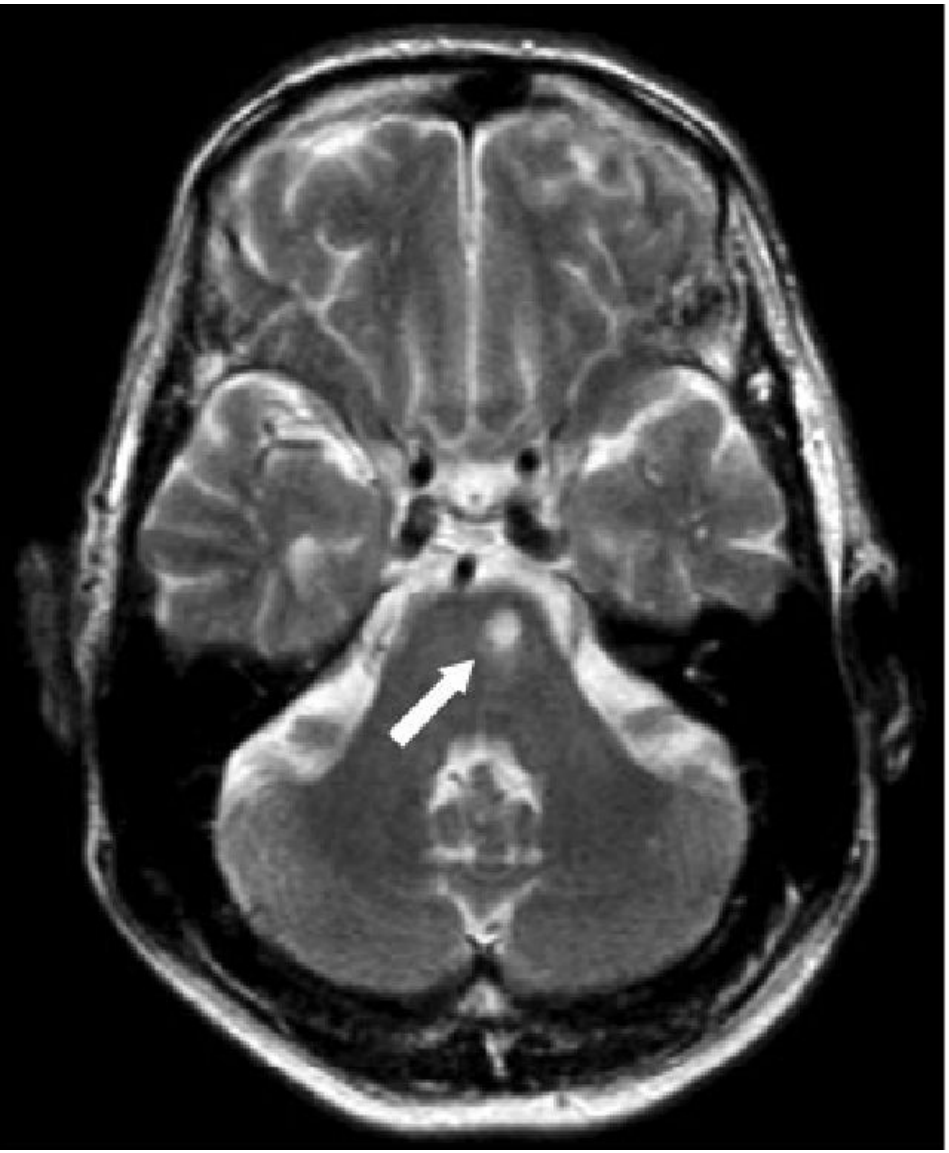

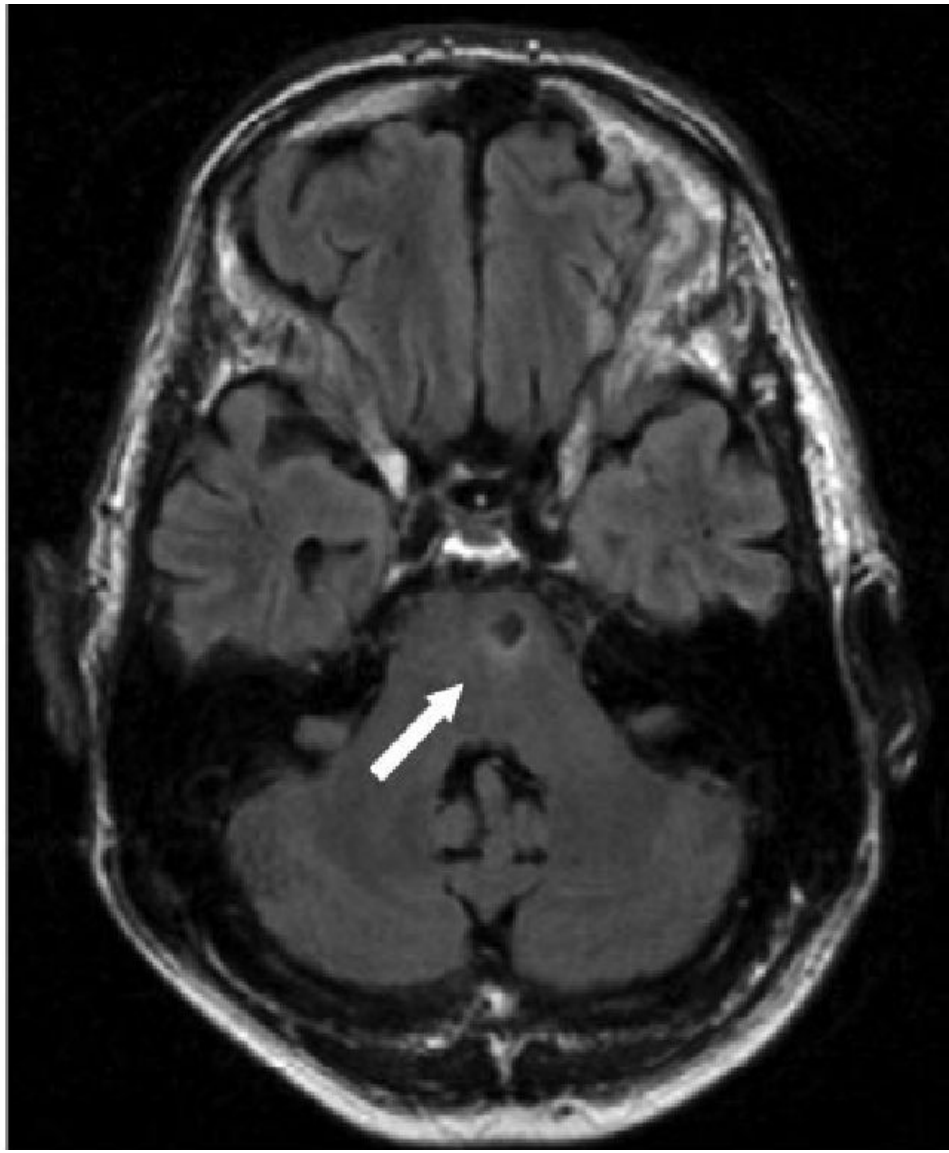

ВР *vs.* кистозная перивентрикулярная лейкомаляция

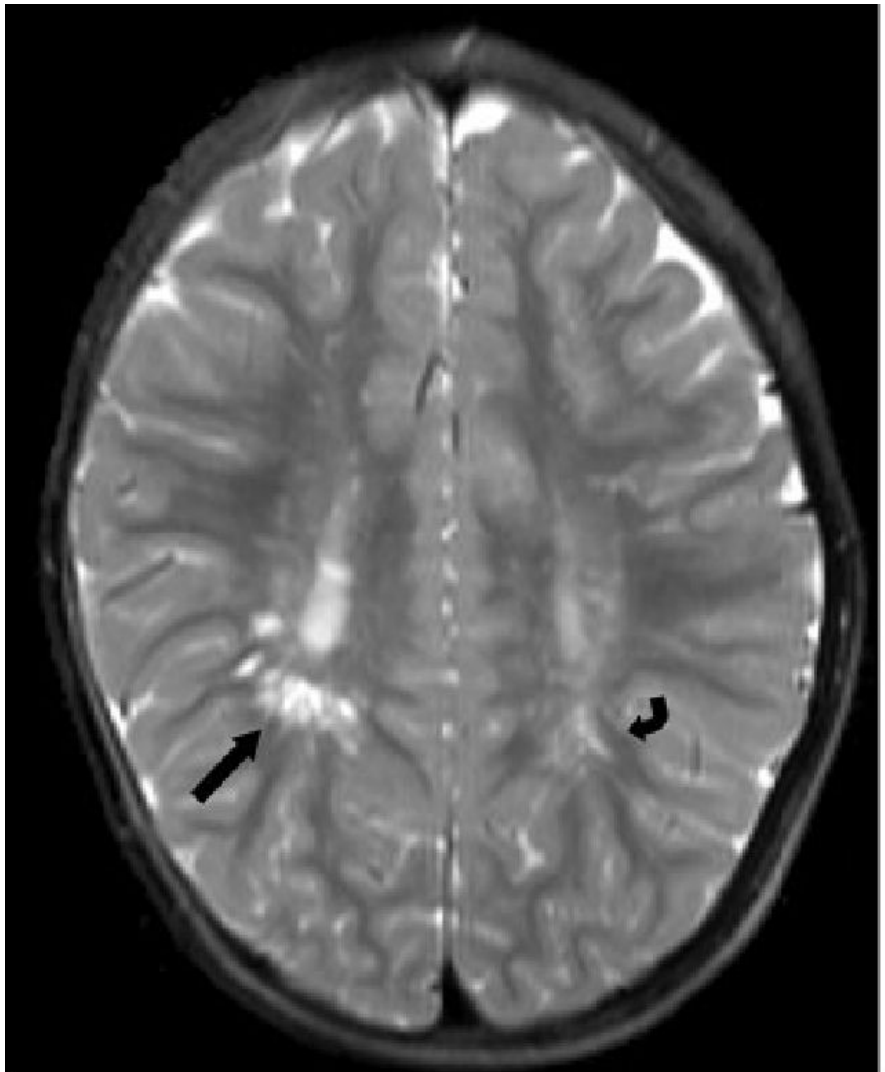

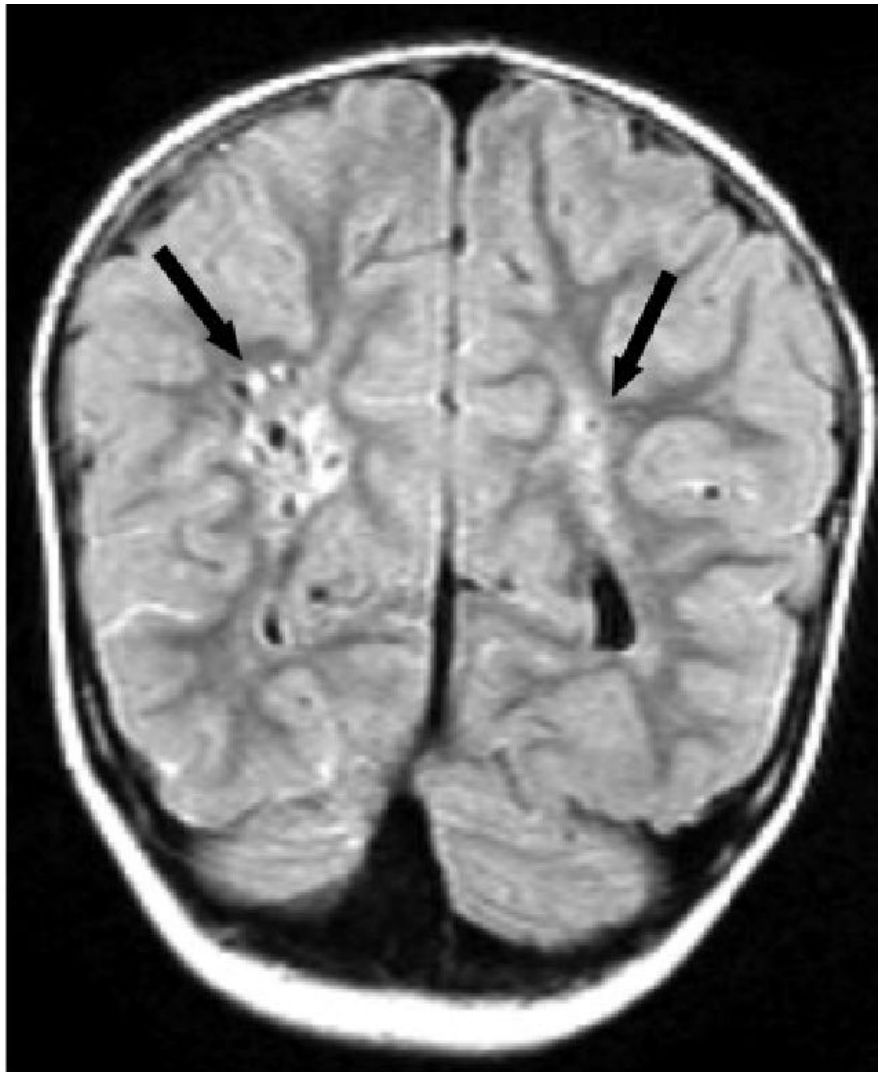

ВР *vs.* мукополисахаридоз

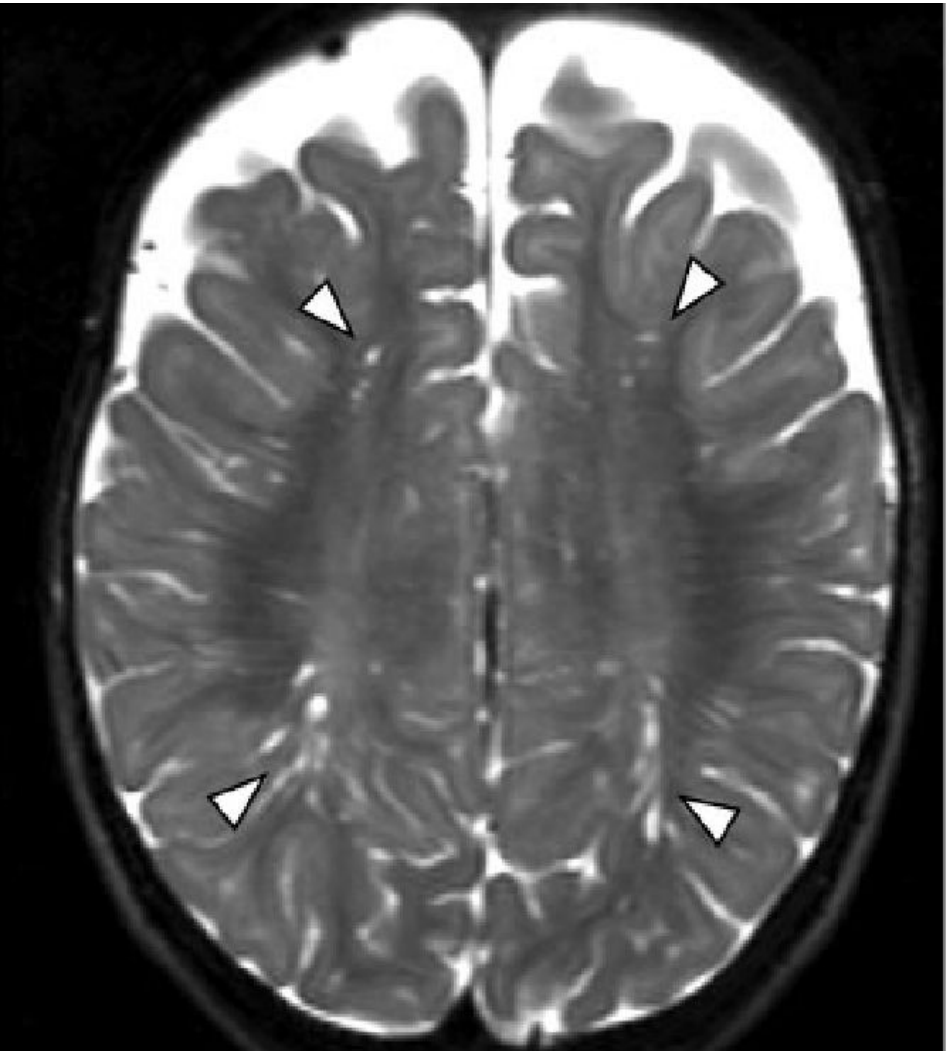

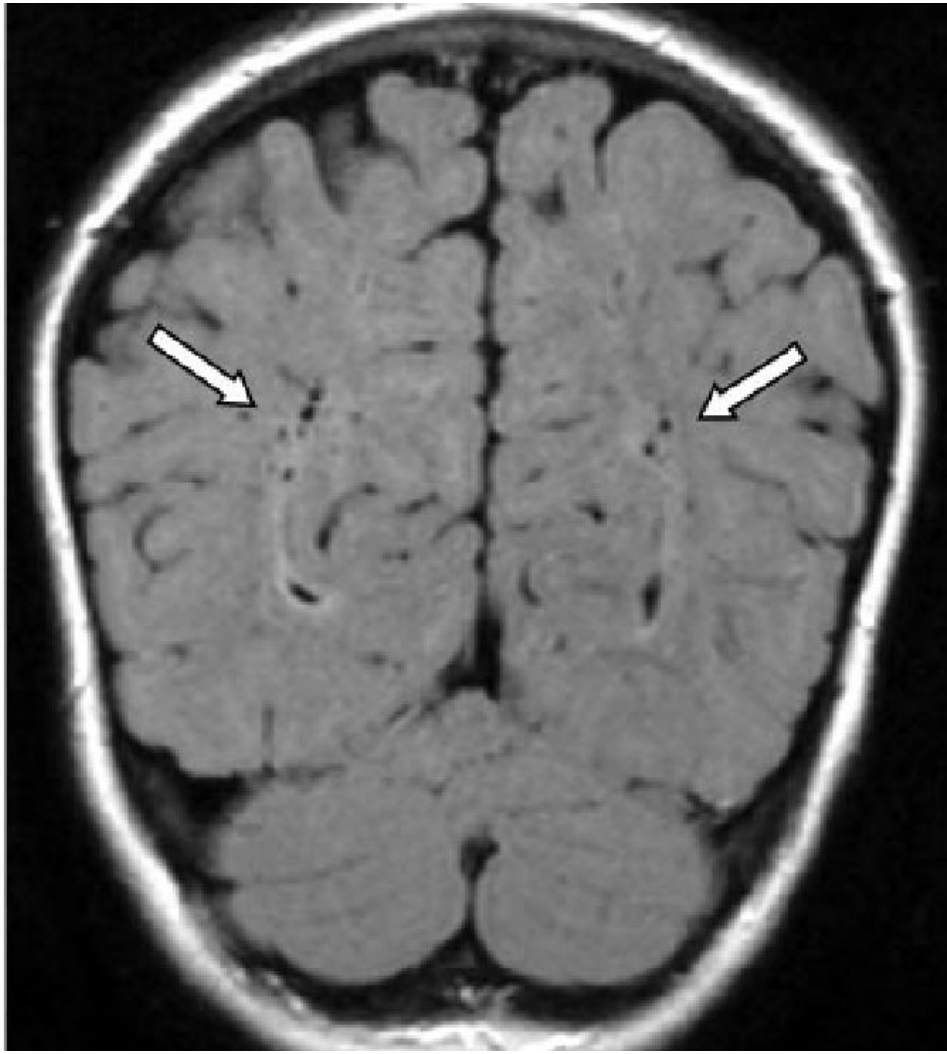

ВР *vs.* криптококкоз

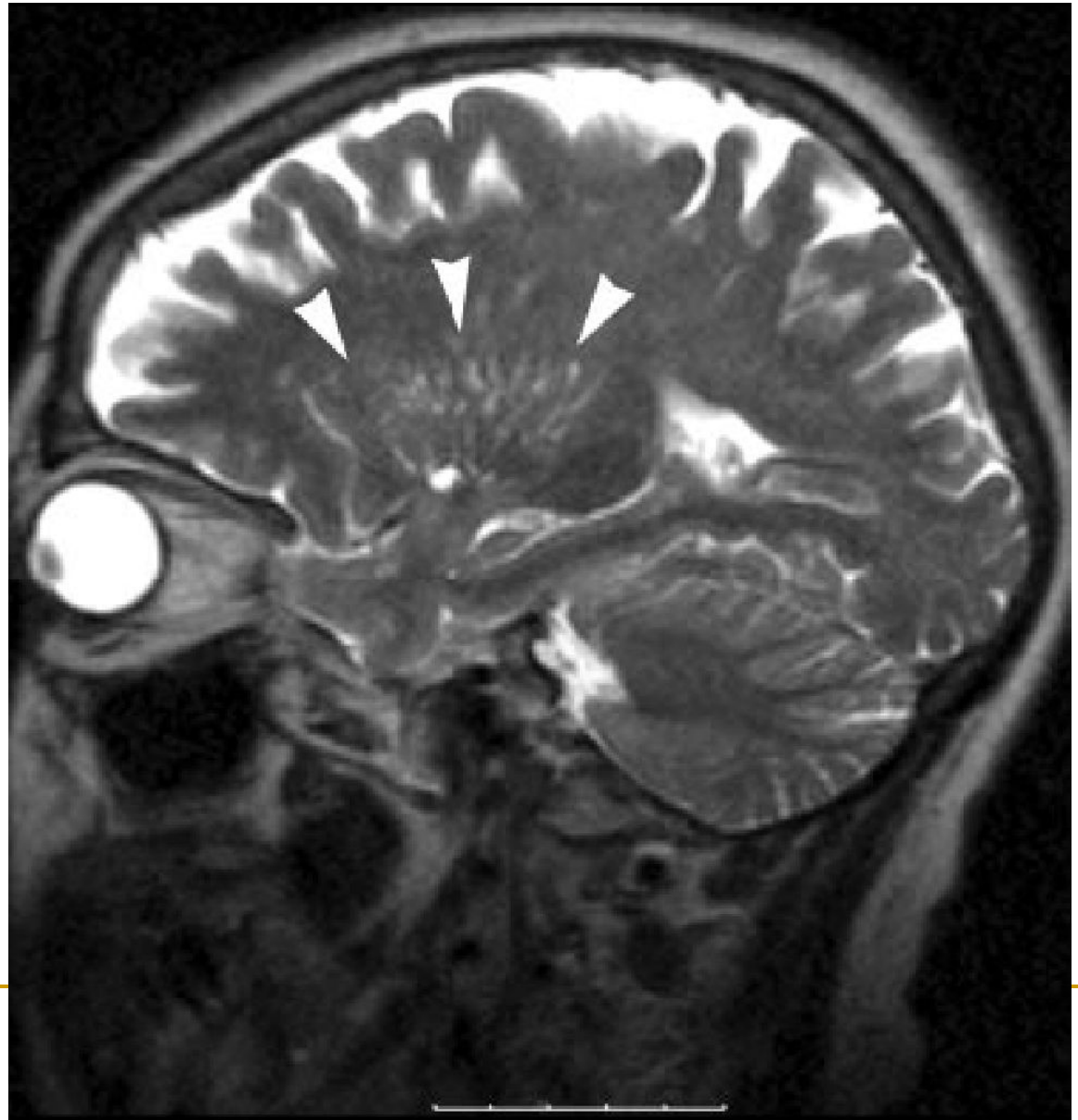

ВР *vs.* кистозные опухоли

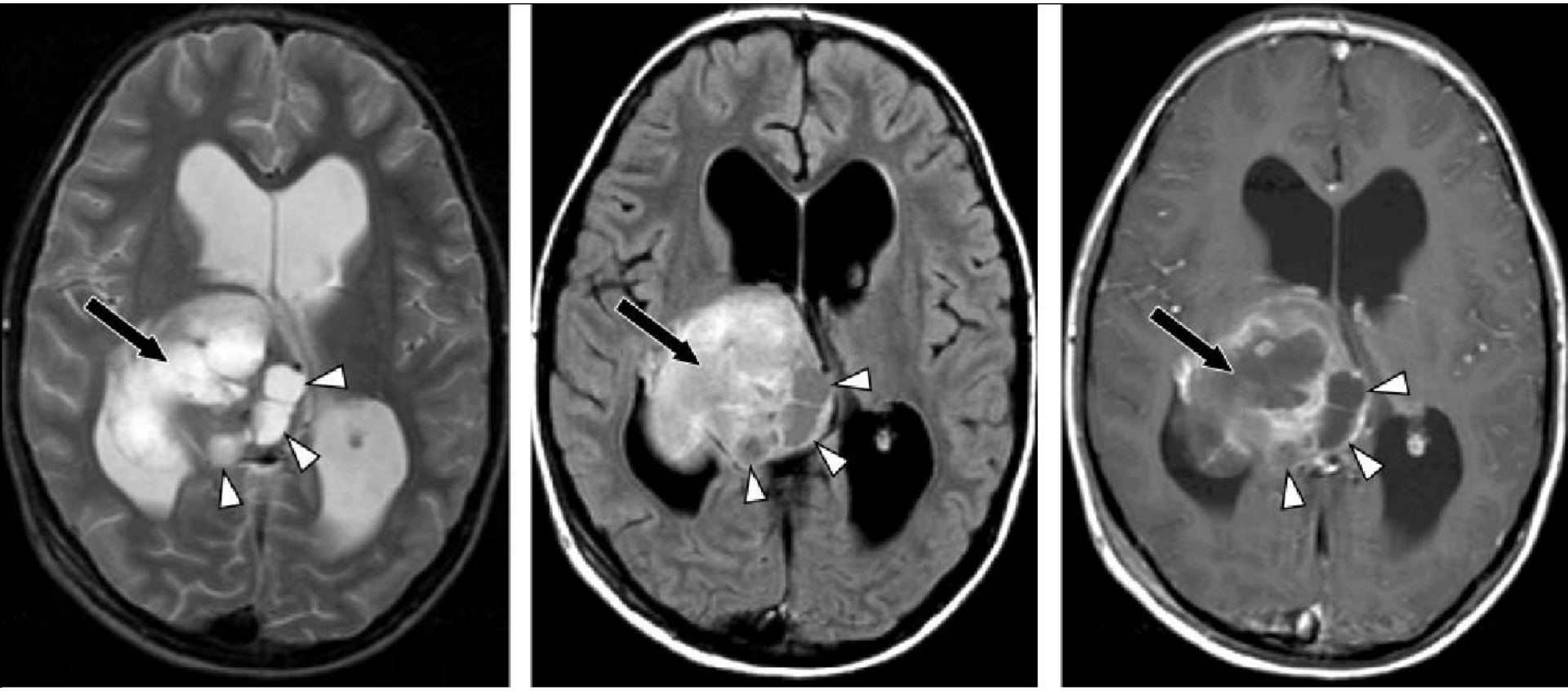

ВР *vs.* нейроэпителиальные кисты

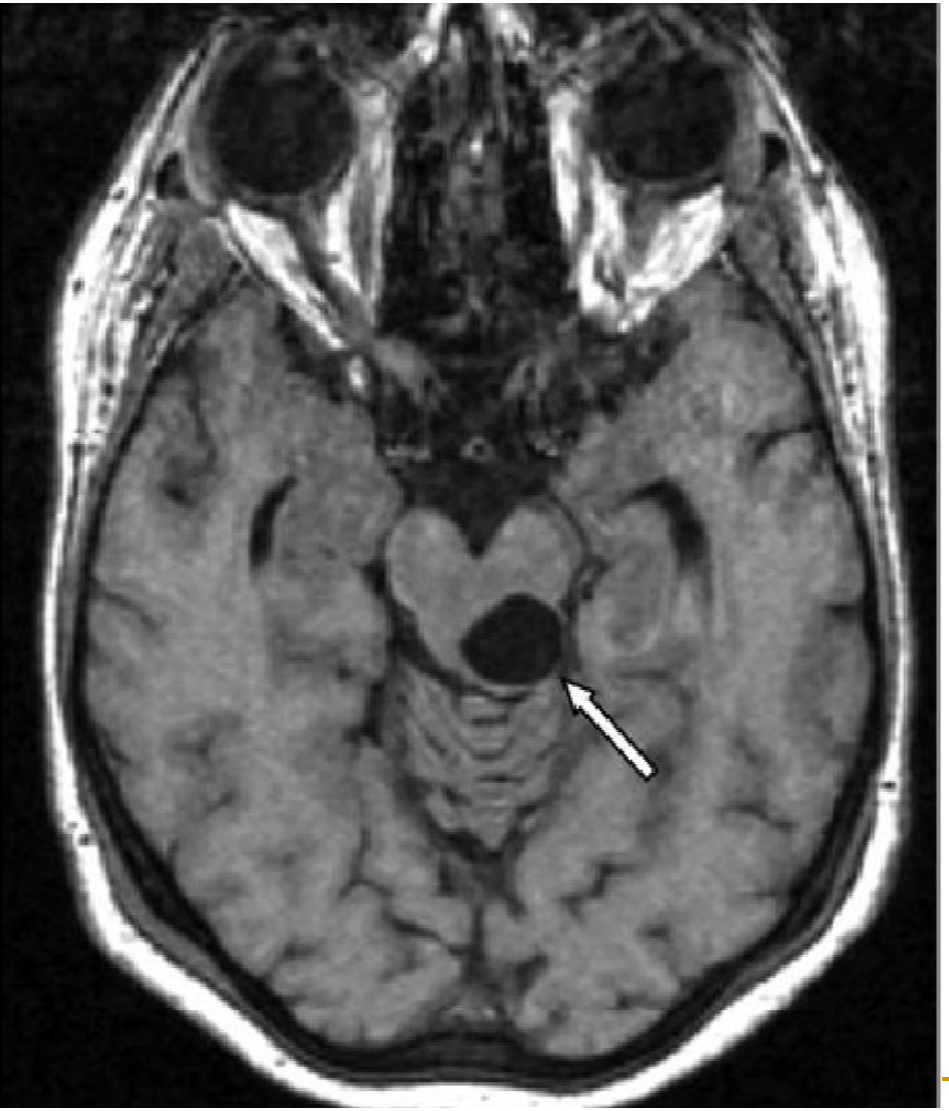
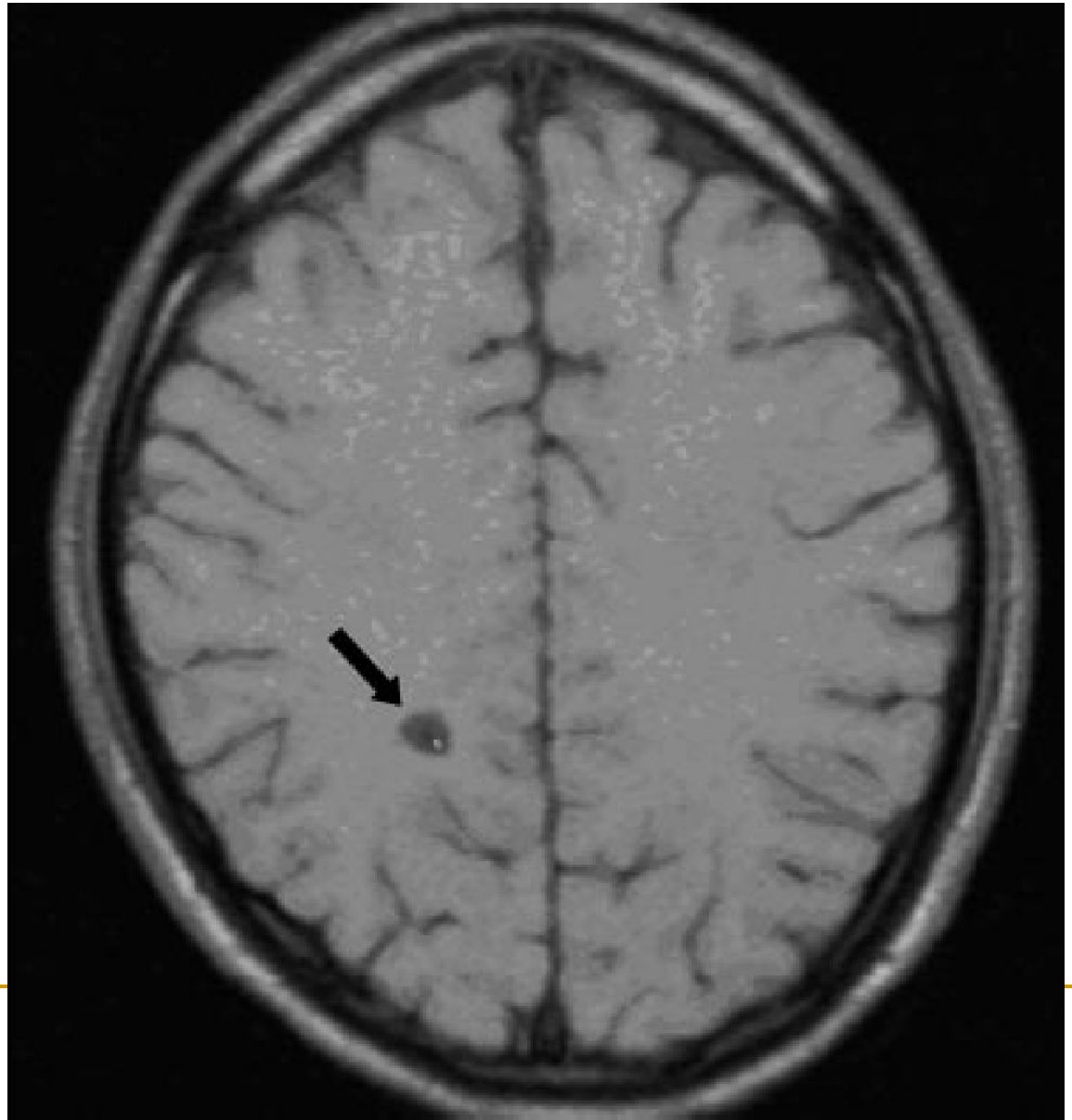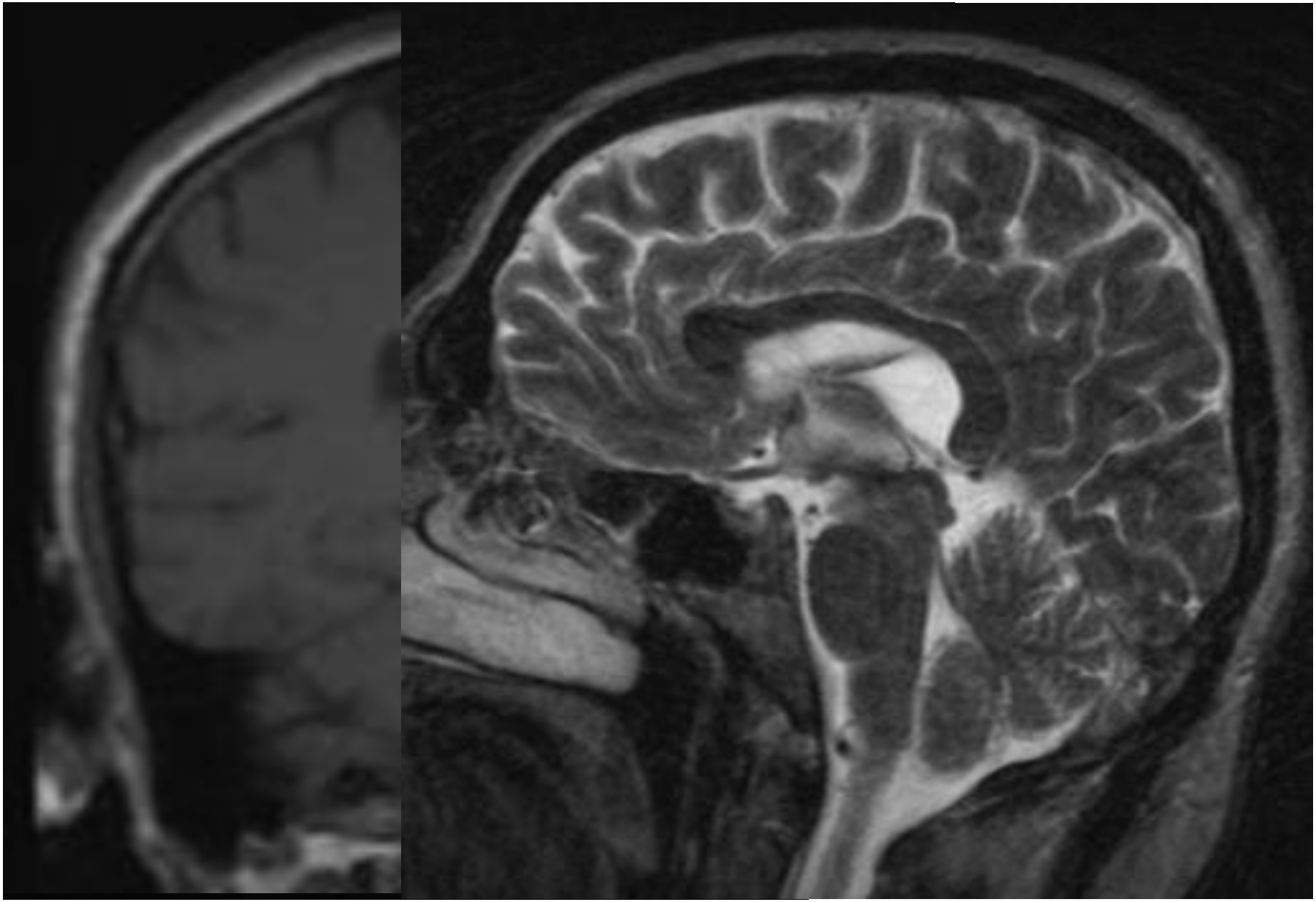
ВР *vs.* нейроцистицеркоз