ИЗСЛЕДВАНЕ НА УРИНА, УРИНЕН СЕДИМЕНТ, ХЕМАТУРИЯ
(диагностични аспекти)

Медицински университет - София
Клиничен център по Нефрология
Клиника по Нефрология
УМБАЛ "Царица Йоанна – ИСУЛ"
гр. София

В. Василев

ИЗСЛЕДВАНЕ НА УРИНА

В исторически план:

- François Rayer и Eugène Napoléon Vigla през 30-те години на 19 век въвеждат изследването на уринния седимент в клиничната практика

- Thomas Addis – количествено описание на формените елементи в уринния седимент – 20-те години на 20 век

- Fairley и Birch през 80-те години на 20 век разработват изследването на морфологията на еритроцити с фазаво контрастна микроскопия при пациенти с хематурия

- G. B. Fogazzi

ИЗСЛЕДВАНЕ НА УРИНА

Изследването на урината е задължителна част от изследването на пациентите с:

- ☺ захарен диабет
- ☺ артериална хипертония
- ☺ бъбречна недостатъчност
- ☺ оточен сидром
- ☺ уроинфекции
- ☺ нефролитиаза
- ☺ клинични белези за ССТЗ

ИЗСЛЕДВАНЕ НА УРИНА

Методологията на вземане, съхранение, изследване и описание на уринната находка е в основата на диагностичната стойност на уринното изследване. Тя включва:

◊ Коректно събиране на урината

◊ Стандартизиран метод за съхранение и обработка на пробата

◊ Подходящ микроскоп

◊ Стандартен фиш за докладване на резултатите

ИЗСЛЕДВАНЕ НА УРИНА

Пациентът **трябва** да получи **прости** и **писмени** инструкции относно даването на урина за изследване:

- Пробата е от <u>първа</u> или <u>втора</u> сутрешна урина
- Избягване на големи физически натоварвания преди даване на пробата
- Измиване на външните гениталии с <u>хладка вода</u>, <u>без препарат</u>
- ♀- разтваряне на големите лабии
- ♂- отдръпване на препуциума от glans penis
- Събиране на урината от <u>средна</u> струя
- Да се избягва събирането на урина по време на менструация
- Пациентът трябва да получи <u>подходящ контейнер</u>

ИЗСЛЕДВАНЕ НА УРИНА

Изследването на урината трябва да започне с оглед на външния й вид от клиницист, след което следва ориентировъчното, скринингово, качествено и/или полуколичествено определяне на основните й параметри с тест-лента (dipstick)

ИЗСЛЕДВАНЕ НА УРИНА

Изследването с **dipstick** включва:

$ Относително тегло
$ pH
$ Белтък
$ Глюкоза
$ Кетони
$ Кръв
$ Уробилиноген
$ Билирубин
$ Нитрити
$ Левоцитна естераза

ИЗСЛЕДВАНЕ НА УРИНА

Стандартизираният метод за обработка на урината включва:

- Изследване в рамките до 3 часа след получаването на пробата от пациента
- Центофугиране на 10 ml или обем кратен на 10 ml от уринната проба за период от 10 min при 400g.
- Отстраняване на 9,5 ml от супернатантата
- Леко, но енергично размесване с пипета на седимента в останалото в центрофужната епруветка количество урина от 0,5 ml
- Пренасяне с пипета на 50 µl от размесената урина върху предметно стъкло и покриването й с покривно стъкло (32/24 mm)
- Микроскопиране на пробата на малко (×160) и голямо (×400) увеличение
- Частиците се описват количествено като ***брой от...до / зрително поле***

ИЗСЛЕДВАНЕ НА УРИНА

Необходими изисквания към микроскопа за изследване на уринния седимент:

€ Да е с добро качество

€ Да позволява наблюдение на малко увеличение (т. е. ×100)

€ Да позволява наблюдение на голямо увеличение (т. е. ×400)

€ Да има фазов контраст

€ Да позволява наблюдение с поляризирана светлина

ИЗСЛЕДВАНЕ НА УРИНА

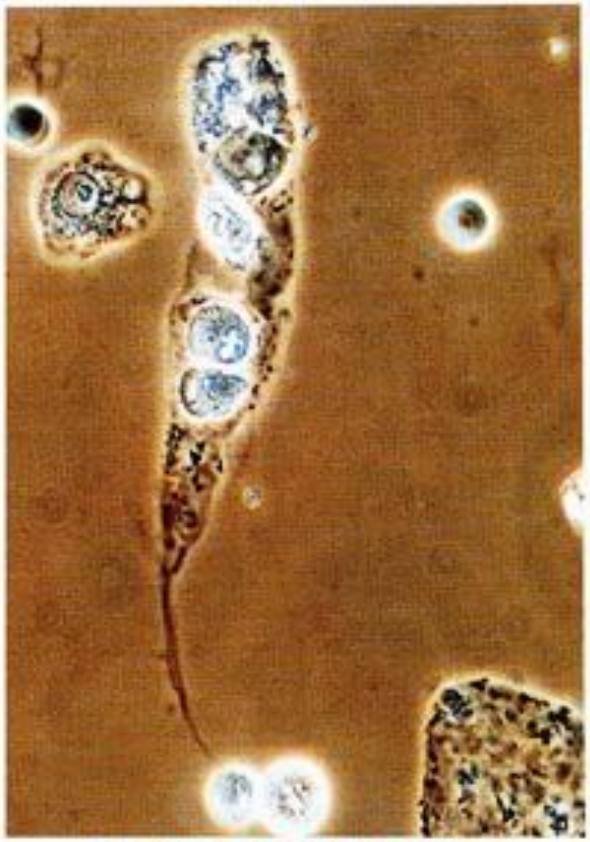

PHASE CONTRAST

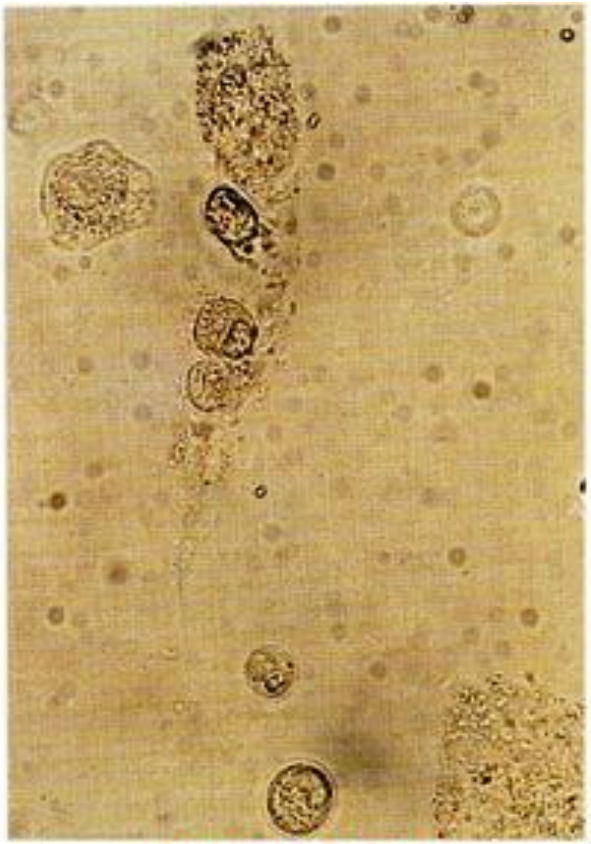

BRIGHT FIELD

ИЗСЛЕДВАНЕ НА УРИНА

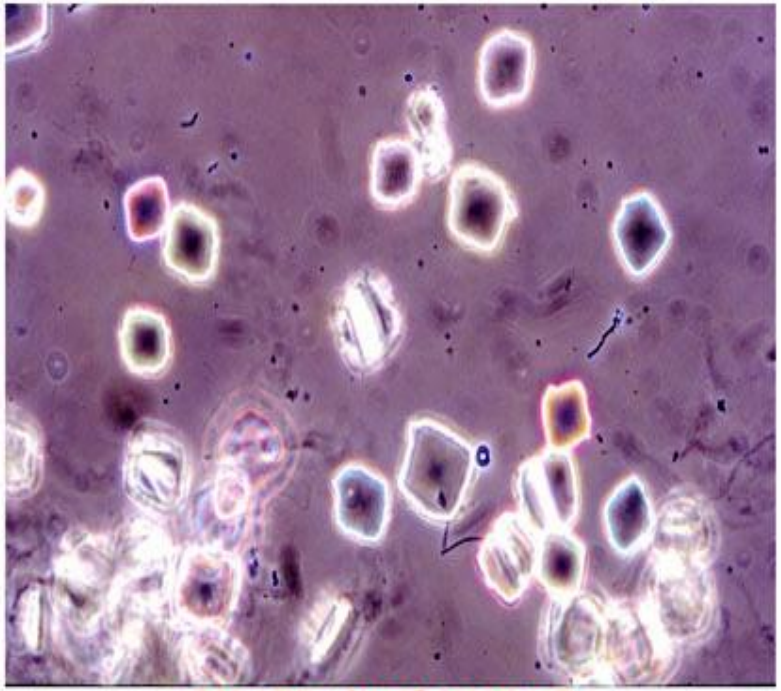

URIC ACID - PHASE CONTRAST



URIC ACID - POLARIZED LIGHT

ИЗСЛЕДВАНЕ НА УРИНА

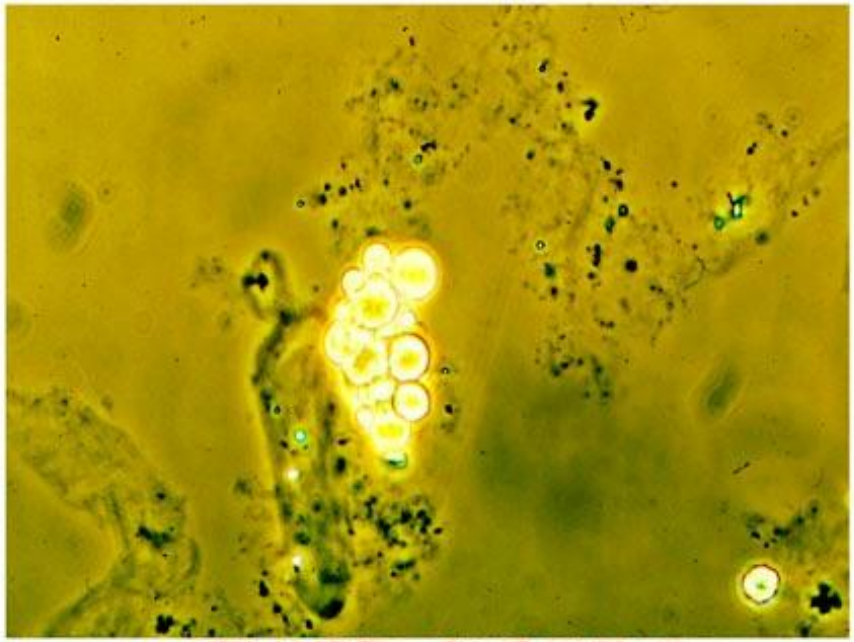

LIPID DROPLETS - PHASE CONTRAST

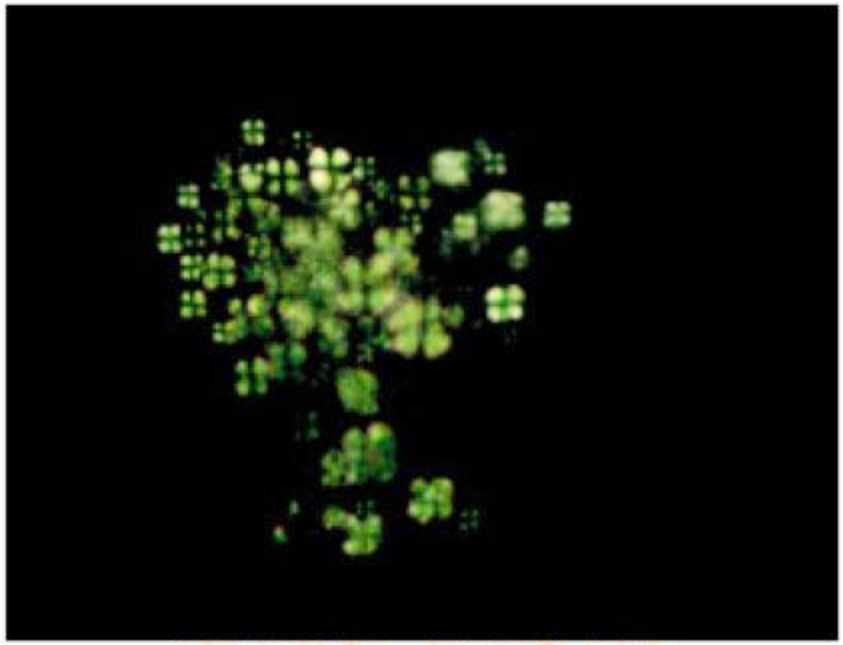

LIPID DROPLETS - POLARIZED LIGHT

ИЗСЛЕДВАНЕ НА УРИНА

A URINARY SEDIMENT REPORT

DATE .....

SURNAME ..... NAME .....

pH ..... DENSITY .....HAEMOGLOBIN: .....LEUKOCYTE ESTERASE .....

ERYTHROCYTES: .....

ISOMORPHIC (%).....DYSMORPHIC (%) ..... ACANTHOCYTES (%).....

LEUKOCYTES: .....

TUBULAR CELLS: .....

TRANSITIONAL CELLS: SUPERFICIAL ....DEEP.....

SQUAMOUS CELLS: .....

CASTS: .....TYPES: .....

.....

LIPIDS: .....

CRYSTALS: .....

BACTERIA: ..... YEASTS: .....

OTHERS: .....

COMMENT.....

.....

SIGNATURE

.....

ИЗСЛЕДВАНЕ НА УРИНА

A URINARY SEDIMENT REPORT

DATE .....

SURNAME ..... NAME .....

pH ...6.0... DENSITY ...1.006... HAEMOGLOBIN: ...+++... LEUKOCYTE ESTERASE ...+++...

ERYTRHOCYTES: .....1-3/HPF.....

ISOMORPHIC (%) ..... DYSMORPHIC (%) ..... ACANTHOCYTES (%) .....

LEUKOCYTES: .....1-2/HPF.....

TUBULAR CELLS: ...../.....

TRANSITIONAL CELLS: SUPERFICIAL: ..... /..... DEEP: .....

SQUAMOUS CELLS: ..... /.....

CASTS: ...../..... TYPES: .....

.....

LIPIDS: ...../.....

CRYSTALS: ...../.....

BACTERIA: ...../..... YEASTS: ...../.....

OTHERS: ...../.....

COMMENT. MILD ERYTHROCYTURIA AND LEUKOCYTURIA.PLEASE NOTE THE DISCREPANCY BETWEEN DIPSTICKS FOR HAEMOGLOBIN AND LEUKOCYTE ESTERASE AND MICROSCOPY. THIS IS PROBABLY DUE TO CELL LYSIS CAUSED BY LOW DENSITY.

SIGNATURE

.....

УРИНЕН СЕДИМЕНТ

Частици в уринния седимент, важни за нефрологичната практика:

- Клетки
- Липиди
- Цилиндри
- Кристали
- Микрообрганизми

УРИНЕН СЕДИМЕНТ

Клетки

С произход от кръвта

Еритроцити
* изоморфни
* дизморфни

Левкоцити
* неутрофили
* еозинофили
* лимфоцити

Макрофаги
* гранулирани
* хомогенни
* фагоцитиращи

С епителен произход

Тубулни клетки
* проксимални
* дистални
* събирателно каналче

Преходно-епителни
* повърхностни
* дълбоки

Сквамозни
* повърхностни
* дълбоки

УРИНЕН СЕДИМЕНТ, ХЕМАТУРИЯ

В зависимост от макроскопския вид на урината, наличието на еритроцити в нея бива два типа:

- микроскопска хематурия, при която урината има характерния нормален сламено жълт цвят
- макроскопска хематурия, при която урината е с патологично променен цвят (достатъчно е наличието на 1 ml кръв в 1 l урина, за да се промени видимо цвета на последната)

УРИНЕН СЕДИМЕНТ, ХЕМАТУРИЯ

Нормална уринна находка е наличието на:

- до 5 ериртроцита на зрително поле при голямо увеличение (полуколичествен метод на цинтрофугирана урина)
- до 8 ериртроцита на μl (по Stansfield-Webb, количествен метод на нецентрофугирана урина)
- до 1500-2000 ериртроцита за минута (по Kerp-Merker-Frey, количествен метод на нецентрофугирана урина)
- до 1000000 ериртроцита за 12 часа (по Addis, количествен метод на нецентрофугирана урина)

УРИНЕН СЕДИМЕНТ, ХЕМАТУРИЯ

ЕРИТРОЦИТИ – ДВА ОСНОВНИ ТИПА

- **ИЗОМОРФНИ**
- **ДИЗМОРФНИ**

УРИНЕН СЕДИМЕНТ, ХЕМАТУРИЯ

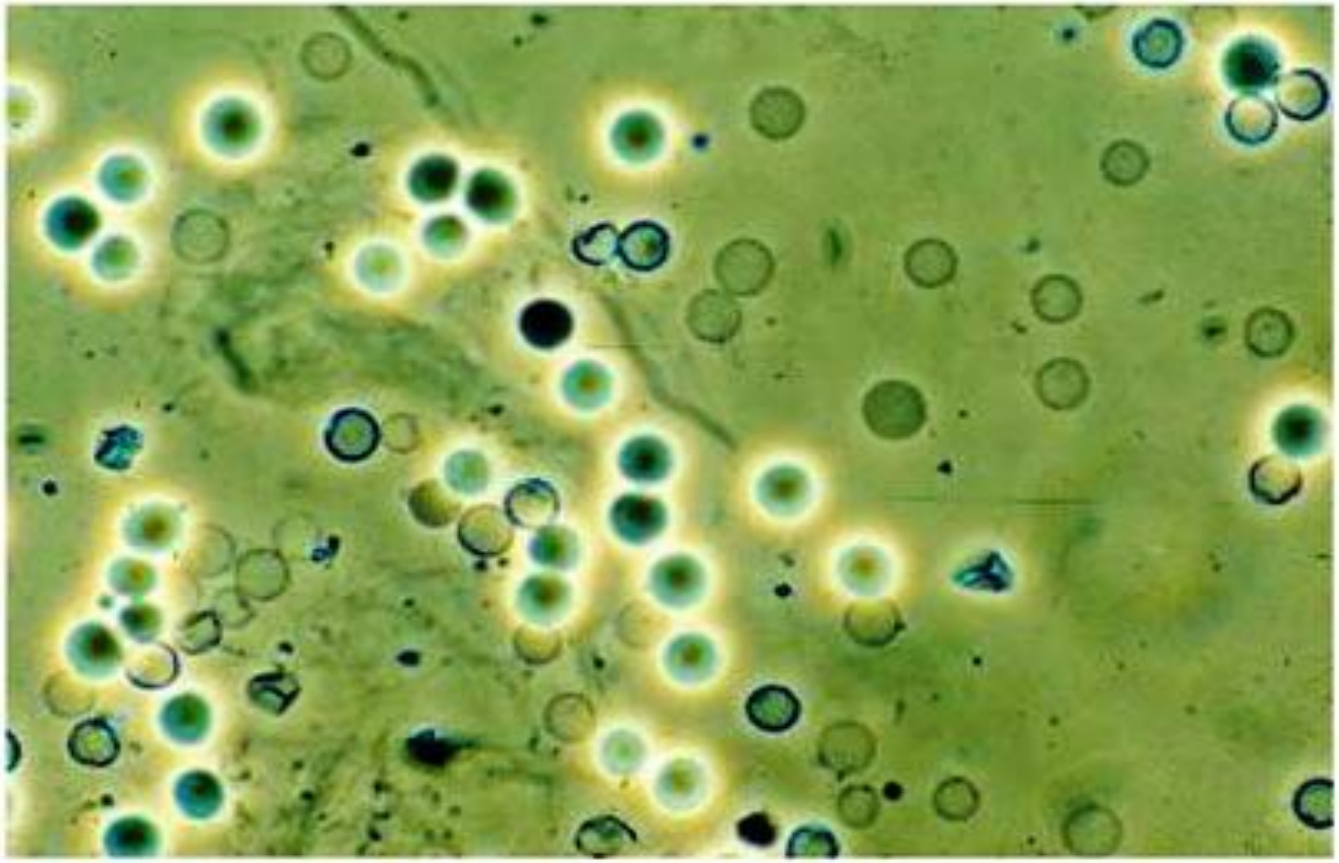

NON GLOMERULAR OR ISOMORPHIC ERYTHROCYTES

УРИНЕН СЕДИМЕНТ, ХЕМАТУРИЯ

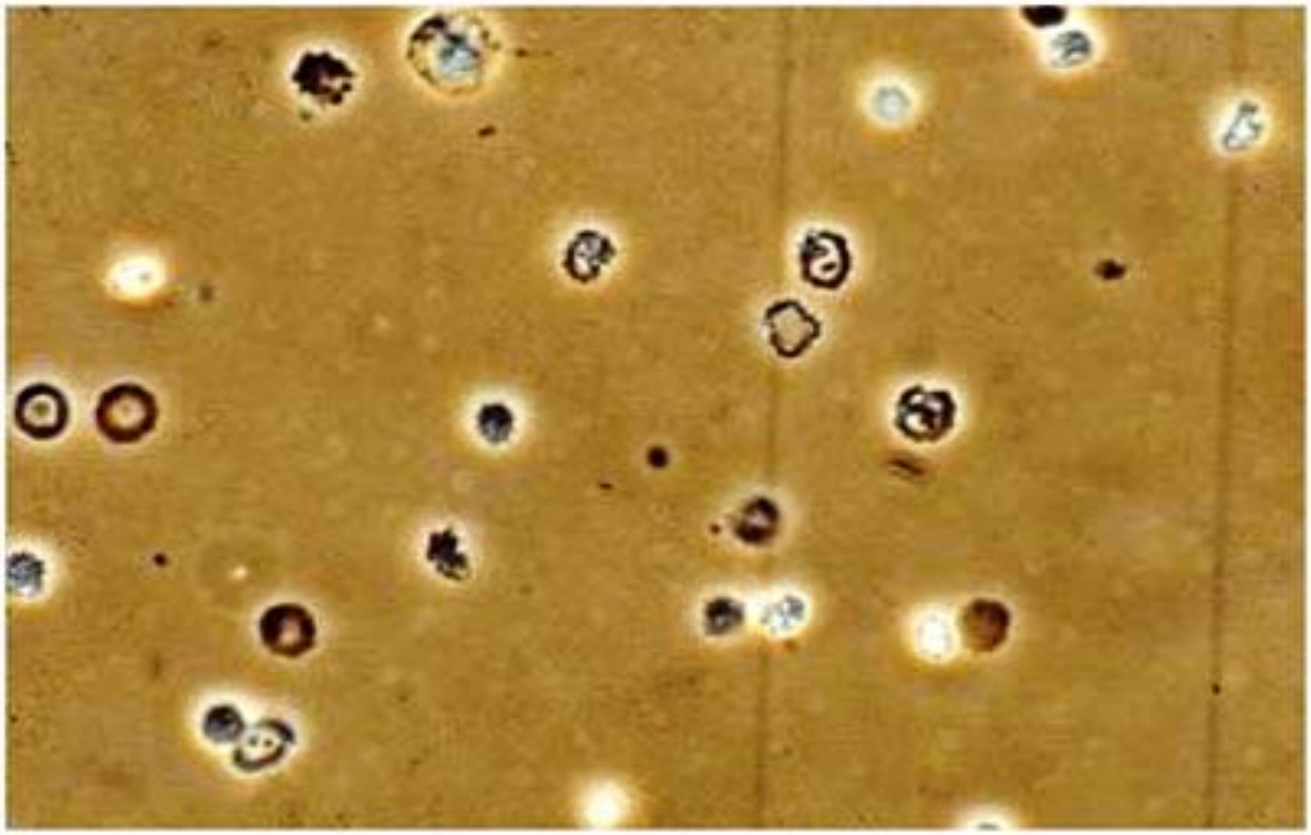

GLOMERULAR OR DYSMORPHIC ERYTHROCYTES

УРИНЕН СЕДИМЕНТ, ХЕМАТУРИЯ

Една хематурия с голяма вероятност е **гломерулна**, когато ***дизморфните*** еритроцити в уринния седимент са над 80%

Една хематурия с голяма вероятност е **негломерулна**, когато ***изоморфните*** еритроцити в уринния седимент са над 80%

Fasset and all, Lancet 1982; I: 1432-34

УРИНЕН СЕДИМЕНТ, ХЕМАТУРИЯ

RELIABILITY OF RBC MORPHOLOGY EVALUATION

Author	Glomerular diseases	Urological diseases
Fasset et al 1982	115/120	100/105
De Santo et al 1987	81/84	82/87
Rath et al 1990	86/100	20/22
TOTAL	282/304 (93%)	202/214 (94%)

УРИНЕН СЕДИМЕНТ, ХЕМАТУРИЯ

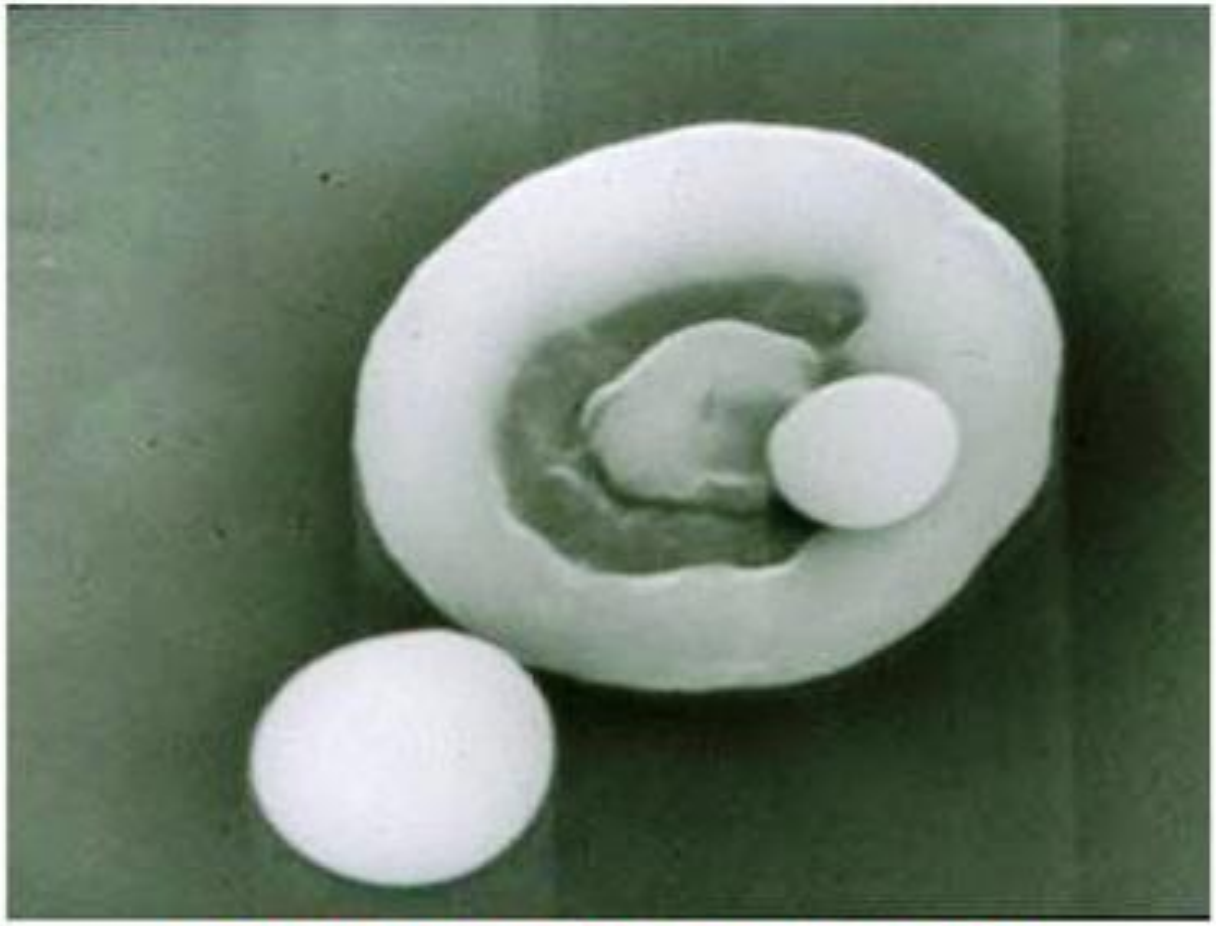

ACANTHOCYTE OR G1 CELL (SEM)

УРИНЕН СЕДИМЕНТ, ХЕМАТУРИЯ

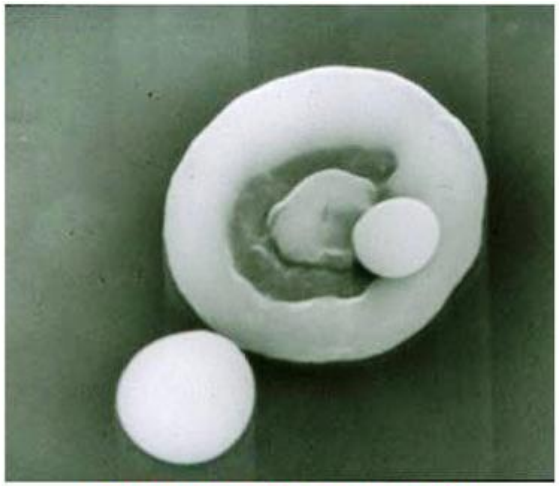

ACANTHOCYTE OR G1 CELL (SEM)

УРИНЕН СЕДИМЕНТ, ХЕМАТУРИЯ

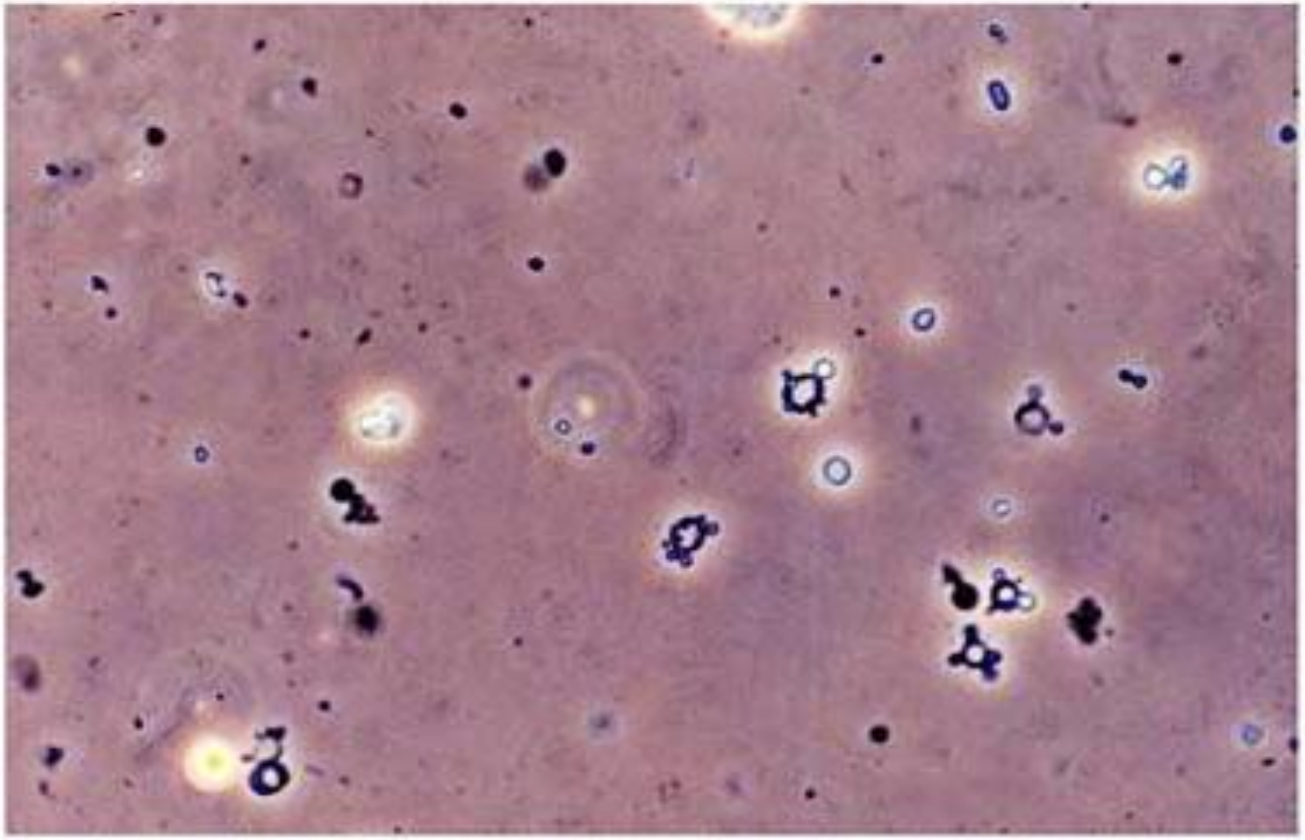

ACANTHOCYTES OR G1 CELLS (PH-CO)

УРИНЕН СЕДИМЕНТ, ХЕМАТУРИЯ



DIAGRAM OF THE COMMONEST TYPES OF ACANTHOCYTES OR G1 CELLS

УРИНЕН СЕДИМЕНТ, ХЕМАТУРИЯ

Kidney International, Vol. 40 (1991), pp. 115–120

Acanthocyturia—A characteristic marker for glomerular bleeding

HANS KÖHLER, EVELINE WANDEL, and BERND BRUNCK

I. Medizinische Klinik und Poliklinik der Johannes Gutenberg-Universität Mainz, Mainz, Germany

Acanthocyturia—A characteristic marker for glomerular bleeding. Erythrocyte morphology by phase contrast microscopic examination (PCM) of the urine is widely employed in distinguishing glomerular from nonglomerular bleeding. The proposed percentages of dysmorphic red cells are significant for glomerular bleeding in the range of 10 to 80% in the literature, because there is no clear cut definition of "dysmorphism." In the present study midstream urine samples of 351 patients with hematuria (> 8 erythrocytes/μl) and of 33 healthy controls were examined. The various dysmorphic red cells were analyzed by PCM according to a detailed hematological classification. Most of the dysmorphic red cells, such as echinocytes, anulocytes, ghost cells, schizocytes, stomatocytes, codocytes and knizocytes, occurred in glomerular or nonglomerular disease as well, and proved to be uncharacteristic for

cyte morphology and clinical findings could not be confirmed. This was due to a number of specimens in which the observers were unable to make a clear cut decision between glomerular and nonglomerular red cells [8]. In addition, a recent study, in confirmation with our own experience, stresses considerable overlap when using dysmorphic red cells to distinguish glomerular from nonglomerular bleeding [9]. This disagreement is reflected by the conflicting criteria in the literature concerning the percentage of dysmorphic red cells which should be taken to indicate glomerular bleeding. There are several reports which

УРИНЕН СЕДИМЕНТ, ХЕМАТУРИЯ

URINARY ACANTHOCYTES (or G1 Cells)

AUTHOR	GLOM	UROL	CUT-OFF	SENS	SPEC
Köhler 1991	143	187	≥ 5%	52*	96
Kitamoto 1993	182	95	≥ 5%	73**	100
Lettgen-Wohlmuth 1995	51	49	≥ 5%	100	100
Dinda 1997	82	40	≥ 5%	100	100

* Sensitivity 72% (2nd sample); 84% (4th sample) (NDT 1993;8:879)

** Sensitivity 99.2% if urine pH ≤ 6.4 and osmolality ≥ 400 mOsm/KgH_2O

УРИНЕН СЕДИМЕНТ, ХЕМАТУРИЯ

Смисълът на изследване морфологията на еритроцитите е от особено значение в случаите на изследване на пациент с **изолирана персистираща микроскопска хематурия**

УРИНЕН СЕДИМЕНТ, ХЕМАТУРИЯ

Гломерулни причини

Пролиферативни гломерулонефрити

Първични: IgA-нефропатия; постинфекциозен гломерулонефрит; мембранопролиферативен (мезангиокапилярен) гломерулонефрит; бързопрогресиращ (полулунен) гломерулонефрит; фибрилерен гломерулонефрит

Вторични (свързани със системни заболявания): пурпура на Henoch-Schönlein; системен еритематозен лупус; анти-ГБМ нефрит (синдром на Goodpasture); системен васкулит; хронична бактериемия (субакутен бактериален ендокардит; “shunt-нефрит”); есенциална смесена криоглобулинемия; нефрити, свързани с вирусни хепатити B и C

Непролиферативни гломерулонефрити

гломерулонефрит с минимални промени; огнищна (глобална или сегментна) гломерулосклероза; мебранозен гломерулонефрит

Фамилни гломерулни заболявания

синдром на Alport; болест на тънките мембрани (“доброкачествена” фамилна хематурия); болест на Fabry; Nail-patella синдром

УРИНЕН СЕДИМЕНТ, ХЕМАТУРИЯ

Негломерулни бъбречни причини

Инфекции: остър пиелонефрит (усложнен, неусложнен)

Неоплазми: бъбречно-клетъчен (хипернефроиден) карцином; тумор на Wilms; бенигнени кисти; ангиомиолипом (туберозна склероза) мултиплен миелом

Съдови: бъбречен инфаркт; тромбоза на бъбречна вена; малигнена артериална хипертония; артерио-венозна малформация

Метаболитни тубулопатии: хиперкалциурия (идиопатична, при хиперпаратиреоидизъм); хипероксалурия; хиперурикозурия; цистинурия

Фамилни: поликистозна бъбречна болест (АДБПКБ); медуларна кистозна болест (фамилна ювенилна нефронофтиза); медуларен гъбест бъбрек

Папиларна некроза: злоупотреба с аналгетици; сърповидно-клетъчна анемия и нефропатия; бъбречна туберкулоза; захарен диабет; обструктивна уропатия; алкохолизъм; анкилозиращ спондилит

Хидронефроза (с различна генеза)

Медикаментозни: лекарствено-индуциран остър интерстициален нефрит

Травми: бъбречна контузия (натъртване) или разкъсване

Хематурия, предизвикана от физическо натоварване

УРИНЕН СЕДИМЕНТ, ХЕМАТУРИЯ

Извънбъбречни причини

Конкременти: уретер, пикочен мехур, уретра

Неоплазми: преходно-клетъчен карцином (бъбречно легенче, уретер, пикочен мехур); аденокарцином и доброкачествена хиперплазия (простата); сквамозен карцином (уретра)

Инфекции: остър цистит, простатит, уретрит (бактериален, Chlamydia trachomatis); туберкулоза; шистозомиаза

Медикаменти: cyclophosphamide (хеморагичен цистит); антикоагуланти (heparin, coumadin)

Травми: контузия или разкъсване; хематурия, предизвикана от физическо натоварване; чуждо тяло в уретрата или пикочния мехур; бърза декомпресия на прекомерно разтегнат пикочен мехур

Генитално или анално кървене: вулвовагинит; вагинални чужди тела; анални фисури

УРИНЕН СЕДИМЕНТ, ХЕМАТУРИЯ

***Оценка на хематурията – преминава през няколко нива*:**

1. **Анамнеза, физикален преглед и изследване на урината**: основната задача на анамнезата, статуса и уринното изследване е, да се определи дали хематурията е изолирана или е свързана с находки, които могат да насочат към нейния произход.

УРИНЕН СЕДИМЕНТ, ХЕМАТУРИЯ

- **Анамнеза**
- Честота на уриниране, затруднено уриниране
- Сила на струята
- Дизурия
- Болки в слабините
- Бъбречна колика
- Артралгия
- Кожен обрив
- Склонност към кървене (хеморагична диатеза)
- Глухота (слухови смущения)
- Фамилна анамнеза
- Анамнеза за физическото натоварване
- Анамнеза за пътуване в чужбина (тропически региони)
- Лекарствена анамнеза
- **Физикален статус**
- Артериално налягане
- Отоци
- Кожен обрив
- Пурпура
- Артрит
- Палпируема абдоминална маса
- Генитално или анално кървене
- Глухота
- Уголемена и чувствителна (болезнена) простата
- **Уринно изследване**
- Протеинурия
- Цилиндри
- Морфология на еритроцитите
- Пиурия (левкоцитурия)
- Бактериурия
- Кристали

УРИНЕН СЕДИМЕНТ, ХЕМАТУРИЯ

***Оценка на хематурията – преминава през няколко нива*:**

2. **Други апаратни изследвания: (ехография; обзорна графия на БУМ; ВУ; CT; MRT; цистоскопия; микробиологични изследвания; имунологични изследвания; ПББ и др.)** дадената диагностична насока от ниво 1, позволява целенасоченото и адекватно прилагане на специфичните изследвания от ниво 2 за достигане до причината за хематурията

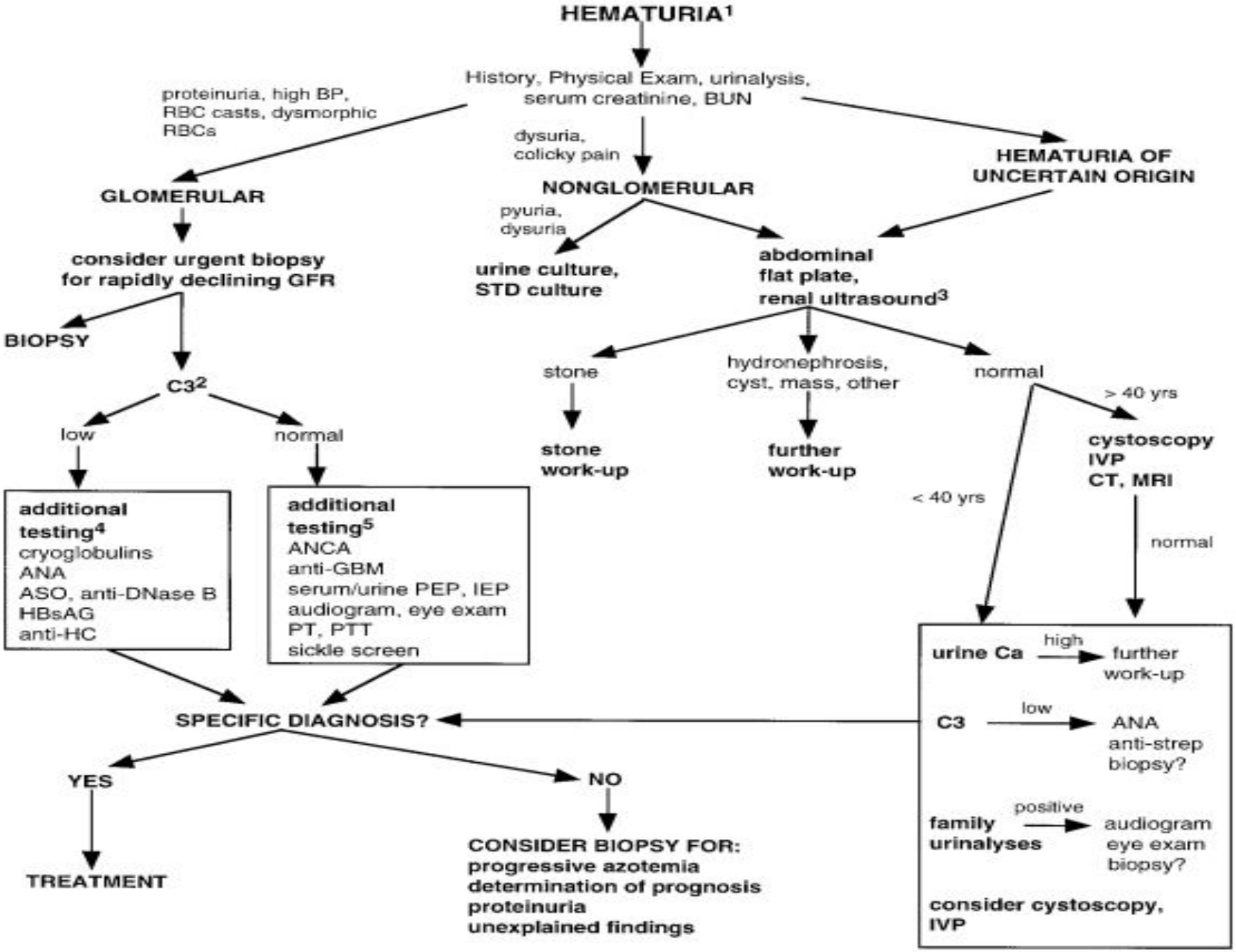
HEMATURIA[1]
History, Physical Exam, urinalysis, serum creatinine, BUN
proteinuria, high BP, RBC casts, dysmorphic RBCs
dysuria, colicky pain
HEMATURIA OF UNCERTAIN ORIGIN
GLOMERULAR
NONGLOMERULAR
pyuria, dysuria
consider urgent biopsy for rapidly declining GFR
urine culture, STD culture
abdominal flat plate, renal ultrasound[3]
BIOPSY
C3[2]
stone
hydronephrosis, cyst, mass, other
normal
> 40 yrs
low
normal
stone work-up
further work-up
cystoscopy IVP CT, MRI
< 40 yrs
normal
additional testing[4]
cryoglobulins
ANA
ASO, anti-DNase B
HBsAG
anti-HC
additional testing[5]
ANCA
anti-GBM
serum/urine PEP, IEP
audiogram, eye exam
PT, PTT
sickle screen
urine Ca
high
further work-up
C3
low
ANA
anti-strep
biopsy?
family urinalyses
positive
audiogram
eye exam
biopsy?
consider cystoscopy, IVP
SPECIFIC DIAGNOSIS?
YES
NO
TREATMENT
CONSIDER BIOPSY FOR:
progressive azotemia
determination of prognosis
proteinuria
unexplained findings

УРИНЕН СЕДИМЕНТ

ЛЕВКОЦИТИ

- **видове:** най-често полиморфонуклеарни, но също и еозинофили и лимфоцити
- **източници:** за полиморфонуклеарите от всички отдели на пикочната система, включително и генитално кървене
- **клинично значение:** възпаление от различни причини, включително и имунологично

УРИНЕН СЕДИМЕНТ

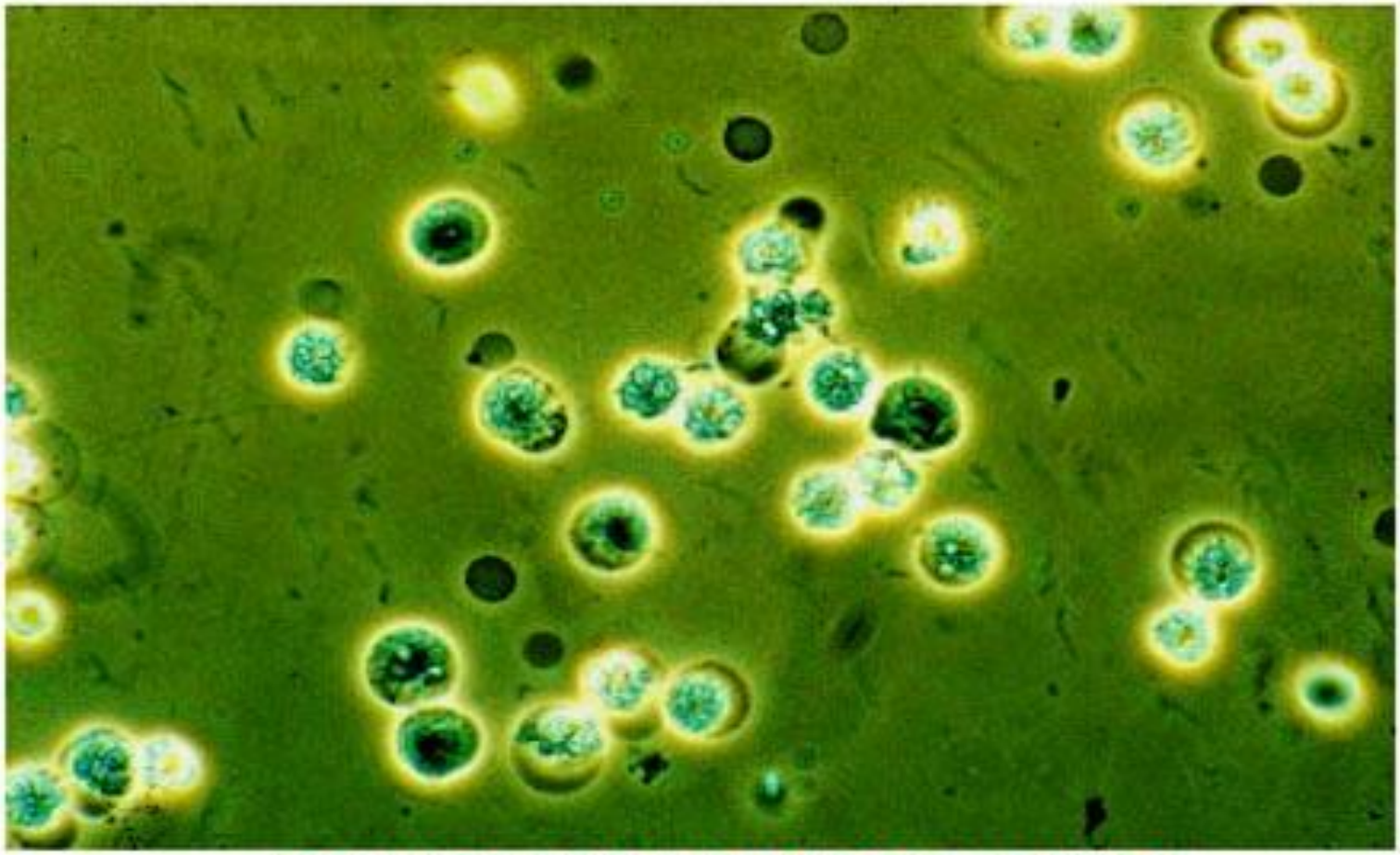

POLYMORPHONUCLEAR LEUKOCYTES

УРИНЕН СЕДИМЕНТ

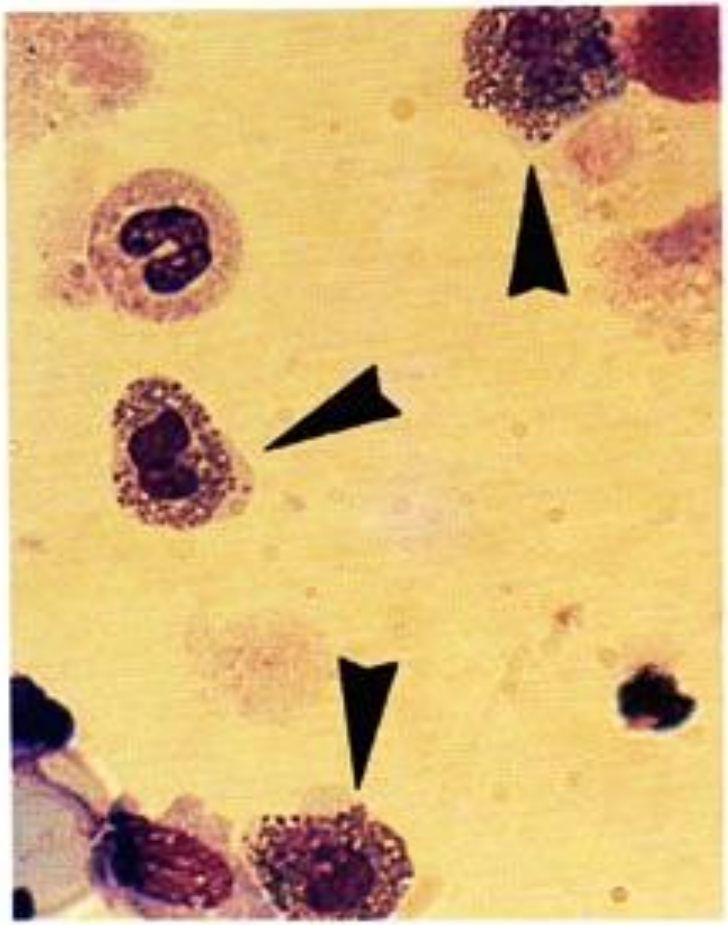

EOSINOPHILS (BY MGG)

УРИНЕН СЕДИМЕНТ

Еозинофилурията не е специфична находка за острия интерстициален нефрит.

Еозинофилурия се среща още при: бързопрогресиращ ГН; остър простатит; постинфекциозен ГН; шистозомиаза; Henoch-Schönlein нефрит и др.

УРИНЕН СЕДИМЕНТ

LYMPHOCYTES (by PH-CO)

УРИНЕН СЕДИМЕНТ

Лимфоцитурията е ранен маркер за остра реакция на клетъчно отхвърляне на трансплантата

С чувствителност 80-90%

С оглед прецизната диагностика, обаче, са необходими допълнителни цитологични методи.

УРИНЕН СЕДИМЕНТ

Тубулни клетки

Тубулните клетки в урината са различни типове, с произход от различните отдели на нефрона:

- проксимални тубулни клетки
- дистални тубулни клетки
- тубулни клетки от събирателното каналче

УРИНЕН СЕДИМЕНТ

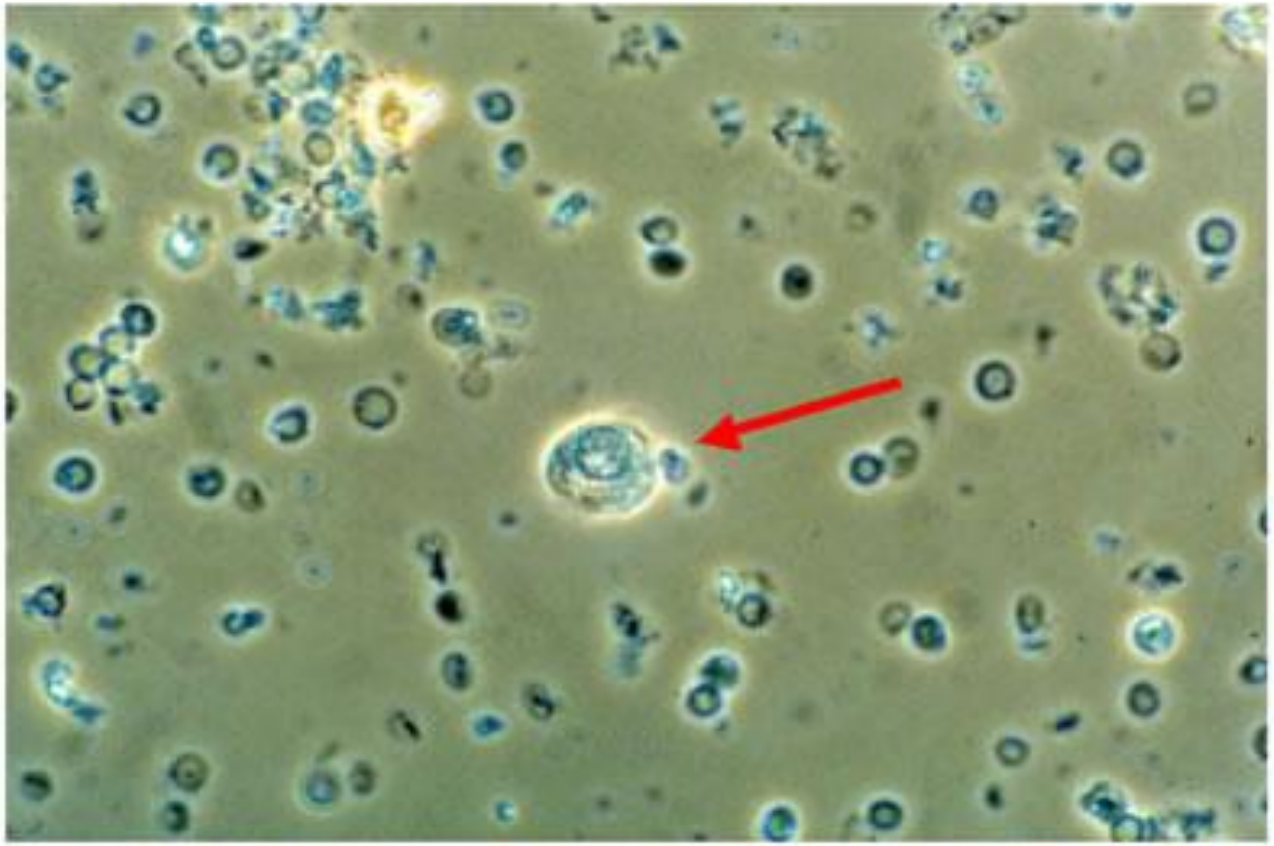

PROXIMAL TUBULAR CELL

УРИНЕН СЕДИМЕНТ

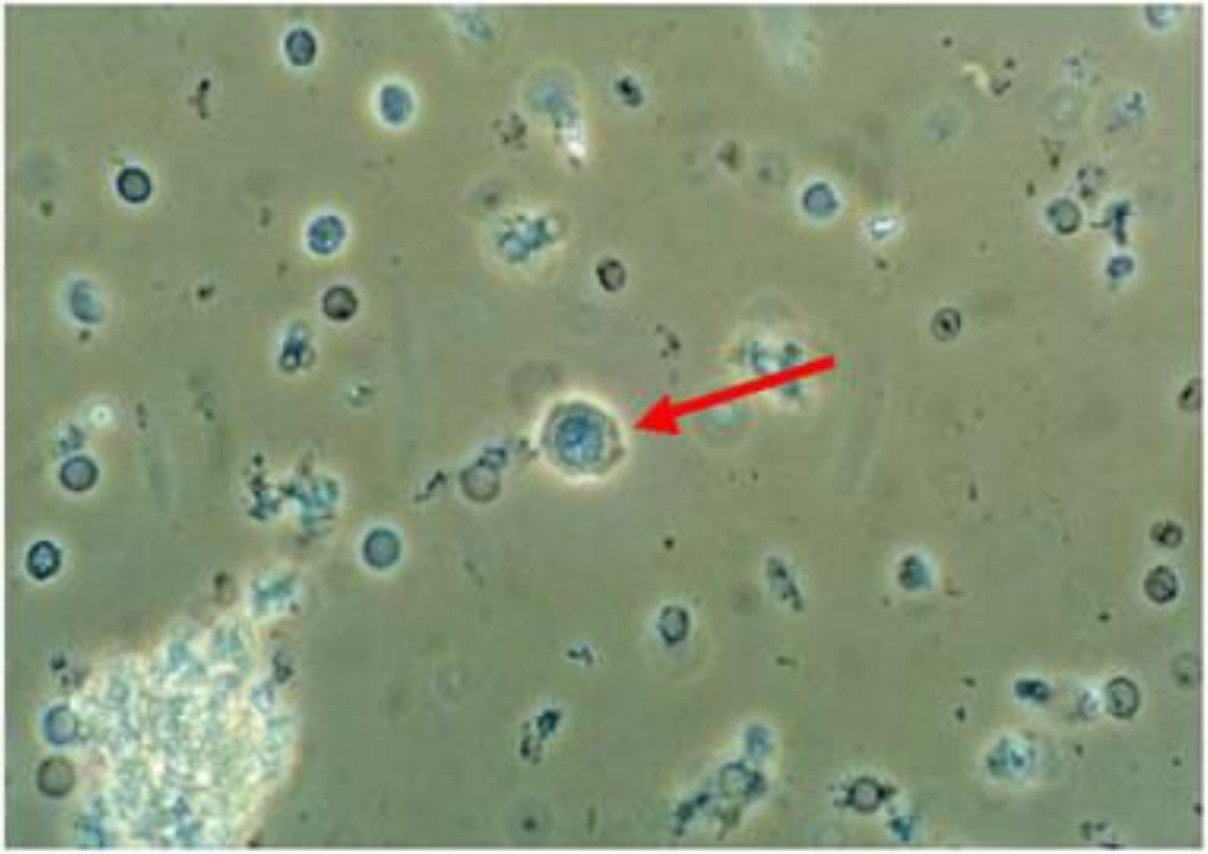

DISTAL TUBULAR CELL

УРИНЕН СЕДИМЕНТ

COLLECTING DUCT CELL

УРИНЕН СЕДИМЕНТ

Клинично значение на тубулните клетки в уринния седимент:

- Остра тубулна некроза
- Остър интерстициален нефрит
- Гломерулни заболявания (особено пролиферативни)
- Остра реакция на клетъчно отхвърляне на графта

УРИНЕН СЕДИМЕНТ

ЛИПИДИ

Срещат се под формата на: мастни капчици (поединично или под формата на клъстери); “овални мастни телца”; липидни цилиндри и холестеролови кристали

Липидурията е следствие на нарушена пропускливост на гломерулната базална мембрана (**нефротичен синдром**)

УРИНЕН СЕДИМЕНТ

Клинично значение на липидурията:

- ♣ Белег за масивна протеинурия
- ♣ При болести на натрупването – Болест на Fabry: клетки натоварени с липиди и свободни мастни частици; “малтийски кръстове”; лизозомни включвания

УРИНЕН СЕДИМЕНТ

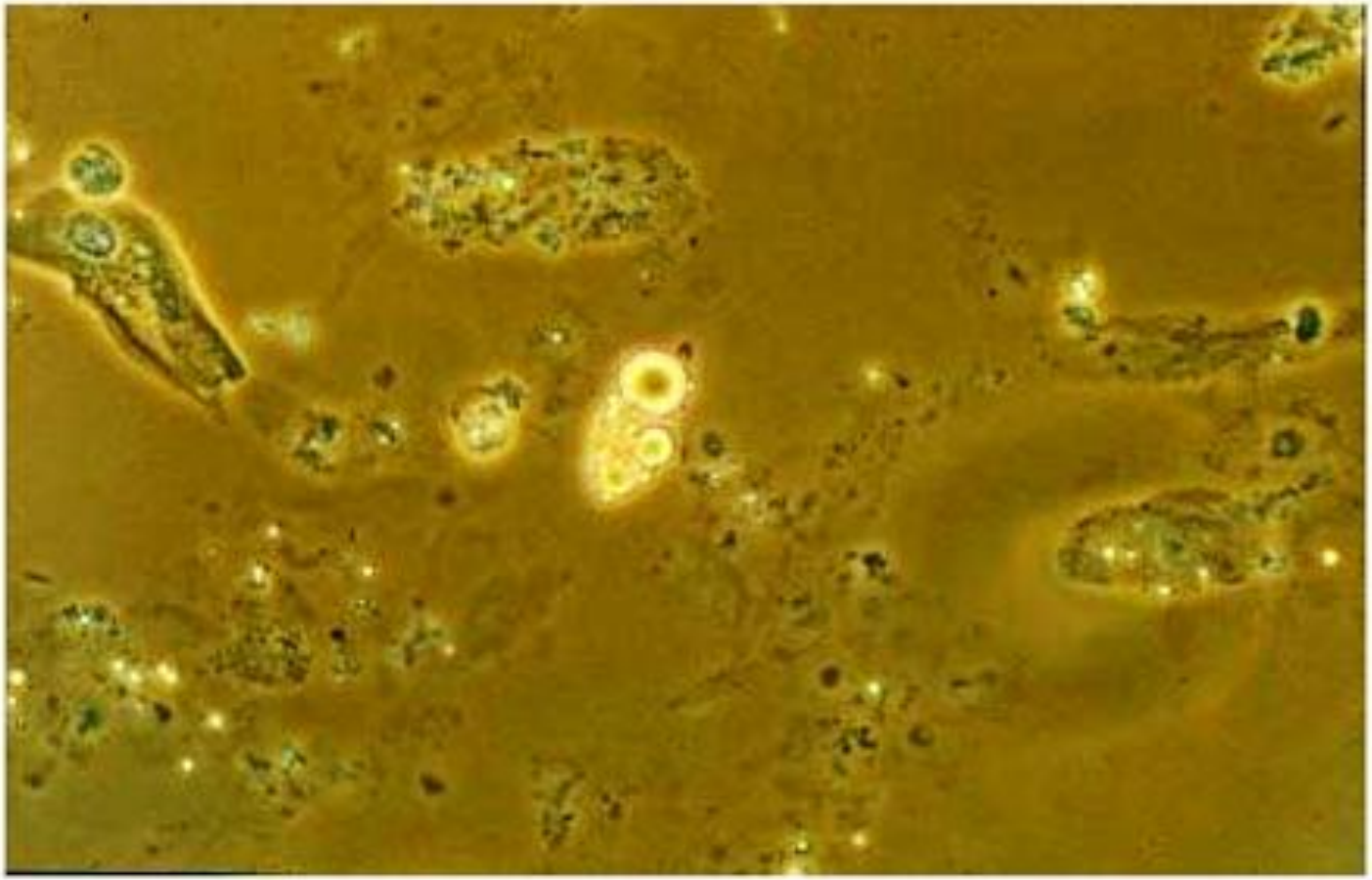

LIPID DROPLETS

УРИНЕН СЕДИМЕНТ

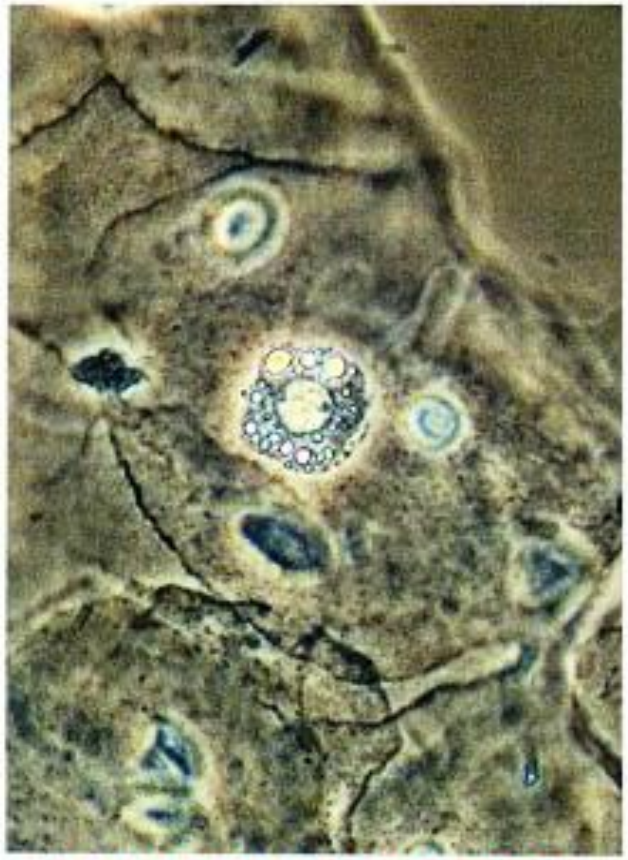

INTRACELLULAR LIPIDS

УРИНЕН СЕДИМЕНТ

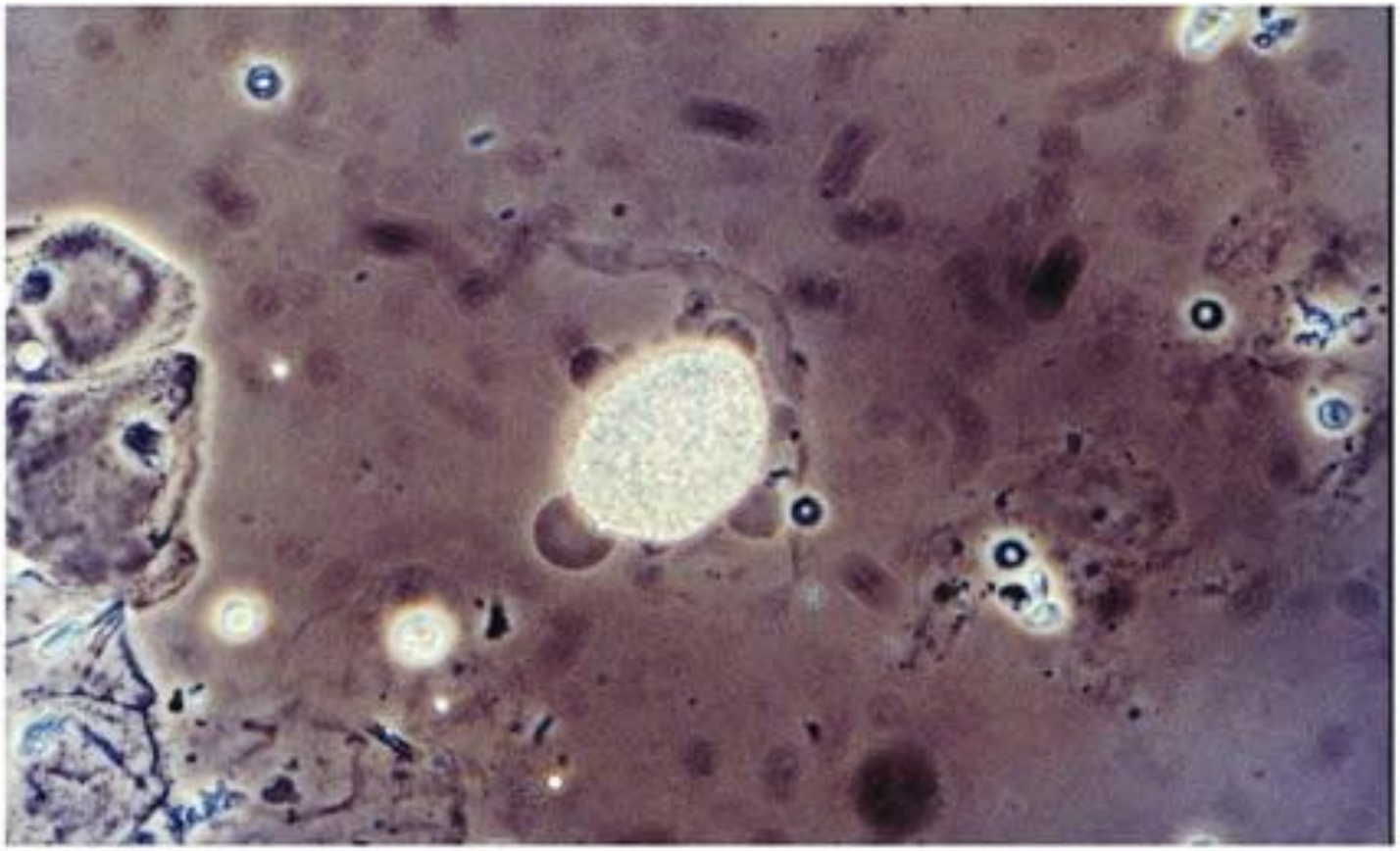

"OVAL FAT BODY"

УРИНЕН СЕДИМЕНТ

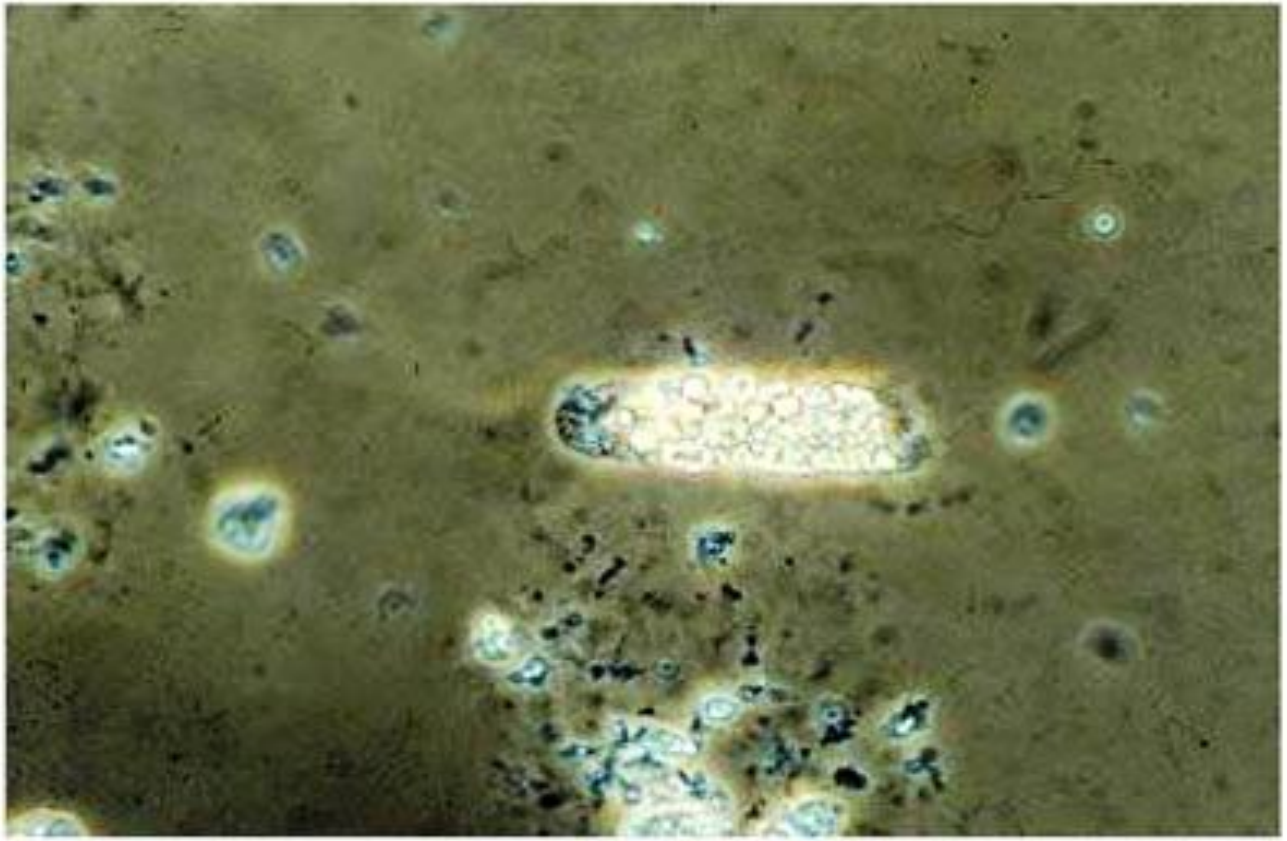

FATTY CAST

УРИНЕН СЕДИМЕНТ



CHOLESTEROL CRYSTAL

УРИНЕН СЕДИМЕНТ

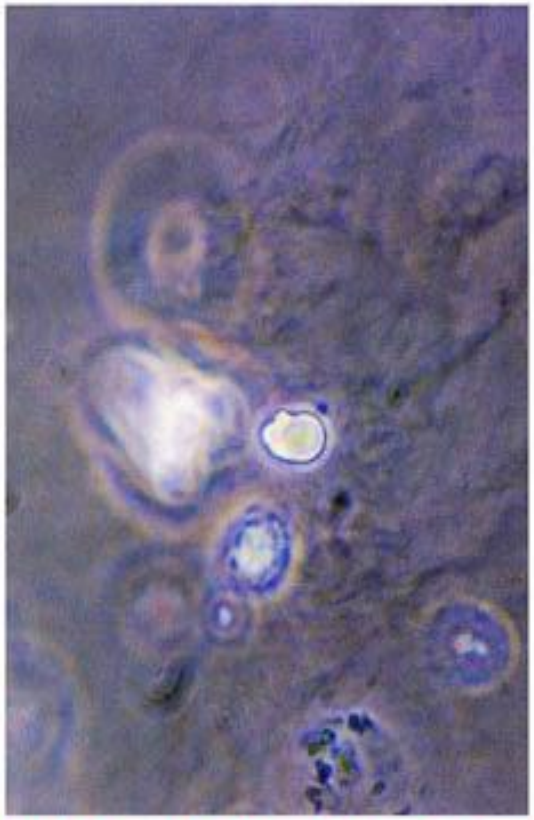

Birch DF et al. A color Atlas of Urine Microscopy,

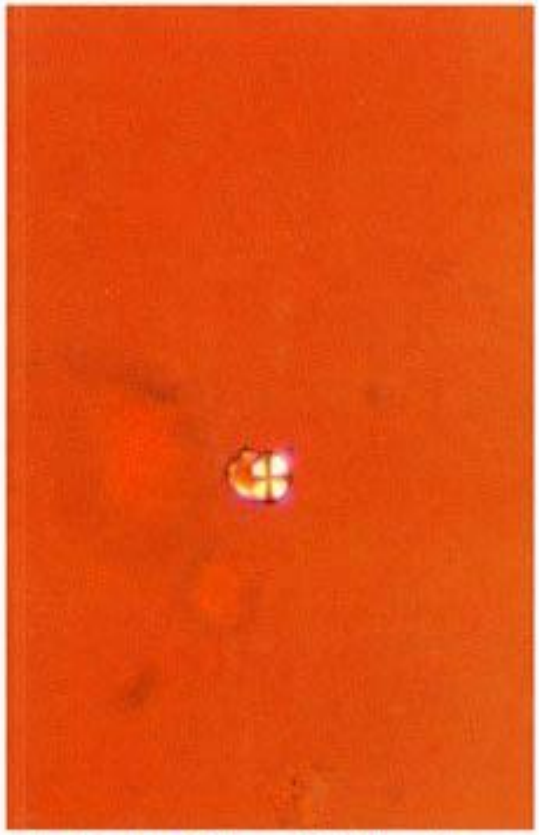

Birch DF et al. A color Atlas of Urine Microscopy, 1994

УРИНЕН СЕДИМЕНТ

<u>ЦИЛИНДРИ</u>

- **хиалинни**
- **гранулирани**
  - фино гранулирани
  - едро гранулирани
- **еритроцитни**
- **левкоцитни**
- **восъчни**
- **тубулно-епителни**

УРИНЕН СЕДИМЕНТ

Клиничното значение на цилиндрите се определя от това, че каквито и частици да съдържат, те имат произход от бъбреците

Образуват се в дисталното извито каналче или събирателното каналче на нефрона

Състоят се от матрикс от гликопротеина на Tamm-Horsfall

УРИНЕН СЕДИМЕНТ

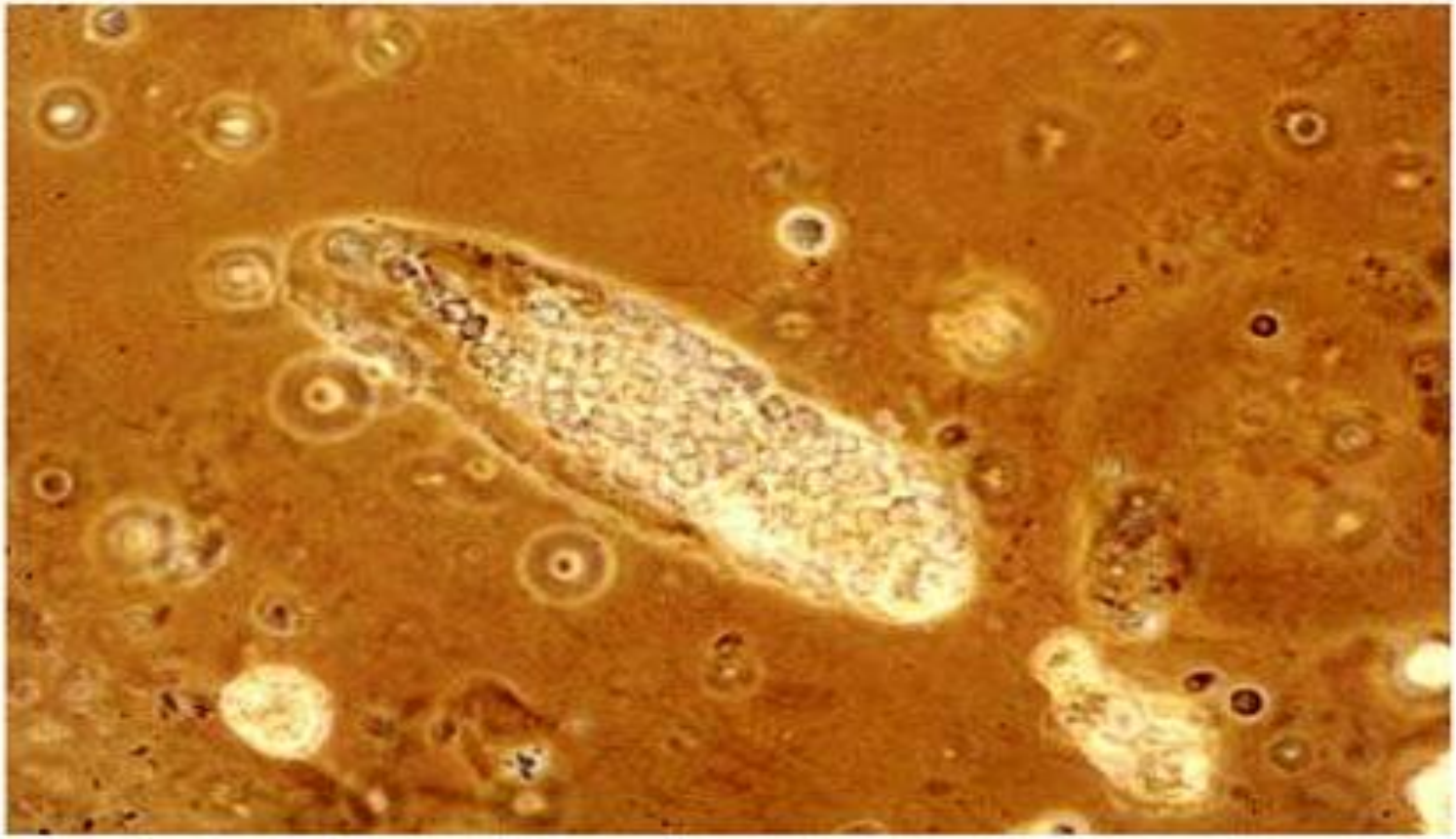

ERYTHROCYTE CAST

УРИНЕН СЕДИМЕНТ

LEUKOCYTE CAST

УРИНЕН СЕДИМЕНТ

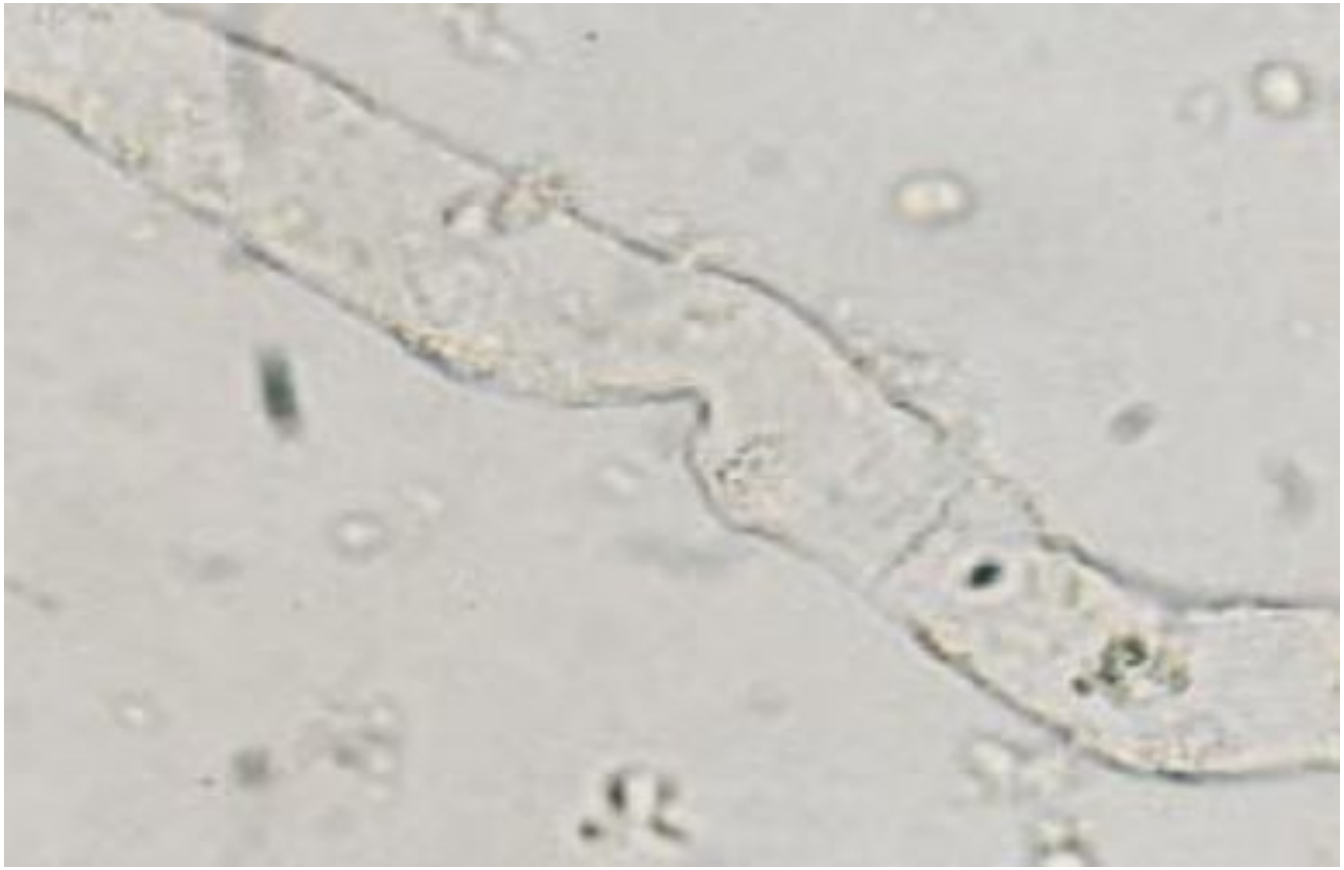

УРИНЕН СЕДИМЕНТ

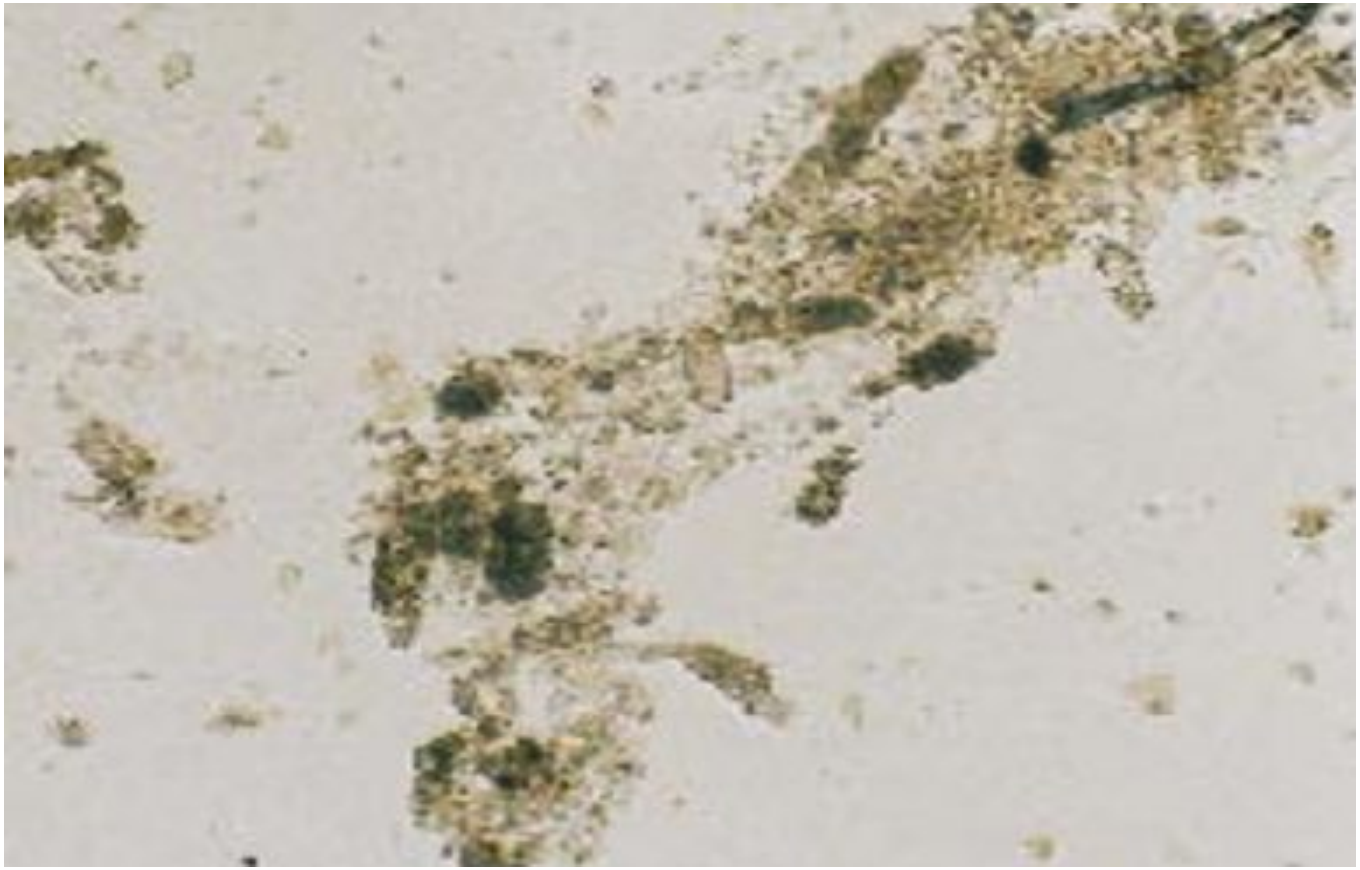

УРИНЕН СЕДИМЕНТ

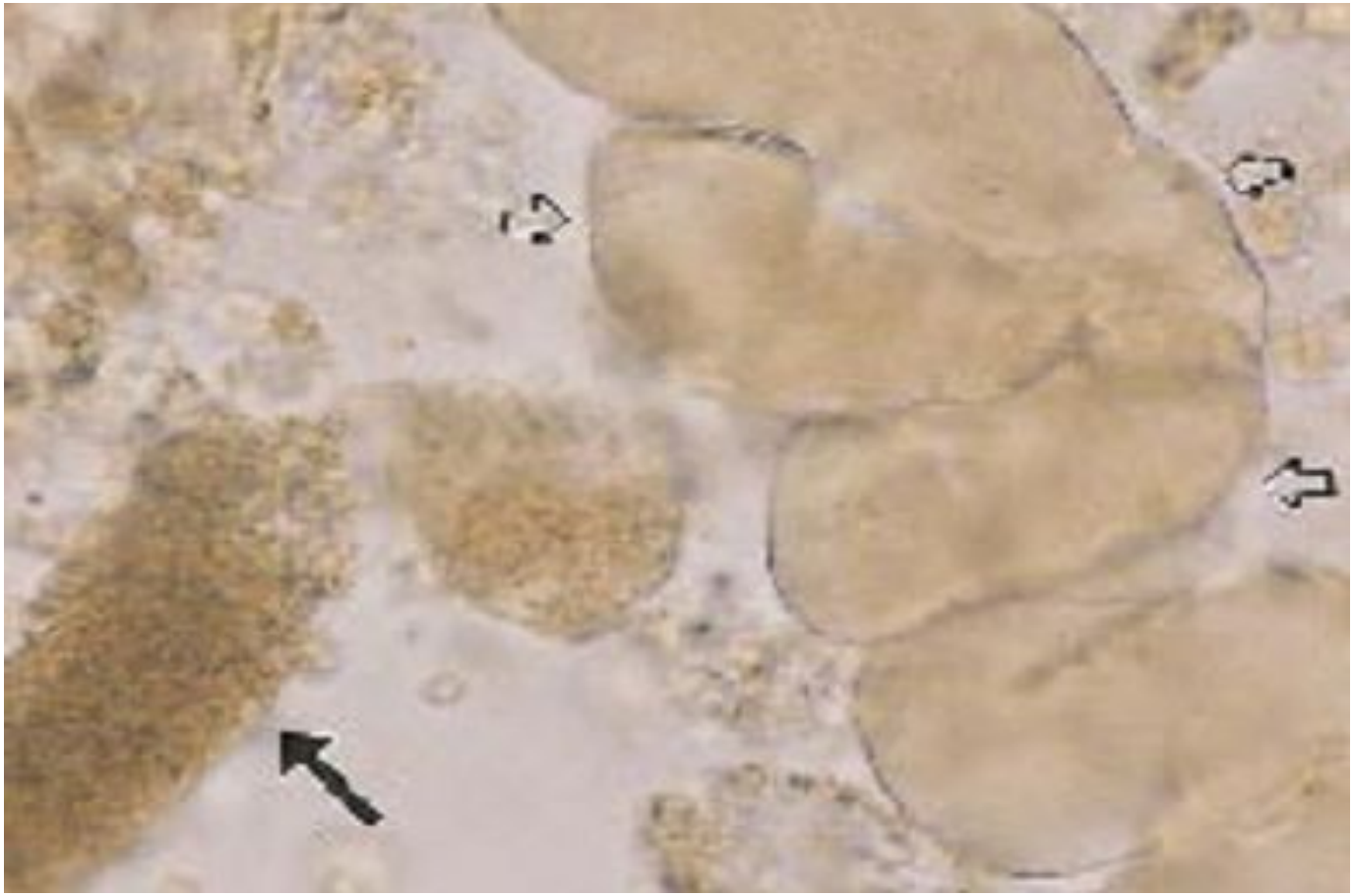

УРИНЕН СЕДИМЕНТ

EPITHELIAL CAST

УРИНЕН СЕДИМЕНТ

BACTERIAL CAST

УРИНЕН СЕДИМЕНТ

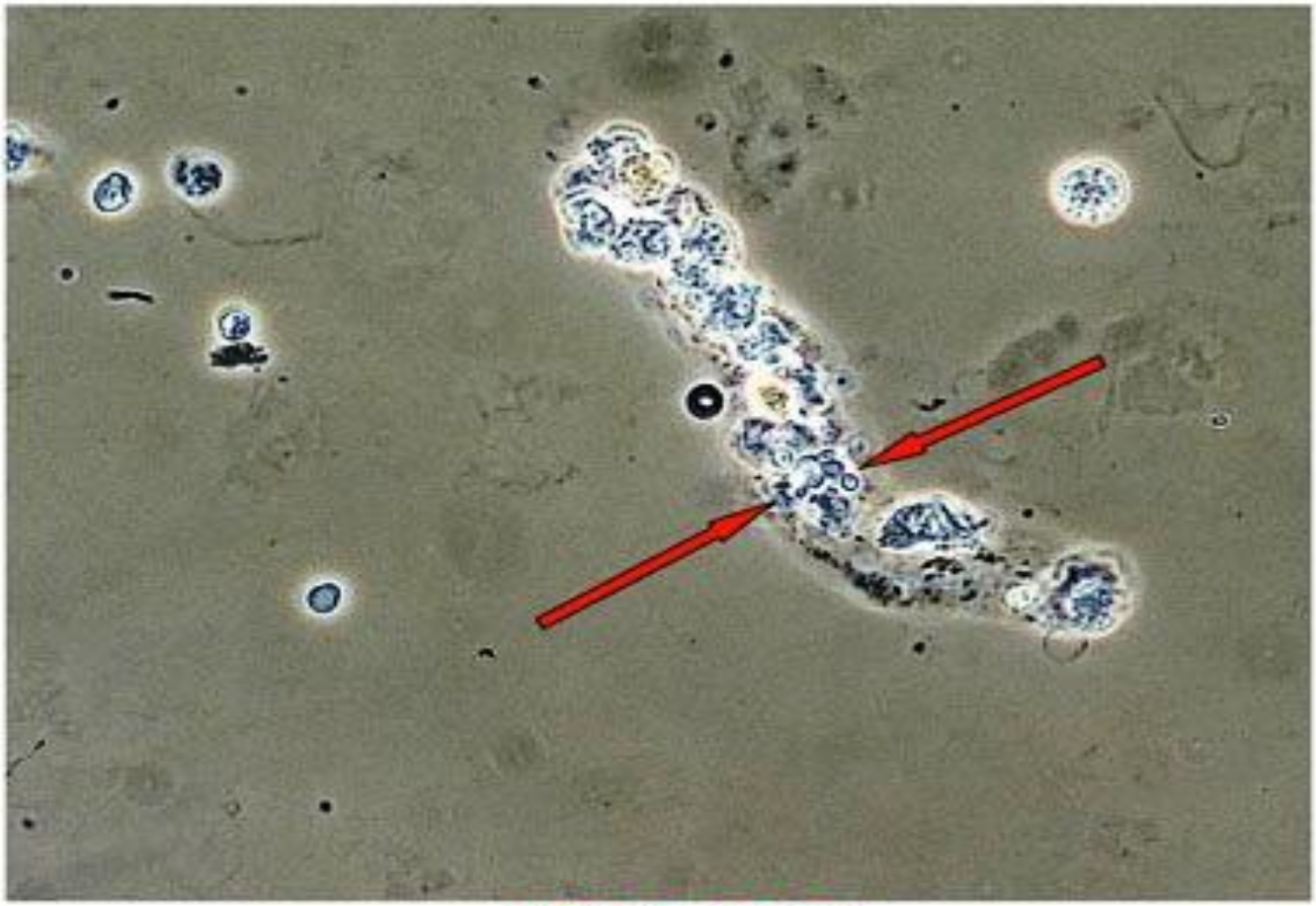

YEAST CAST

УРИНЕН СЕДИМЕНТ

<u>КРИСТАЛИ</u>

Често срещани кристали: UA; Ca-Ox; Ca-P; Ca-HP; Mg-NH_4 – P

Патологични кристали: цистинови; холестеролови; левцинови; тирозинови; 2,8-дихидроксиаденинови

Лекарствени: sulphadiazine; acyclovir; indinavir; amoxycillin

УРИНЕН СЕДИМЕНТ

Фактори, благоприятстващи формирането на кристали в урината:

- **уринно pH**
- **дехидратация**
- **хипоалбуминемия**
- **доза на приеманото лекарство**

УРИНЕН СЕДИМЕНТ

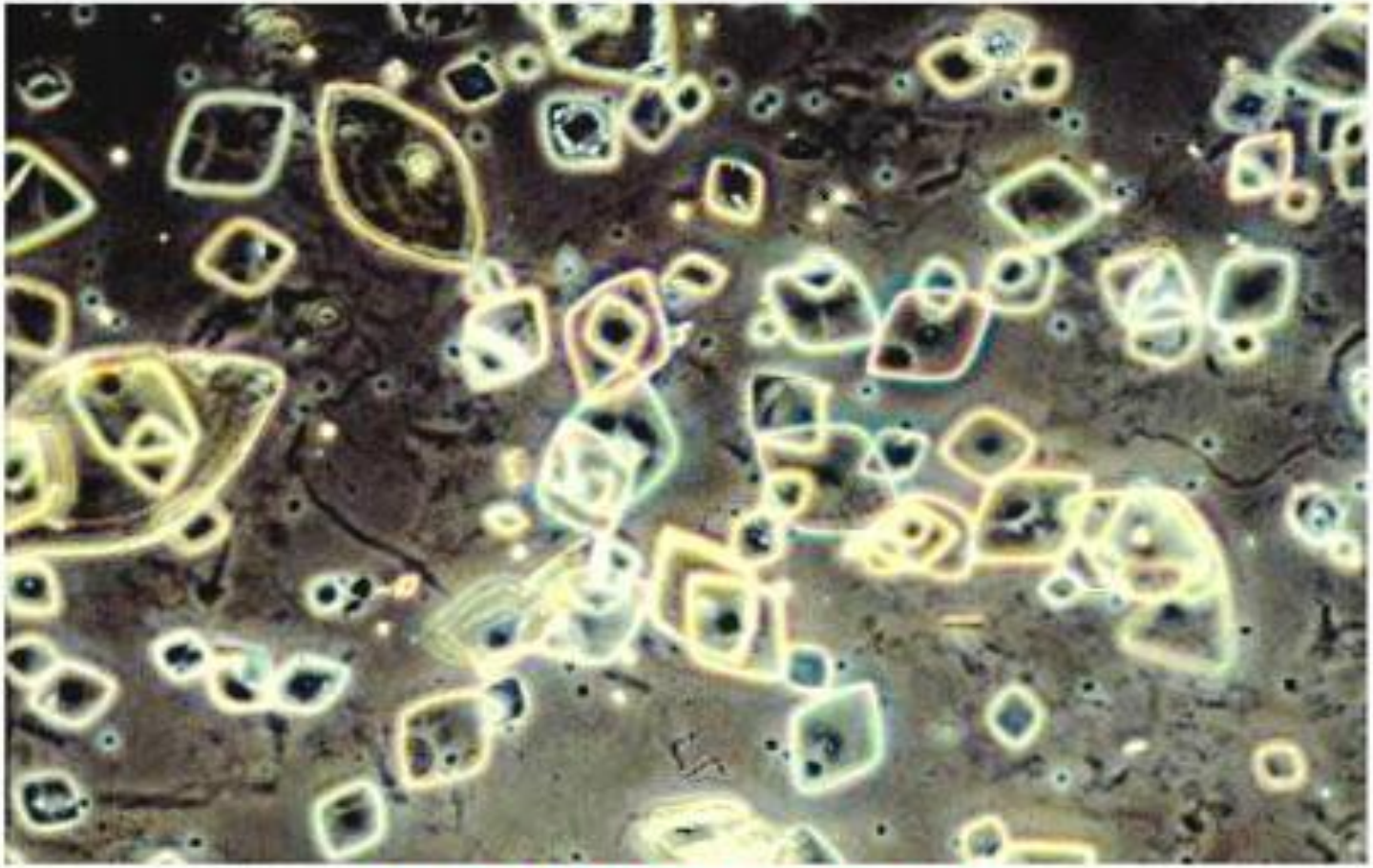

URIC ACID (U-pH ≤5.4)

УРИНЕН СЕДИМЕНТ

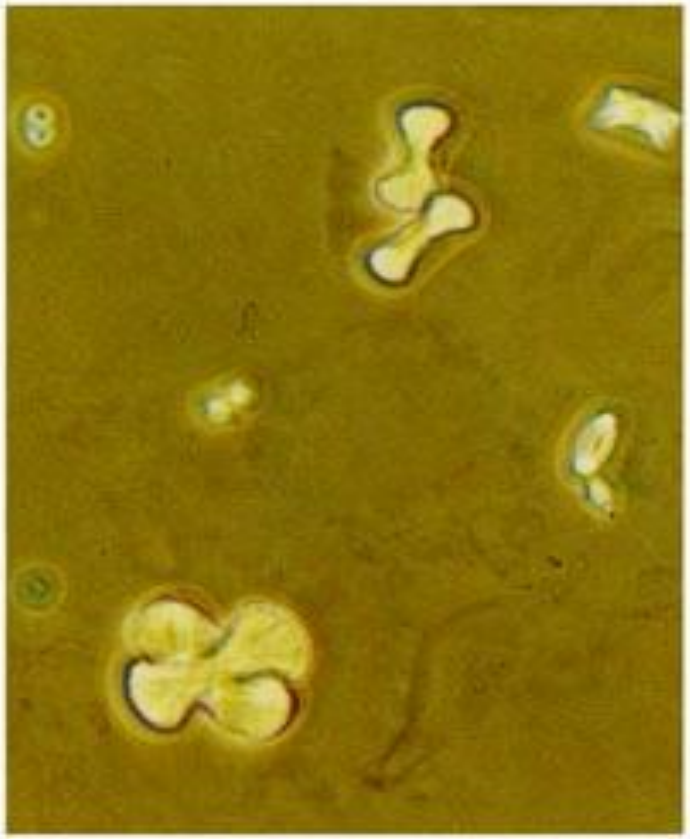

CALCIUM OXALATE
MONOHYDRATED (U-pH <5.4-6.7)

УРИНЕН СЕДИМЕНТ



CALCIUM OXALATE BYHYDRATED (U-pH <5.4-6.7)

УРИНЕН СЕДИМЕНТ

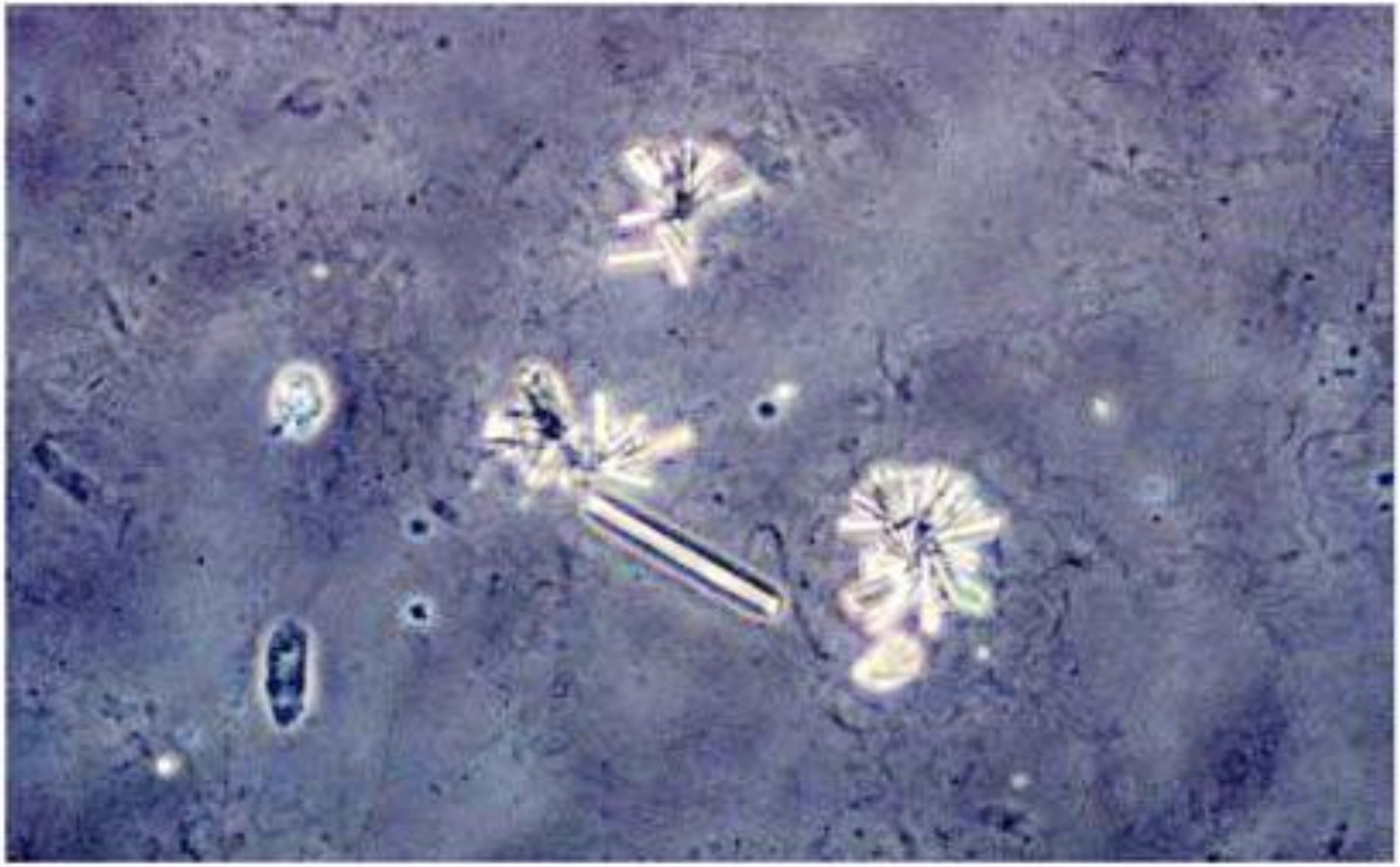

CALCIUM PHOSPHATE (U-pH ≥7.0)

УРИНЕН СЕДИМЕНТ



TRIPLE PHOSPHATE (U-pH ≥7.0)

УРИНЕН СЕДИМЕНТ

CHOLESTEROL

УРИНЕН СЕДИМЕНТ

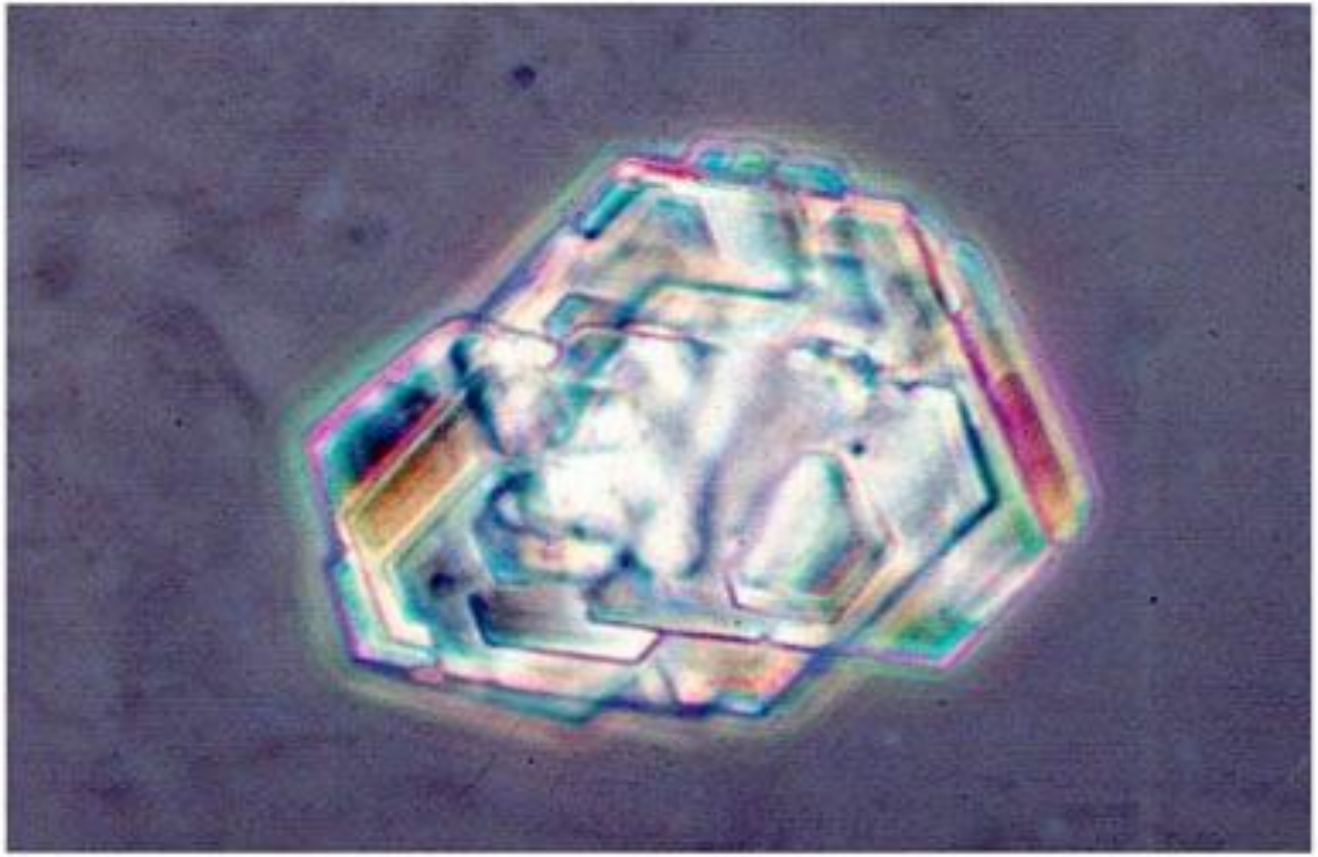

CYSTINE

УРИНЕН СЕДИМЕНТ

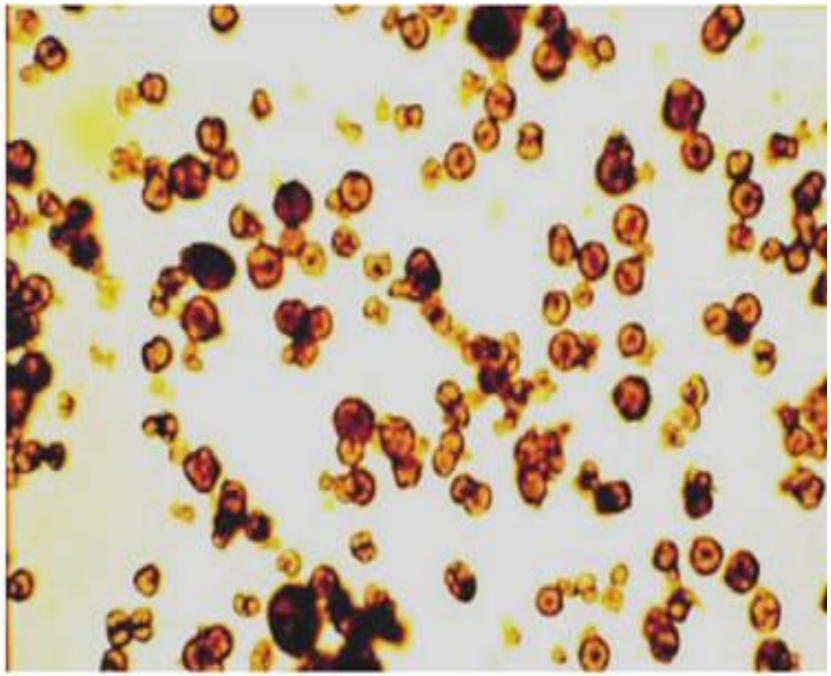

2,8-DI-HYDROXYADENINE (BF)

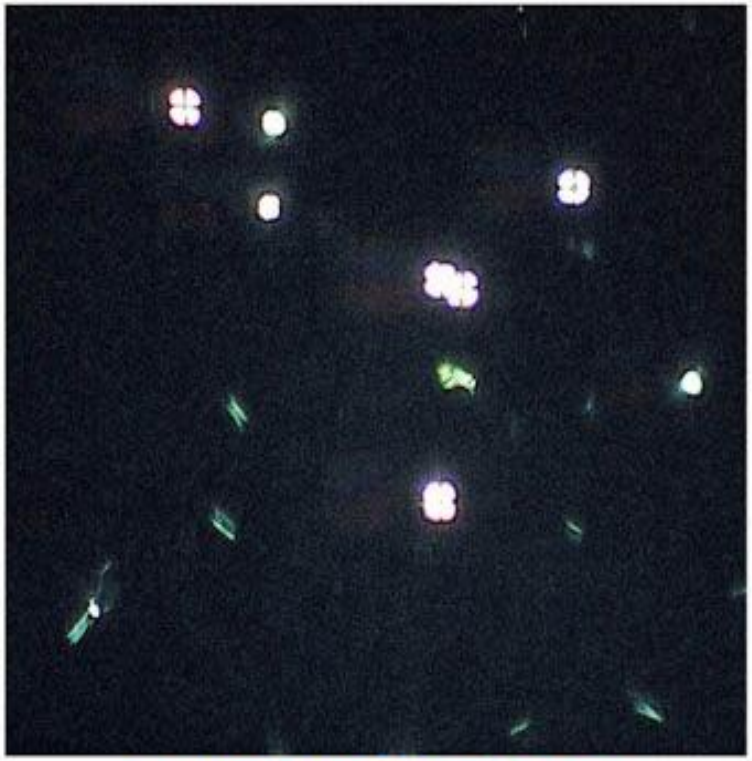

2,8-HYDROXYADENINE (POL)

УРИНЕН СЕДИМЕНТ



УРИНЕН СЕДИМЕНТ

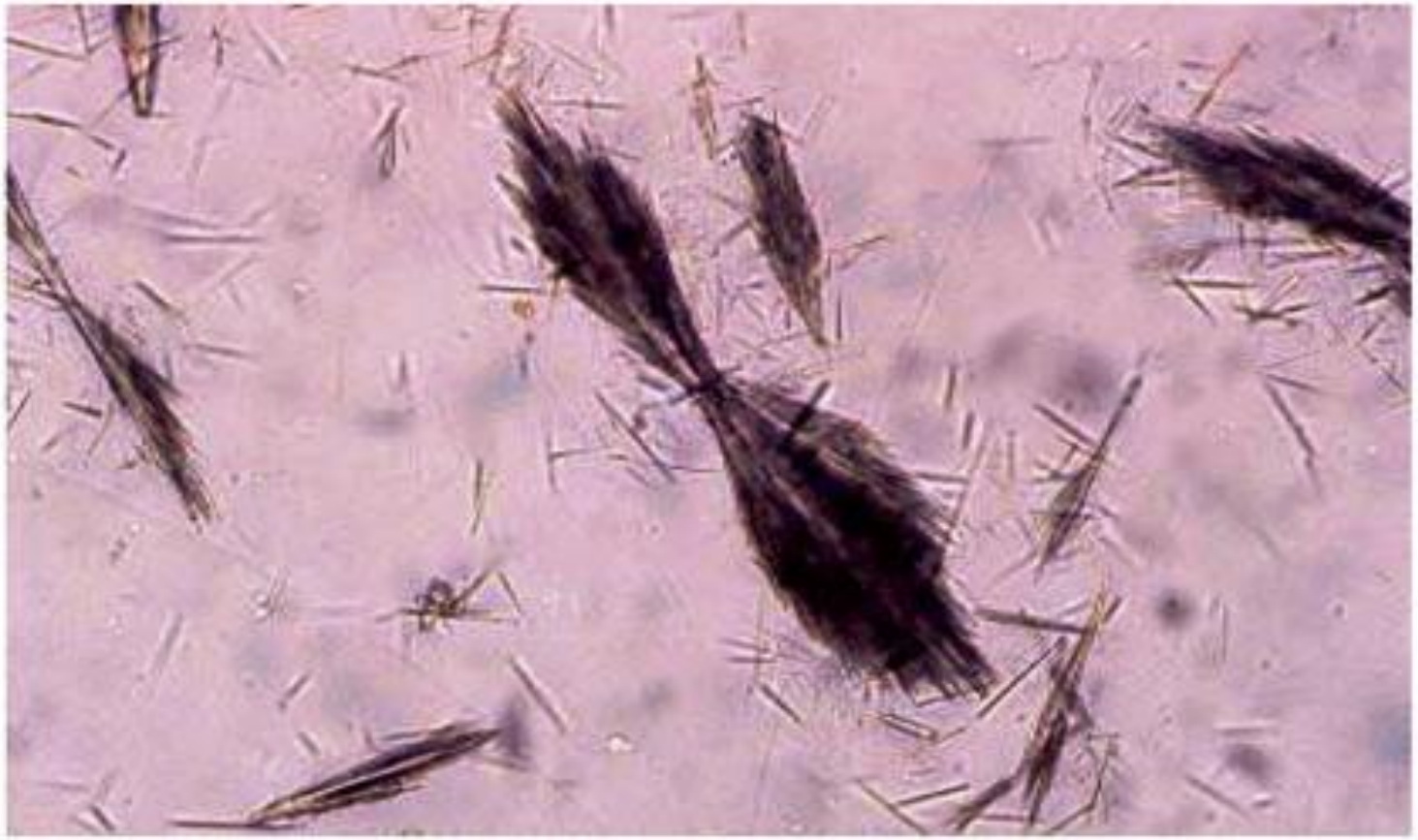

AMOXYCILLIN (BF)

УРИНЕН СЕДИМЕНТ

INDINAVIR

УРИНЕН СЕДИМЕНТ

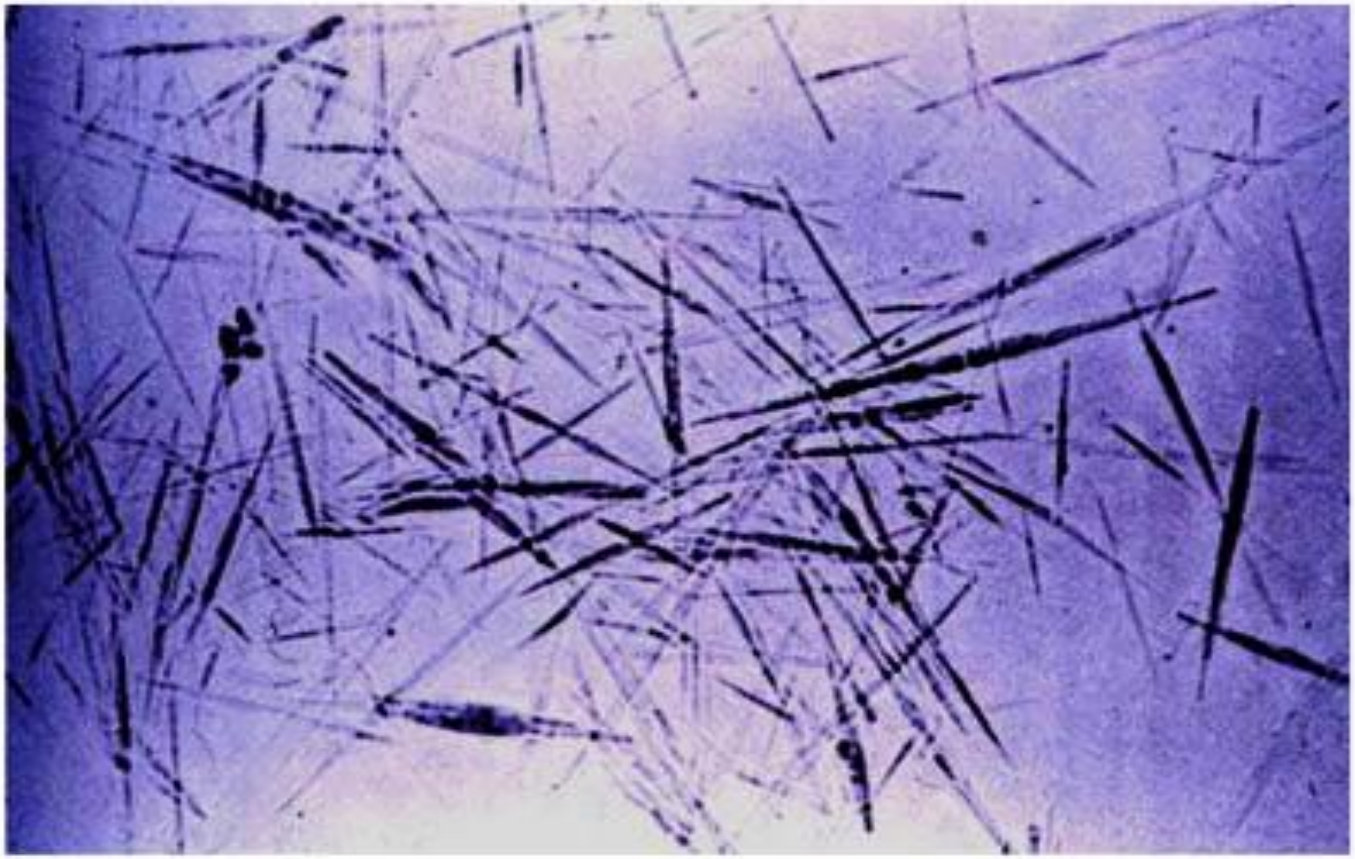

ACYCLOVIR

УРИНЕН СЕДИМЕНТ

МИКРООРГАНИЗМИ

- **бактерии:** пръчковидни и коки
- **гъбички:** Candida
- **протозои:** Trichomonas vaginalis
- **паразити:** Enterobius vermicularis
  Schistosoma haematobium

УРИНЕН СЕДИМЕНТ

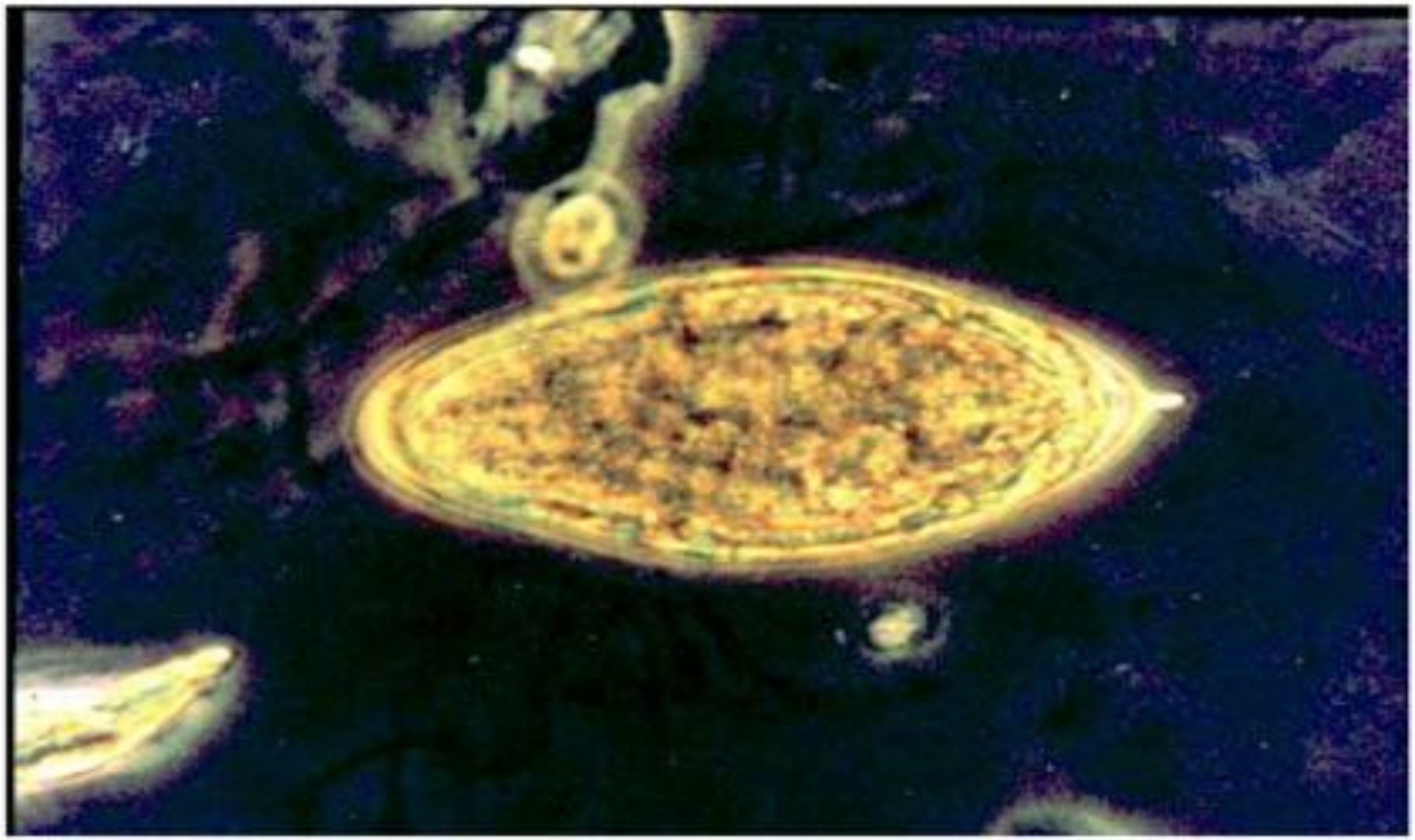

EGG OF SCHISTOSOMA HAEMATOBIUM (120-150 μm)

ИЗСЛЕДВАНЕ НА УРИНА, УРИНЕН СЕДИМЕНТ, ХЕМАТУРИЯ

www.promed.bg

?