Гибридные операции у пациентов с атеросклеротическим поражением сосудов

Осиев А.Г. Верещагин И.Е.

г. Новосибирск 2011 г.

Ежегодно Национальный институт здоровья США выделяет до 5 млрд долларов на создание эффективных лекарственных средств против атеросклероза.

Однако, согласно последним прогнозам, опублекованным Американской ассоциацией сердца, смертность от последствий атеросклероза к 2020 году увеличится еще на 20%, несмортя на широкое применение гиполипидемических, антисклеротических препаратов и средств профилактики артериальной гипертонии.

Гибридные технологии - это

рациональное сочетание двух подходов для коррекции критических нарушений кровообращения в одном или нескольких жизненно важных органах с использованием традиционных открытых хирургических и рентгенхирургических технологий.

(J. Marzelle 2009., M. Jacobs., A. Branchereau. 2010., Desgranges P., Allaire E., Luizy F., 2010)

Гибридные технологии- это революция, которая значительно расширила возможности и повысила эффективность лечения больных с сердечно-сосудистыми заболеваниями. Применение гибридных технологий уже позволило снизить в России смертность от сердечно-сосудистых заболеваний на 4%.

Академик Е.И.Чазов

Гибридные операции

Одномоментные операции – эндоваскулярные вмешательства в сочетании с открытыми артериальными реконструкциями и выполняемые в одной операционной без временной экспозиции

Этапные операции – эндоваскулярные вмешательства и открытые артериальные реконструкции выполняемые непосредственно друг за другом

BERCHTOLD
BERCHTOLD
OEC
21/11/2009 15:41

Основные направления гибридной хирургии

- Гибридная хирургия врожденных пороков сердца.
- хирургия аневризм грудной и брюшной аорты, хирургия периферических сосудов.
- имплантация аортального клапана.
- кардиохирургическая операция и периферическое или коронарное стентирование.

Опыт Division of Vascular Surgery, Buffalo.
За период с 2001-2008 год выполнено 108 гибридных процедур.

Из них 56 sHYBRID TASC A/B

20 процедур были выполненны в 2 этапа.

- infrainguinal bypass был выполнено в 55% против 17% а группе cHYBRID
- Эндоваскулярные вмешательства выполненные на подвздошных артериях в 91% .

И 52 cHYBRID TASC C/D.

- Бедренная эндартерэктомии была более частыми в cHYBRID (75% против 23% в sHYBRID
- Эндоваскулярные вмешательства выполненные на подвздошных артериях в 88%.

Сохранение конечности у пациентов, которые представлены с критической ишемией конечностей была лучше в группе cHYBRID чем в другой группе.
Общая выживаемость была одинаковой во всех группах.

Выводы: сложные и простые гибридные процедуры позволяют одинаково успешно выполнять реваскуляризации при многоуровневом поражении у пациентов в группах высокого риска .

Опыт отделения сосудистой хирургии

Выполненно 24 гибридных процедуры пациентам с многоуровневым поражением артерий нижних конечностей. Из них с ХИНК 3 ст- 21 пациент, с ХИНК 4 ст-3 пациента. В 19 ти случаях была выполненна имплантация стента в подвздошную артерию и реваскуляризация БП сегмента, в 5 случаях балонная ангиопластика сочеталась с реваскуляризация БП сегмента.

В ближайшем послеоперационном периоде 1 пациент умер от острого инфаркта миокарда.

Проходимость артерии через 1, 3 и 5 лет сосавляла 78%, 41,5%, 41,5%.
Выживаемость через 1,3 и 5 лет сосавила 90,8%, 76,2%, 76,2%.

Вывод: гибридные процедуры являются эффективным методом лечения больных с критической ишемией нижних конечностей.

Абрамов И.С., Майтесян Д.А., Папоян С.А.

Пример пациент Ш. 68 лет

Мультифокальный атеросклероз. Ишемическая болезнь сердца: Стенокардия напряжения III ФК. Постинфарктный кардиосклероз (ИМ от 2007г., повторный Q-позитивный нижний от 17.04.2010г.). Операция ЧКВ со стентированием ПКА от 22.04.2010г. Внутристентовый рестеноз. Гипертоническая болезнь III стадии. Степень АГ 2. Риск 4. Желудочковая экстрасистолия IVБ класс по Лауну. ХСН 2Аст. ФК III. Атеросклероз брахиоцефальных артерий. Стеноз правой ВСА (76%), стеноз левой ВСА (75%). ХНМК I ст. (по Покровскому А.В.). Облитерирующий атеросклероз артерий нижних конечностей. Окклюзия правой ПБА. ХИНК II Аст

Рестеноз стентированного сегмента ПКА и ЛЖВ до 90%.

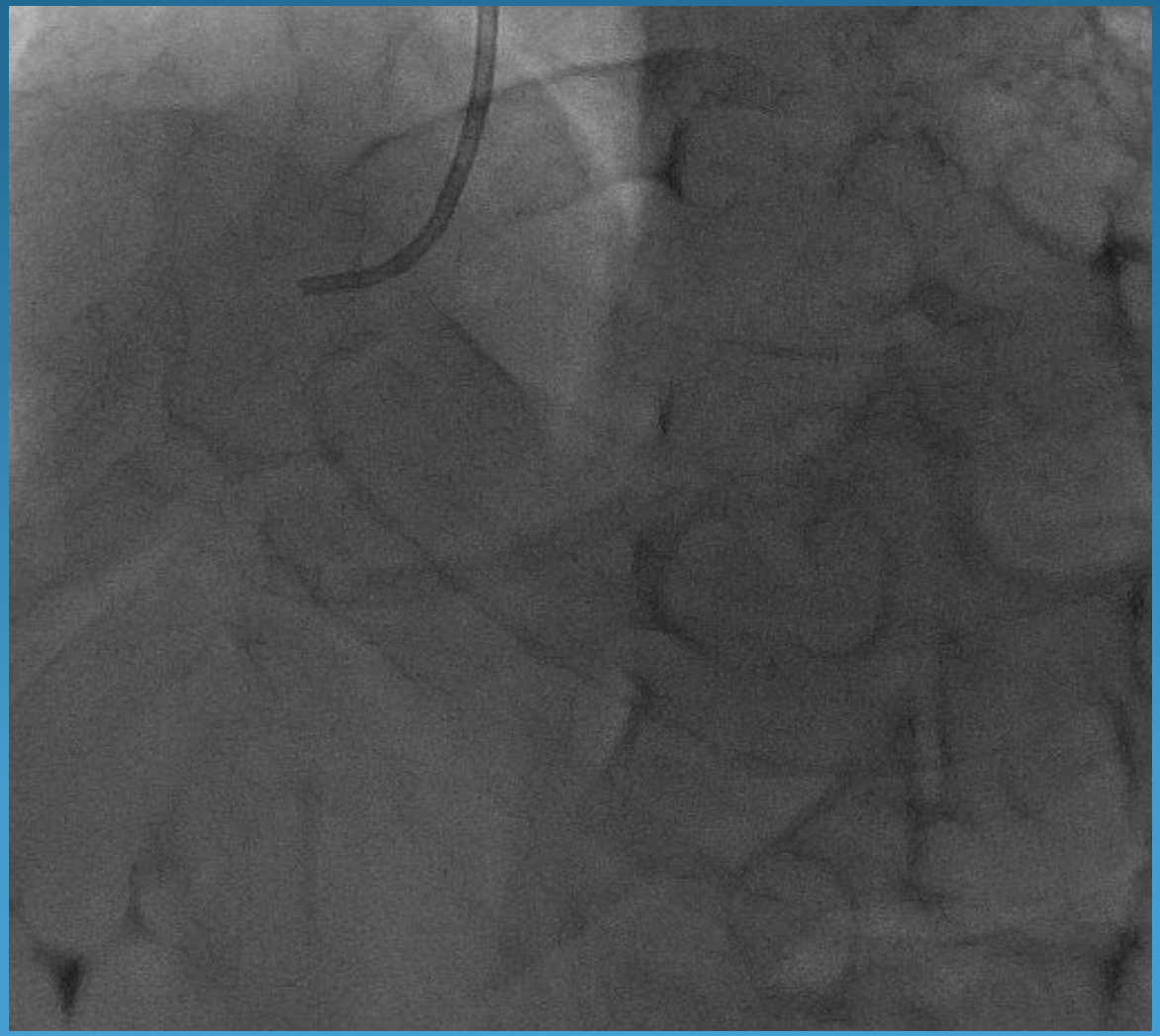

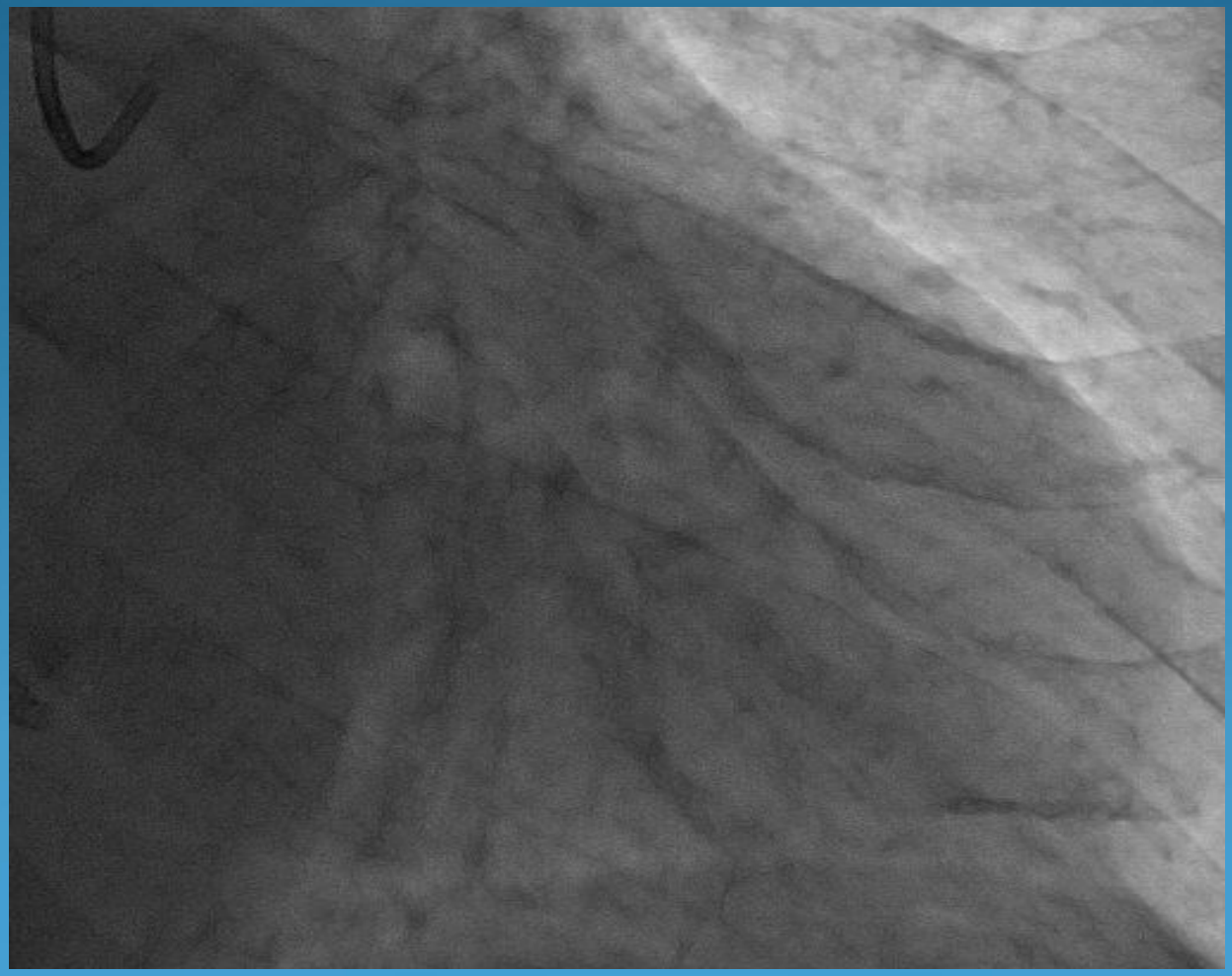

Стеноз правой подключичной артерии в устье по диаметру 64%.
Стеноз левой ВСА по ECST 75%.
Стеноз правой ВСА по ECST 76%. Гипоплазия P2 сегмента левой задней мозговой артерии. Стеноз левой позвоночной артерии в устье по диаметру 36%.

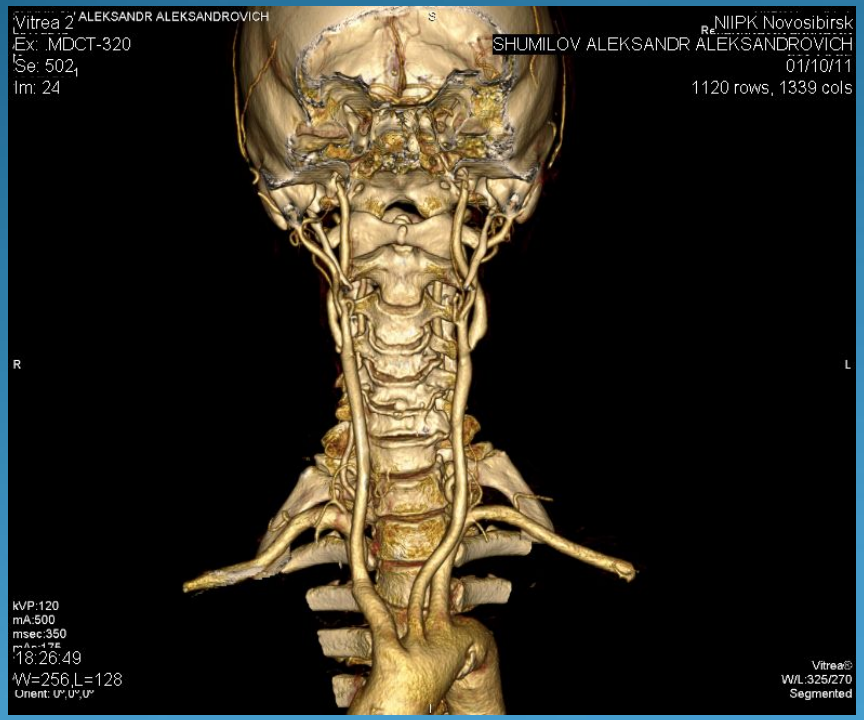

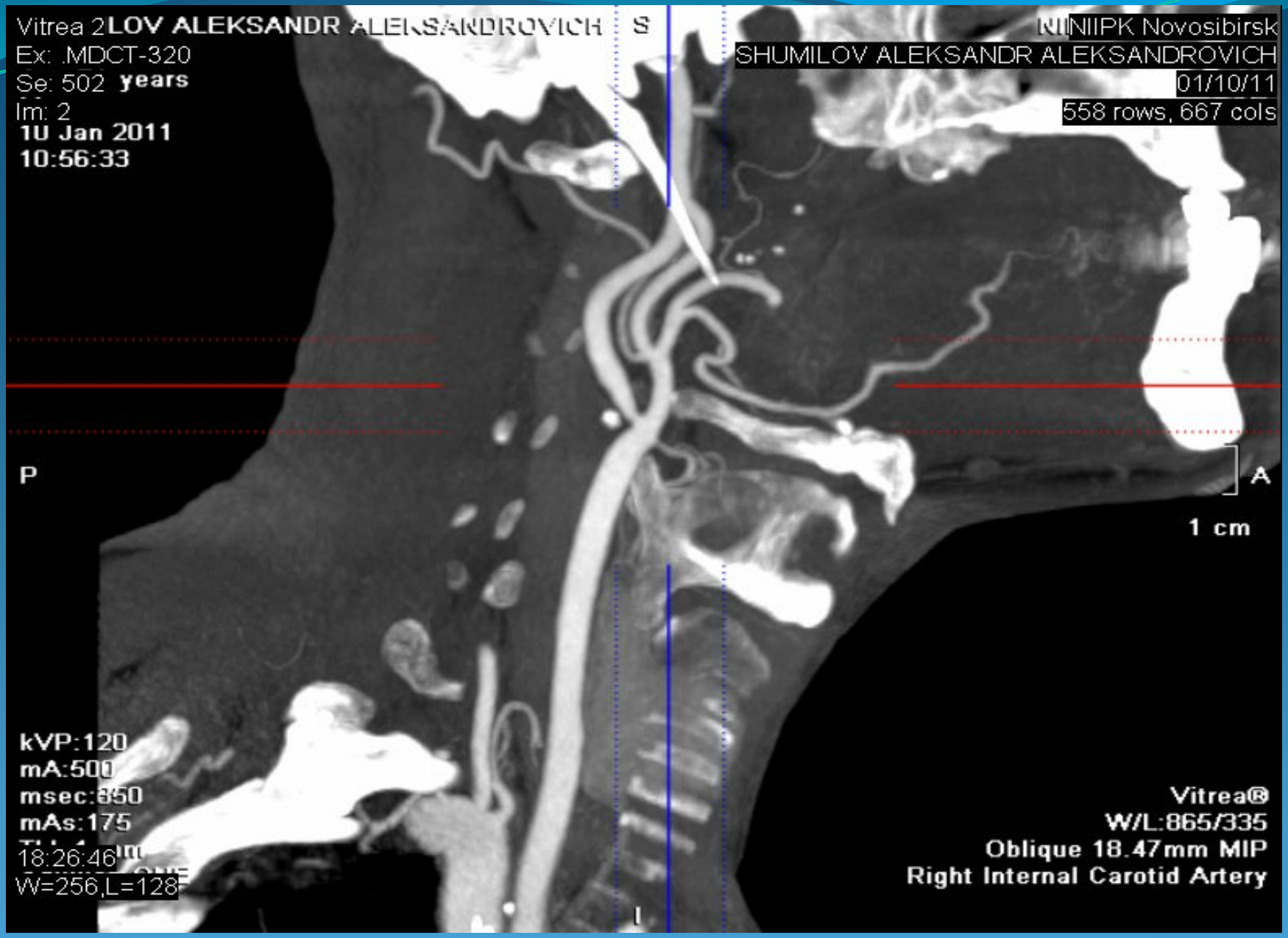
Vitrea 2LOV ALEKSANDR ALEKSANDROVICH
Ex: .MDCT-320
Se: 502 years
Im: 2
10 Jan 2011
10:56:33
S
NINIIPK Novosibirsk
SHUMILOV ALEKSANDR ALEKSANDROVICH
01/10/11
558 rows, 667 cols
P
A
1 cm
kVP:120
mA:500
msec:350
mAs:175
18:26:46
W=256,L=128
Vitrea®
W/L:865/335
Oblique 18.47mm MIP
Right Internal Carotid Artery
I

14.01.2011 выполнена Гибридная процедура: АКШ. Маммарокоронарное шунтирование передней нисходящей артерии. Аортокоронарное аутовенозное шунтирование правой коронарной артерии, артерии тупого края. ЧТКА со стентированием правой внутренней сонной артерии стентом Carotid WALLSTENT 9x50 mm.

08.07.2011 выполнена контрольная коронарография где определяется: Стеноз ствола ЛКА от устья до 70%. Окклюзия ПНА в с\3. Окклюзия ОА в п\3.Окклюзия ПКА на границе с/3 и д/3.
МКШ к ПНА, АКШ к ЗМЖВ, АКШ к ВТК функционируют.

За период 2009-2011 гг. выполнено 51 гибридная процедура – одномоментное стентирование сонной артерии и коронарное шунтирование. Среди оперированных больных мужчин - 44, женщин - 7, средний возраст пациентов составил 63 ± 10,4 года. Из 51 пациента у 46 (90%) был III-IV функциональный класс сердечной недостаточности (по классификации NYHA), 47 (92%) пациентов имели симптомы хронической цереброваскулярной недостаточности недостаточности II-IV степени, 4 (8%) пациента были асимптомными. У всех пациентов имело место многососудистое поражение коронарного русла.

Результаты : Летальность была зарегистрированна в одном случае (1,9%) в связи с развитием у пациента в постоперационном периоде острого нарушения мозгового кровообращения в бассейне окклюзированной контрлатеральной по отношению к стентированной внутренней сонной артерии. В группе гибридных вмешательств не было отмечено периоперационного инфаркта миокарда, повреждения черепно-мозговых нервов. Постгипоксическая энцефалопатия зарегистрирована у 3 пациентов (5,8%).

Пациент М. 64 года.

Центр ППС и ЦЭХиЛД

Диагноз: ХРБС. Аортальный стеноз . Митральный рестеноз. Операция митральной комиссуротомии в 1986г.(г.Благовещенск) Ишемическая болезнь сердца: Стенокардия напряжения III функциональный класс. Артериальная гипертония 3 ст, риск 4. Постоянная форма фибрилляции предсердий. НК2А. ФК III (NYHA). Тромбоз левого предсердия?

Сопутствующий: Язвенная болезнь двенадцатиперстной кишки, ремиссия. Атеросклероз брахиоцефальных артерий гемодинамически незначимый.

Первым этапом выполнена ЧТКА ОА.

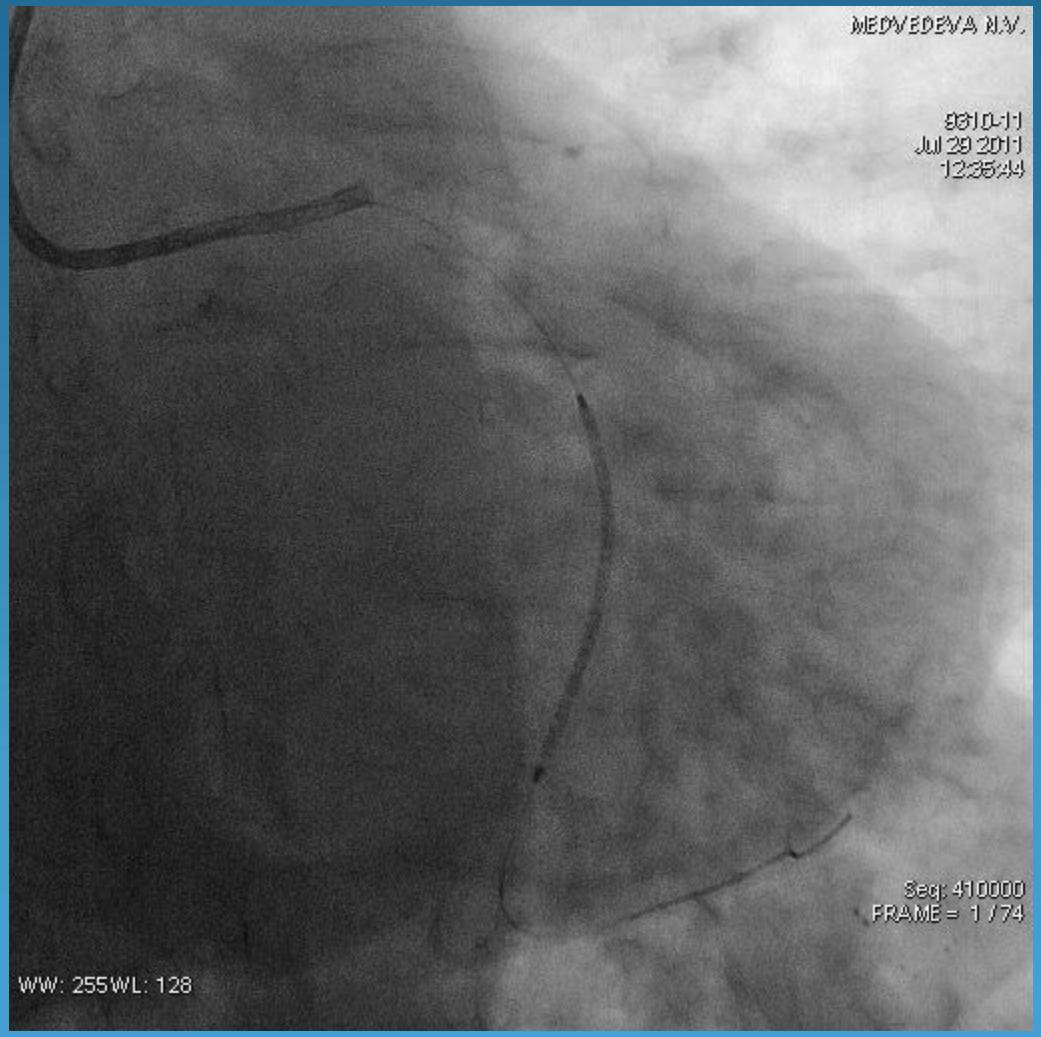
MEDVEDEVA N.V.
9310-11
Jul 29 2011
12:35:44
Seq: 410000
FRAME = 1 / 74
WW: 255 WL: 128

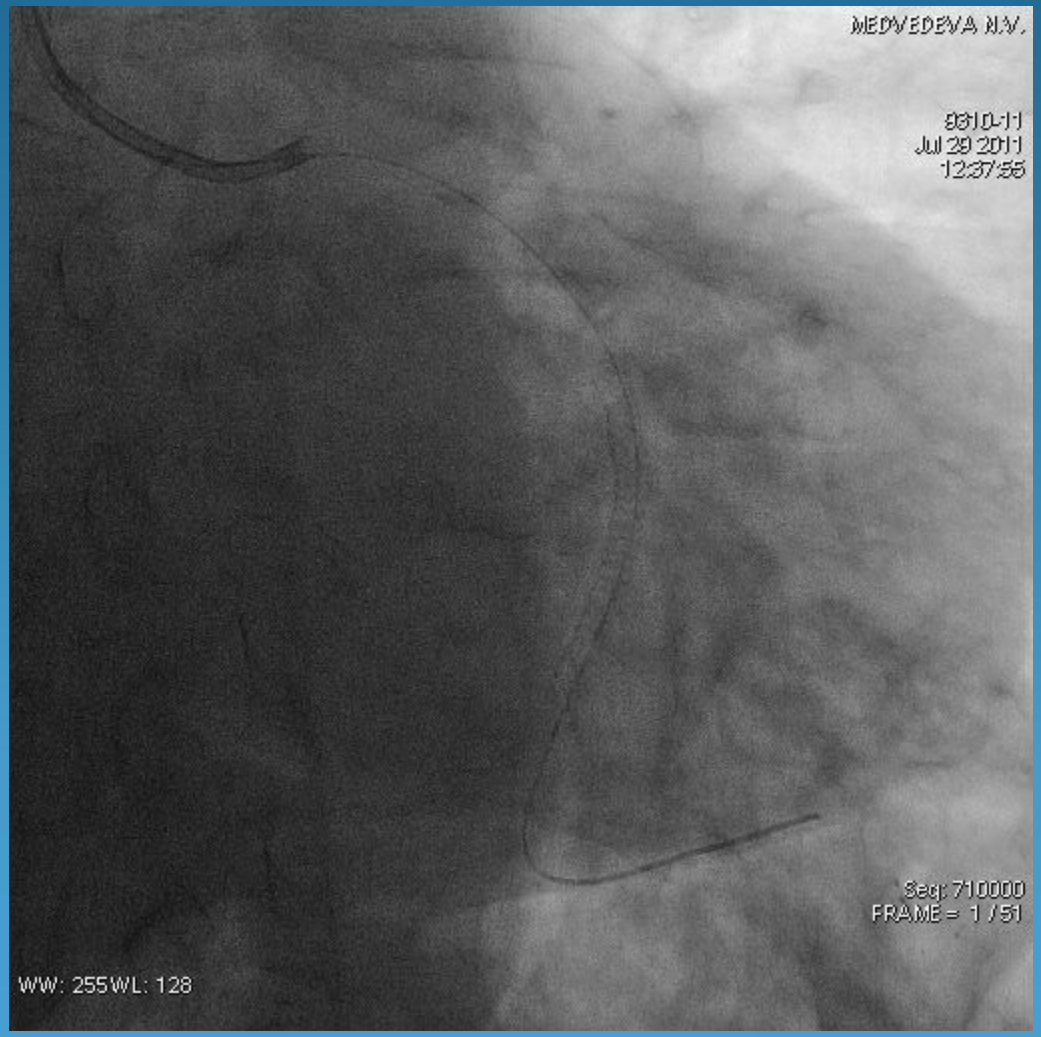
MEDVEDEVA N.V.
9310-11
Jul 29 2011
12:37:55
Seq: 710000
FRAME = 1 / 51
WW: 255 WL: 128

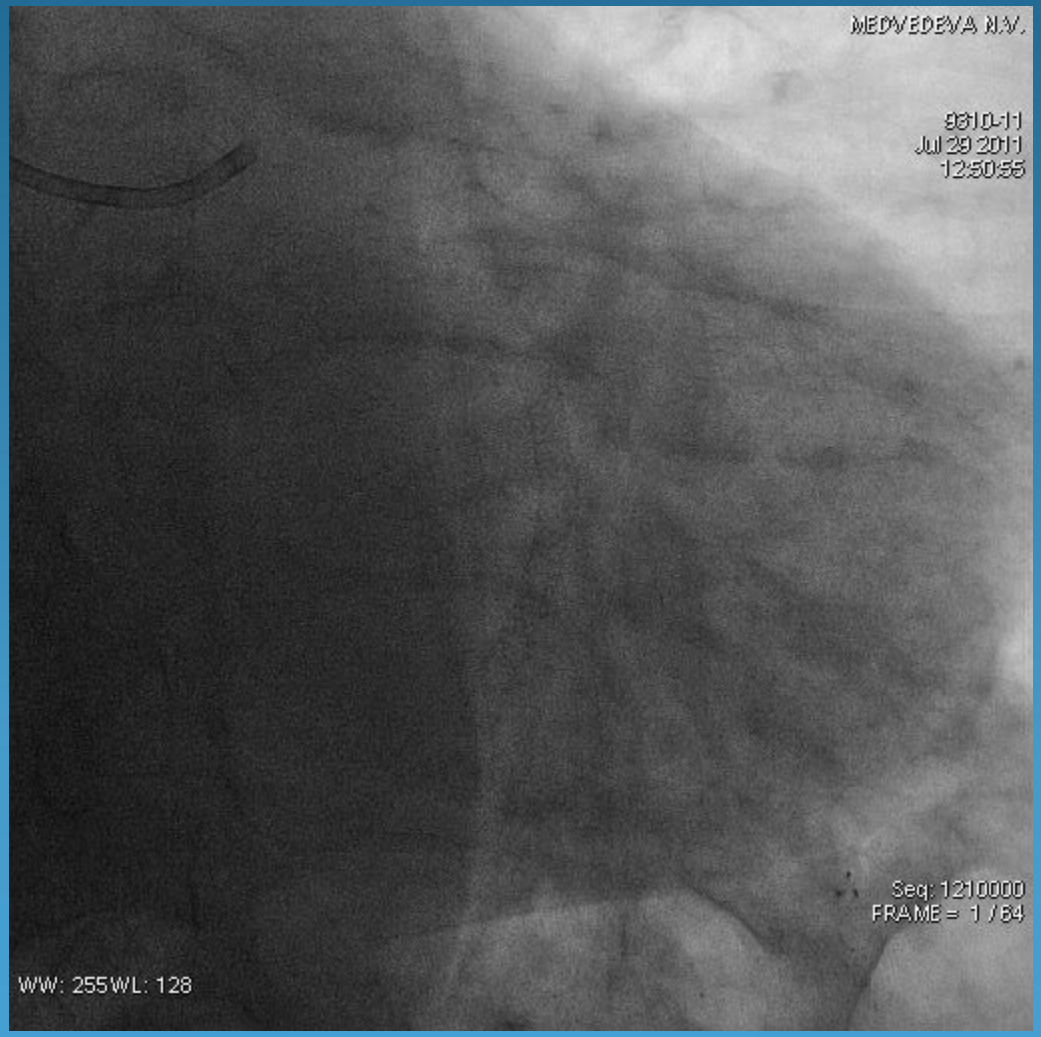
MEDVEDEVA N.V.
9810-11
Jul 29 2011
12:50:55
Seq: 1210000
FRAME = 1 / 64
WW: 255 WL: 128

Вторым этапом выполнена операция

- Протезирование митрального клапана механическим протезом "Мединж" №25.
- Протезирование аортального клапана механическим протезом "Мединж" №21. Аортокоронарное аутовенозное шунтирование правой коронарной артерии.

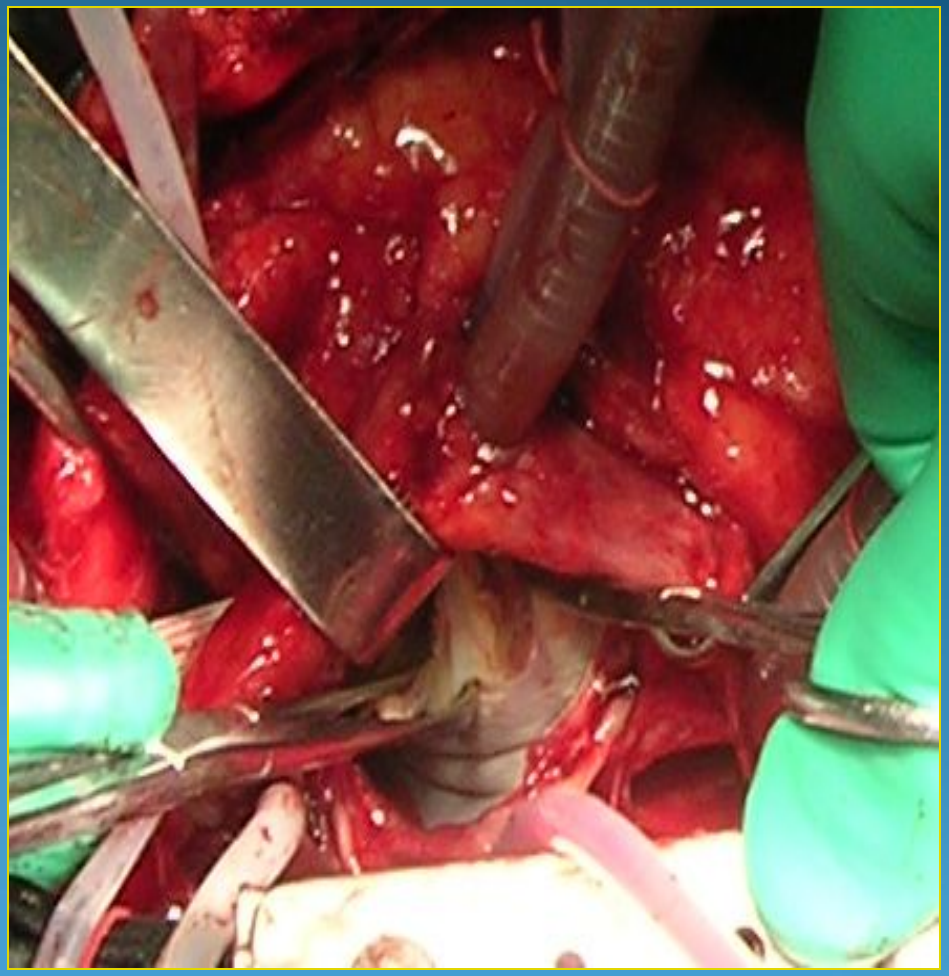

Заключение

Гибридные оперативные вмешательства на артериях различных сосудистых бассейнов не требует повторных плановых операций и госпитализаций.

Данные вмешательства субъективно легче переносятся больными и являются экономически более выгодными, поскольку позволяют провести лечение за одну госпитализацию, не удлиняя при этом срок пребывания в стационаре.

По мнению ведущих экспертов Европы и Северной Америки к 2015 году 80% всех сосудистых операций будут выполняться с использованием гибридных технологий.

Спасибо за внимание !