3-ий Международный семинар по многосрезовой компьютерной томографии (МСКТ), 3D визуализации, виртуальной эндоскопии

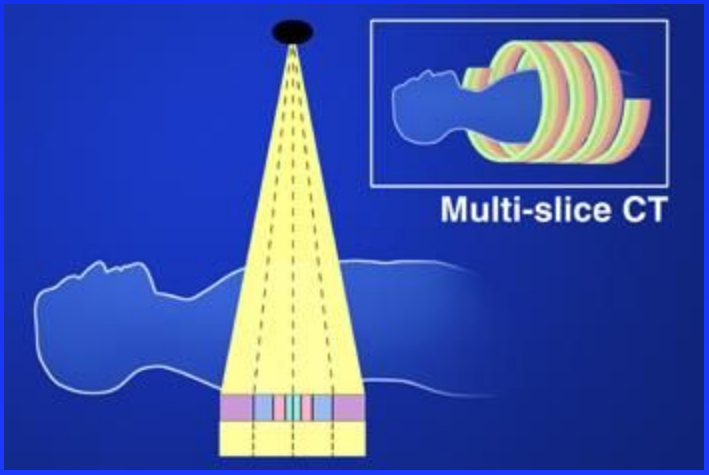

6-8 июня 2002, Рим

2D или 3D?

От MIP к объемному рендеренгу (Paolo Pavone, Parma, I)

Планиметрический анализ (2D)

- MPR

Объемный анализ (3D):

- MIP
- SSD
- VR: flyinig arround, flying through

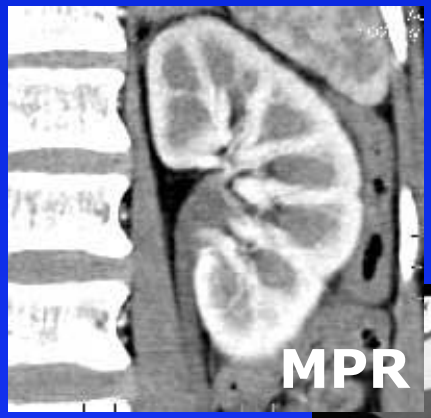

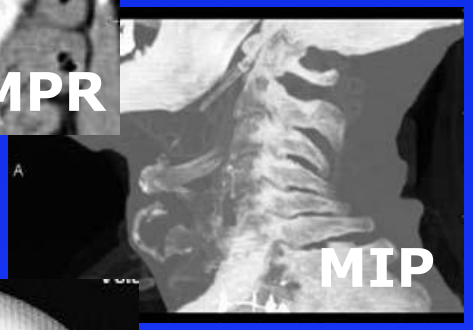

3D - объемный рендеринг (VR)

Введение в объемный рендеринг (Matthew Barish, Boston, USA)

Принцип VR: в зависимости от плотности ткани, выраженной в единицах Хаунсфилда, присваивается цвет от черного (воздух) через палитру цветов (мягкие ткани) к белому (кость)

Применения:

- Измерение объемов (в зависимости от присвоенного цвета)
- Наглядное отображение анатомии
- Планирование лечения
- Клинические конференции
- Учеба

VR Лететь сквозь

VR Лететь вокруг

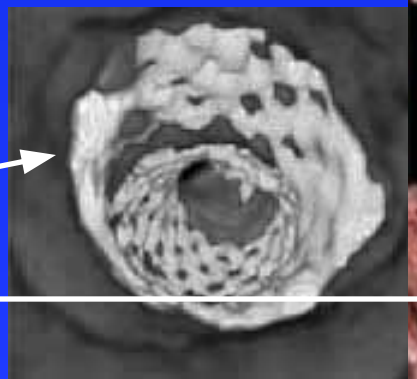

Стратегии контрастного усиления при МСКТ

Объемная МСКТ: общие принципы и доза облучения (James Brink, New Haven, USA)

Для снижения дозы:

- Tube current modulation (SIEMENS)
- Focal spot tracking (GE Light Speed): доза больше на 105% при 4x1,25 и на 10% при 4x5 (без focal spot tracking доза возрастает на 238 и 67% соответственно)
- При увеличении числа детекторных блоков с 4 до 16 снижение рассеивания по краям
- Ultrafast ceramic detector (SIEMENS) – снижение дозы на 30%

Стратегии контрастного усиления при МСКТ

Объемная МСКТ: принципы назначения контрастного вещества и расчета времени начала сканирования (James Brink, New Haven, USA)

Объем КВ зависит от веса пациента:

- 80 кг - 100 мл,
- 80-150 кг - 150 мл,
- > 150 кг - 200 мл

Повышение скорости введения КВ:

- Лучше усиление аорты
- Не влияет на усиление печени
- Лучше временное разделение артериальной и портовенозной фаз (1мл/сек - 18 сек, 4мл/сек - 41 сек)

Концентрация КВ:

400 мг/мл - полные пациенты, тонкие срезы

Стратегии контрастного усиления при МСКТ

Эффективное использование КВ при МСКТ (Friedrich Knollmann, Berlin, D)

Saline flash (NaCl):

- Более выраженный пик контрастного усиления
- Уменьшается расход КВ на 20 мл

Двухфазная инъекция:

36 мл, 6 мл/сек → 64 мл, 2,5 мл/сек – лучше контрастирование аорты и периферических сосудов чем при однофазном введении 100 мл со скоростью 4,5 мл/сек

Клинические применения: почки

3D МСКТ-урография (Larry Chow, Stanford, USA)

Традиционная методика:
1 фаза - нативная (камни)
2 фаза - нефрографическая
3 фаза - отсроченная

Методика сочетания паренхиматозной и выделительной фаз:

40 мл, 300 мг/мл, 2мл/сек

↓

задержка 2 мин

↓

80 мл, 2 мл/сек

↓

задержка 2 мин

↓

скан

Клинические применения: почки

MSCT-ангиография у потенциальных доноров почки (Tonsok Kim, Osaka, J)

Для получения артериальной фазы при КТА достаточно 60 мл КВ при скорости введения 4 мл/сек

В сравнении с МР-ангиографией:

- КТА лучше показывает добавочные почечные артерии
- МРА переоценивает степень стеноза почечной артерии

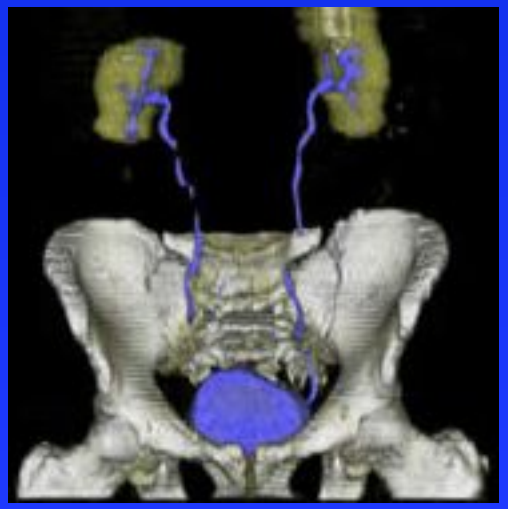

Клинические применения: скелет

Сравнение ультра-низкодозной изотропической МСКТ высокого разрешения с традиционной тонкосрезовой КТ основания черепа и шейного отдела позвоночника (Gabriel Bartal, Hadera, IL)

При исследовании черепа и шейного отдела позвоночника:

Низкодозная высоко-разрешающая МСКТ	20 мАс
Стандартная КТ	250 мАс

Качество MPR одинаково

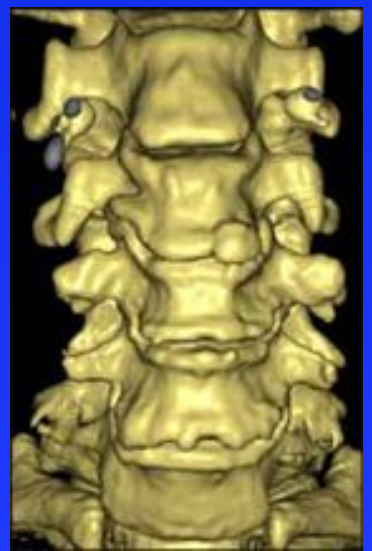

Клинические применения: головной мозг

Визуализация сосудов головного мозга с помощью МСКТ (Birgit Ertl-Wagner, Muenchen, D)

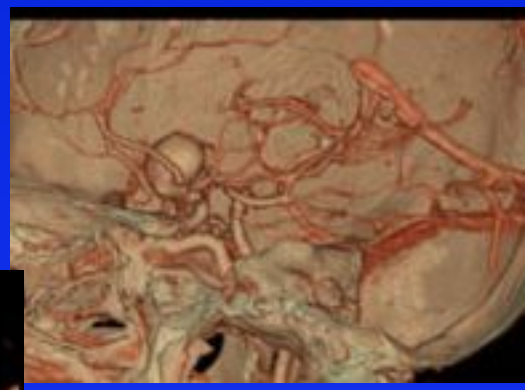

КТА головного мозга:

- Инсульт
- Патология сонных артерий
- САК - место и количество аневризм
- Тромбоз церебральных вен

Протокол:

120 мл КВ, задержка 35 сек, коллимация 4х1 мм, 120 кВ, 200 мАс

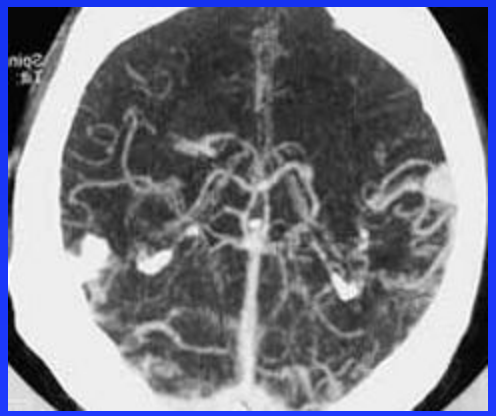

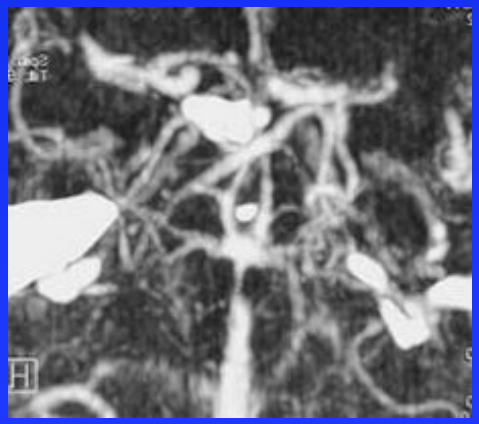

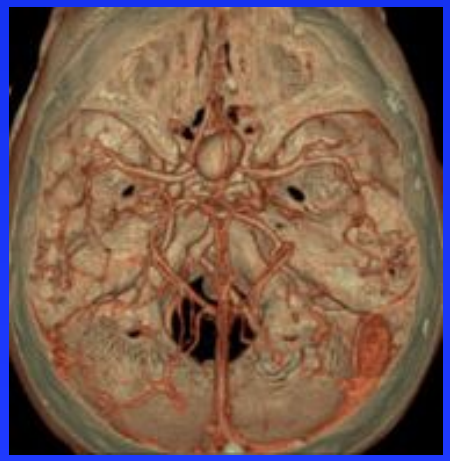

Клинические применения: скрининг рака легкого

3D-исследование морфологических и пространственных характеристик очагов в легких (Massimo Bellomi, Milano, I)

Низкодозный скрининг РЛ:
20 мАс против 90 мАс

Тактика при очаговых образованиях:

- Наблюдать лишь очаги > 5 мл в d
- Минимальный интервал наблюдения 3 мес.
- Лишь в 20% случаев через 3 мес. можно поставить диагноз
- Время удвоения рака 70-180 дней

Компьютер-ассистированная диагностика (CAD) при скрининге рака легкого (Peter Herzog, Muenchen, D)

- < 5 мм в d наблюдать через 6, 12, 24 мес (риск рака < 10%)
- > 5 мм в d - 3, 6, 12 мес (риск рака < 30%)

Клинические применения: бронхи

Объемная МСКТ: применения при исследовании грудной клетки (трахея и бронхи, тромбоэмболия ЛА) (James Brink, New Haven, USA)

Оценки степени стеноза трахеи и бронхов

Точность зависит от правильности проведения линии для MPR. Для этой цели преимущественнее MinIP - реальный размер стеноза

Планирование трансбронхиальной биопсии

VR + повысить прозрачность стенок ➡ визуализация перибронхиальных образований из просвета бронха

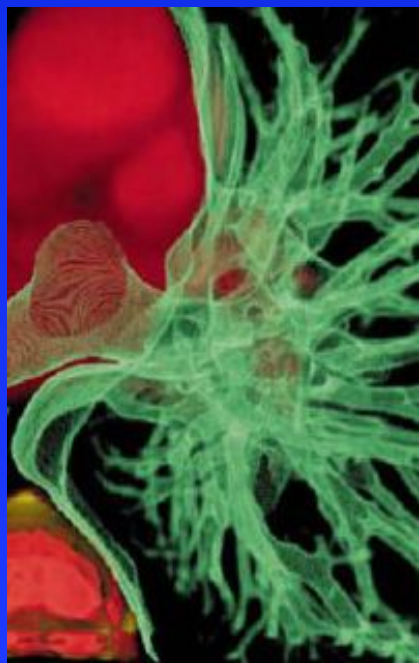

Клинические применения: тромбоэмболия ЛА

Функциональная визуализация тромбоэмболии ЛА при МСКТ (Joachim Wildberger, Aachen, D)

Вентиляционно-перфузионная сцинтиграфия достаточна:

- Нормальная РГ грудной клетки
- Нет заболевания легких или сердца в анамнезе

КТА предпочтительнее:

- Изенения на РГ грудной клетки (инфильтрация, плевральный выпот, ХОБЛ, застойная сердечная недостаточность)
- Эмфизема
- Застойная сердечная недостаточность в фазе декомпенсации

Выявление субсегментарных тромбов:

	Чув-ть, %	Спец-ть, %
КТА	80	100
Изотопное исследование	95	81

> 90% случаев эмболии ЛА - из глубоких вен нижних конечностей

Клинические применения: тромбоз вен

3D-визуализация венозной системы для предоперационной оценки варикозных вен (Jean Francois Uhl, La celle St. Cloud, F)

Для КТА вен нижних конечностей и таза:
20 мл КВ в 120 мл сыворотки вводят в вену на стопе, сканирование с задержкой 20-40 сек

КТА-симптомы тромбоза вен:

- Дефекты наполнения, окклюзия просвета
- Увеличение диаметра вены
- Контрастное усиление стенки вены
- Тяжистость окружающей клетчатки

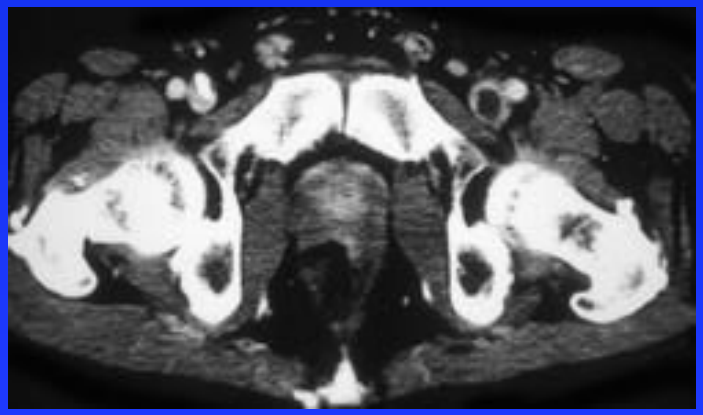

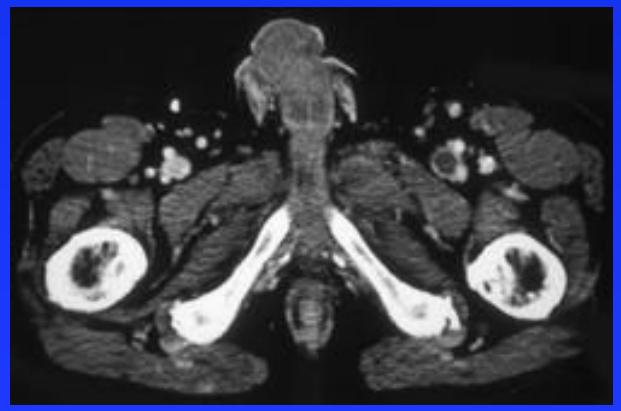

Клинические применения: сердце

Недавние достижения при КТА коронарных артерий (Tobias Jakobs, Muenchen, D)

- TestBolus: 20 мл, 2,5 мл/сек → 120 мл, 2,5 мл/сек
- **Метопролол** 50-100 мг per os за 30-60 мин → ЧСС < 65’

Недавние достижения в визуализации сердца и коронар при МСКТ: по пути к изотропическому разрешению (Thomas Flohr, Forcheim, D)

Бляшки:

- < 50 HU - мягкая
- 50-120 HU - средняя
- > 120 HU - кальцинированная

Ограничения возможностей МСКТ-4:

- Дистальные коронары
- Высокая ЧСС (оптимально 60’)

Клинические применения: сердце

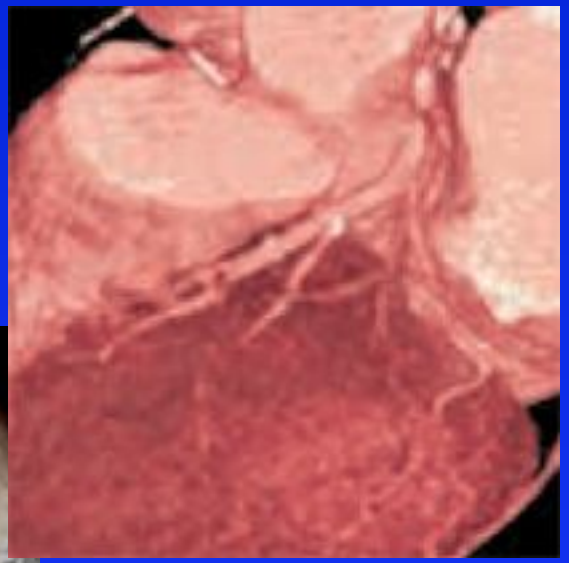

Клинические применения: печень

МСКТ в обнаружении и характероистике гиперваскулярных опухолей печени (Raffaella Basilico, Chieti, I)

Ранняя артериальная фаза определяется по пику на чревном стволе с помощью TestBolus (20 мл, 4 мл/сек) – оптимальна для изучения печеночных артерий

Поздняя артериальная фаза + 15 секунд после пика на аорте - оптимальна для выявления гиперваскулярных опухолей:

- Печеночно-клеточный рак
- Гиперваскулятные метастазы: молочная железа, нейроэндокринные опухоли, карциноид, меланома

Клинические применения: печень

Интеграция 3D визуализации в работу отделения хирургии печени (Peter Pokieser, Vienna, A)

Сравнение интрооперационного УЗИ и КТА для выявления метастазов в печени:

- Чувствительность ИОУЗИ - 89%, КТА - 72%
- ИОУЗИ уступает КТА после ПХТ, когда эхогенность печени повышается

➤ КТА является средством навигации для ИОУЗИ

Клинические применения: печень

«Все-в-одном»-протокол МСКТ у потенциальных доноров печени (Tobias Schroeder, Essen, D)

У здоровых потенциальных доноров печени при КТА с контрастированием желчных протоков выявлены следующие варианты (90 пациентов):

- Артерий печени - 35
- Печеночных вен - 34
- Воротных вен - 16
- Желчных протоков – 34
- Изменения в паренхиме – 14

Всего: 133 варианта у 61 пациента (62,7%)

➡ Анатомические варианты скорее правило, чем исключение

Клинические применения: поджелудочная железа

МСКТ с криволинейными мультипланарными реконструкциями при опухолях поджелудочной железы (Lawrence Chow, Stanford, USA)

Протокол при раке поджелудочной железы:

- Нативная фаза – срез 10 мм после дачи 900 мл воды
- Поздняя артериальная – задержка 40 сек, 1,25 мм
- Портовенозная – задержка 80 сек

В 11% случаев изоденсивный рак - **вспомогательные признаки:**

- Деформация контура
- Прерывание панкреатического протока
- Дистальная атрофия

Лишь 10-15% пациентов имеют резектабельнй рак поджелудочной железы. Из них 30-50% - positive margine

Клинические применения: желудок

МСКТ-визуализация рака желудка (Takamichi Murakami, Osaka, J)

Протокол при раке желудка:
400-600 мл воды, антихолинэргический препарат 20 мг в/м или в/в

- Чувствительность - 90%
- Специфичность - 95%
- Точность - 93%

Признаки инвазии окружающей клетчатки:

- Тяжистость клетчатки
- Бугристость наружного контура стенки желудка

Клинические применения: виртуальная колоноскопия

Виртуальная колоноскопия: итог симпозиума (Matthew Barish, Boston, USA)

Подготовка:
Очистительная клизма малоэффективна, дается слабительное

Доза облучения:
ВКС - 4-8 мЗв, ирригоскопия – 7 мЗв

Протокол:
- Инсуфляция CO_2
- Без контрастирования и релаксации
- Сканирование на спине и животе
- Коллимация 1-3 мм
- 2D Реконструкция с 60% перекрытием
- 3D реконструкция

Клинические применения: виртуальная колоноскопия

Виртуальная колоноскопия: итог симпозиума (Matthew Barish, Boston, USA)

Чувствительность ВКС в диагностике полипов:

- > 5 мм - 83%
- > 1 см - 91%

Частота трансформации полипа в рак:

- < 5 мм в d - 2%
- 26-36 мм - 42,8%
- > 42 мм - 78,9%

➡ Полипы > 10 мм в d рекомендуется удалять

Клинические применения: виртуальная колоноскопия

Виртуальная колоноскопия: итог симпозиума (Matthew Barish, Boston, USA)

Замещает Ва ирригоскопию при:

- Неинформативность или не удалось заполнить все отделы
- Пожилые пациенты
- Сопутствующие заболевания

Преимущества перед ирригоскопией:

- Неинтервенционность
- Предпочтение пациентов
- Одновременная визуализация органов

Преимущества перед колоноскопией:

- Неинтервенционность
- Предпочтение пациентов
- Можно осмотреть все отделы тостой кишки, в том числе проксимальнее места стеноза
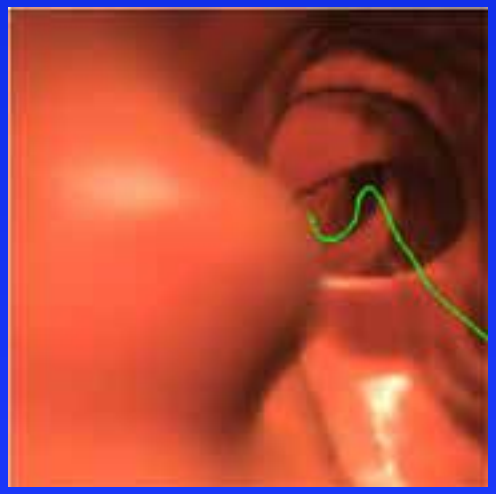
Клинические применения: виртуальная колоноскопия