

Хирургический шов

Кишечный шов

Шов печени

Шов сухожилий, апоневрозов

Кожный шов

Кишечный шов

Классификация

- **по количеству рядов:**
 1. однорядные (Ламбера, Z-образный)
 2. многорядные (тонкая кишка: однорядный – двухрядный, толстая кишка: двухрядный-трехрядный шов)
- **по глубине захвата тканей:**
 1. грязный (инфицированный, нестерильный) – проникающий в просвет кишечника (шов Жоли, шов Матешука)
 2. чистый (асептический) – нить не проходит слизистой и не инфицируется кишечным содержимым (шов Ламбера, кисетный, Z-образный)
- **по методике наложения:**
 1. отдельные узловатые
 2. непрерывные швы (простой обвивной и обвивной шов с захлестом (шов Ревердена-Мультановского) – чаще на заднюю губу анастомоза, шов Шмидена (скорняжный, вворачивающийся шов) – чаще на переднюю губу анастомоза)
- **по способу наложения:**
 1. ручной шов
 2. механический шов
- **по длительности существования шовного материала:**
 1. нерассасывающийся шов (прорезывается в просвет кишечника): капрон, шелк и др. синтетические нити (накладываются в качестве второго или третьего ряда в качестве чистых швов).

Материалы: капрон, шелк и др. синтетические материалы.

2. рассасывающиеся (резорбируются в сроки от 7 дней до 1 мес, применяются в качестве грязных швов первого ряда)

Материалы: викрил (золотой стандарт рассасывающихся швов), дексон, кетгут.

Требования к кишечному шву

- герметичность (механическая прочность – непроницаемость для жидкостей и газов и биологическая – непроницаемость для микрофлоры просвета кишечника)
 - должен обладать гемостатическими свойствами
 - не должен сужать просвет кишечника
 - должен обеспечивать хорошую адаптацию одноименных слоев кишечной стенки
-

Для кишечного шва применяются:

- Шовный материал для кишечного шва: синтетический (викрил, дексон) и биологический (кетгут); монофиламентный и полифиламентный. Биологический шовный материал в отличие от синтетического обладает аллергенным действием и лучше инфицируется. Полифиламентные нити способны сорбировать и накапливать микробы.
 - Иглы для кишечного шва: колющие, желательнее атрауматические (обеспечивают низкую травматичность тканей, уменьшают величину раневого канала от прохождения нити и иглы).
-

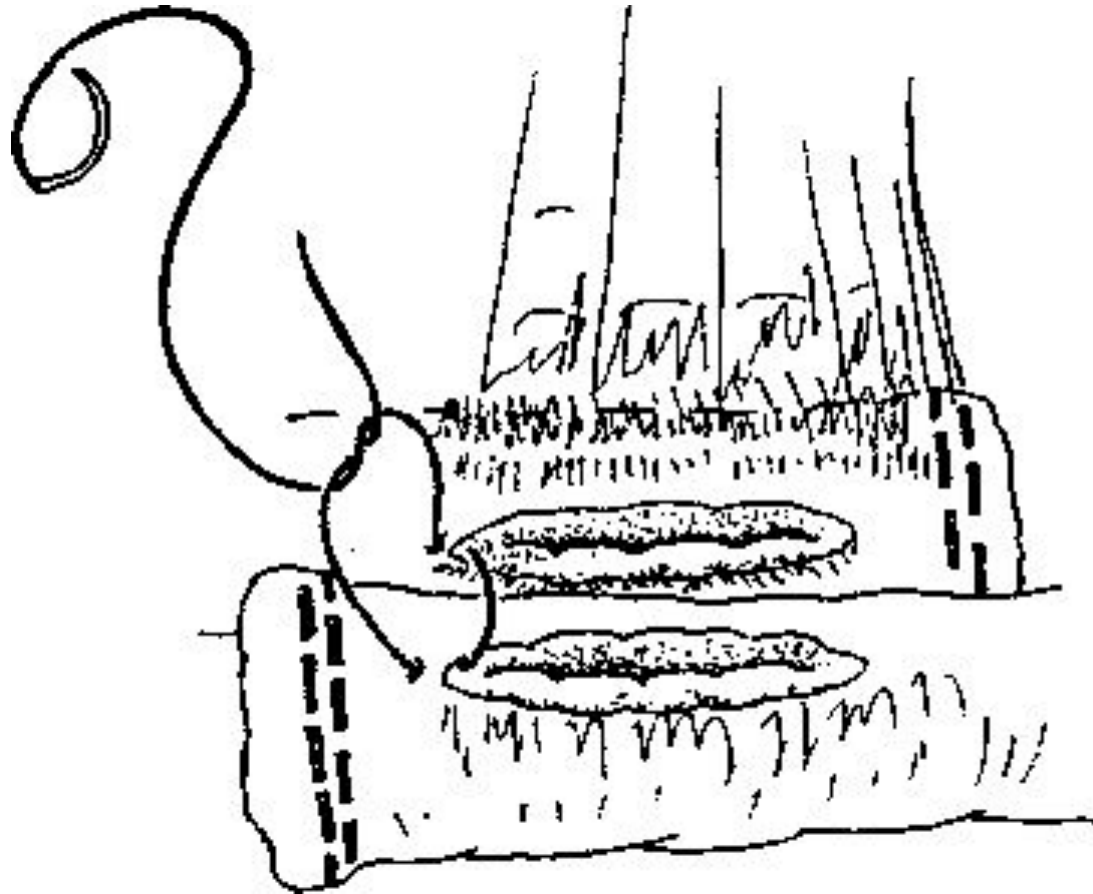
Основные виды кишечных швов

1. Однорядный непрерывный (общая характеристика)

- Шов применяется для наложения анастомозов и ушивания разрезов желудочно-кишечного тракта.
 - Расстояние между стежками - 0,5-0,8 см, в зависимости от толщины стенок сшиваемых органов, расстояние от края сшиваемого органа до вкола иглы - 0,8 см - для кишки, 1,0 см - для желудка.
 - При операциях на желудке и тонкой кишке используются нити условным диаметром 3/0-4/0, при операциях на толстой кишке - нити диаметром 4/0-5/0.
-

Основные виды кишечных швов

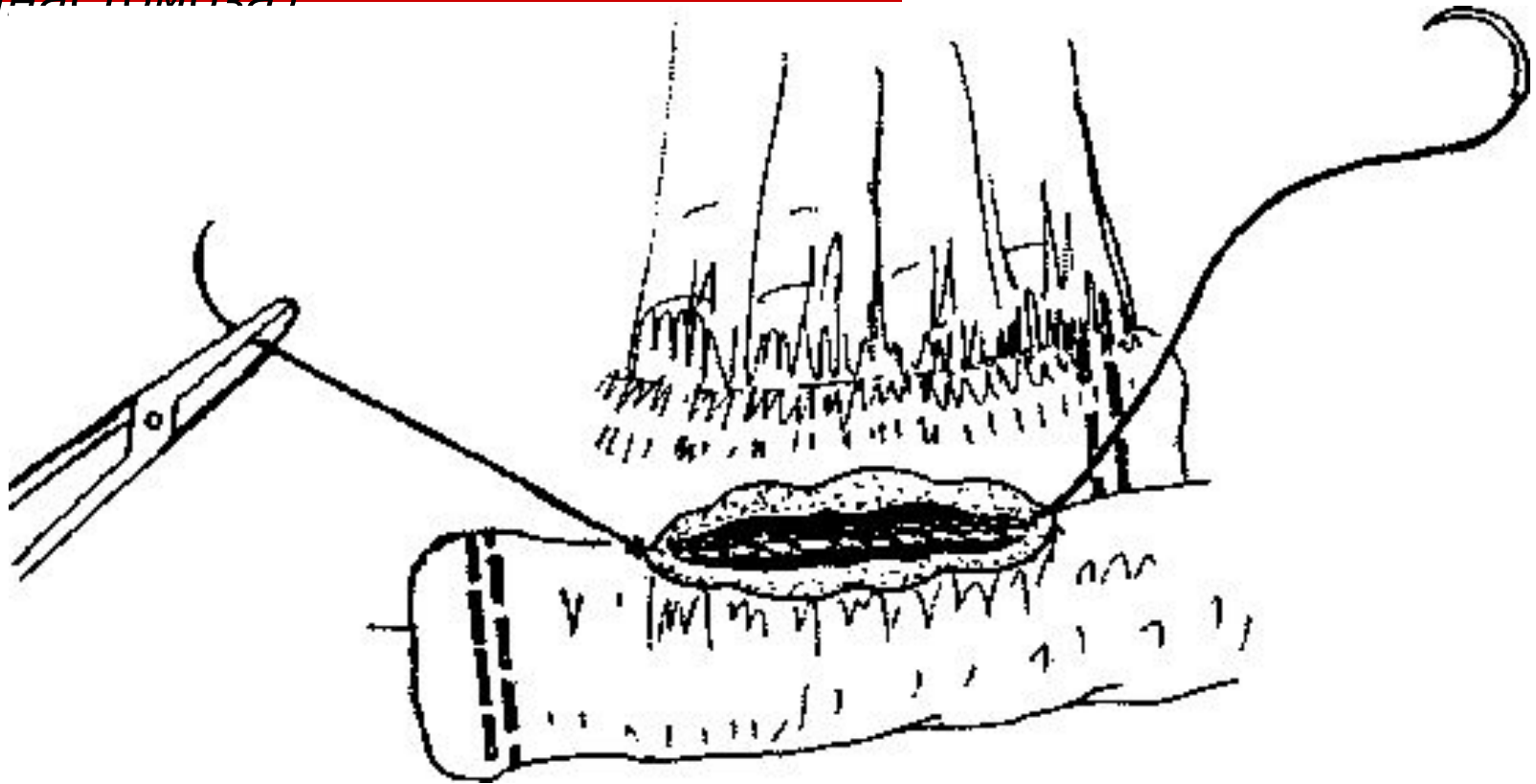
1. Однорядный непрерывный (основные этапы наложения анастомоза)



Начальный этап

Основные виды кишечных швов

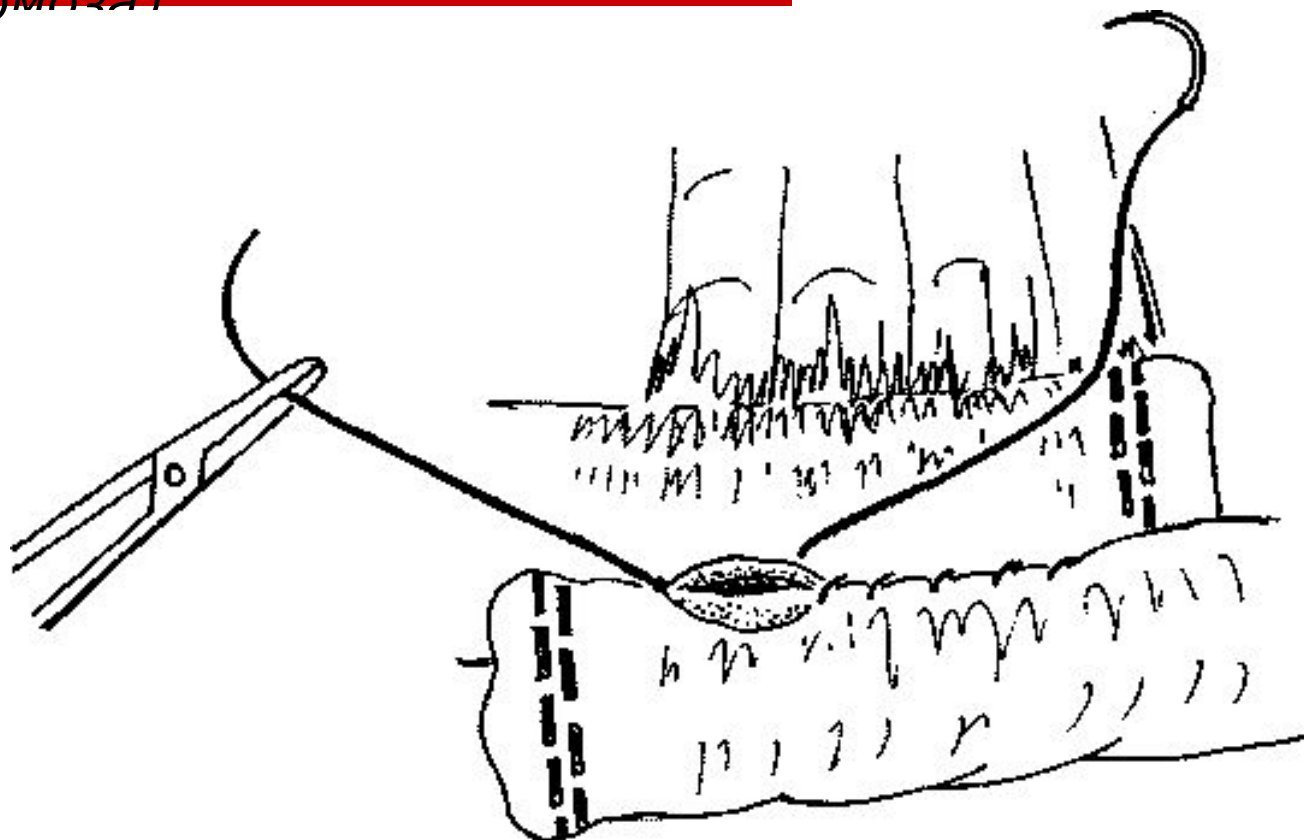
1. Однорядный непрерывный (основные этапы наложения анастомоза)



Наложена задняя «губа»

Основные виды кишечных швов

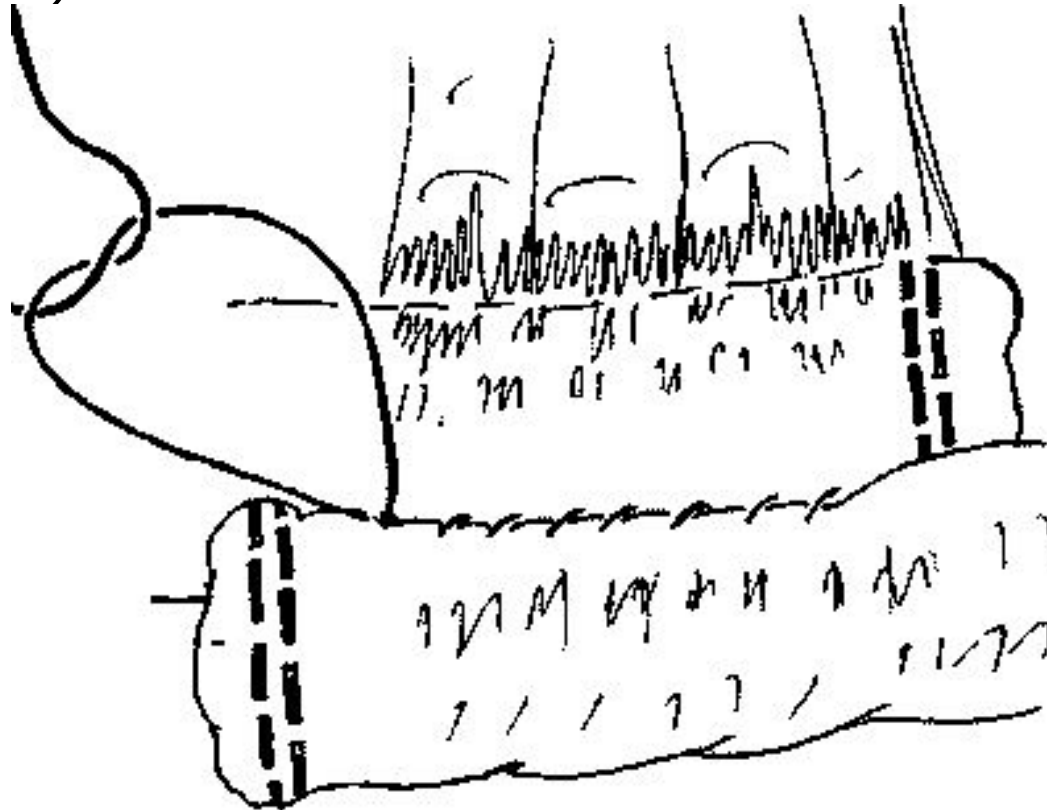
1. Однорядный непрерывный (основные этапы наложения анастомоза)



Ушивание передней «губы»

Основные виды кишечных швов

1. Однорядный непрерывный (основные этапы наложения анастомоза)




Окончательное соединение нитей

Основные виды кишечных швов

2. Однорядный узловой (шов Пирогова)

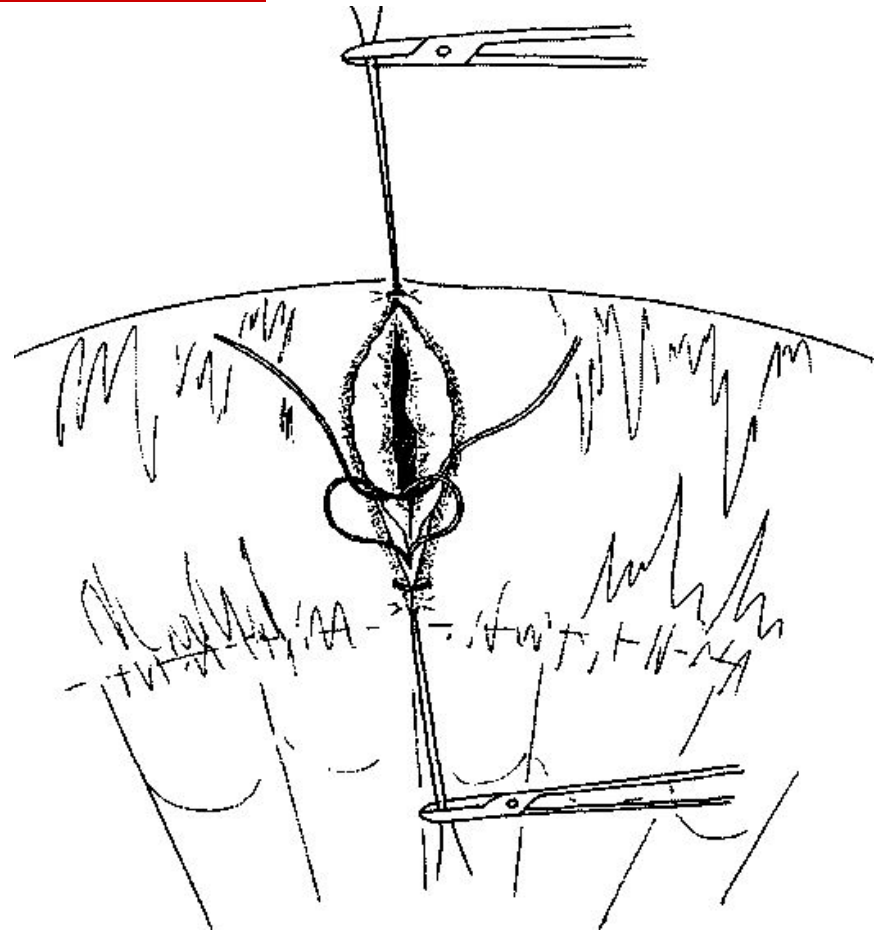
- Шов Пирогова - серозно-мышечно-подслизистый, с расположением узла на серозе.



Основные виды кишечных швов

3. Однорядный узловый (шов Матешука)

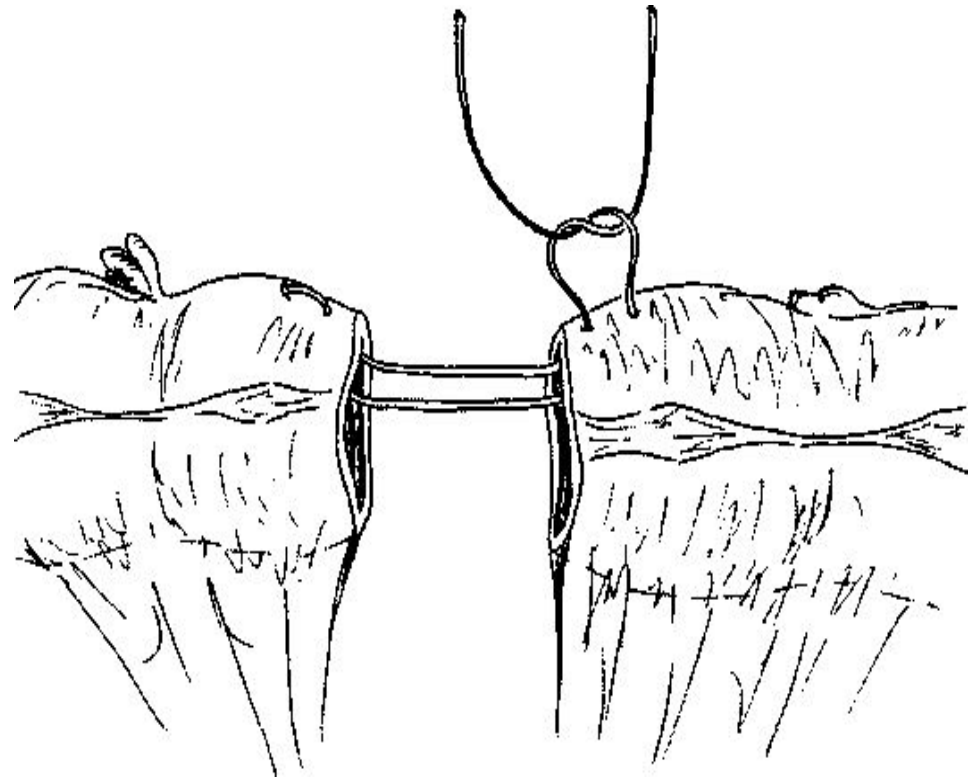
- Шов Матешука - серозно-мышечно-подслизистый, с расположением узла со стороны просвета кишки.
- Таким образом облегчена миграция нити в просвет кишечника.
- Этот вид шва широко рекомендовался, когда использовались нерассасывающиеся материалы, к тому же дающие реакцию тканей организма



Основные виды кишечных швов

4. Однорядный узловой (шов Гамби)

- Шов Гамби напоминает кожный шов по Донатти. При этом первоначально кишка прокалывается на расстоянии не менее 1 см от края раны с проколом слизистой.
- После прокола второй кишки, оба просвета кишки прокалываются в обратном направлении на расстоянии 2-3 мм от края.
- При затягивании нити происходит точное сопоставление серозных слоев стенки кишки на достаточно большом протяжении



Основные виды кишечных швов

5. Однорядный многоярусный шов встык

- ❑ Шов разработан Корабельниковым А.И. и соавт.
- ❑ Шов обеспечивает точное сопоставление подслизистого, слизистого и, частично, мышечного слоев.
- ❑ Серозно-мышечно-подслизистый слой дополнительно защищается смещением по горизонтали третьим серо-серозным ярусом.

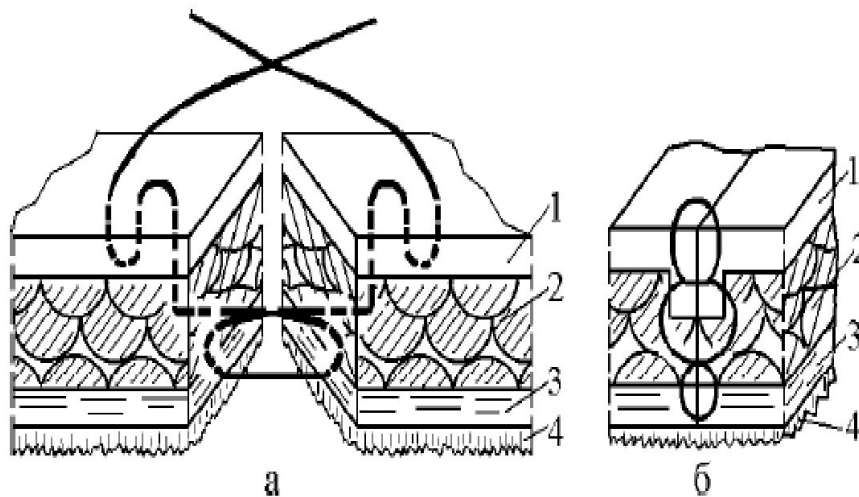
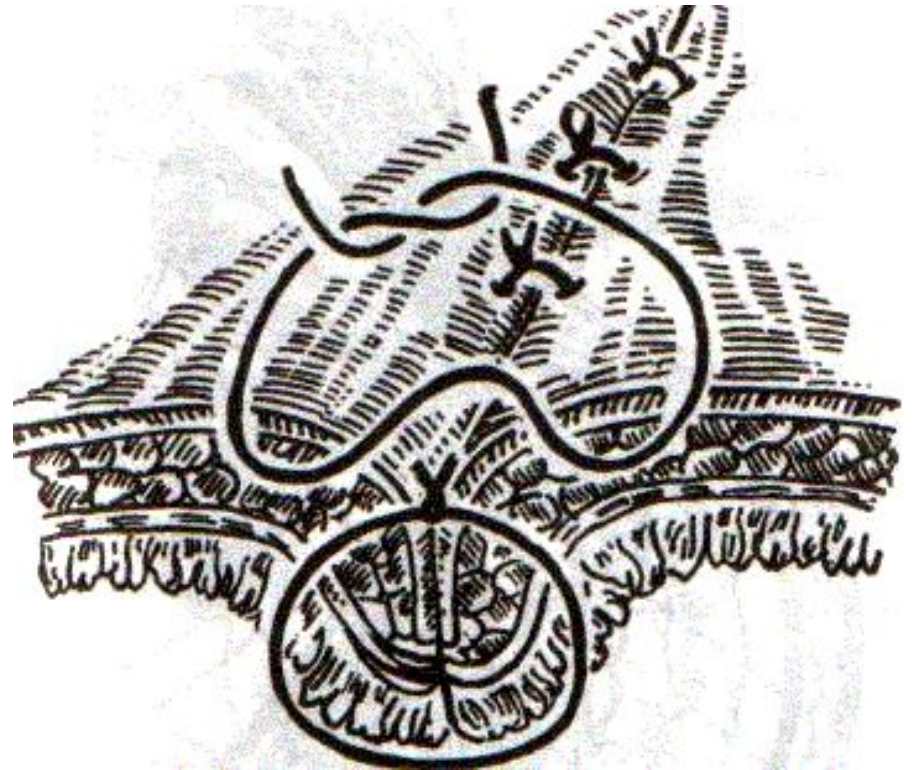


Рис.1. Однорядный трехъярусный кишечный шов: схема выполнения (а), окончательный вид (б). 1 — серозная оболочка; 2 — мышечный слой; 3 — подслизистый слой; 4 — слизистая оболочка

Основные виды кишечных швов

6. Шов Альберта – двухрядный

- 1) внутренний ряд - непрерывный краевой обивной шов через все слои: вкол иглы со стороны серозной поверхности, выкол – со стороны слизистой оболочки на одном краю раны, вкол со стороны слизистой, выкол со стороны серозной оболочки на другом краю раны и т.д.
- 2) наружный ряд - швы Ламбера для того, чтобы погрузить (перитонизировать) внутренний ряд швов.



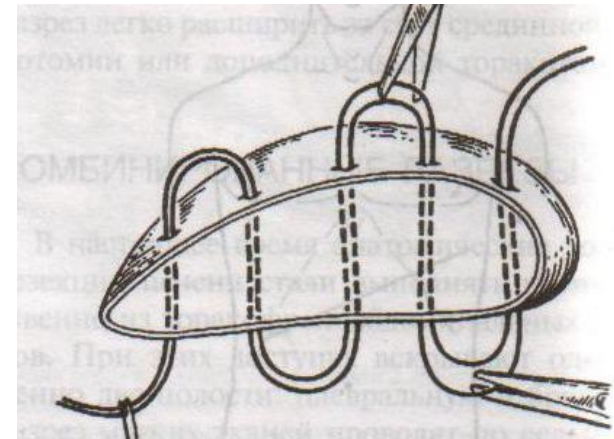
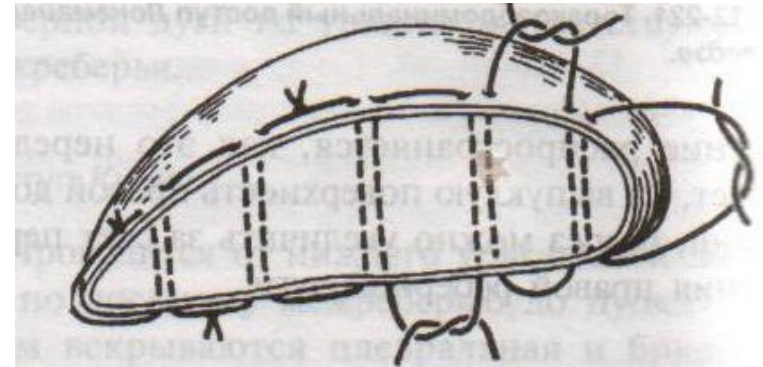
Шов печени

- До настоящего времени наложение шва печени остается очень сложной проблемой.
 - В основном, на печени накладываются гемостатические швы (Кузнецова-Пенского, Оппеля, Джордано и др.).
 - Для предупреждения прорезывания печеночной ткани используют в качестве прокладок сальник, глиссонову капсулу с удаляемого участка печени, серповидную связку, синтетические материалы.
 - Используются круглые иглы с большой кривизной изгиба на всю глубину раны.
-

Швы печени

шов Кузнецова-Пенского

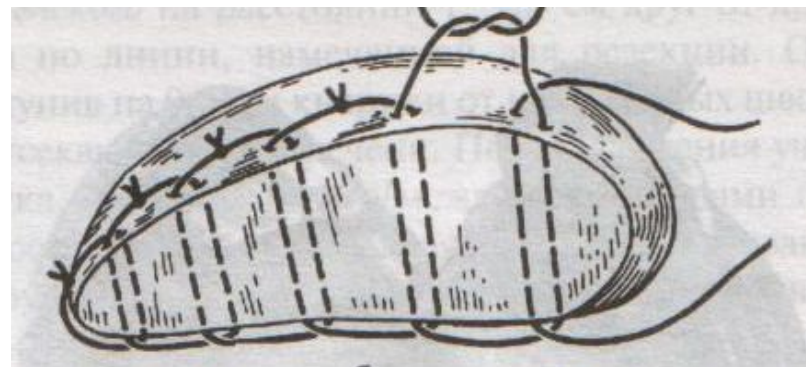
- 1. Вся ткань печени по линии резекции прошивают двойной нитью П-образным (матрацным) швом, при этом с каждой стороны нить не затягивают, а оставляют длинные петли
- 2. После прошивания всей поверхности оставленные петли нитей рассекают: одну лигатуру светлую по верхней поверхности, другую темную – по нижней поверхности. После такого рассечения образуются П-образные швы с концами лигатур по верхней и нижней поверхности.
- 3. Концы П-образных швов поочередно завязывают, при этом вся раневая поверхность лигируется. Благодаря этому вся печеночная ткань оказывается стянутой рядом отдельных обкалывающих швов над капсулой.
- "+" шва: вся ткань прошивается и перевязывается, все протоки и сосуды попадают в лигатуру; "-" шва: путание швов при завязывании.



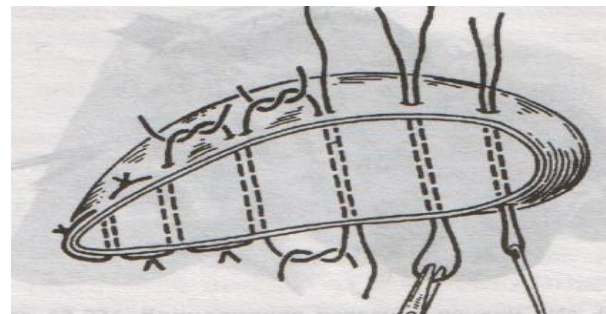
Матрацные швы Джордана и Оппеля

используются при поверхностных разрывах печени

- Шов Оппеля:
- 1. Ткань печени прошивают П-образными швами, но шов не завязывают до наложения следующего стежка
- 2. Следующий П-образный шов накладывают так, чтобы захватить часть предыдущего стежка
- 3. Первый шов затягивают, второй оставляют не затянутым, накладывают третий шов и т.д.



- Шов Джордана: ткань печени прошивают отдельными двойными лигатурами; соседние нити сверху и снизу связывают (один узел сверху, второй снизу) – получается П-образный шов с двумя узлами.



Шов сухожилий

Требования к сухожильному шву

- 1. Шов должен быть простым и технически выполнимым
 - 2. Шов не должен существенно нарушать кровоснабжение сухожилий
 - 3. При наложении шва необходимо обеспечить сохранение гладкой скользящей поверхности сухожилия и ограничиться минимальным применением рассасывающихся нитей
 - 4. Шов должен крепко удерживать концы сухожилий в течение длительного времени и не допускать их разволокнения.
 - 5. Нужны прочные нити на атравматических иглах круглого сечения
-

Шов сухожилий

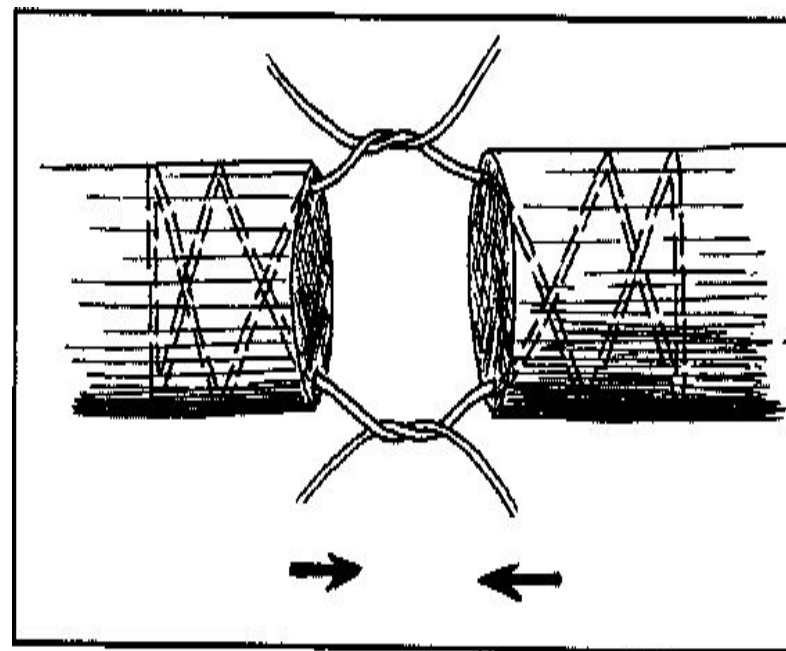
Классификация сухожильных швов (по Розову В.И.)

- 1. швы с узелками и нитями, расположенными на поверхности сухожилия (П-образный шов Брауна для плоских сухожилий)
 - 2. внутривольные швы с узелками и нитями, расположенные на поверхности сухожилия (шов Ланге)
 - 3. внутривольные швы с узелками, погруженными между концами сухожилия (шов Кюнео)
 - 4. другие швы (способ Киршнера – использование фасции для обертывания и соединения сухожилия)
-

Виды швов сухожилий

Шов Кюнео

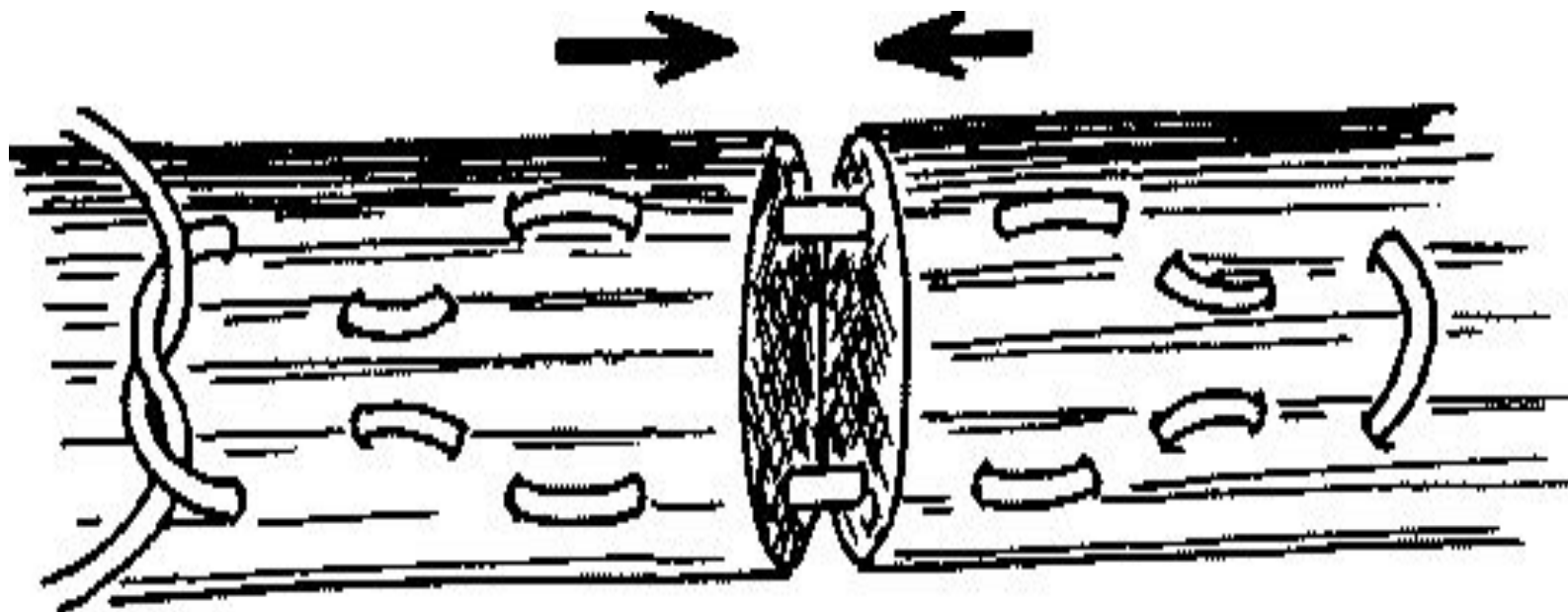
- 1. Оба конца длинной шелковой нити надевают на две прямые тонкие иглы.
- 2. Сначала делают тонкий прокол через сухожилие, отступив 1-2 см от его конца, затем прокалывают сухожилие наискось обеими иглами. В результате нити перекрещиваются.
- 3. Этот прием повторяют 2-3 раза, пока не доходят до конца отрезка сухожилия.
- 4. Потом приступают к прошиванию другого отрезка сухожилия таким же способом.
- 5. При затягивании нитей концы сухожилия соприкасаются.



Виды швов сухожилий

Шов Ланге


- внутривольный шов с узелками и нитями, расположенный на поверхности сухожилия



Шов апоневроза (при грыжесечениях)

- Общим требованием для всех способов наложения шва апоневроза является тщательность в сопоставлении краев, исключая интерпозицию жира. При этом обеспечивается образование прочного рубца, то есть предупреждается образование послеоперационных грыж.
 - Использование рассасывающихся материалов свело к минимуму образование лигатурных свищей.
 - Наиболее широко используется непрерывный обвивной шов синтетическими рассасывающимися нитями, такими как полисорб, биосин, викрил.
 - Реже используется узловый шов апоневроза с использованием нерассасывающихся материалов, таких как лавсан.
-

Шов апоневроза (непрерывный, основные этапы)



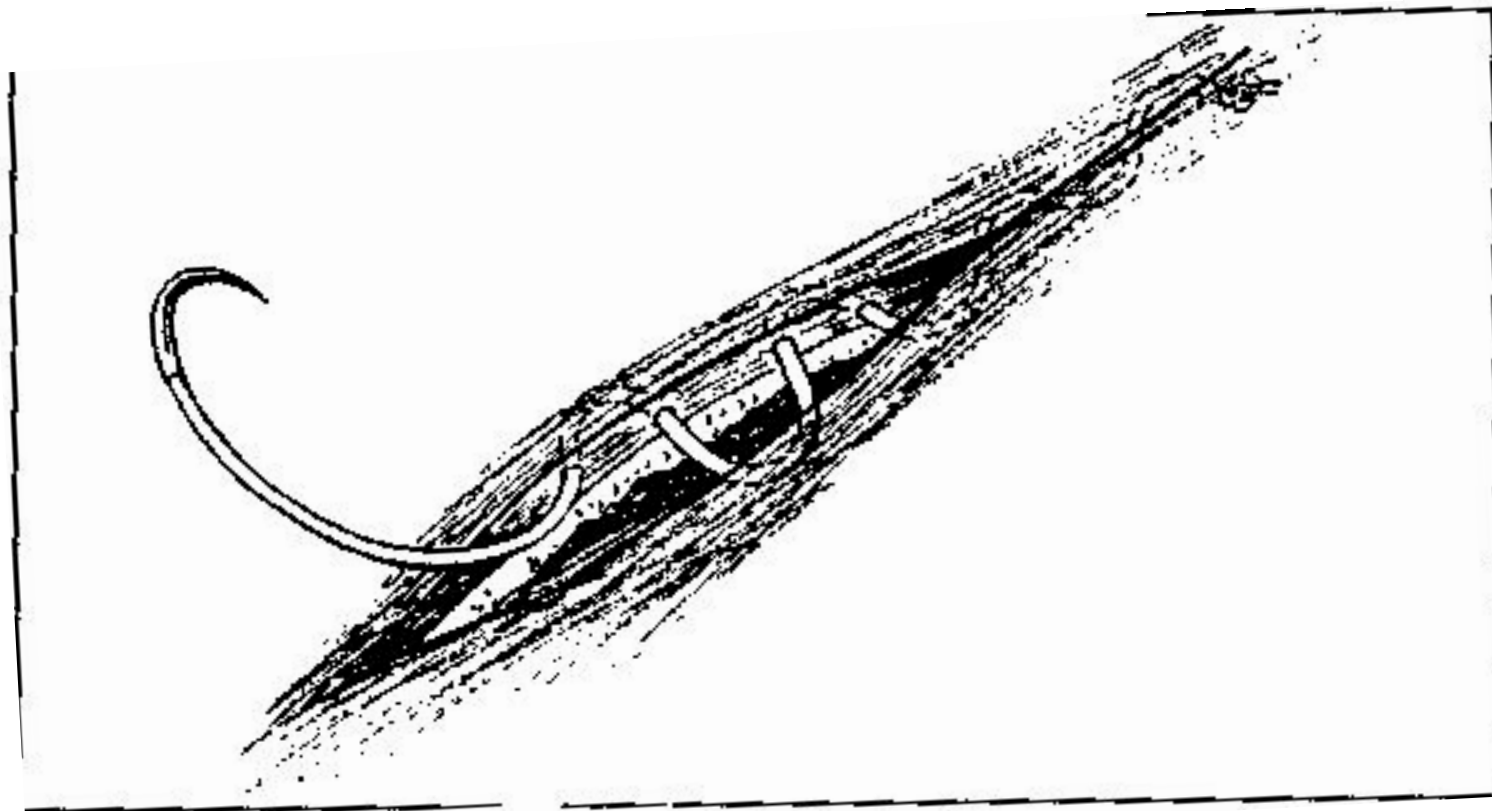
Кожный шов и его разновидности

- При наложении кожного шва необходимо учитывать глубину и протяженность раны, а также степень расхождения ее краев.
 - Наиболее распространены следующие виды швов:
 1. косметический
 2. металлические скобки
 3. простой узловый шов
 4. шов Донатти
-

Кожный шов и его разновидности. Косметический.

- Применяется в настоящее время наиболее широко, так как обеспечивает наилучший косметический результат.
 - Шовная нить проводится в слое собственно кожи в плоскости, параллельной ее поверхности.
 - При этом виде шва для облегчения протягивания нити лучше пользоваться монофиламентными материалами. Часто используются рассасывающиеся нити.
 - При использовании полифиламентных нерассасывающихся нитей после каждых 6-8 см шва необходимо выколоться на кожу. Нить в последующем удаляется частями между этими выколами.
 - Кожа легче всего прокалывается режущей иглой, причем считается, что лучше использовать иглу "reverse cutting". При использовании такой иглы прокол представляет собой треугольник, основание которого обращено к ране. Такая форма прокола лучше удерживает нить.
-

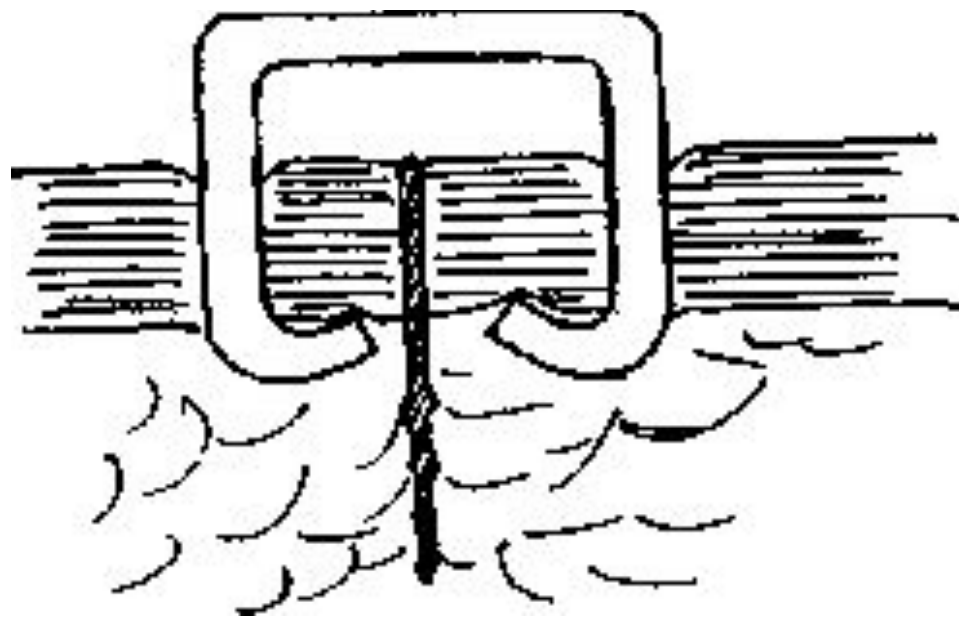
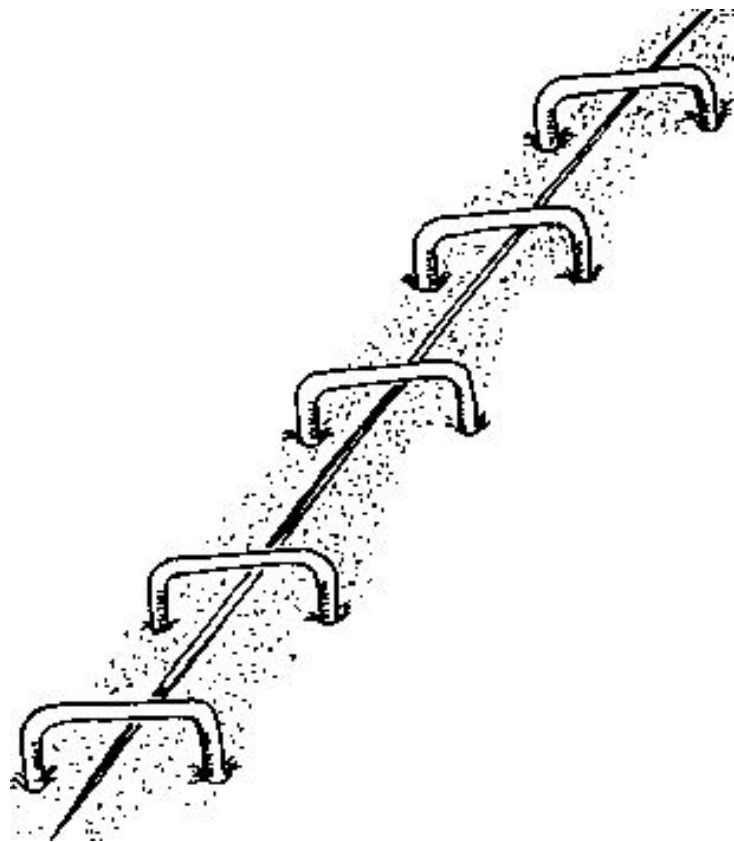
Кожный шов и его разновидности. Косметический.



Кожный шов и его разновидности. Металлические скобки.

- *Металлические скобки широко применяются западными хирургами, так как обеспечивают косметический результат, сравнимый с косметическим швом.*
 - *Скобка устроена таким образом, что при ее наложении спинка скобки находится над раной.*
 - *При заживлении объем ткани, соединенной скобкой увеличивается, однако спинка не давит на ткань и не дает поперечной полосы (в отличие от нити).*
-

Кожный шов и его разновидности. Металлические скобки.

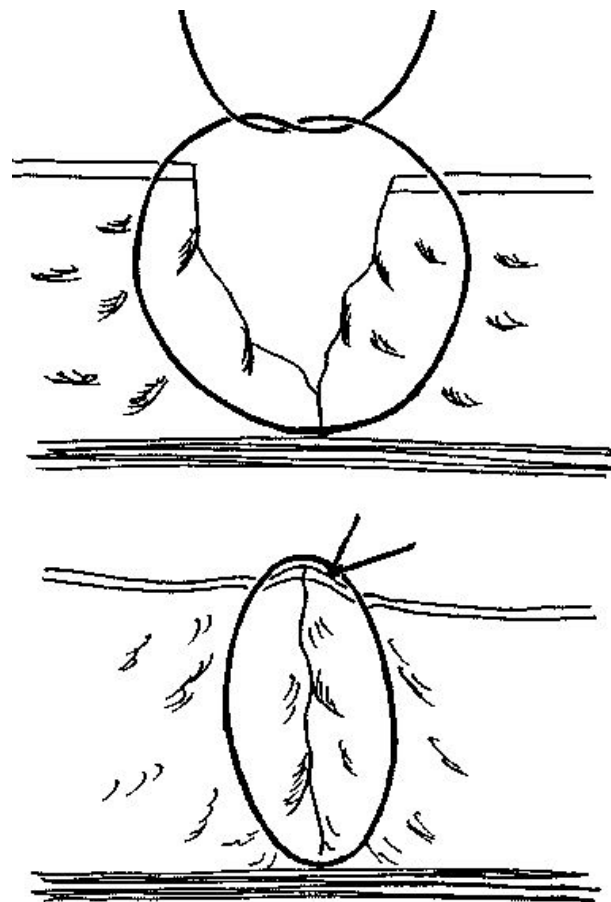
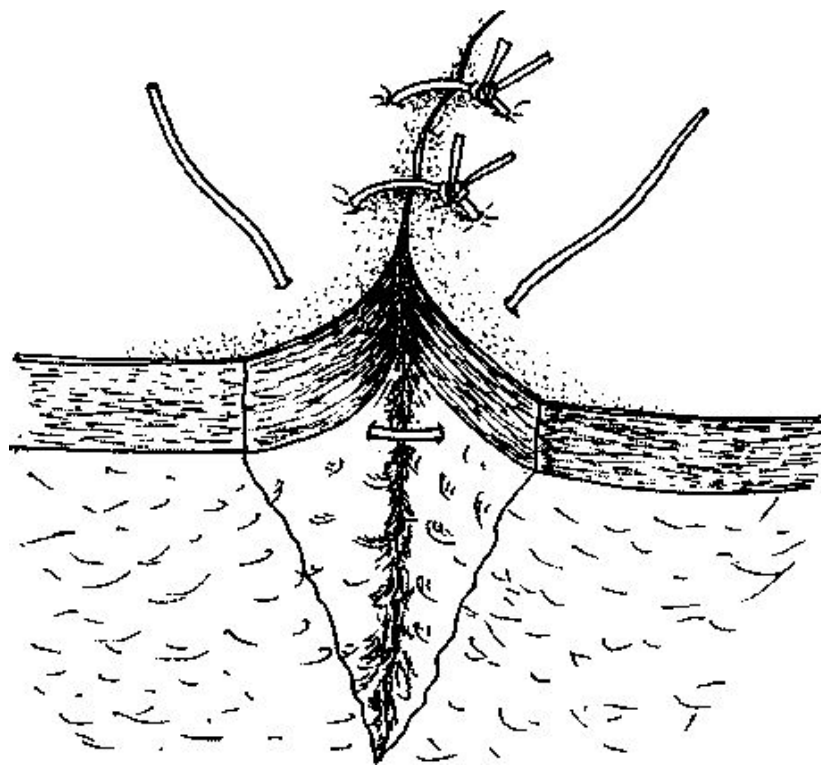


Кожный шов и его разновидности.

Простой узловый шов.

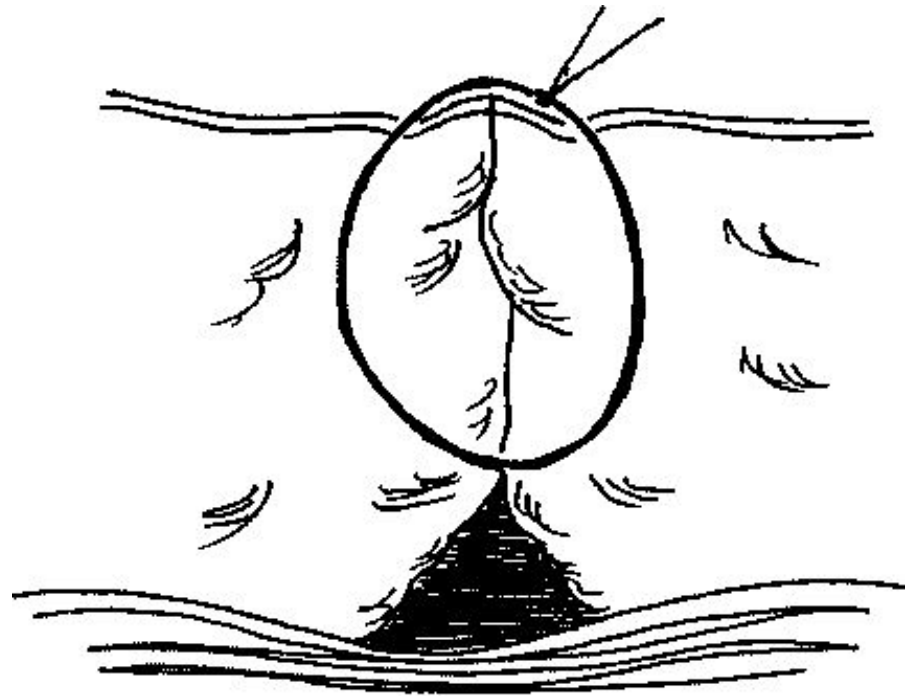
- *Вколы и выколы должны располагаться на одной линии, строго перпендикулярно ране, на расстоянии 0,5-1 см от ее края.*
 - *Оптимальным расстоянием между стежками является 1,5-2 см. Более частые стежки приводят к нарушению кровоснабжения в зоне шва, более редкими стежками трудно точно сопоставить края раны.*
 - *Затягивать узел следует только до сопоставления краев, излишнее усилие приводит к нарушению трофики кожи и образованию грубых поперечных полос.*
 - *Эти швы рекомендуют снимать максимально рано (на 3-5 сутки после операции).*
-

Кожный шов и его разновидности. Простой узловой шов.



Кожный шов и его разновидности. Осложнения.

- При наложении обычного узлового шва на глубокую рану возможно оставление остаточной полости
- Этого можно избежать зашиванием раны в несколько этажей или дренированием остаточной полости.
- При глубокой ране недопустимо наложение косметических швов без предварительного ушивания нижележащих тканей

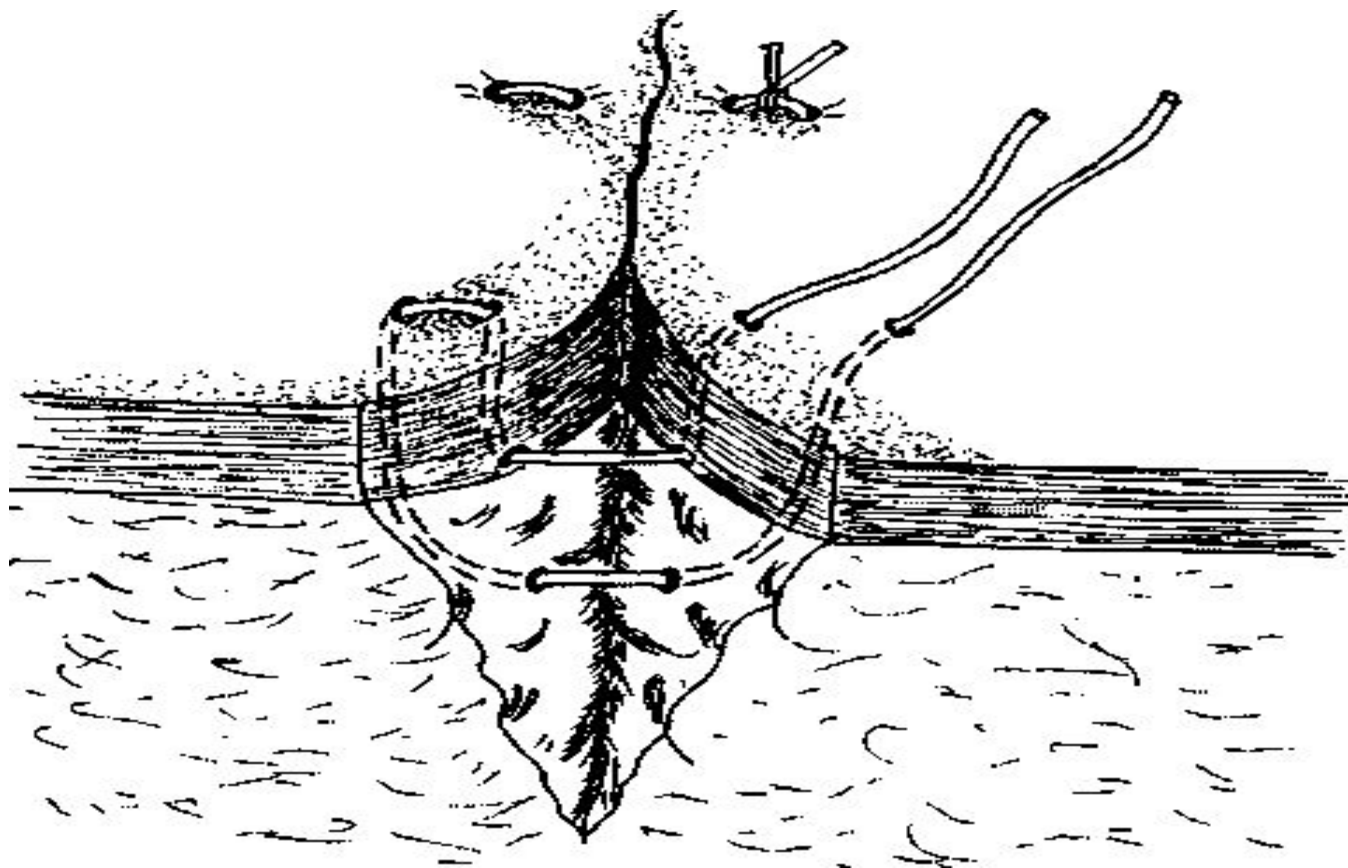


Кожный шов и его разновидности.

Шов Донатти

- Применение шва Донатти позволяет сопоставлять края раны даже при их большом диастазе.*
 - Существуют варианты «вертикального» и «горизонтального» швов Донатти*
-

Кожный шов и его разновидности. Шов Донатти (матрацный шов).



Вертикальный матрацный шов по Донатти

Заключение

- Наиболее общим принципом выполнения любого шва является бережное отношение к краям сшиваемой раны. Кроме того, шов следует накладывать, стремясь точно сопоставить края раны и слои сшиваемых органов. В последнее время эти принципы принято объединять термином "прецизионность".
-