ФГУ «Лечебно-реабилитационный центр Росздрава», Москва,
НТО «ИРЭ-Полюс», Фрязино.

ПЕРВЫЙ ОПЫТ ЭНДОВЕНОЗНОЙ ЛАЗЕРНОЙ КОАГУЛЯЦИИ НА ВОЛНЕ 1,56 МКМ.

Соколов А.Л., Лядов К.В., Луценко М.М., Лавренко С.В., Минаев В.П.

VII Конференция Ассоциации флебологов России, 15-16 мая 2008 г.

Особенности механизма ЭВЛК на лазерах с длиной волны 1,32 – 1,56 мкм

ИСТОРИЯ:

- **Применение лазеров 0,81 – 0,98 мкм – с 1999 г. ***
- **Применение лазеров 1,32 мкм – с 2003 г. ****
- **Применение лазеров 1,47 - 1,5 мкм – 2008 г. *****

- ✔ **излучение поглощается преимущественно гидрофильными элементами венозной стенки,**
- ✔ **возможность применения меньшей мощности и энергии лазерного излучения**

* Navarro L., Min R.J, Bone C. Endovenous laser: a new minimally invasive methods of treatment of varicose veins – preliminary observations using an 810nm diode laser // Dermatol. Surg. – 2001. – Vol.27.№2 – P.117-122.

** Goldman M.P. 1320 nm edovenous laser treatment jf the greater saphenous vein. PHLEBO N°42 Special issue San Diego, USA August 27-31, 2003. No 42. p. 1286. S 10

*** Göckeritz O. Endovenous laser : 1470nm versus closure fast. Controversies and Update in Venous Disease, Paris, 2007

Maurins U. Mid term results (12 months) with 1470nm. Controversies and Update in Venous Disease, Paris, 2007

Vanderkerchove P., Vuyisteke J. The use a new Endovenous Laser Devise: results of the 1500 Nm Laser. 9th International Congress of Phlebology, Bologna (Italy), 2008.

Mordon S.R., Wassmer B., Zemmouri J. Mathematical modeling of 980-nm and 1320-nm endovenous laser treatment. Lasers Surg. Med. 2007 Mar;39(3):256-65.

Proebstle T.M., Moehler T., Gül D., Herdemann S. Endovenous treatment of the great saphenous vein using a 1,320 nm Nd:YAG laser causes fewer side effects than using a 940 nm diode laser. Dermatol. Surg. 2005. Dec.; 31(12):1678-83; discussion 1683-4.

Поглощение в воде и крови в ближнем ИК

1. = 0,81мкм (ЛД);
2. = 0,97 мкм (ЛД);
3. = 1.06 мкм (ЛД, ВЛ, АИГ:Nd);
4. = 1,32 мкм (АИГ:Nd);
5. = 1,47 мкм (ЛД, ВЛ);
6. = 1,5 мкм (ЛД);
7. = 1,56 мкм (ЛД, ВЛ)

Материал и методы

- 19 пациентов с ВБВНК (С2 – С4), с патологическим рефлюксом по БПВ (диаметр от 6 до 18 мм).
- ЭВЛК БПВ выполнена на лазерном аппарате ЛСП «ИРЭ-Полюс» с длиной волны 1,56 мкм и мощностью до 30 Вт (НТО «ИРЭ-Полюс», Фрязино, ООО «Азор», Москва).

- Техника вмешательства – аналогична ЭВЛК на лазерах с длиной волны 0,94 – 0,98 мкм.
- Для коагуляции использовали мощность от 10 до 15 Вт



Особенности УЗ-картины после ЭВЛК-1,56

- равномерное утолщение стенки коагулированной вены, уплотнение интимы, сохранение дифференцировки стенки на слои.
- во всех наблюдениях отмечена полная окклюзия просвета БПВ до остиального клапана.
- не выявлено зон сохраненного кровотока в месте впадения притоков уже на первые сутки после ЭВЛК.

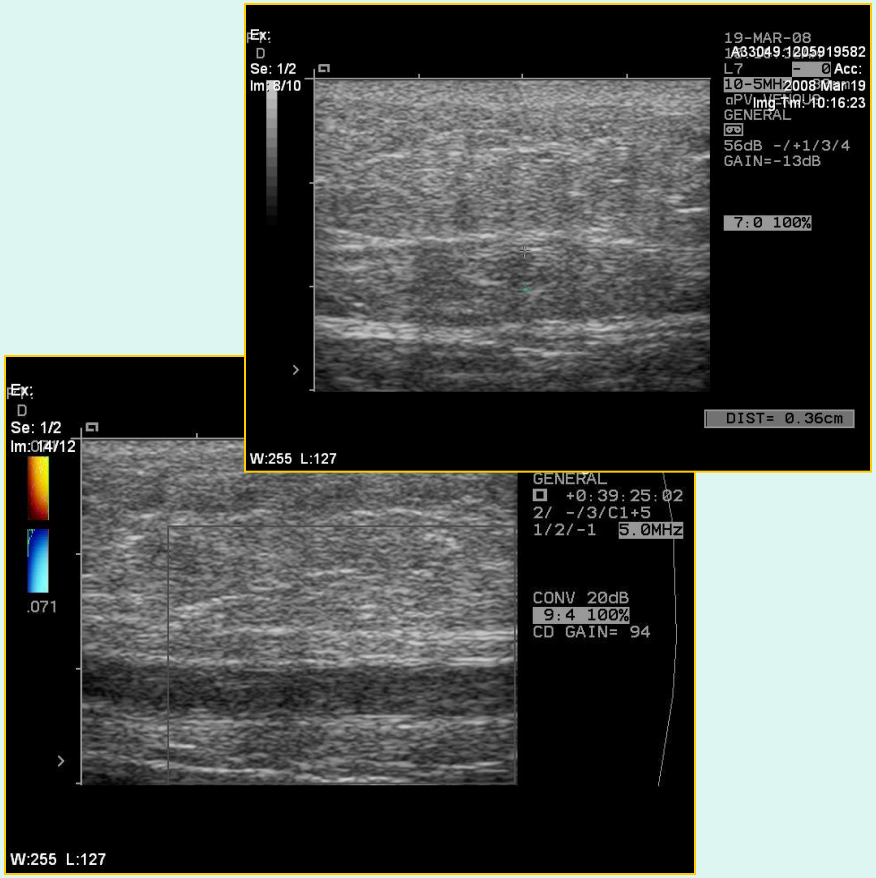

Особенности морфологии вен после ЭВЛК-1,56

- значительно меньшая карбонизация зоны коагуляции,
- меньшее количество перфораций венозной стенки,
- признаки повреждения всей венозной стенки, ее значительное утолщение, участки кариолизиса,
- признаки повреждения венозной стенки в притоках коагулированной вены.

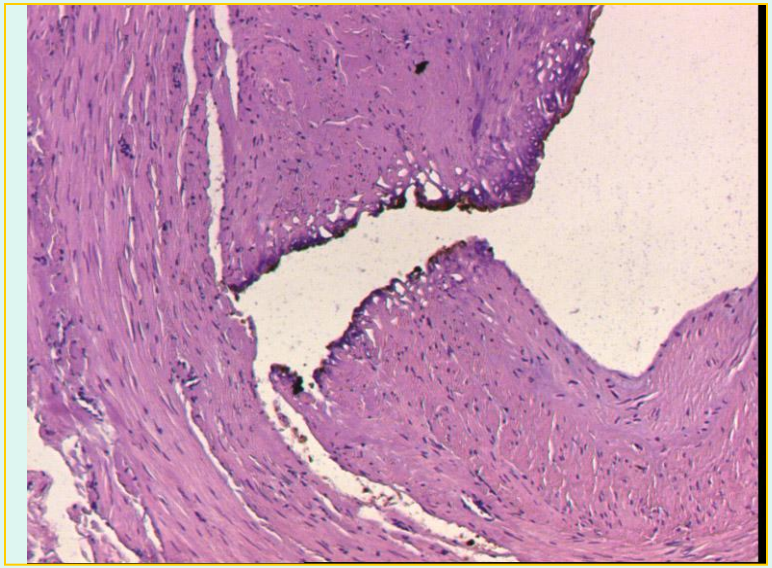

после ЭВЛК-0,94

после ЭВЛК-1,56

Выводы:

- Применение лазера с длиной волны 1,56 мкм для ЭВЛК БПВ позволяет использовать меньшие мощности излучения для достижения окклюзии.
- Ультразвуковые признаки тотального повреждения венозной стенки и окклюзия притоков позволяют надеяться на стойкий эффект ЭВЛК.
- Необходимы дальнейшие исследования для определения особенностей и возможностей метода, оценки отдаленных результатов его применения.