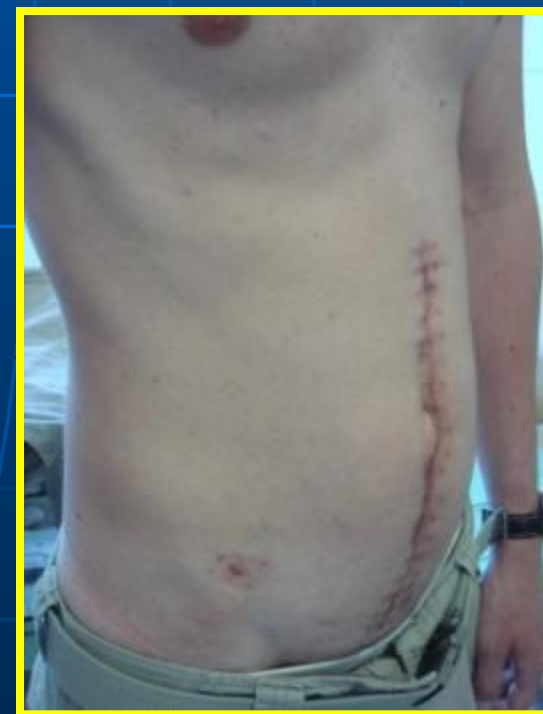
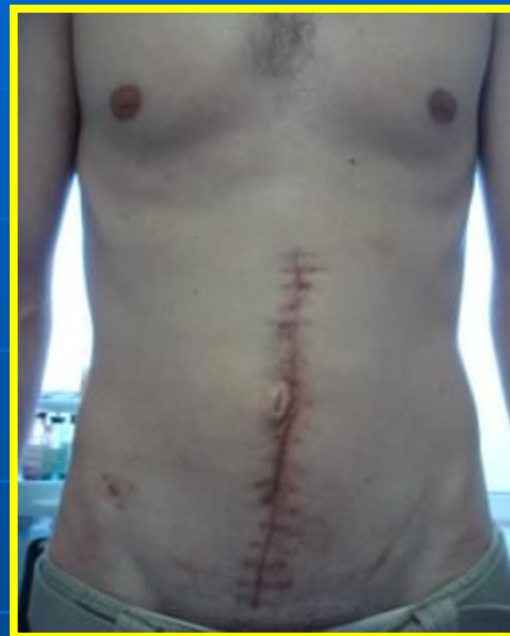
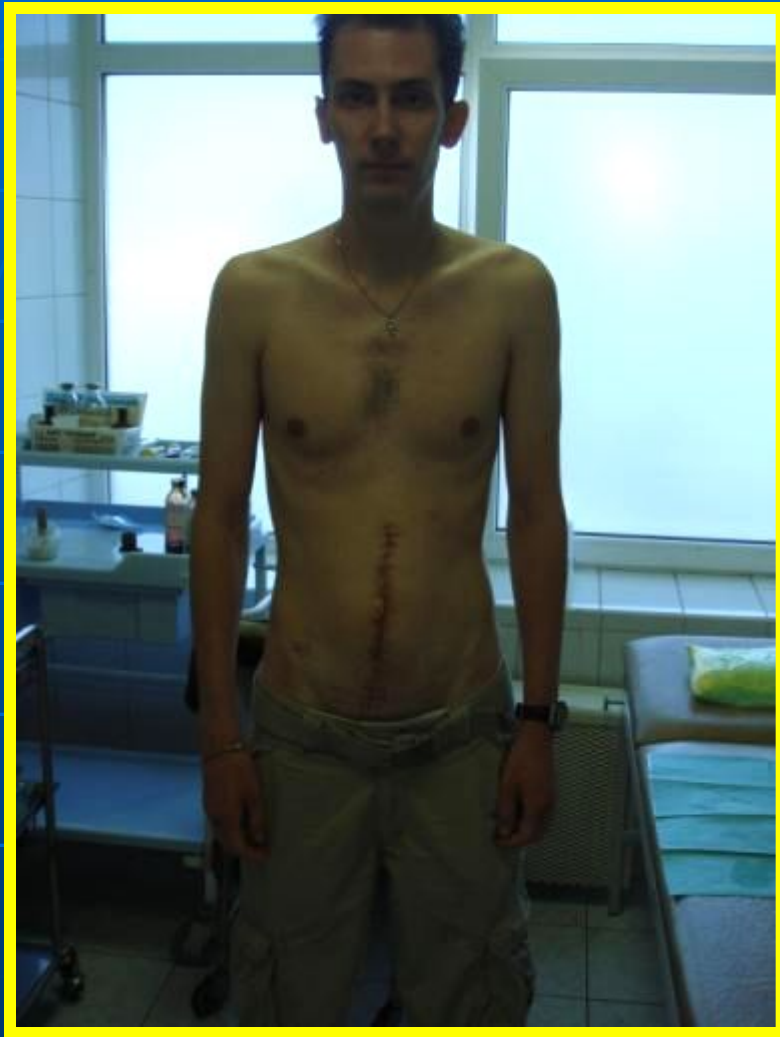

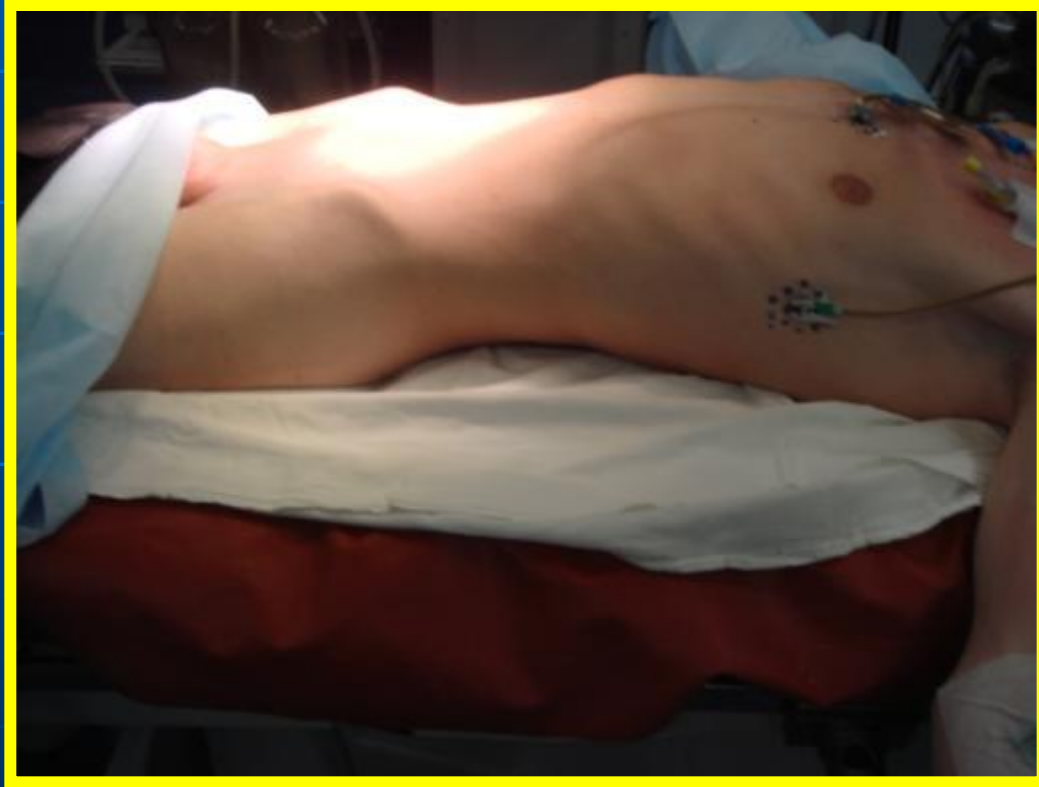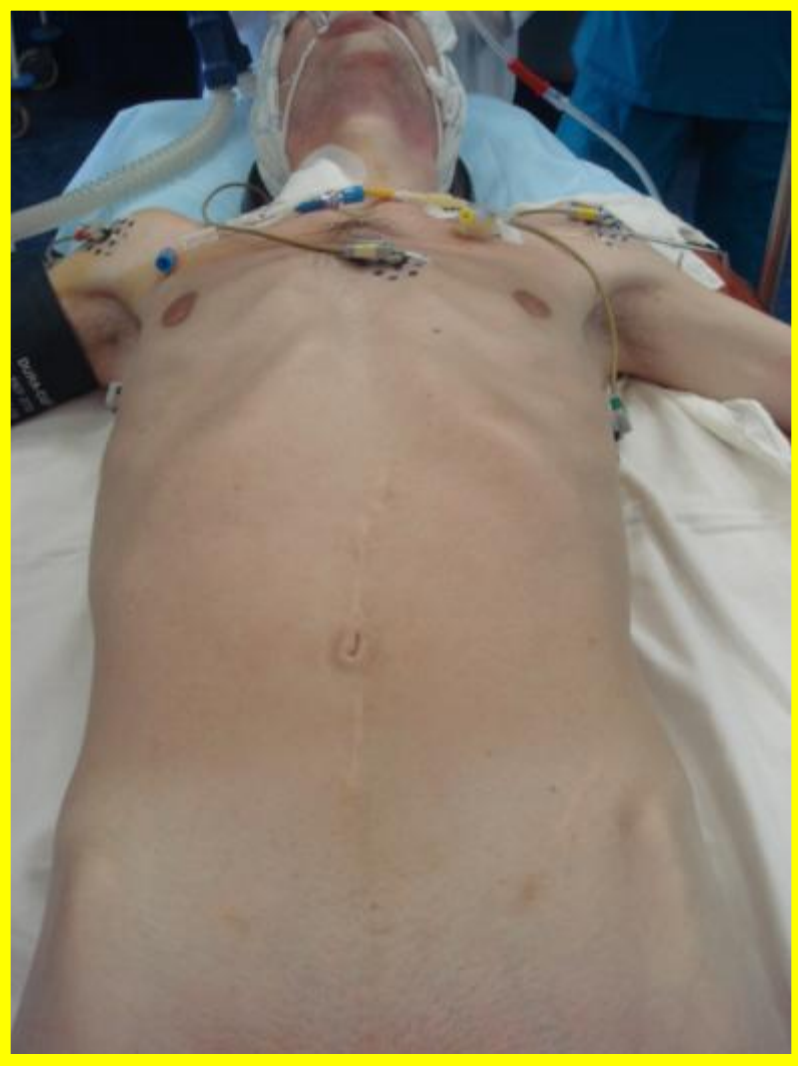**НАЦИОНАЛЬНЫЙ  
МЕДИКО-ХИРУРГИЧЕСКИЙ  
ЦЕНТР  
им. Н.И. ПИРОГОВА**

**Хроническая кишечная непроходимость.  
Особенности диагностики и клиники.  
Сложные вопросы диагностики и лечебной  
тактики.**



**ЗА МЕСЯЦ БОЛЬНОЙ**  
**ПОПРАВИЛСЯ НА 10 КГ**



POVAROV A I 31 DIAG 7567

20080529133802

Age: 31 1977/03/05

APELEM

Study 1  
Series 2  
Image 1 2008/05/29 13:39:53  
E: 11  
C: 14  
W: 2752  
L: 1516

POVAROV A I 31 DIAG 7567

20080529133802

Age: 31 1977/03/05

APELEM

Study 1  
Series 8  
Image 1 2008/05/29 22:22:25  
E: 11  
C: 11  
W: 3384  
L: 1484

53mm

POVAROV A I 2

20080530072034

Age: 1975/01/01

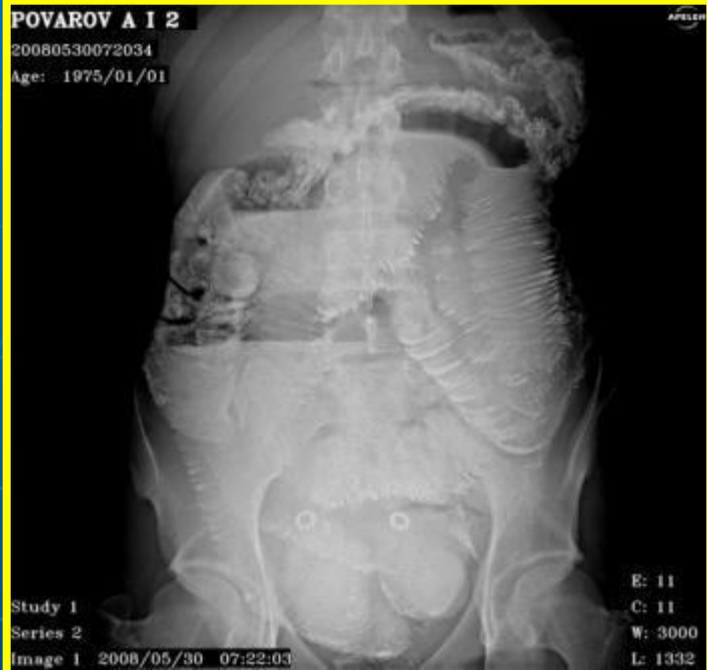APELEM

Study 1  
Series 1  
Image 1 2008/05/30 07:21:59  
E: 11  
C: 11  
W: 3196  
L: 1228

**POVAROV A I 2**

20080530072034

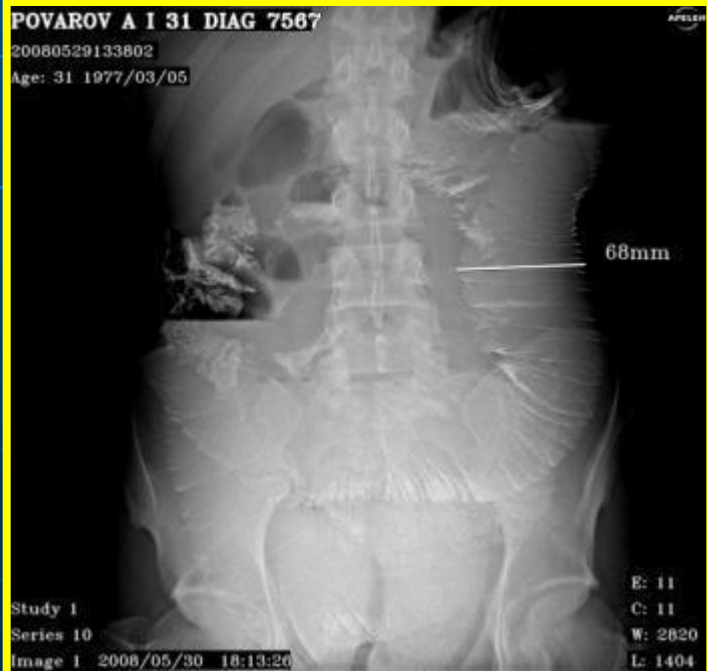Age: 1975/01/01



**POVAROV A I 31 DIAG 7567**

20080529133802

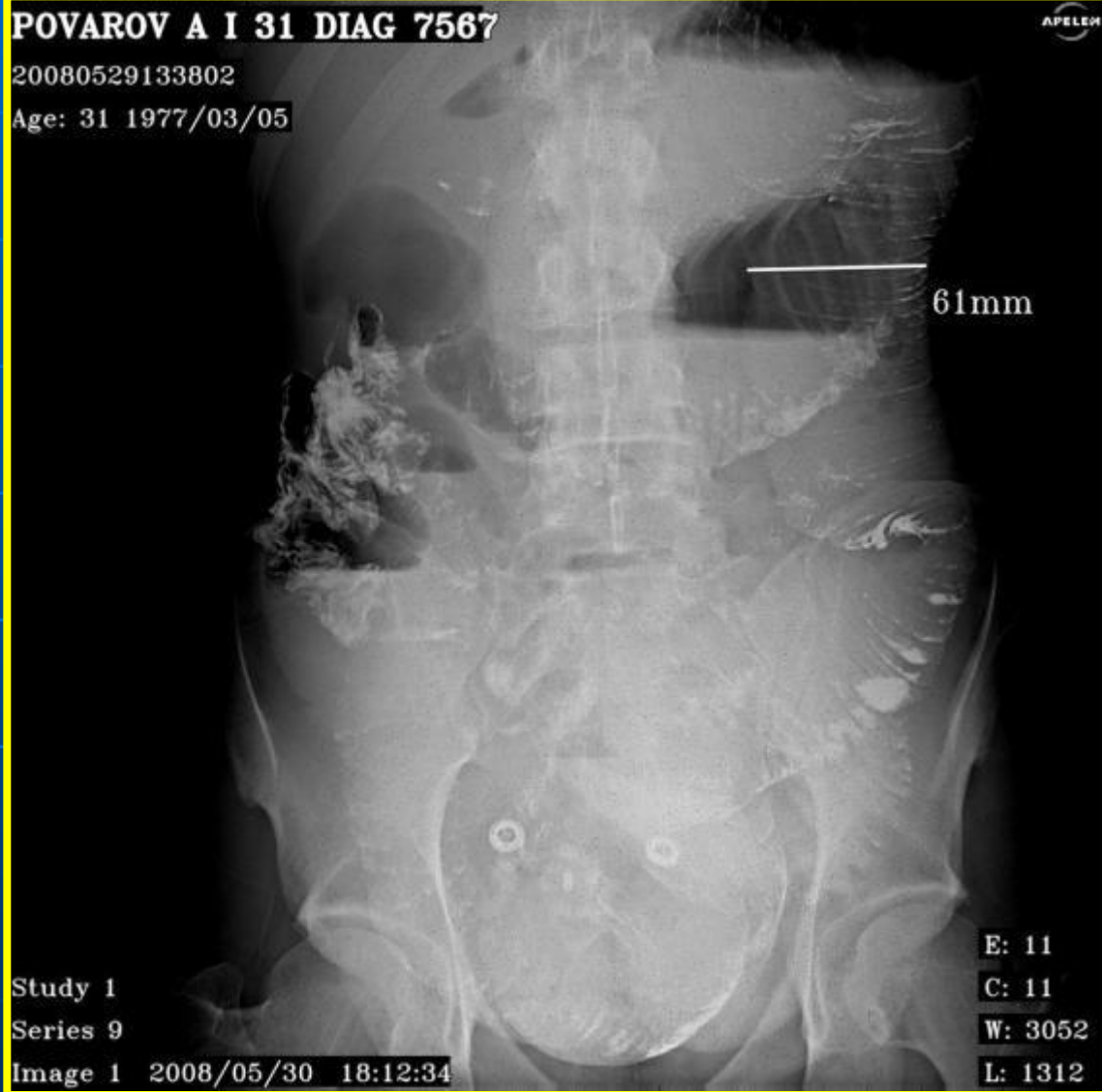Age: 31 1977/03/05



**POVAROV A I 31 DIAG 7567**

20080529133802

Age: 31 1977/03/05



НАЦИОНАЛЬНЫЙ  
МЕДИКО-ХИРУРГИЧЕСКИЙ  
ЦЕНТР  
им. Н.И. ПИРОГОВА

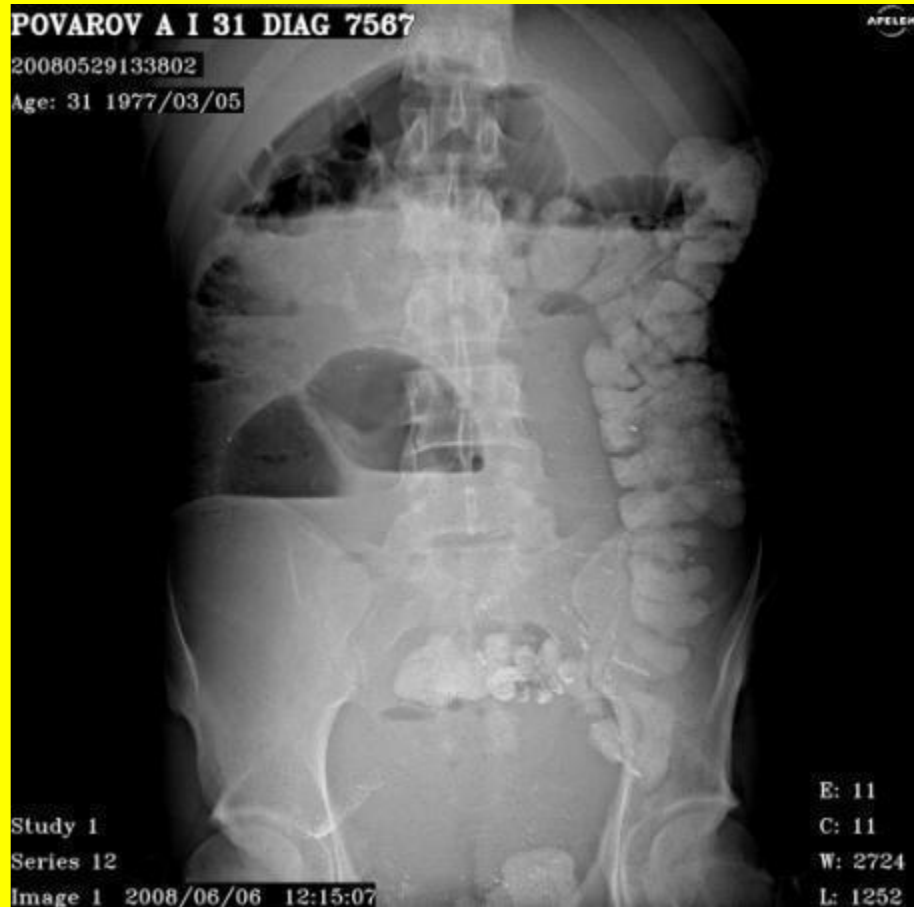

POVAROV A I 31 DIAG 7567

20080529133802

Age: 31 1977/03/05

AFELER



E: 11  
C: 11  
W: 2724  
L: 1252

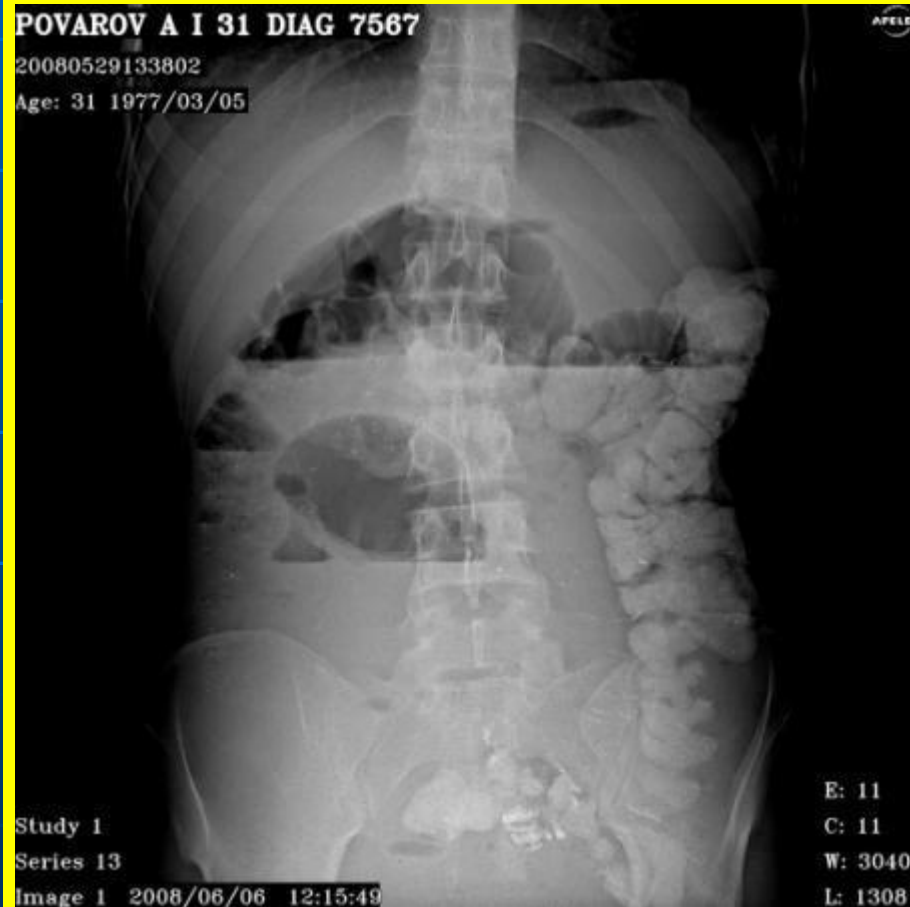Study 1  
Series 12  
Image 1 2008/06/06 12:15:07

POVAROV A I 31 DIAG 7567

20080529133802

Age: 31 1977/03/05

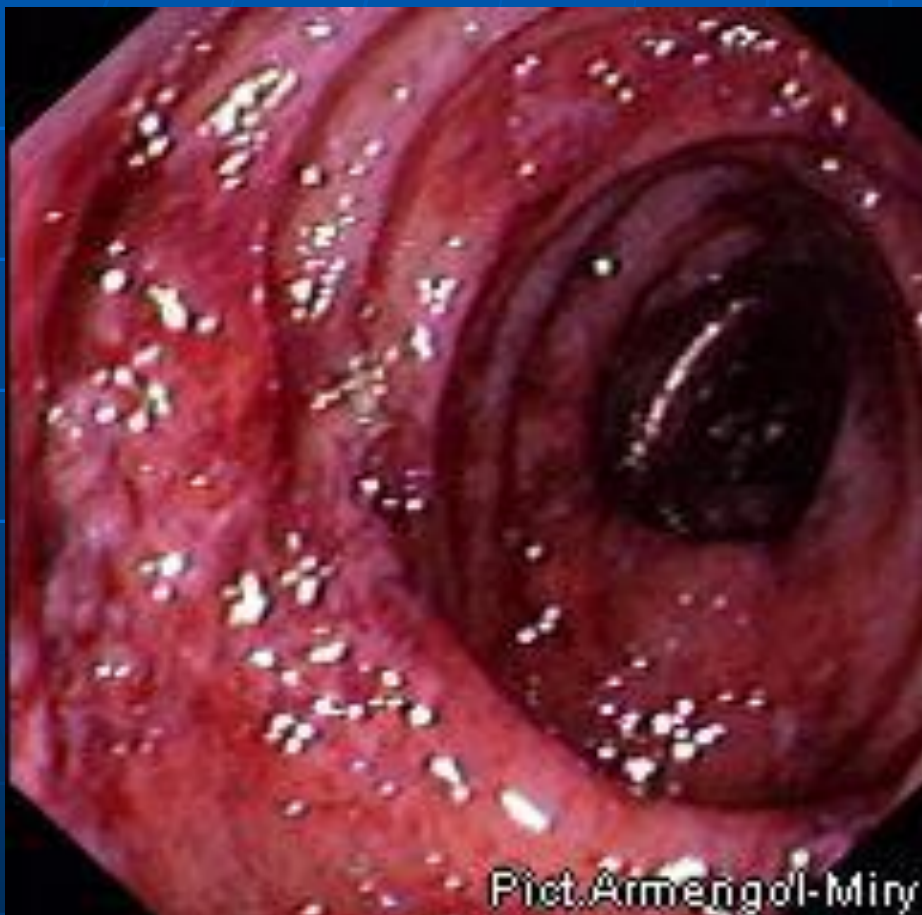AFELER



E: 11  
C: 11  
W: 3040  
L: 1308

Study 1  
Series 13  
Image 1 2008/06/06 12:15:49

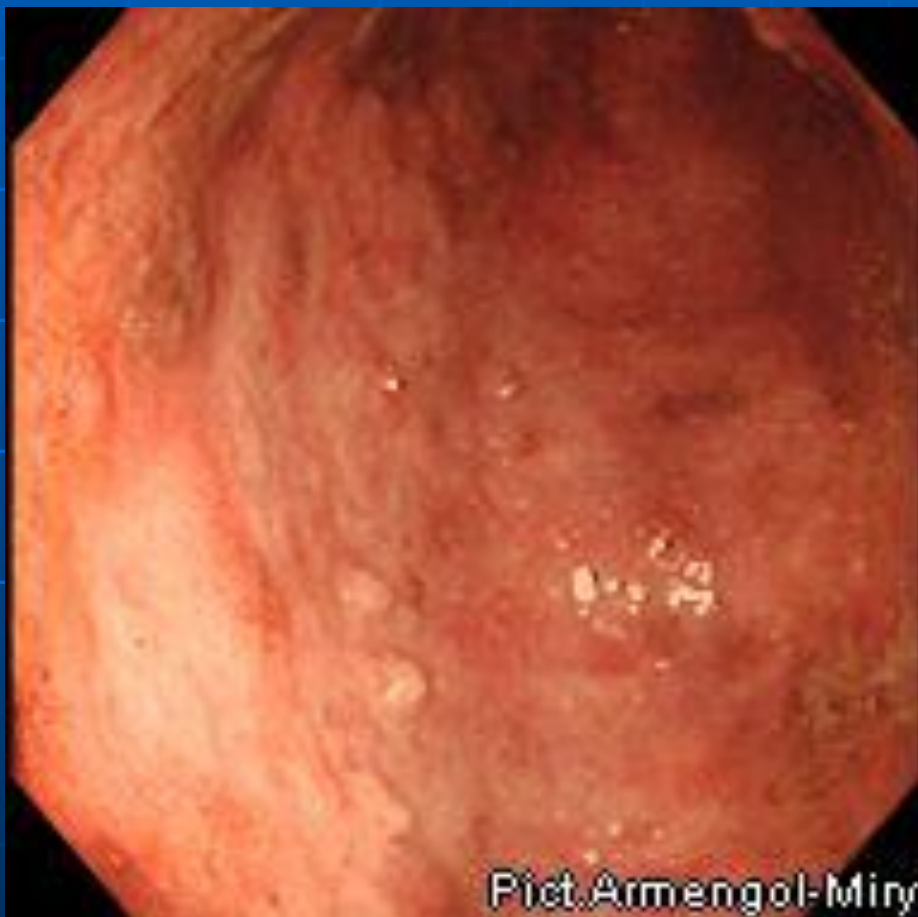**НАЦИОНАЛЬНЫЙ  
МЕДИКО-ХИРУРГИЧЕСКИЙ  
ЦЕНТР  
им. Н.И. ПИРОГОВА**



**Воспаление слизистой оболочки**

**Воспаленная, отечная слизистая оболочка. Сосудистая сеть невидна, сосуды инъецированы (неспецифический язвенный колит в стадии обострения)**

**НАЦИОНАЛЬНЫЙ  
МЕДИКО-ХИРУРГИЧЕСКИЙ  
ЦЕНТР  
им. Н.И. ПИРОГОВА**

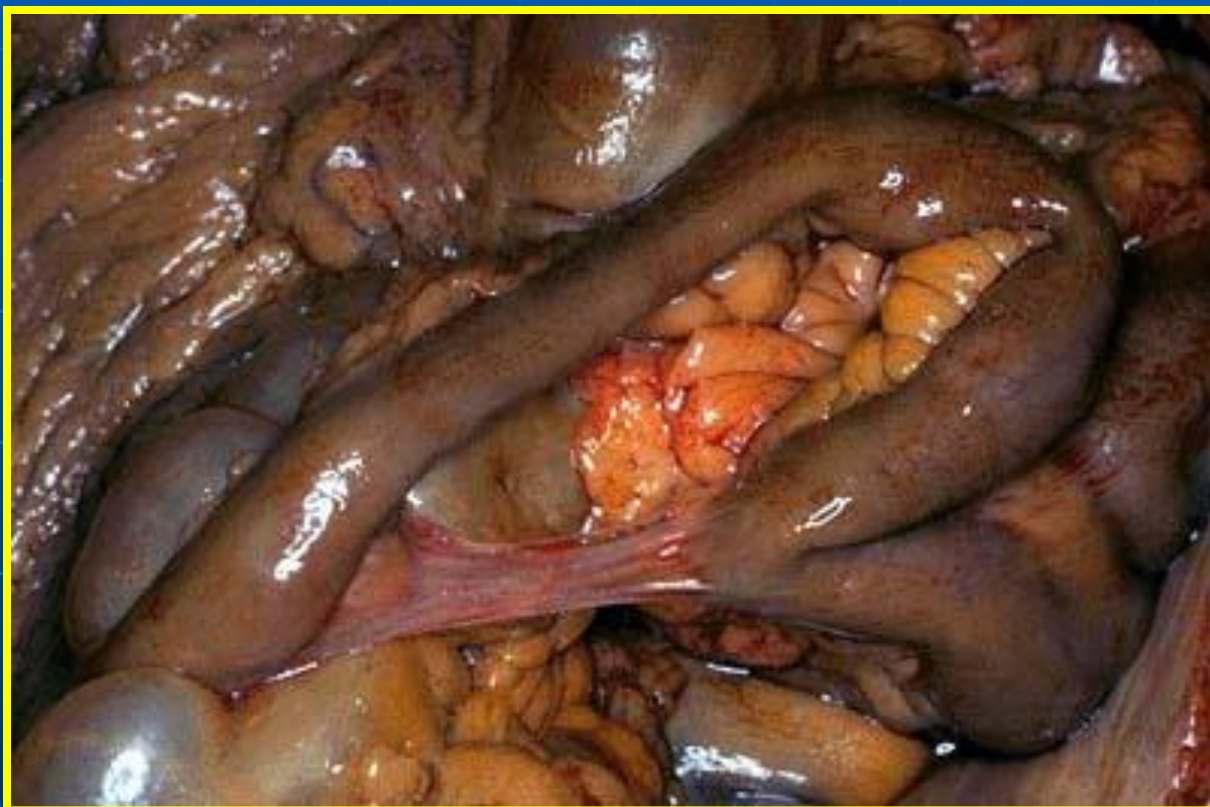

**Воспаление слизистой оболочки**

**На воспаленной отечной слизистой оболочке видны геморрагии и криптабсцессы. Имеются множественные полиповидные образования (псевдополипоз).**

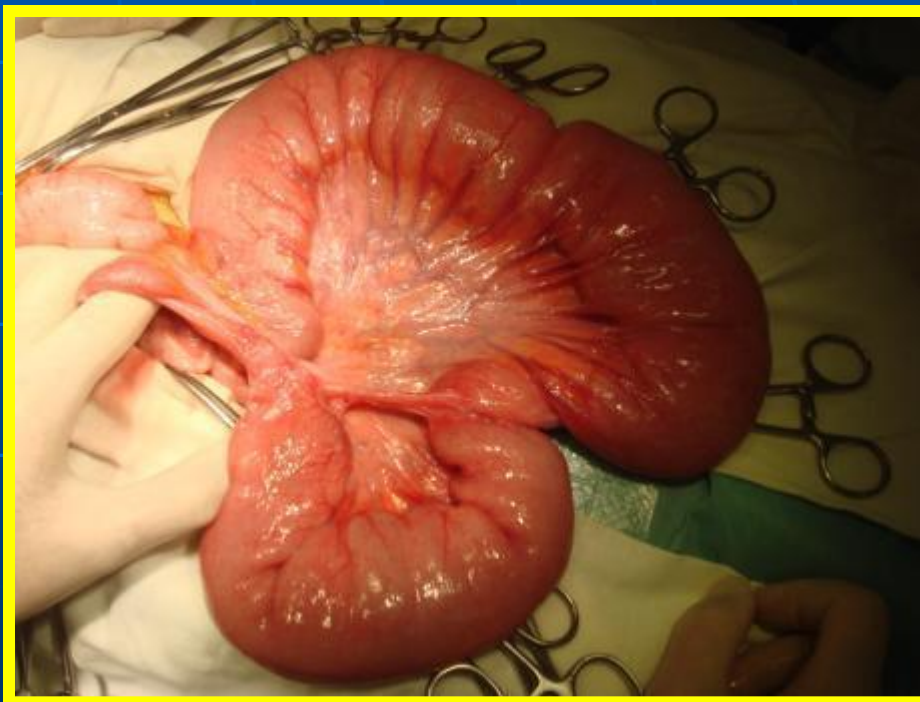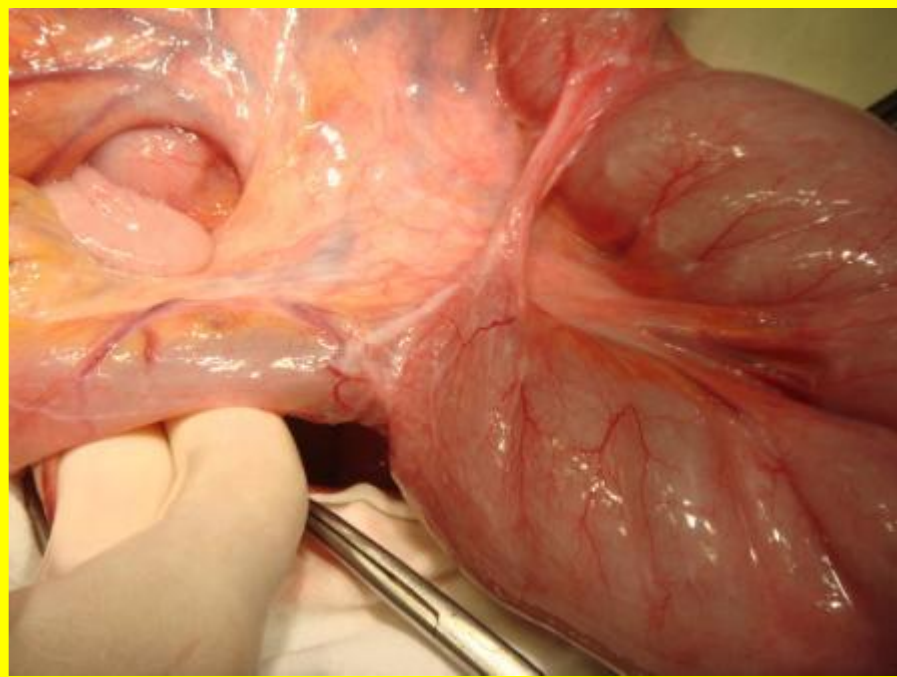
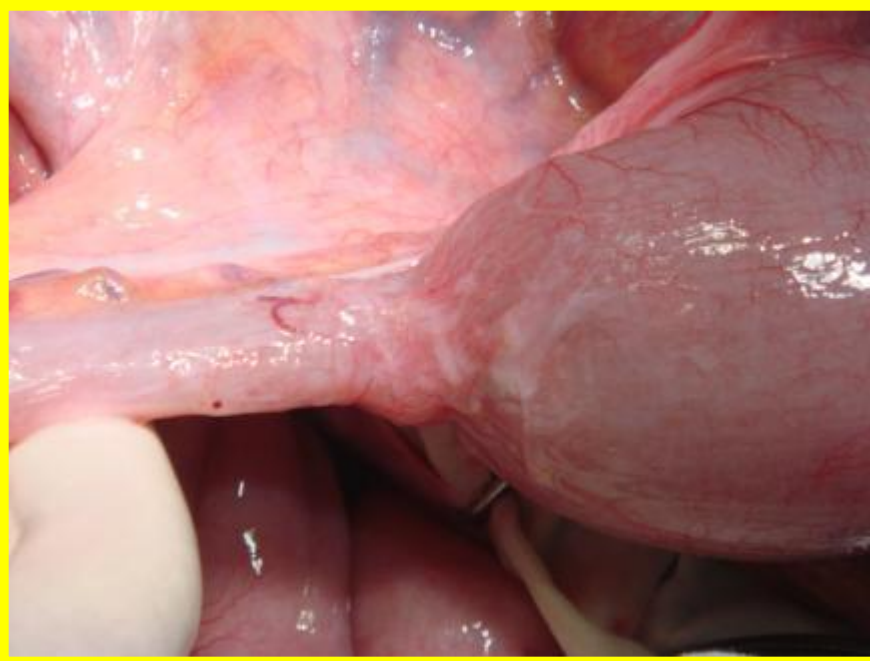


**НАЦИОНАЛЬНЫЙ  
МЕДИКО-ХИРУРГИЧЕСКИЙ  
ЦЕНТР  
им. Н.И. ПИРОГОВА**

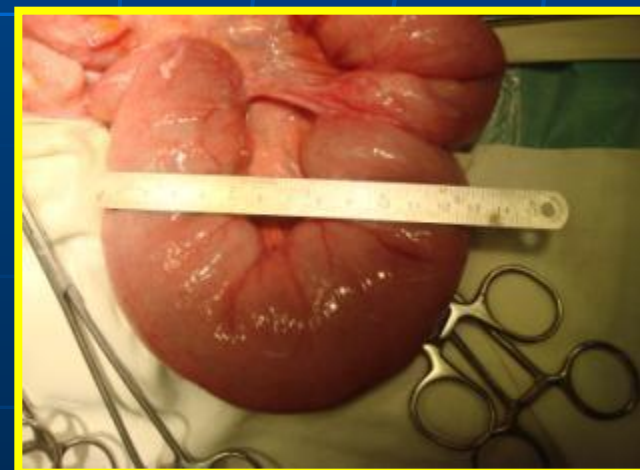
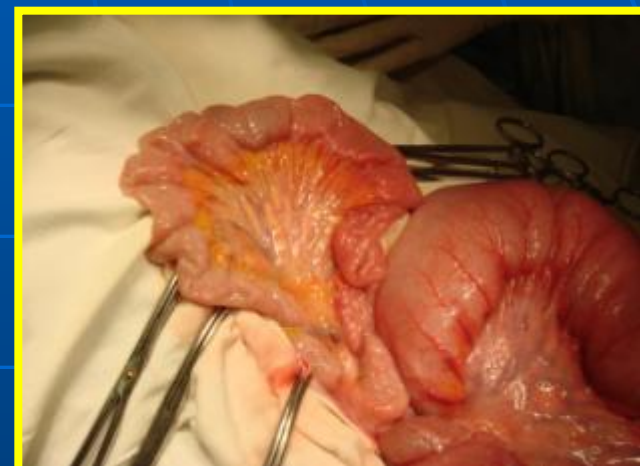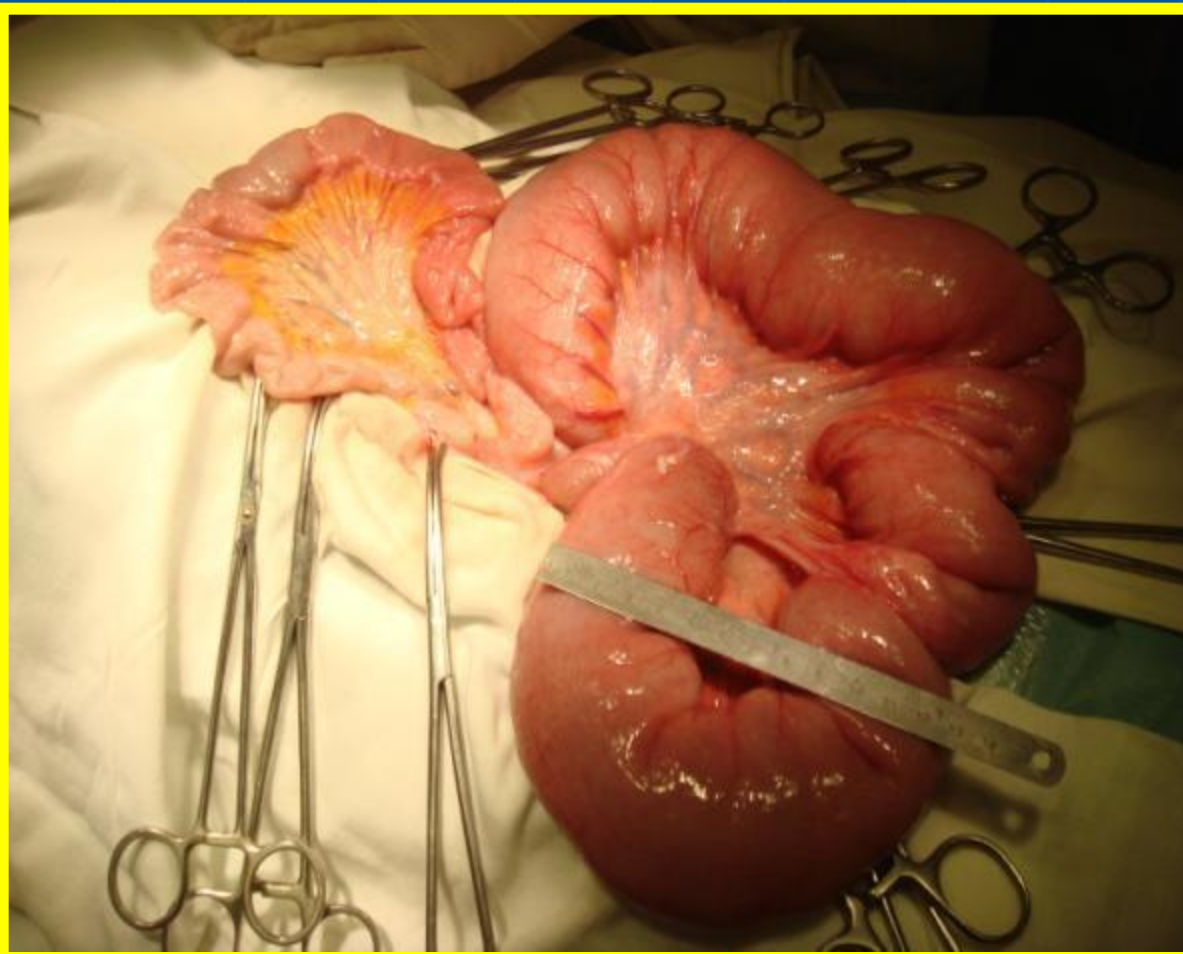


**Адгезия между петлями тонкой кишки, например при разлитом перитоните, часто является началом образования спаек.**

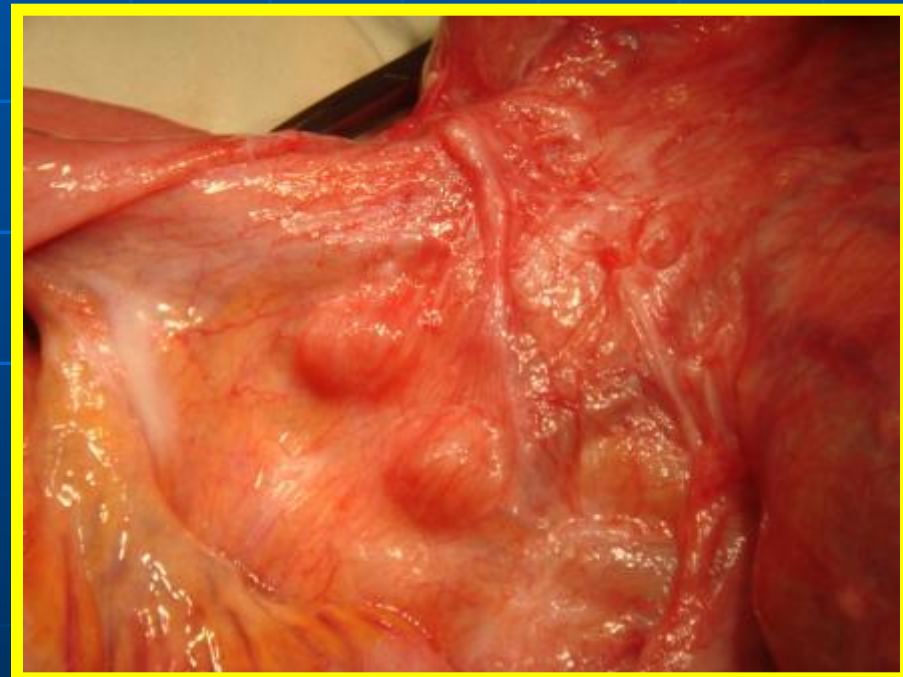
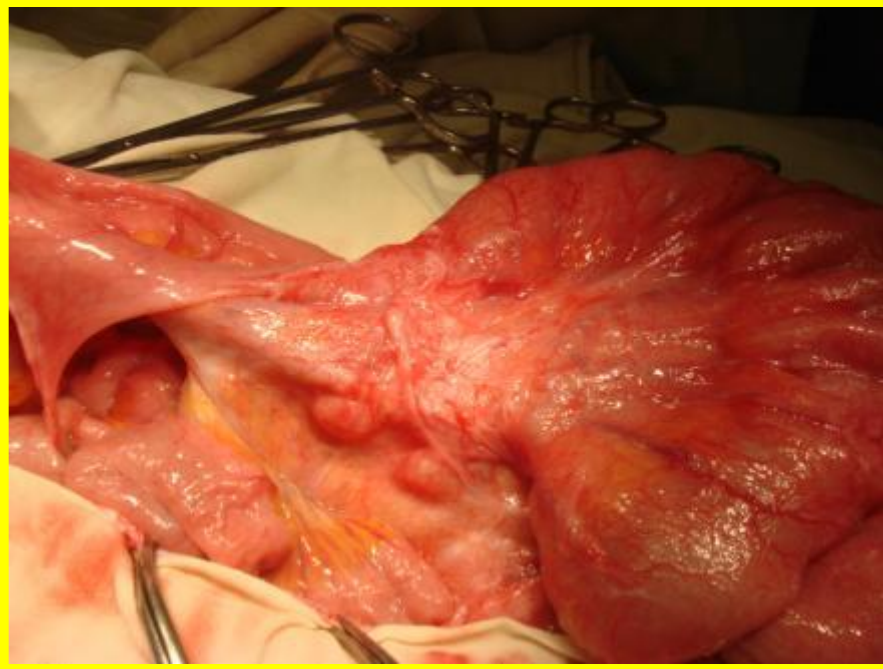
НАЦИОНАЛЬНЫЙ  
МЕДИКО-ХИРУРГИЧЕСКИЙ  
ЦЕНТР  
ИМ. Н.И. ПИРОГОВА



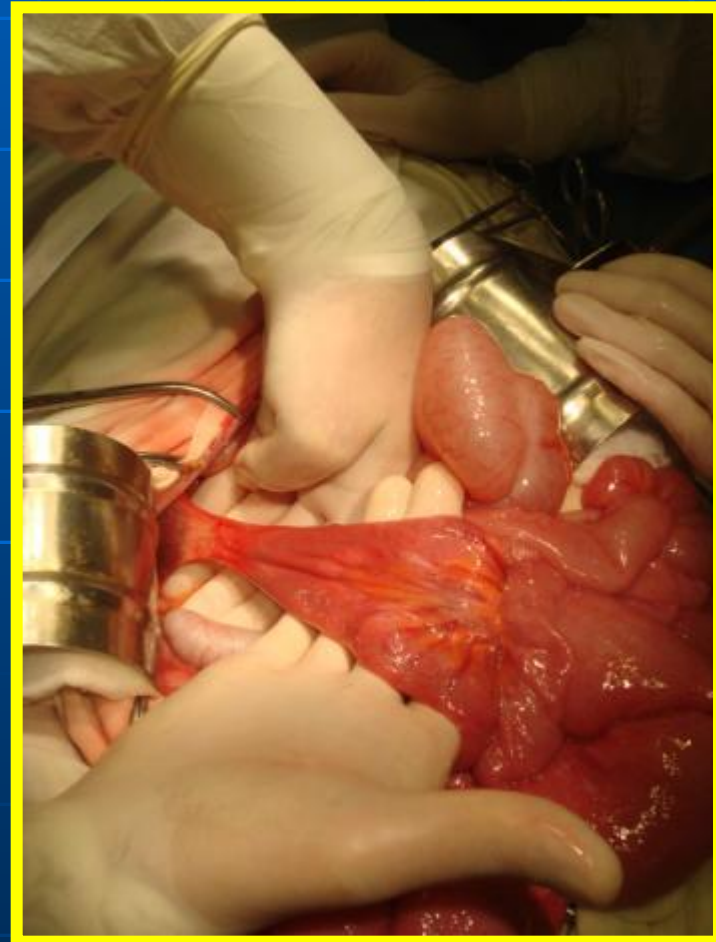
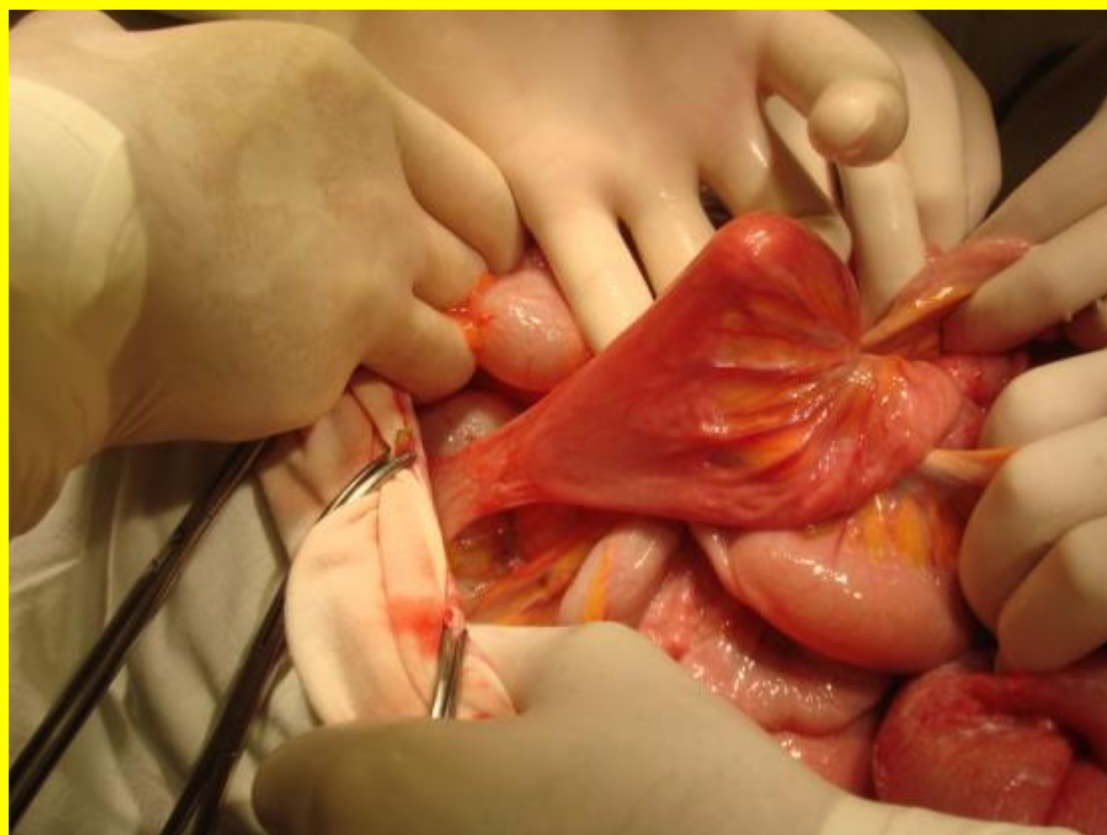НАЦИОНАЛЬНЫЙ  
МЕДИКО-ХИРУРГИЧЕСКИЙ  
ЦЕНТР  
им. Н.И. ПИРОГОВА



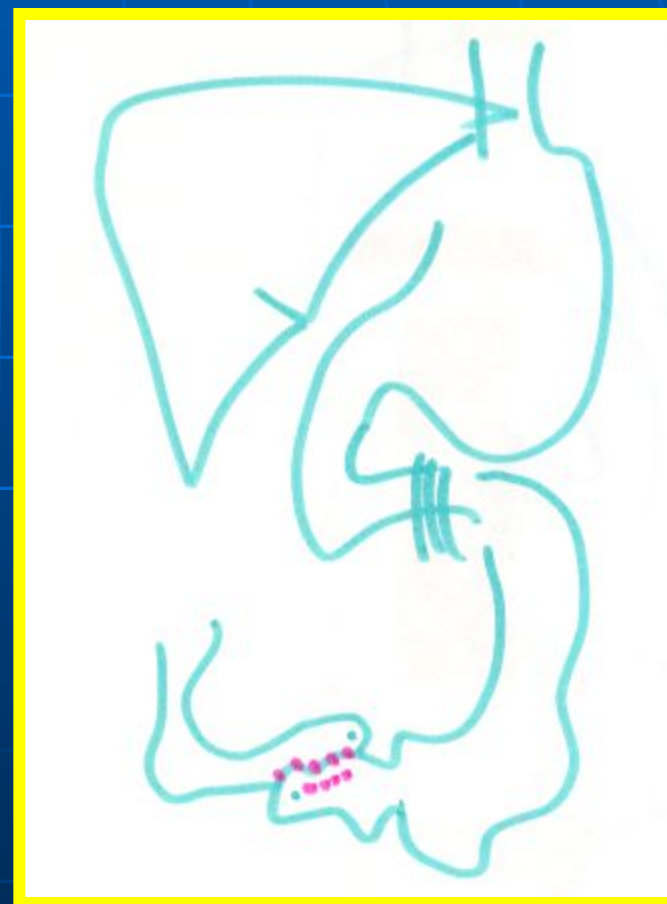
НАЦИОНАЛЬНЫЙ  
МЕДИКО-ХИРУРГИЧЕСКИЙ  
ЦЕНТР  
им. Н.И. ПИРОГОВА



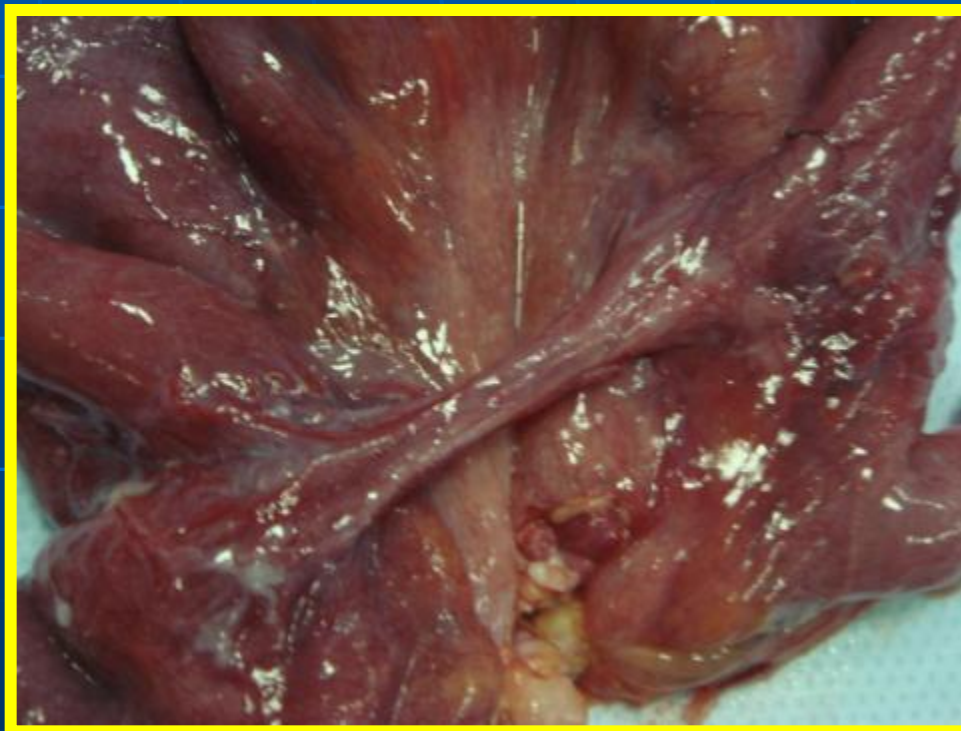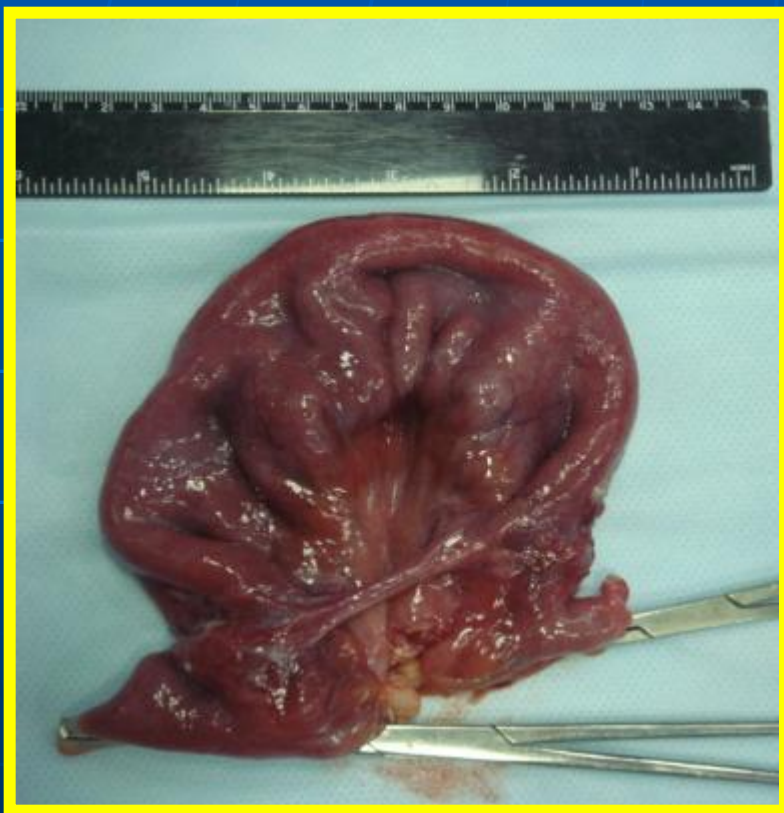
НАЦИОНАЛЬНЫЙ  
МЕДИКО-ХИРУРГИЧЕСКИЙ  
ЦЕНТР  
им. Н.И. ПИРОГОВА



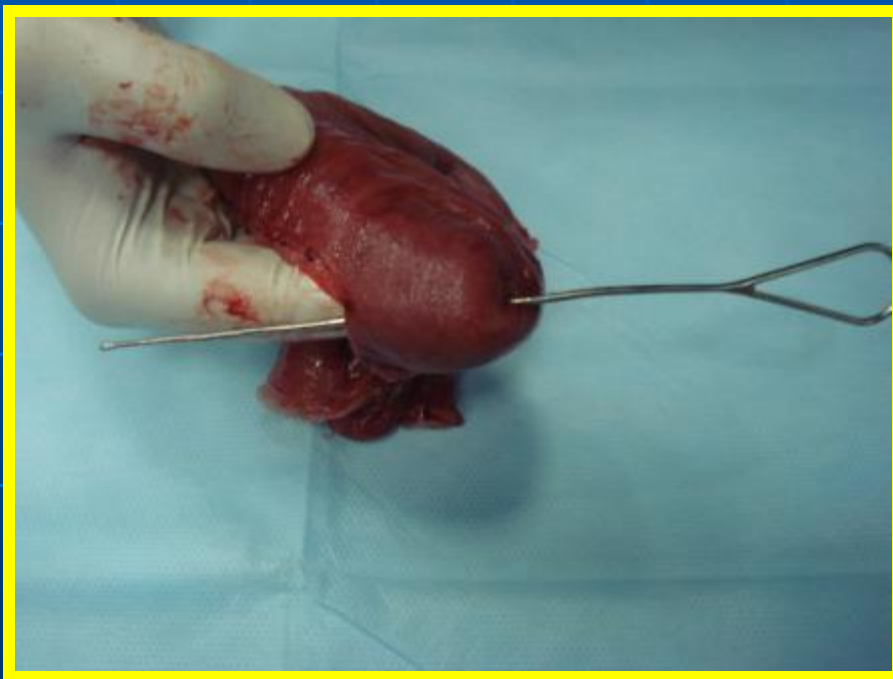
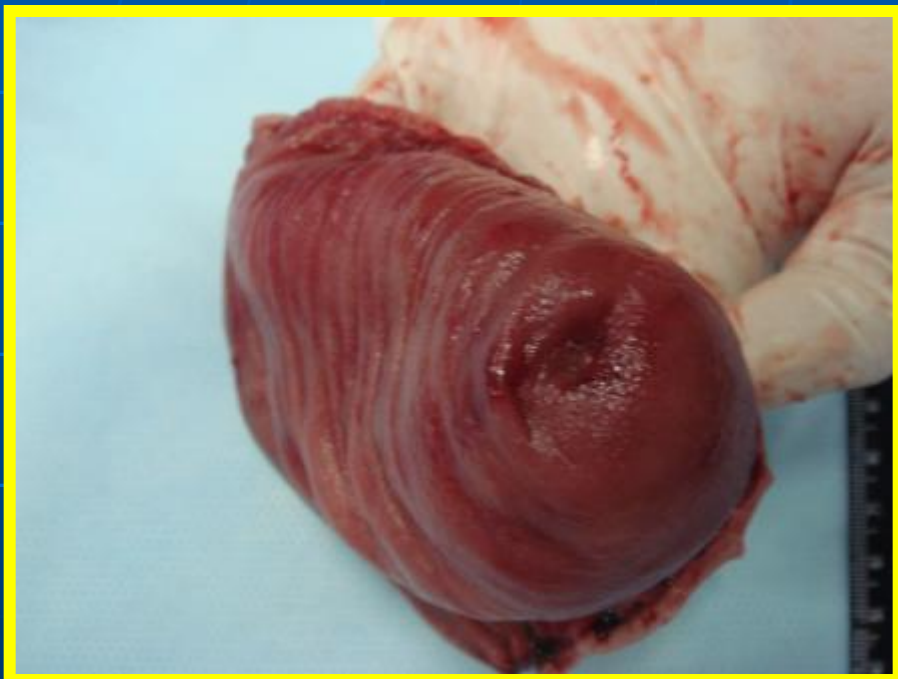
НАЦИОНАЛЬНЫЙ  
МЕДИКО-ХИРУРГИЧЕСКИЙ  
ЦЕНТР  
им. Н.И. ПИРОГОВА



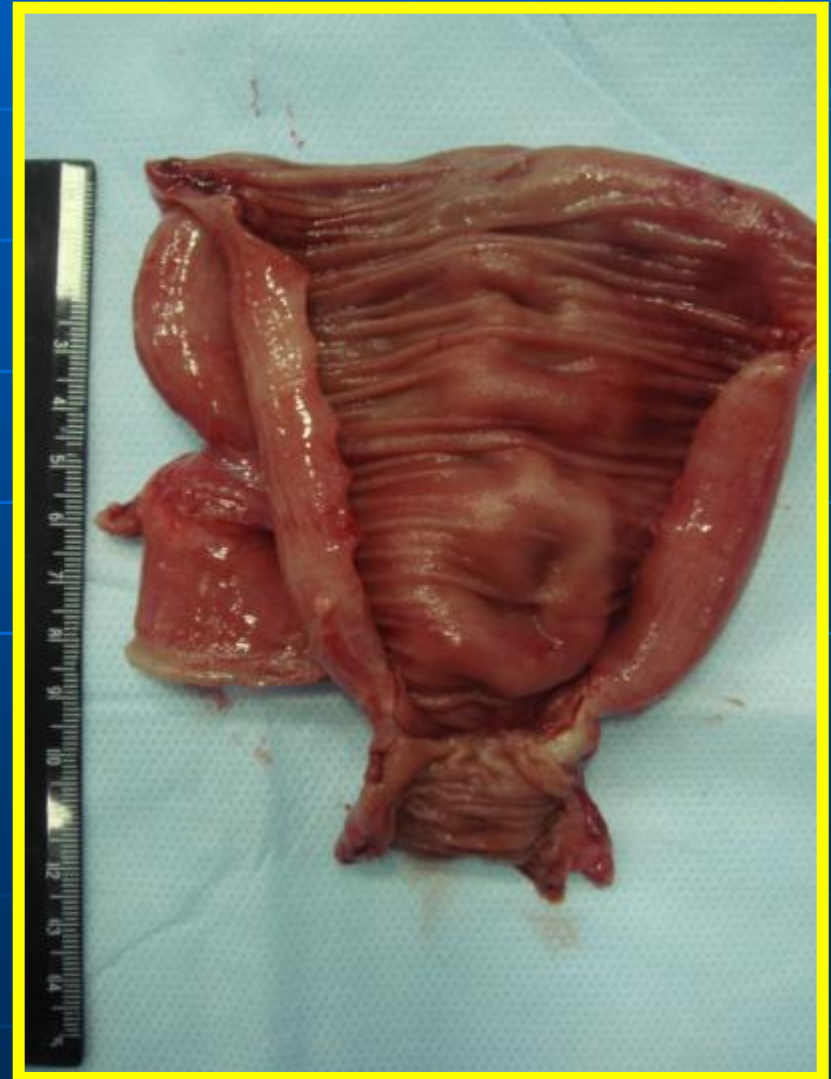
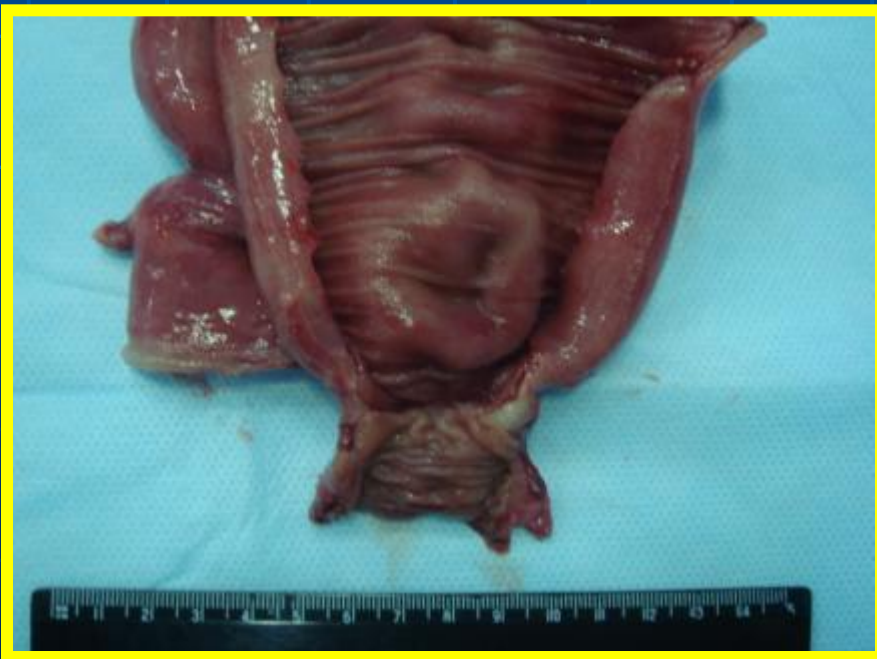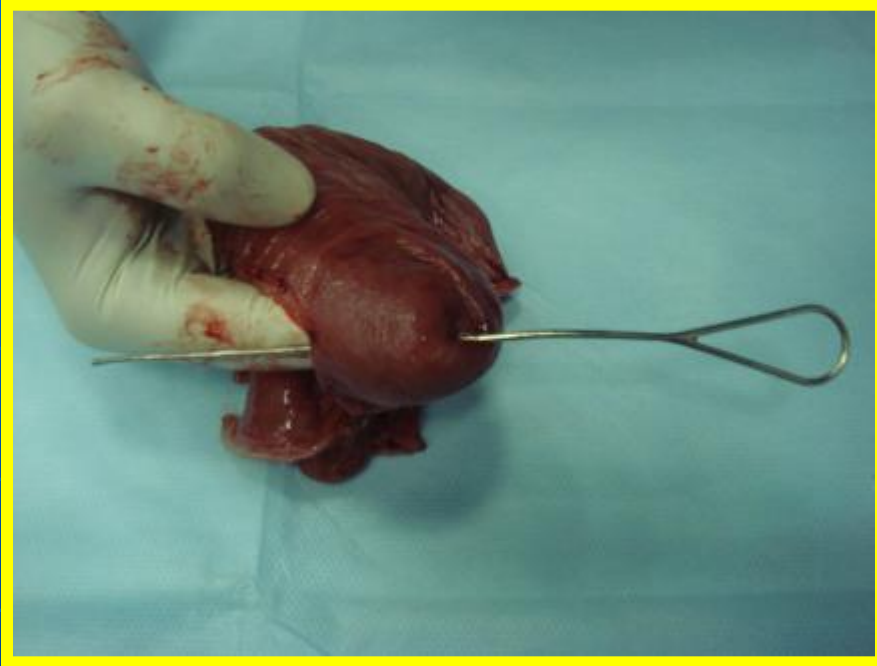
НАЦИОНАЛЬНЫЙ  
МЕДИКО-ХИРУРГИЧЕСКИЙ  
ЦЕНТР  
им. Н.И. ПИРОГОВА



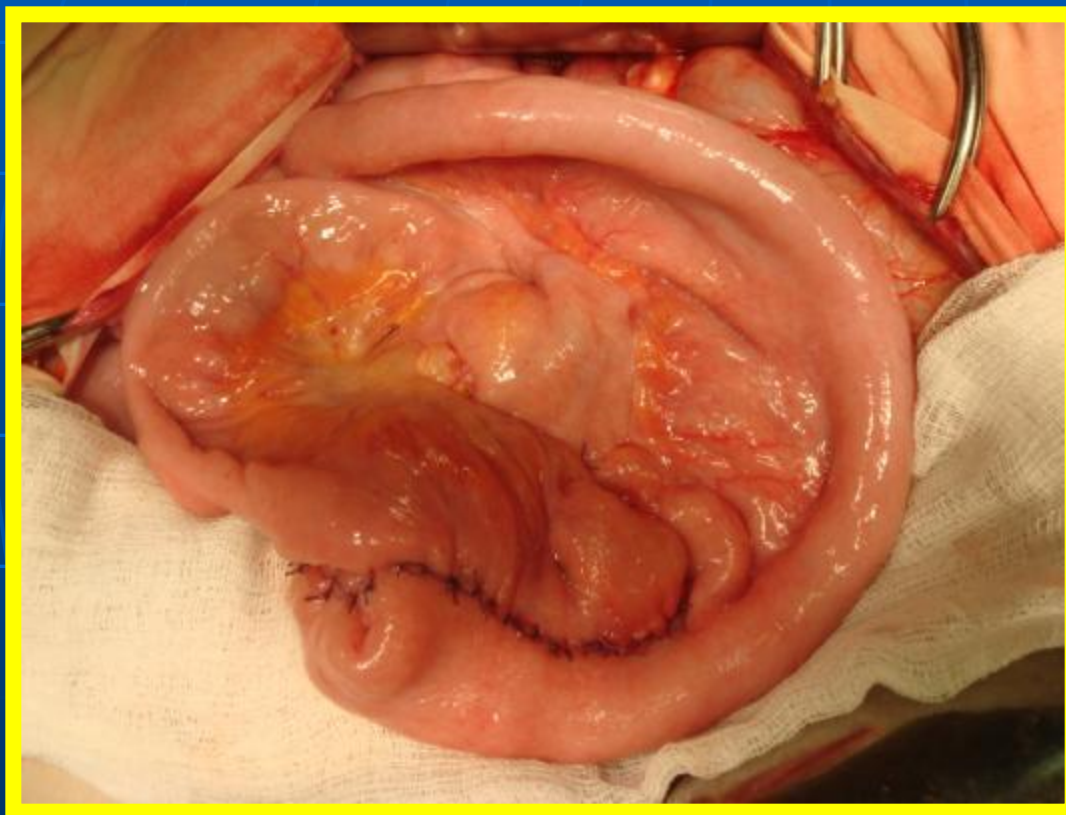
НАЦИОНАЛЬНЫЙ  
МЕДИКО-ХИРУРГИЧЕСКИЙ  
ЦЕНТР  
им. Н.И. ПИРОГОВА

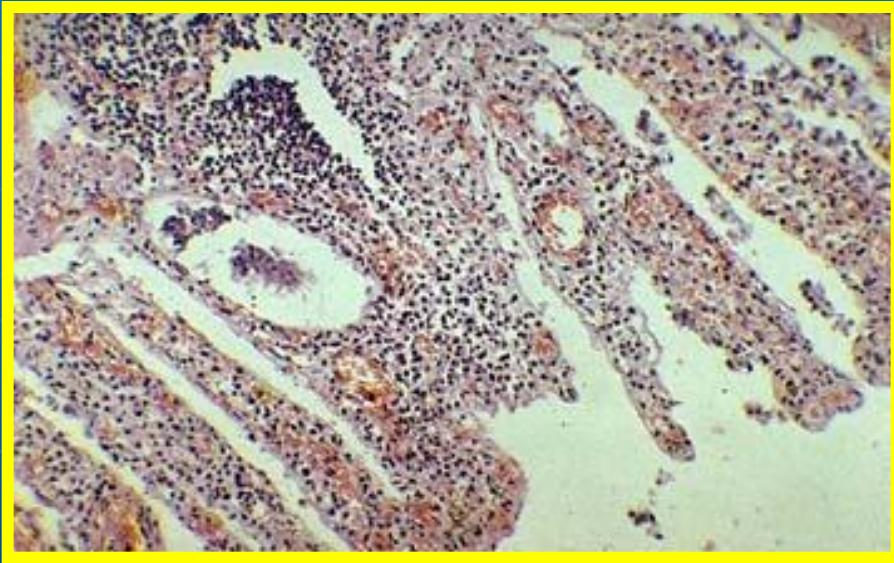




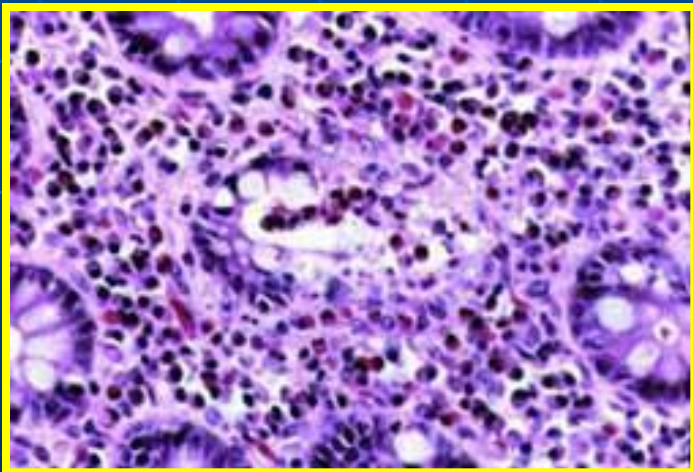


НАЦИОНАЛЬНЫЙ  
МЕДИКО-ХИРУРГИЧЕСКИЙ  
ЦЕНТР  
им. Н.И. ПИРОГОВА

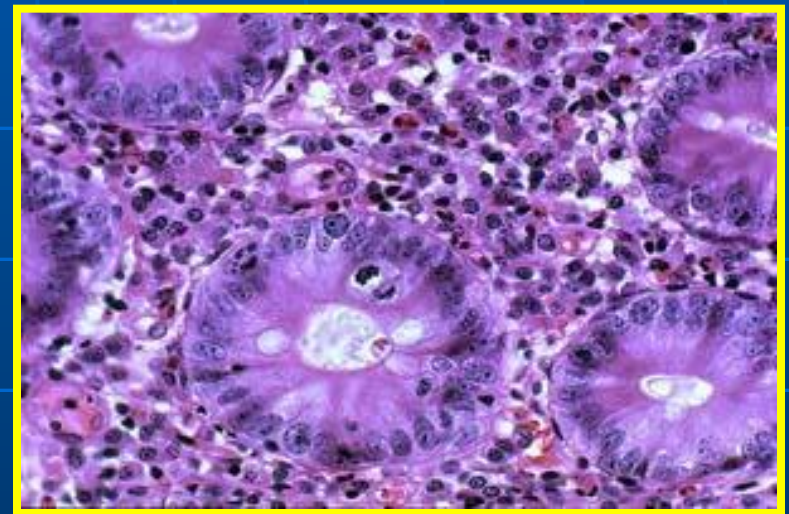




**Хронический колит:**  
собственная пластинка слизистой оболочки, в которой отмечаются кровоизлияния инфильтрирована лимфоцитами, плазматическими клетками, эозинофилами.



**Воспалительный инфильтрат в слизистой оболочке толстой кишки**



**Энтеропатия:** отмечаются повышение митотической активности, утрата щеточной каемки и инфильтрация лимфоцитами и плазматическими клетками (микрорепарат).