Коронарная ангиопластика

Механизм транслюминальной баллонной ангиопластики (ТЛБАП) состоит в увеличении просвета артерии за счет механического воздействия раздутого под давлением 6—10атм коронарного баллонного катетера на атеросклеротическую бляшку.

Стент представляет собой металлический каркас, его имплантация в область сужения как после предилатации, так и непосредственно прямое стентирование позволяет эффективно реализовать все перечисленные механизмы, в дополнение к которым он обеспечивает постоянную опорную функцию, оптимизируя просвет артерии за счет компрессии поврежденных участков атеромы и сосудистой стенки, полностью исключая эластический возврат сосудистой стенки.

Рестеноз – реакция на механическое повреждение сосудистой стенки в ответ на раздувание баллонного катетера либо на имплантацию стента и представляет собой многофакторный механизм, сочетающий стимуляцию факторов роста, миграцию и пролиферацию гладкомышечных клеток, пристеночное тромбообразование и эластическое ремоделирование сосудистой стенки, причем ремоделирование является важным компонентом рестенозирования после ТЛБАП, а основной компонент рестенозирования после стентирования — избыточная пролиферация неоинтимальной ткани

Факторы риска рестеноза в отдаленном периоде после ТЛБАП и (или) стентирования

1) ***клинические:***

- *женский пол;*
- *острые расстройства коронарного кровообращения;*
- *сахарный диабет;*
- *мультифокальный атеросклероз;*
- *хроническая почечная недостаточность;*

2) ***ангиографические:***

- *локализация стенозов: ствол ЛКА, проксимальный-средний сегмент ПМЖВ, венозные шунты;*
- *морфология стенозов — тип С по классификации ACC/AHA: устьевые стенозы, бифуркационные стенозы, хронические тотальные окклюзии, протяженные (свыше 20 мм) стенозы, поражение артерий малого диаметра, выраженный кальциноз, тромбсодержащие стенозы;*
- *множественное поражение коронарного русла;*

3) ***перипроцедуральные:***

- *экстренный характер вмешательства;*
- *субоптимальный результат — резидуальный стеноз > 30%, неполное раскрытие стента, сниженный кровоток дистальнее стента;*
- *осложненное вмешательство — диссекции, острый или подострый тромбоз, выраженный спазм, дистальная эмболия, no-reflow;*
- *объем вмешательства — множественное стентирование одной артерии, стентирование двух и более коронарных артерий.*

Ангиографическая классификация характера кровотока исследовательской группы рандомизированного исследования «Тромболизис при инфаркте миокарда (TIMI)»

- ***Степень TIMI-0:*** *отсутствие перфузии — дистальнее места сужения или окклюзии нет антеградного кровотока (отсутствует контрастирование).*
- ***Степень TIMI-I:*** *проникновение без перфузии — контрастное вещество проникает за область сужения, но «смывается» и не может адекватно заполнить дистальное коронарное русло за время выполнения ангиографии.*
- ***Степень TIMI-II:*** *слабая перфузия — контрастное вещество проникает за зону сужения и заполняет дистальное русло артерии, однако скорость проникновения и скрость вымывания контраста значительно замедлены по сравнению с аналогичными показателями в кровоснабжаемых нестенозированными сосудами сопоставимых областях миокарда.*
- ***Степень TIMI-III:*** *полная перфузия — антеградный кровоток дистальнее стеноза, контрастирование сопоставимо по скорости заполнения и вымывания контрастного вещества сравнимых участков коронарного русла, кровоснабжаемых несуженными венечными артериями.*

Основные серьезные осложнения коронарной ангиопластики на госпитальном этапе.

Осложнение	Определение
Летальный исход	Летальный исход на госпитальном этапе
Перипроцедуральный инфаркт миокарда	Признаки нового острого инфаркта миокарда (ОИМ), документированного минимум одним критерием: • специфичные изменения сегмента ST, формирование нового зубца Q в двух или более смежных отведениях ЭКГ, или развившаяся блокада левой ножки пучка Гиса на ЭКГ; • биохимические показатели: трехкратное превышение нормального (исходного) уровня МВ-КФК или (если это определение недоступно) общей КФК.
Операция АКШ	Операция АКШ на госпитальном этапе
Нарушение мозгового кровообращения	Развитие стойкого неврологического дефицита с сохранением симптоматики в сроки более 24 ч
Сосудистые осложнения: ▪кровотечение; ▪окклюзия, диссекция артерии; ▪пульсирующая гематома (ложная аневризма)4 ▪артериовенозная фистула.	Кровотечение в месте пункции, требующее переливания крови и (или) увеличения срока госпитализаци или приводящее к снижению гемоглобина более чем на 30 г/л Кровотечение может быть забрюшинным, наружным или с формированием гематомы > 10 см в диаметре Диссекция или полная окклюзия артерии, связанная с проведением эндоваскулярного вмешательства Формирование пульсирующей гематомы в месте артериального доступа, документированное ангиографически или ультразвуковым исследованием Формирование сообщения между артерией и веной в области сосудистого доступа, документированное ангиографически или ультразвуковым исследованием
Почечная недостаточность	Развившаяся после госпитализации (или остро на госпитальном этапе) при отсутствии других причин

Система классификации стенозов. Анатомические группы риска, 2000 г. «Эра стентирования».

Низкий риск:

- *дискретные (протяженность <10 мм) стенозы;*
- *концентрические стенозы;*
- *легкодоступные для проведения вмешательства;*
- *расположенные в малоангулированном сегменте артерии (< 45 градусов);*
- *четкие контуры стеноза;*
- *мало- или некальцинированные стенозы;*
- *нетотальные окклюзии;*
- *стенозы не устьевой локализации;*
- *без вовлечения в зону стеноза крупных боковых ветвей;*
- *отсутствие признаков тромбов в области сужения.*

Средний риск:

- *тубулярные (протяженностью 10—20 мм) стенозы;*
- *эксцентричные стенозы;*
- *средняя извитость проксимальных сегментов;*
- *среднеангулированный сегмент артерии (> 45, < 90 градусов);*
- *неровные контуры;*
- *средне- или выраженнокальцинированные стенозы;*
- *тотальные окклюзии сроком менее 3 мес;*
- *устьевая локализация стенозов;*
- *бифуркационные стенозы, требующие применения двух коронарных проводников (необходима защита круп ной боковой ветви);*
- *признаки наличия тромбов в области стеноза.*

Высокий риск:

- *диффузные (протяженность более 20 мм) стенозы;*
- *высокая степень извитости проксимального сегмента (труднодоступные);*
- *чрезмерно (> 90 градусов) ангулированный сегмент;*
- *тотальные окклюзии сроком более 2 месяцев и (или) мостовидные коллатерали;*
- *невозможность защиты крупных боковых ветвей (требующих защиты);*
- *стенозы дегенеративных венозных шунтов с признаками тромбоза.*

Определения клинических факторов, сопровождающихся повышенным риском развития осложнений при выполнении эндоваскулярных вмешательств

- Возраст (>70 лет);
- Пол (женский);
- Нестабильная стенокардия (прогрессирующая, впервые (вновь) возникшая или стенокардия в покое с ЭКГ-изменениями, гипотензиеи или застоем в малом круге);
- Стенокардия, IV ФК (CCS) (наивысшая степень выраженности стенокардии, приведшая к госпитализации и (или) эндоваскулярному вмешательству);
- Сердечная недостаточность (анамнестически или перед выполнением вмешательства);
- ОИМ при поступлении (в пределах 24 ч от развития);
- Ранний постинфарктный период (от 1 до 7сут после развития ОИМ);
- Кардиогенный шок;
- Аортальный порок (площадь аортального клапана < 1,0 см2 и (или) недостаточность аортального клапана > II степени);
- Митральная недостаточность (митральная регургитация > II степени);
- Сахарный диабет (клинически диагностированный сахарный диабет на фоне лечения пероральными гипогликемическими препаратами или инсулином);
- Поражение других сосудистых бассейнов (стенозирующее атеросклеротическое поражение аорты, брахиоцефальных ветвей, артерий нижних конечностей с соответствующей симптоматикой);
- Инсульт (анамнестически или сохраняющийся неврологический дефицит);
- Креатинин (превышение > 2 мг%);
- Диализ (пациент, нуждающийся в гемодиализе);
- Холестерин (общий холестерин > 225 мг% перед вмешательством);
- Повторное вмешательство на том же сосуде (любое повторное вмешательство с любым сроком давности той же локализации).

Коронарная ангиопластика у больных со стабильной ИБС.

Группа 1. Асимптоматичные, или пациенты с умеренной клиникой стенокардии (IФК) без медикаментозного лечения или на фоне консервативной терапии. I. Коронарная ангиопластика показана:

- *пациентам без сахарного диабета, с одним (или более) выраженным стенозом одной коронарной артерии, при высокой вероятности успеха и низком риске осложнений. Стенозированный сосуд должен кровоснабжать большую площадь жизнеспособного миокарда.*

IIa. Коронарная ангиопластика может выполняться, если данные о пользе применения метода превали руют:

- *у пациентов без сахарного диабета, с одним (или более) выраженным стенозом одной коронарной артерии, при высокой вероятности успеха и низком риске осложнений. Стенозированный сосуд кровоснабжает умеренную площадь жизнеспособного миокарда;*
- *у пациентов с сахарным диабетом, с одним (или более) выраженным стенозом одной коронарной артерии, при высокой вероятности успеха и низком риске осложнений. Стенозированный сосуд должен кровоснабжать большую площадь жизнеспособного миокарда;*
- *у пациентов с сахарным диабетом, с одним (или более) выраженным стенозом одной коронарной артерии, при высокой вероятности успеха и низком риске осложнений. Стенозированный сосуд кровоснабжает умеренную площадь жизнеспособного миокарда.*

III. Коронарная ангиопластика не показана у пациентов, не соответствующих критериям I и IIa групп, у которых:

- *имеется только малая площадь подверженного риску развития ишемии (инфаркта) жизнеспособного миокарда (предпочтительна консервативная терапия);*
- *отсутствуют объективные достоверные признаки ишемии (предпочтительна консервативная терапия);*
- *имеется умеренная симптоматика, возможно, не вследствие ишемии миокарда (предпочтительна консервативная терапия);*
- *имеются анатомические или клинические факторы, ассоциирующиеся с высоким риском развития серьезных осложнений (при необходимости реваскуляризации предпочтительна операция АКШ);*
- *имеется поражение основного ствола ЛКА (предпочтительна операция АКШ);*
- *имеется гемодинамически незначимое поражение (сужения < 50%) (предпочтительна консервативная терапия).*

Коронарная ангиопластика у больных со стабильной ИБС.

Группа 2. Пациенты с выраженной симптоматикой (стенокардия III—IV ФК или нестабильная стенокардия) на фоне медикаментозной терапии. I. Коронарная ангиопластика показана:

- *пациентам без сахарного диабета, с одним (или более) выраженным стенозом одной коронарной артерии,*
  при высокой вероятности успеха и низком риске осложнений. Стенозированный сосуд должен кровоснабжать большую площадь жизнеспособного миокарда.

IIа. Коронарная ангиопластика может выполняться, данные о пользе применения метода превалируют:

- *у пациентов с локальным стенозом (стенозами) венозного шунта, имеющих высокий риск развития осложнений при повторной операции АКШ.*

I Iб. Коронарная ангиопластика может выполняться, данные о пользе применения метода менее очевидны:

- *у пациентов с одним или несколькими стенозами одной коронарной артерии, которые могут быть дилатированы со средней вероятностью успеха (рассмотреть возможность АКШ);*
- *у пациентов с поражением одной артерии, кровоснабжающей малую площадь жизнеспособного миокарда (предпочтительна консервативная терапия).*

III. Коронарная ангиопластика не показана:

- *пациентам, не имеющим достоверных признаков ишемии при проведении нагрузочных проб и не получающим адекватную медикаментозную терапию (предпочтительны консервативная терапия и повторное решение вопроса о необходимости реваскуляризации миокарда по результатам повторных нагрузочных проб);*
- *у пациентов с гемодинамически незначимыми стенозами (< 50%) (предпочтительна консервативная терапия);*
- *у пациентов с выраженным поражением основного ствола ЛКА (предпочтительна операция АКШ);*
- *у пациентов, у которых:*
- ✔ *имеется только малая площадь подверженного риску развития ишемии (инфаркта) жизнеспособного миокарда (предпочтительна консервативная терапия);*
- ✔ *имеется стеноз с морфологией, ассоциирующейся с низкой вероятностью успешной ангиопластики (предпочтительна операция АКШ);*
- ✔ *имеется высокая вероятность развития серьезных осложнений (предпочтительна операция АКШ).*

Сравнение АКШ и ТЛБАП при поражении ПМЖВ ЛКА: отдаленные результаты (2,5 года).

Показатель	Группа ТЛБАП (п=68)	Группа АКШ (п=66)
Кардиальная смерть	0	1(1,5%)
Q-ИМ	0	0
НеQ-ИМ	6(8,8%)	1(1,5%)
Повторная реваскуляризация	17(34%)	3(5,1%)

Рапамицин относится по химическому составу к естественным макроциклическим лактонам и в природе образуется в процессе жизнедеятельности Streptomyces hydroscopicus. По своим фармакологическим свойствам он является цитостатиком-иммуносупрессором. Первоначально в 1974 г. предполагалось его использование в качестве противогрибкового препарата, а в 1999 г. Администрацией по пищевым продуктам и лекарственным веществам США (FDA, Food and Drug Administration) было разрешено его применение в клинической практике для подавления реакции отторжения пересаженной почки.

Рапамицин блокирует фазу G1 интерфазы клеточного цикла путем связывания специфического белка (mTOR), что в свою очередь подавляет активность определенных цитокинов, влияющих на пролиферацию Т-лимфоцитов. Механизм действия данного препарата отличен от других иммуносупрессоров, которые действуют, блокируя исключительно синтез ДНК, что приводит к высокой их токсичности. Рапамицин предотвращает пролиферацию Т-лимфоцитов, а также пролиферацию и миграцию гладкомышечных клеток медии.

Паклитаксель (таксол) был выделен из коры тихоокеанского тиса. Это противоопухолевый препарат с выраженным антипролиферативным действием, который используется при химиотерапии злокачественных новообразований молочной железы и яичников. Paclitaxel блокирует фазы Gl—G2 интерфазы клеточного цикла путем связывания белка тубулина, входящего в структуру многочисленных неорганизованных микротрубочек. В отличие от других антипролиферативных агентов колхицинового типа, которые останавливают рост микротрубочек, paclitaxel изменяет структуру цитоскелета, что прерывает процесс пролиферации и миграции клеток. Его липофильные свойства позволяют легко проходить через гидрофобный барьер клеточной мембраны, что удлиняет антипролиферативный эффект препарата.

На сегодняшний день результаты клинических исследований убедительно доказали эффективность стентов с лекарственным покрытием в сравнении с обычными стентами, что дает надежду получать сопоставимые с хирургической реваскуляризацией отдаленные результаты.

Множественное поражение коронарных артерий.

Множественным поражением венечных артерий большинство авторов считают наличие гемодинамически значимых (> 50% по диаметру) сужений в системе двух или трех основных крупных эпикардиальных артерий — ПМЖВ, ПКА, ОВ при правом или сбалансированном типе коронарного кровообращения, или ПМЖВ и ОВ при левом типе.

- Целью хирурга при выполнении шунтирования является достижение максимально полной реваскуляризации миокарда — шунтирование всех стенозированных на 50% и более артерий диаметром более 1мм, тогда как, например, выполнение ангиопластики всего одной артерии при трехсосудистом поражении может обеспечить хороший клинический результат, а дилатация оставшихся стенозов при необходимости может быть выполнена либо на втором этапе, либо в отдаленном периоде — или при прогрессировании атеросклеротического поражения, или в случае рестеноза .
- Целью многососудистой ангиопластики является улучшение симптоматического статуса и нагрузочной толерантности, что может быть достигнуто путем устранения одного или нескольких вызывающих ишемию стенозов > 70% в сосудах, кровоснабжающих среднюю или большую область жизнеспособного миокарда.

Варианты эндоваскулярной реваскуляризации миокарда:

- полная анатомическая реваскуляризация — ангиопластика всех стенозов со степенью сужения > 50%;
- полная функциональная реваскуляризация — ангиопластика только тех стенозов, которые могут вызывать ишемию; вариантом может являться ангиопластика так называемый симптомсвязанной артерии;
- неполная функциональная реваскуляризация — невозможность ангиопластики одного или более стенозов, которые могут вызывать ишемию миокарда.

Показания к эндоваскулярному лечению у больных с многососудистым поражением в соответствии с Руководством по чрескожным коронарным вмешательствам ACC/AHA (2001).

Группа 1. Асимптоматичные, или пациенты с умеренной (I ФК по классификации CCS) клиникой стенокардии без медикаментозного лечения или на фоне консервативной терапии. I. Коронарная ангиопластика показана:

- *у пациентов без сахарного диабета, с одним (или более) выраженным стенозом двух коронарных артерий, при высокой вероятности успеха и низком риске осложнений. Стенозированные сосуды должны кровоснабжать большую площадь жизнеспособного миокарда.*

I Iа. Коронарная ангиопластика может выполняться, данные о пользе применения метода превалируют:

- *у пациентов без сахарного диабета с одним (или более) выраженным стенозом двух коронарных артерий, при высокой вероятности успеха и низком риске осложнений. Стенозированные сосуды кровоснабжают умеренную площадь жизнеспособного миокарда;*
- *у пациентов с сахарным диабетом с одним (или более) выраженным стенозом одной коронарной артерии, при высокой вероятности успеха и низком риске осложнений. Стенозированный сосуд кровоснабжает большую площадь жизнеспособного миокарда;*
- *у пациентов с сахарным диабетом с одним (или более) выраженным стенозом одной коронарной артерии, при высокой вероятности успеха и низком риске осложнений. Стенозированный сосуд кровоснабжает умеренную площадь жизнеспособного миокарда.*

I Iб. Коронарная ангиопластика может выполняться, данные о пользе применения метода менее очевидны:

- *у пациентов с трехсосудистым поражением, с высокой вероятностью успешности вмешательства и низким риском осложнений. Дилатированные сосуды должны кровоснабжать среднюю (большую) площадь жизнеспособного миокарда. Должны иметься объективные признаки ишемии по результатам нагрузочных проб, данным холтеровского мониторирования или интракоронарного допплеровского исследования.*

III. Коронарная ангиопластика не показана у пациентов, не соответствующих критериям I и Па групп, у которых:

- *имеется только малая площадь подверженного риску развития ишемии (инфаркта) жизнеспособного миокарда (предпочтительна консервативная терапия);*
- *отсутствуют объективные достоверные признаки ишемии (предпочтительна консервативная терапия);*
- *имеется умеренная симптоматика, возможно, не вследствие ишемии миокарда (предпочтительна консервативная терапия);*
- *имеются анатомические или клинические факторы, ассоциирующиеся с высоким риском развития серьезных осложнений (при необходимости реваскуляризации предпочтительна операция АКШ);*

Показания к эндоваскулярному лечению у больных с многососудистым поражением в соответствии с Руководством по чрескожным коронарным вмешательствам ACC/AHA (2001).

Группа 2. Пациенты с выраженной (стенокардия I I—IV ФК по CCS или нестабильная стенокардия) симптоматикой на фоне медикаментозной терапии. I. Коронарная ангиопластика показана:

- у пациентов без сахарного диабета с одним (или более) выраженным стенозом нескольких коронарных артерий при высокой вероятности успеха и низком риске осложнений. Стенозированные сосуды должны кровоснабжать среднюю (большую) площадь жизнеспособного миокарда.

I Iа. Коронарная ангиопластика может выполняться, данные о пользе применения метода превалируют:

- у пациентов со стенозами венозных шунтов, имеющих высокий риск развития осложнений при проведении повторной операции АКШ.

I Iб. Коронарная ангиопластика может выполняться, данные о пользе применения метода менее очевидны:

- у пациентов с одним или несколькими стенозами нескольких коронарных артерий, которые могут быть дилатированы со средней вероятностью успеха (рассмотреть возможность АКШ);
- у пациентов с поражением нескольких артерий, кровоснабжающих малую площадь жизнеспособного миокарда (предпочтительна консервативная терапия);
- у пациентов с двух- или трехсосудистым поражением, со сниженной сократительной функцией миокарда ЛЖ и (или) сахарным диабетом.

III. Коронарная ангиопластика не показана:

- у пациентов, не имеющих достоверных признаков ишемии при проведении нагрузочных проб и не получающих адекватной медикаментозной терапии (предпочтительны консервативная терапия и повторное решение вопроса о необходимости реваскуляризации миокарда по результатам повторных нагрузочных проб);
- у пациентов с гемодинамически незначимыми стенозами (< 50%) (предпочтительна консервативная терапия);
- у пациентов с выраженным поражением основного ствола ЛКА и имеющих низкий риск проведения операции АКШ (предпочтительна операция АКШ);
- у пациентов, у которых имеются:

✔ только малая площадь подверженного риску развития ишемии (инфаркта) жизнеспособного миокарда (предпочтительна консервативная терапия);

✔ стенозы с морфологией, ассоциирующейся с низкой вероятностью успешной ангиопластики (предпочтительна операция АКШ);

✔ высокая вероятность развития серьезных осложнений (предпочтительна операция АКШ).

Сравнение эффективности медикаментозной терапии, АКШ и ТЛБАП при многососудистом поражении.

- **RITA** (The Randomized Intervention Treatment of Angina) — рандомизированное интервенционное лечение стенокардии — многоцентровое исследование, проведенное в Великобритании, рандомизировавшее 1011 пациентов, из которых 55% имели многососудистое поражение;
- **EAST** (The Emory Angioplasty Surgery Trial) — исследование ангиопластики и хирургии Университета Эмори — одноцентровое проспективное рандомизированное исследование, в которое было включено 352 пациента;
- **GABI** (The German Angioplasty Bypass Investigation) — германское исследование ангиопластики и АКШ — одноцентровое исследование, в которое были включены 359 больных с многососудистым поражением;
- **CABRI** (The Coronary Angioplasty versus Bypass Revascularization Investigation)— исследование коронарной ангиопластики в сравнении с шунтирующей реваскуляризацией — многоцентровое европейское исследование, в котором было рандомизировано 1054 пациента с многососудистым поражением;
- **BARI** (Bypass Angioplasty Revascularization Investigation) — исследование реваскуляризации с помощью шунтирования или ангиопластики — крупнейшее многоцентровое североамериканское исследование, в которое были включены 1829 (7,3%) из 25,2 тыс. пациентов с множественным поражением коронарного русла;
- **ERACI** (Argentine Randomized Trial of Percutaneous Transluminal Coronary Angioplasty Versus Coronary Artery Bypass Surgery in Multivessel Disease) — аргентинское рандомизированное исследование ТЛБАП в сравнении с АКШ при многососудистом поражении. В это исследование были включены всего 127 пациентов.

Непосредственные результаты рандомизированных исследований.

Исследование	Метод	Летальность, %	ИМ, %	Экстр. АКШ, %	Другие
RITA	ТЛБАП АКШ	0,7 1,2	3,5 2,4	4,5	Госпитализация: 4 дня, 12 дней
ERACI	ТЛБАП АКШ	1,5 4,6	6,3 6,2	1,5	Инсульт: 1,5% - 3,1%
GABI	ТЛБАП АКШ	1,1 2,5	2,3 8,1	2,8	Инсульт: 0 – 1,2% П/о пневмония: 1,1 – 10,6% Госпитализация: 5 дней,12 дней соотв.
EAST	ТЛБАП АКШ	11	3 10,3	10,1	Инсульт: 0,5% 1,5%
BARI	ТЛБАП АКШ	1,1 1,3	2,1 4,6	6,3	Инсульт: 0,2% 0,8%
CABRI	ТЛБАП АКШ	1,3 1,3		3,3	

Отдаленные результаты рандомизированных исследований.

Исследование	Срок, лет	Метод	Летальность, %	Q-ИМ, %	Повторная реваскуляризация, %	Отсутствие стенокардии, %
RITA	2,5	ТЛБАП АКШ	3,1 3,6	6,1 5,2	31,0 5,0	68,7 78,5
ERACI	1	ТЛБАП АКШ	4,8 4,7	7,9 6,3	32,0 3,2	61,0 82,0
GABI	1	ТЛБАП АКШ	2,2 5,1	3,8 7,3	44,0 6,0	71,0 74,0
EAST	3	ТЛБАП АКШ	7,1 6,2	14,6 19,6	41,0 13,0	80,0 88,0
BARI	5	ТЛБАП АКШ	13,7 10,7	10,9 11,7	54,8	
CABRI	1	ТЛБАП АКШ	3,9 2,7	4,9 3,5	44,0 6,0	67,0 75,0

Отдаленные результаты рандомизированных исследований-2.

Исследование	Срок, лет	Метод	Летальность, %	Q-ИМ, %	Повторная реваскуляризация, %	Отсутствие стенокардии, %
RITA	6,5	ТЛБАП АКШ	7,6 9,0	10,8 7,4	44,0 10,0	
ERACI	5	ТЛБАП АКШ	12,7 9,4	11,1 9,4	38,0 6,3	54,0 73,0
EAST	8	ТЛБАП АКШ	20,7 17,3		65,3 26,5	
BARI	7	ТЛБАП АКШ	19,1 15,6	26,5 24,5	59,7 13,1	84,9 88,6

Таким образом, проведение рандомизированных исследований, сравнивающих эффективность ТЛБАП и АКШ у больных с многососудистым поражением, позволило сделать вывод о том, что непосредственный и отдаленный прогноз (общей и кардиальной) выживаемости, а также вероятность развития нефатального ОИМ не зависят от метода реваскуляризации миокарда. Основным отличием двух методов является высокая частота возобновления стенокардии и соответственно высокая частота выполнения повторных вмешательств у больных, подвергнутых ТЛБАП.

Результаты стентирования при многососудистом поражении. Непосредственные и отдаленные результаты рандомизированного исследования ERACI-II.

Показатель	**Стентирование (п= 22 5),%**	**АКШ(п = 225),%**	Р
Непосредственный период (30 дней наблюдения)			
Летальность	0,9	5,7	0,012
Крупноочаговый ОИМ	0,9	5,7	0,012
Комбинация летальность плюс ОИМ	18,0	11,4	0,0001
Отдаленный период (18,5 мес)			
Крупноочаговый ОИМ	3,1	7,5	<0,017
Повторная реваскуляризация	2,3	6,3	<0,017
Выраженная стенокардия (ФК III—IV)	15,5	8,0	0,01

Отдаленные в течение 12мес. результаты рандомизированного исследования ARTS.

Показатель	**Стентирование, %**	**АКШ,%**	P
Летальность	2,5	2,8	нд
Q-ОИМ	5,3	4,3	нд
Не Q-ОИМ	0,8	0,5	нд
ОНМК	1,7	2,1	нд
Свободная от осложнений выживаемость	73,8	87,8	<0,001
Повторная реваскуляризация	16,8	8,7	<0,001

На основании полученных данных было сделано заключение о том, что коронарное стентирование является альтернативой хирургическому лечению у пациентов с выраженной стенокардией и факторами риска АКШ.

Использование «непокрытых» стентов и стентов с антипролиферативным покрытием Cypher характеризуется высокой частотой непосредственного ангиографического успеха и высокой клинической эффективностью.

Применение стентов с антипролиферативным покрытием Cypher позволяет значительно улучшить отдаленные результаты эндоваскулярного лечения больных с множественным поражением за счет почти пятикратного снижения частоты возобновления стенокардии.

Двухсосудистое стентирование у пациента с поражением трех венечных артерий.

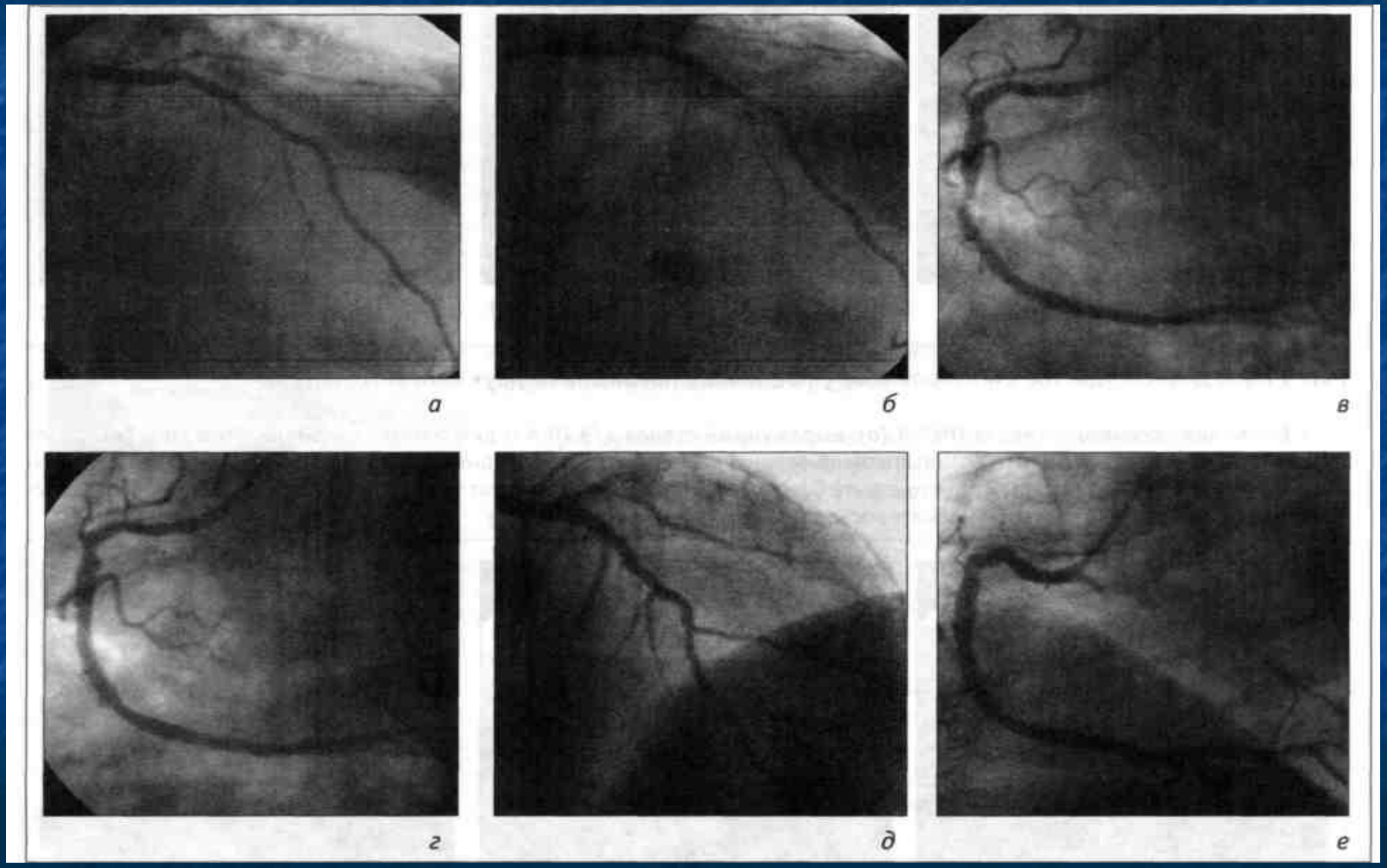

Двухсосудистое стентирование у пациента с поражением двух венечных артерий.

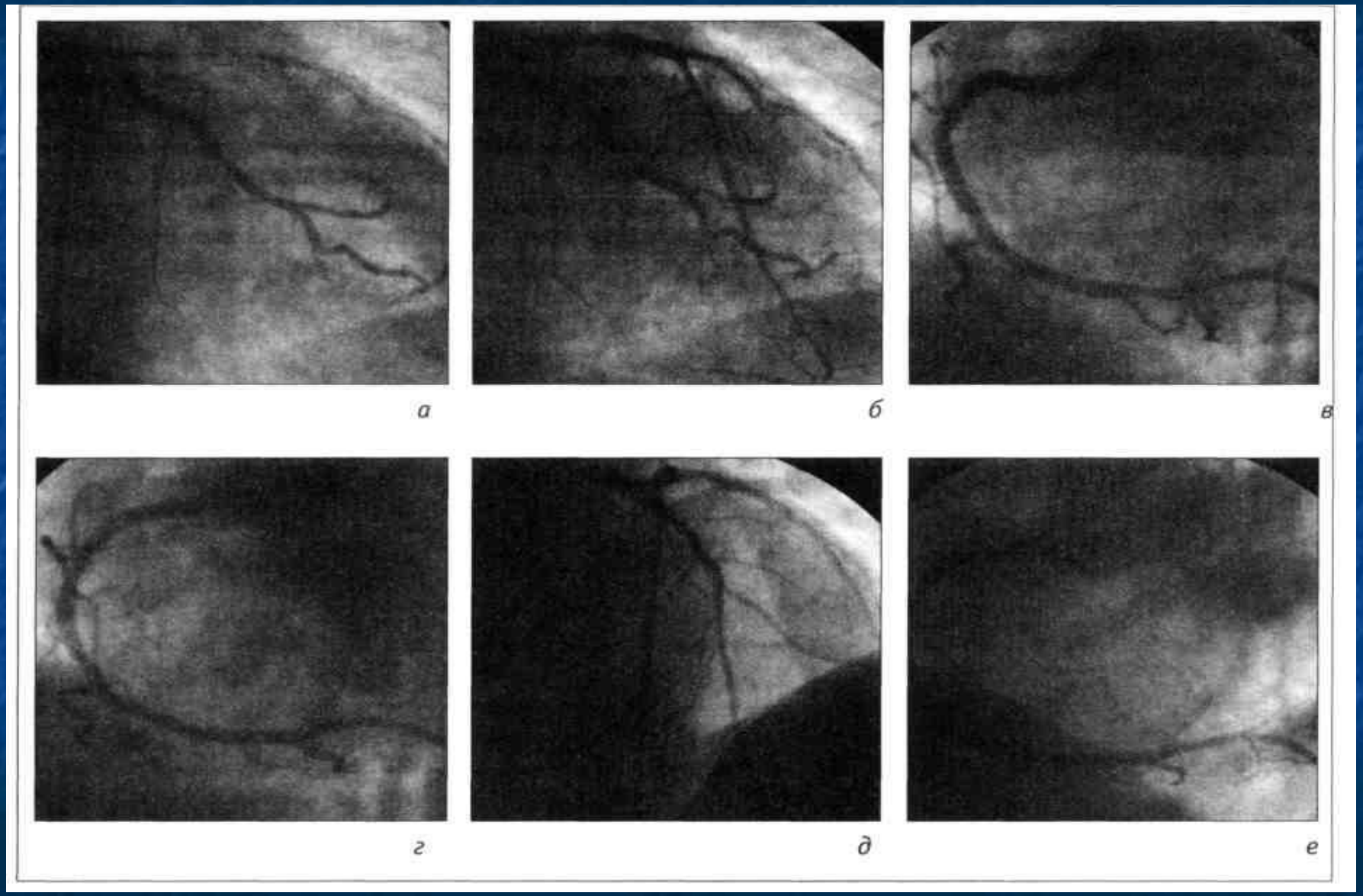

Трехсосудистое стентирование у пациента с поражением трех венечных артерий.

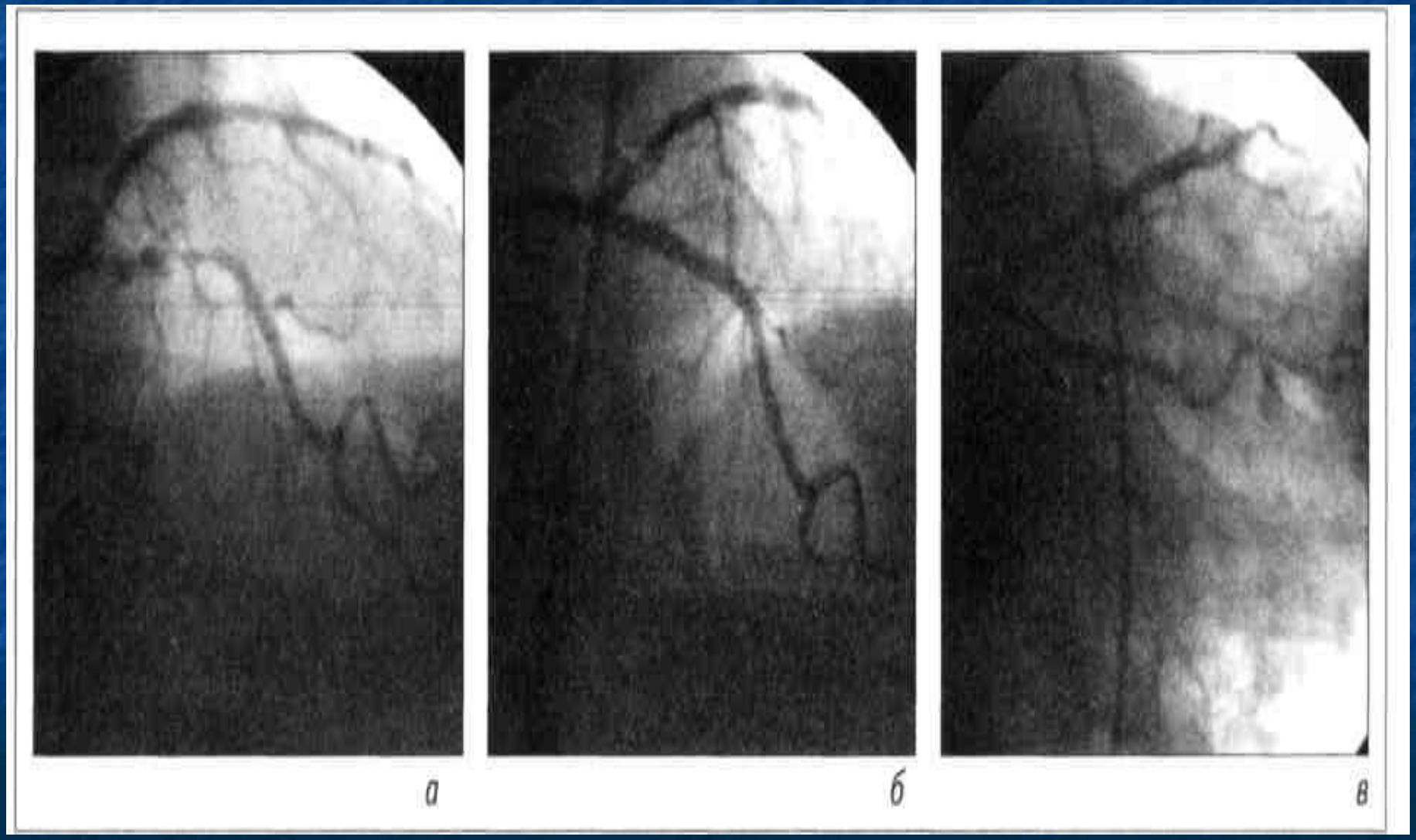

Трехсосудистое стентирование у пациента с поражением трех венечных артерий.

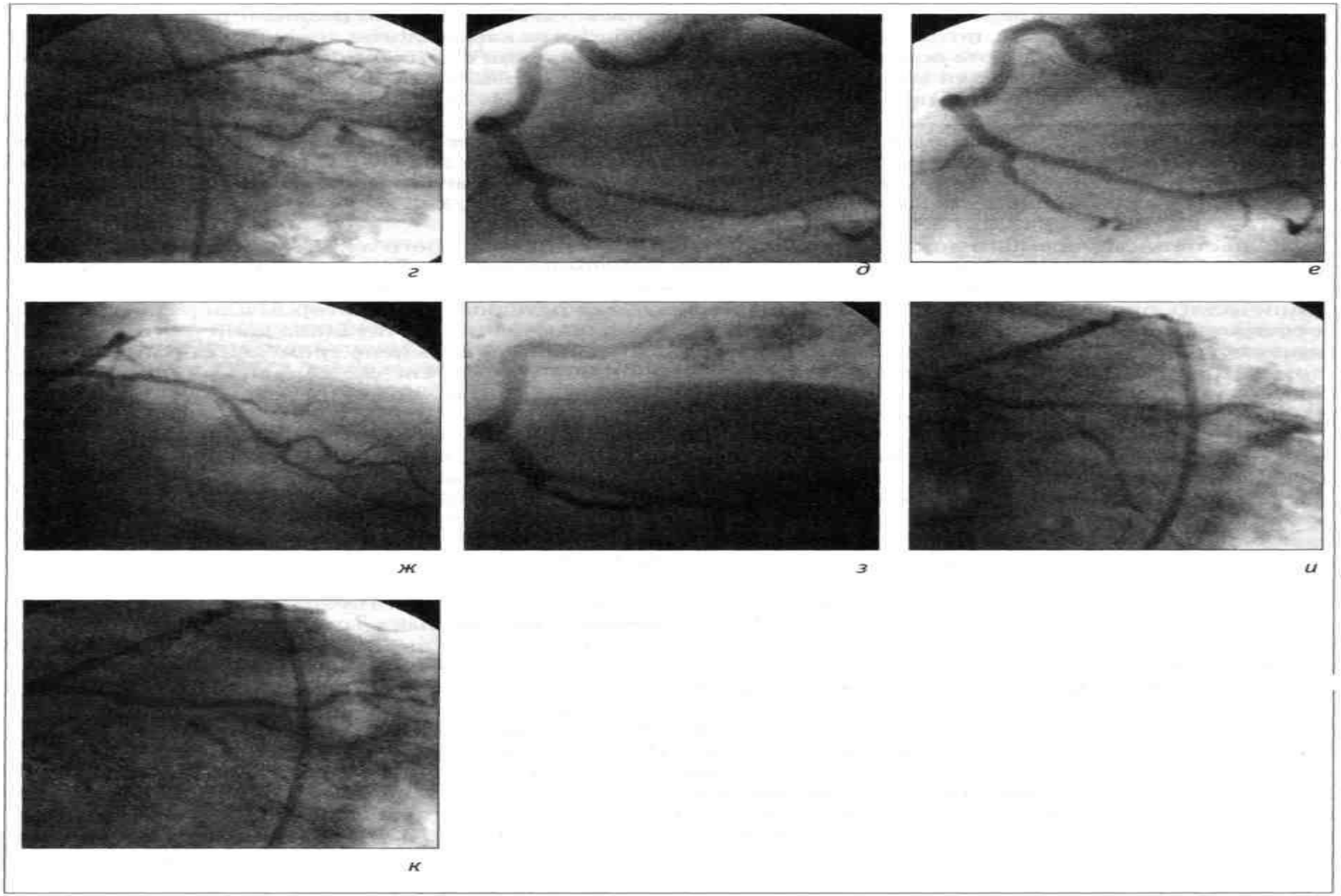

Спасибо за внимание!