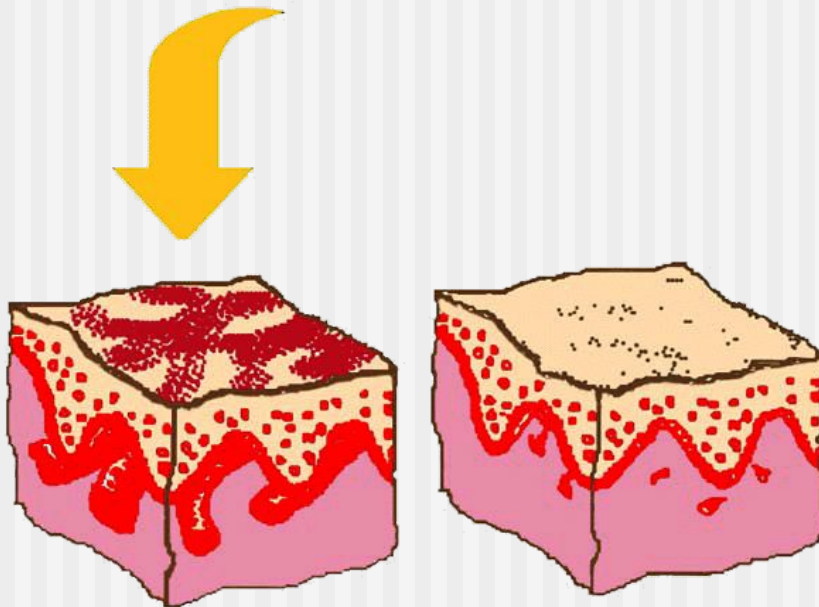
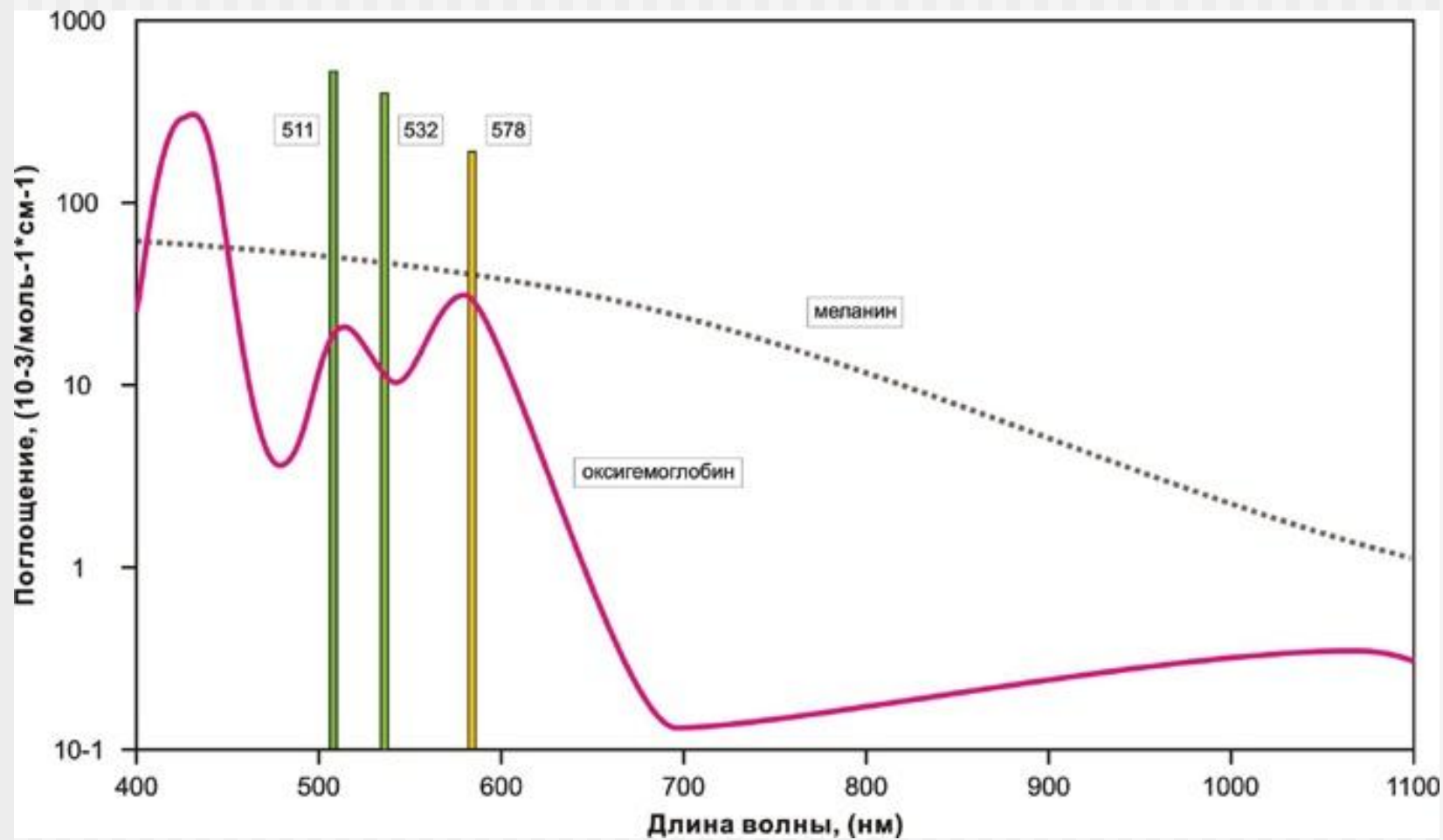


Селективная лазерная коагуляция



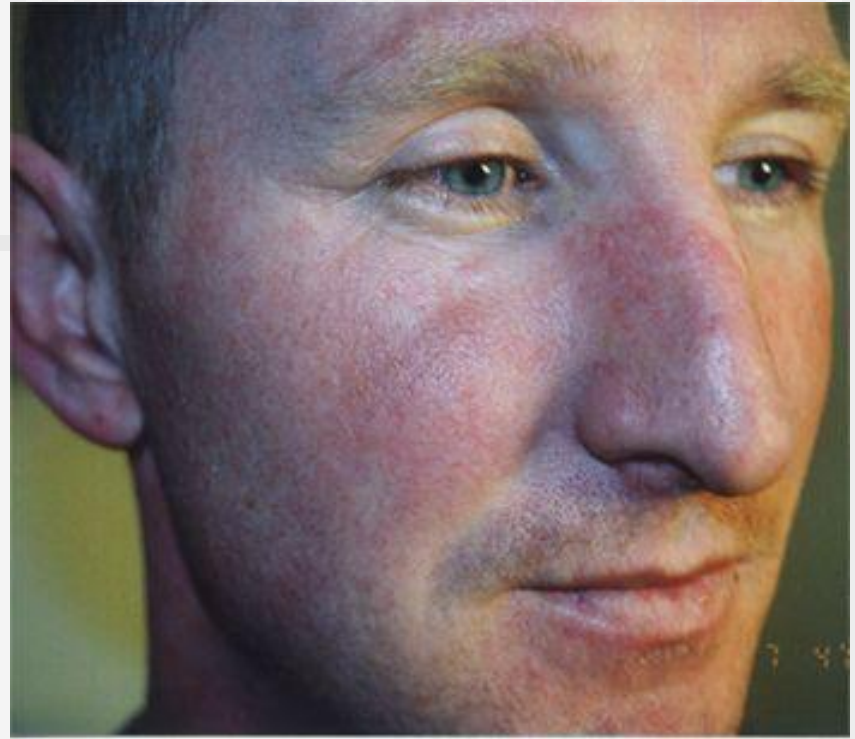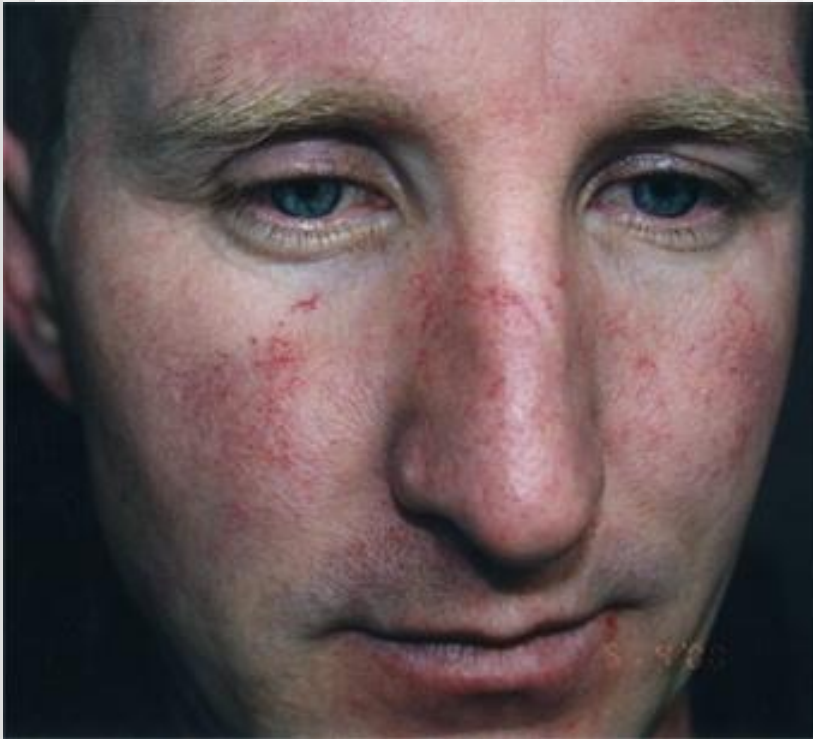- Лазерный свет, попадая на биологическую ткань, поглощается тем веществом, спектр поглощения которого совпадает с длиной волны лазерного излучения.
- В кровеносных сосудах свет поглощается гемоглобином и оксигемоглобином. Поэтому коагуляция лазерным излучением с желтой длиной волны, является наиболее эффективным методом для удаления сосудистых патологий.
- Для удаления пигментных патологий подходит лазерное излучение с длиной волны, хорошо поглощаемое меланином. Например, зеленое излучение лазера на парах меди (см. след. слайд).

Спектры поглощения хромофоров кожи

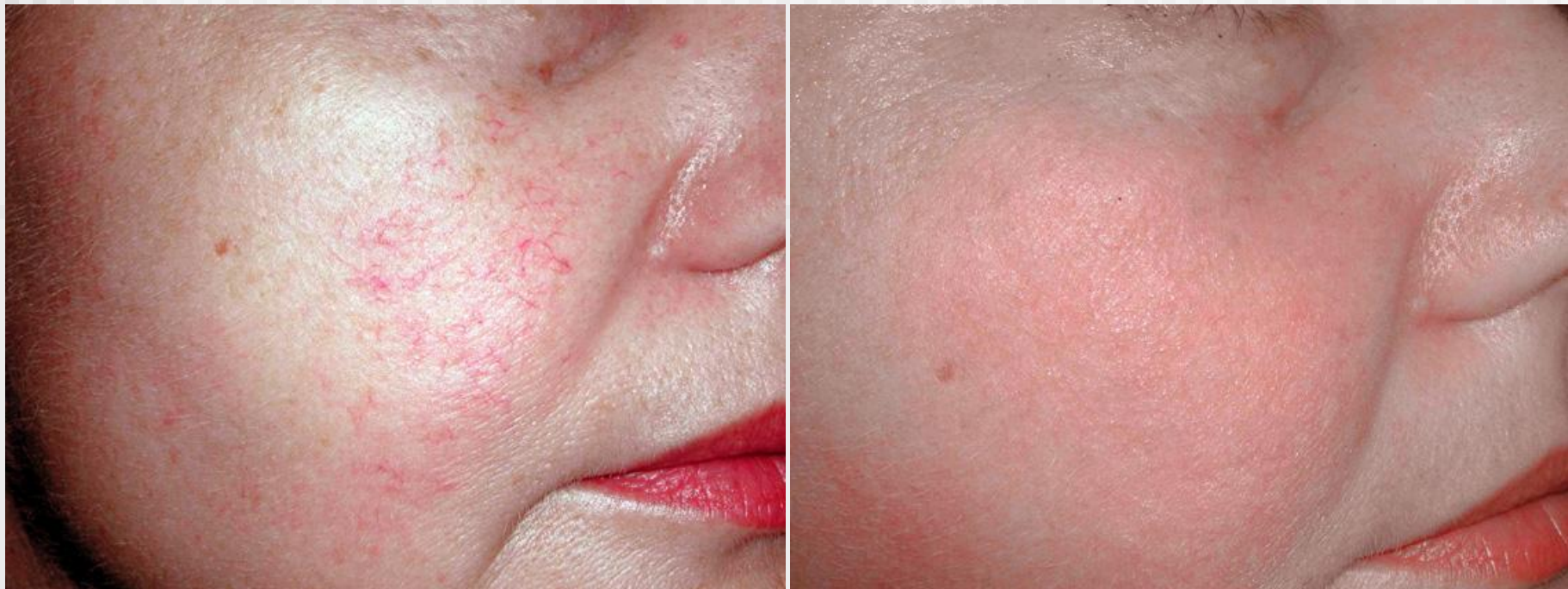

Показания для применения лазера на парах меди "Яхрома-Мед"

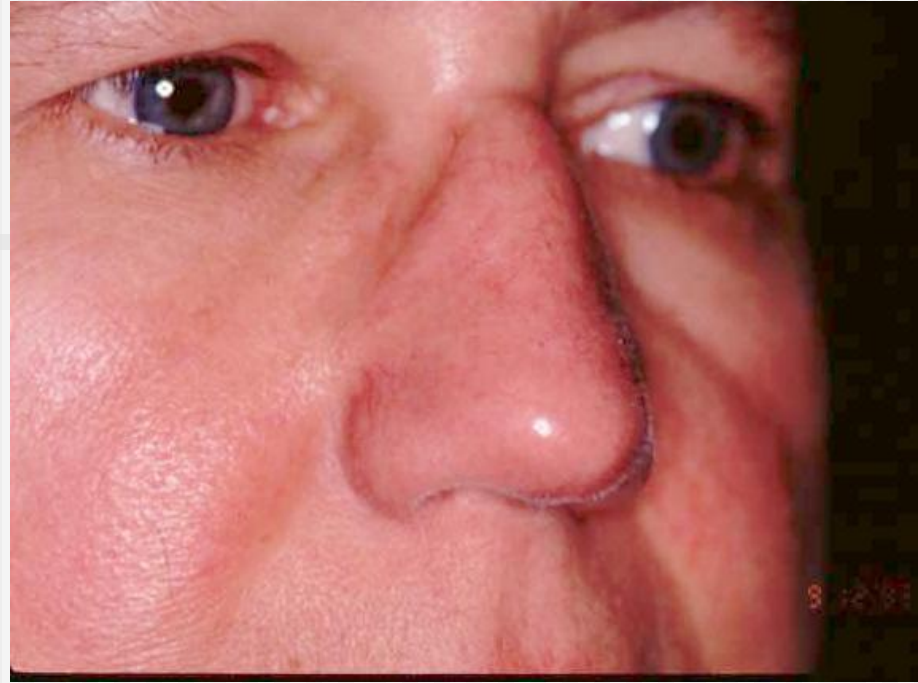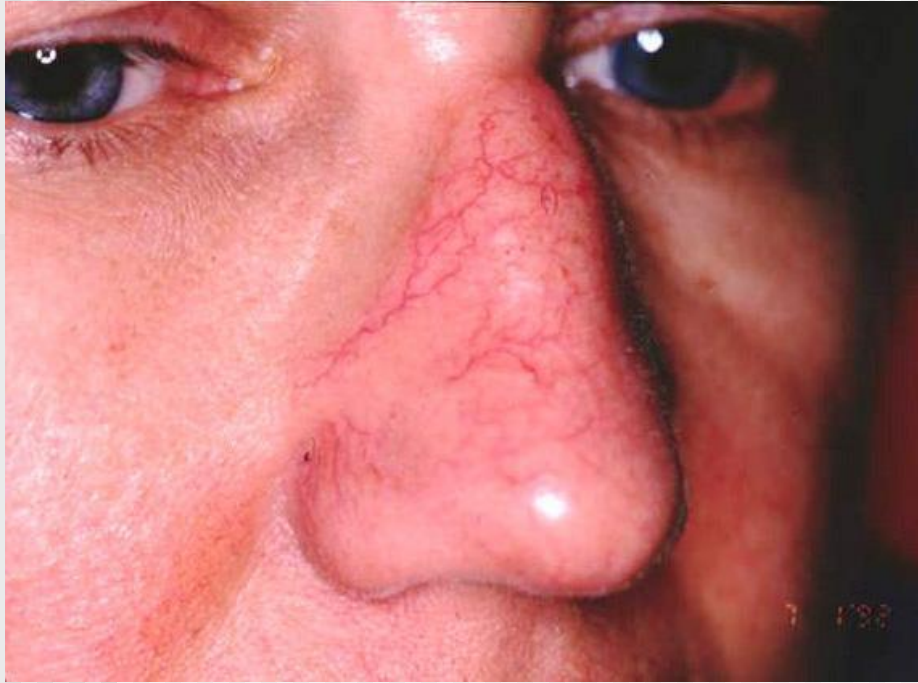- телеангиэктазии лица и ног,
- послеоперационные телеангиэктазии,
- "винные пятна и гемангиомы,
- рубцы с сосудистым компонентом,
- лентиго, "кофейные пятна",
- послеоперационные гиперпигментации,
- цветные татуировки,
- разглаживание морщин,
- ВПЧ бородавки.



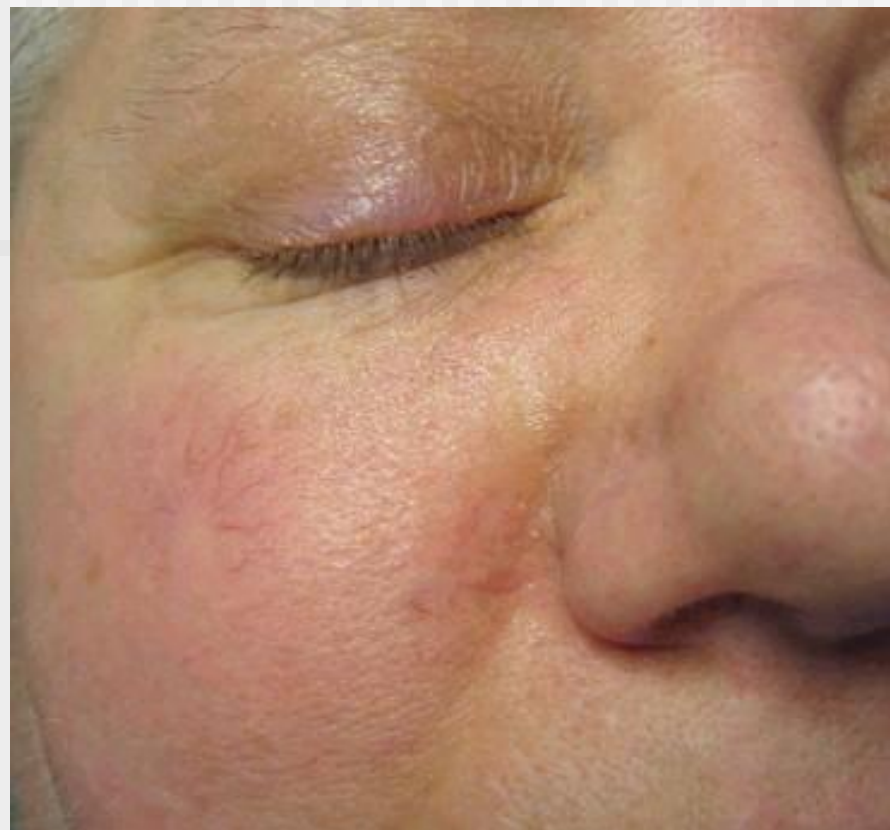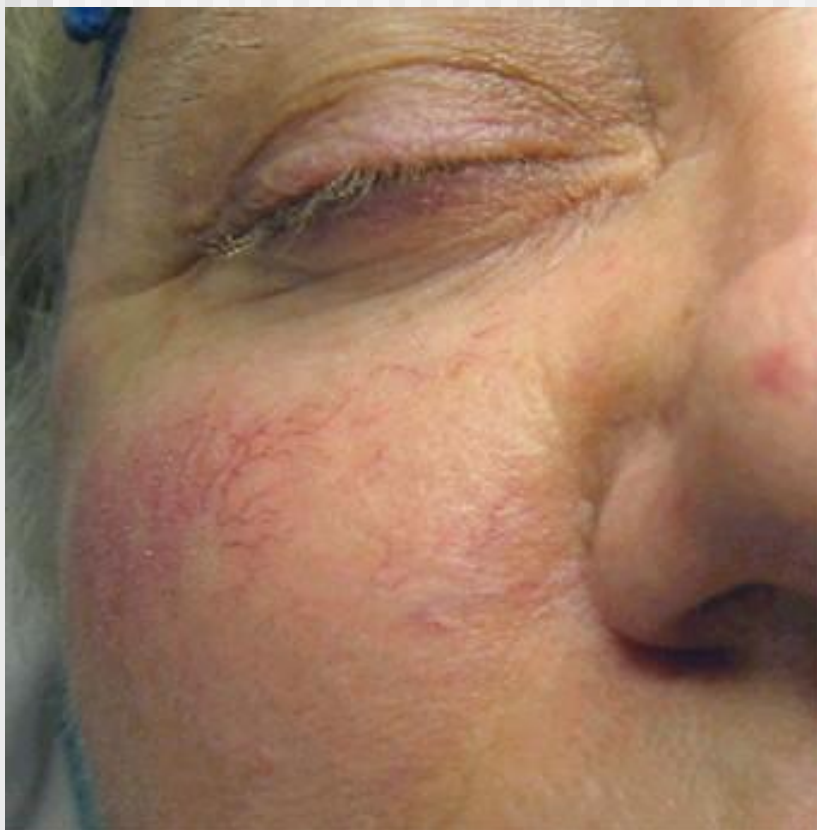- Телеангиэктазии до и через день после селективной лазерной коагуляции «Яхромой-Мед».



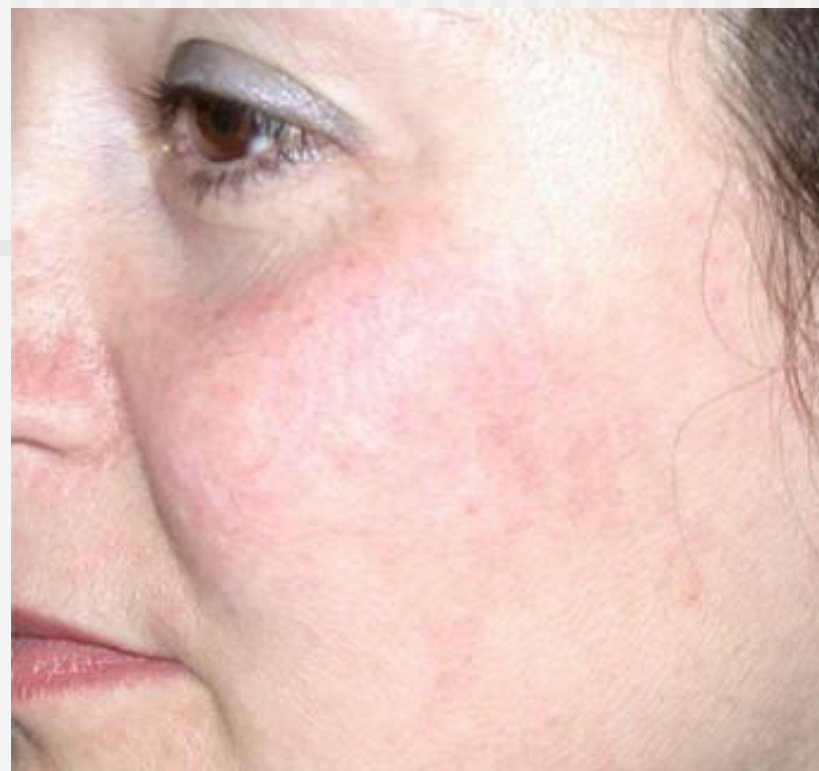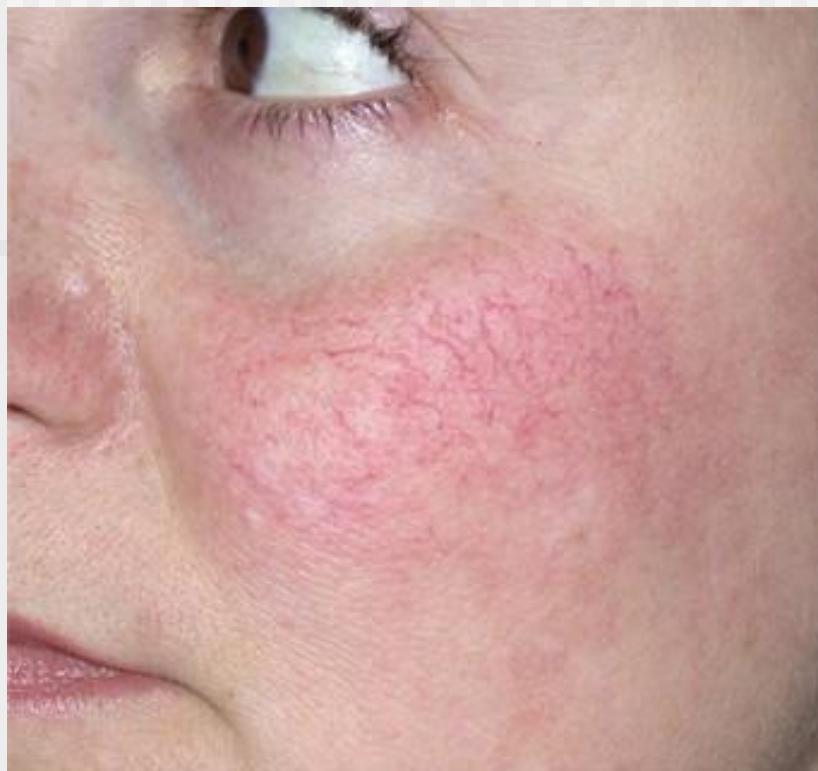- Телеангиэктазия щеки до и после лечения.



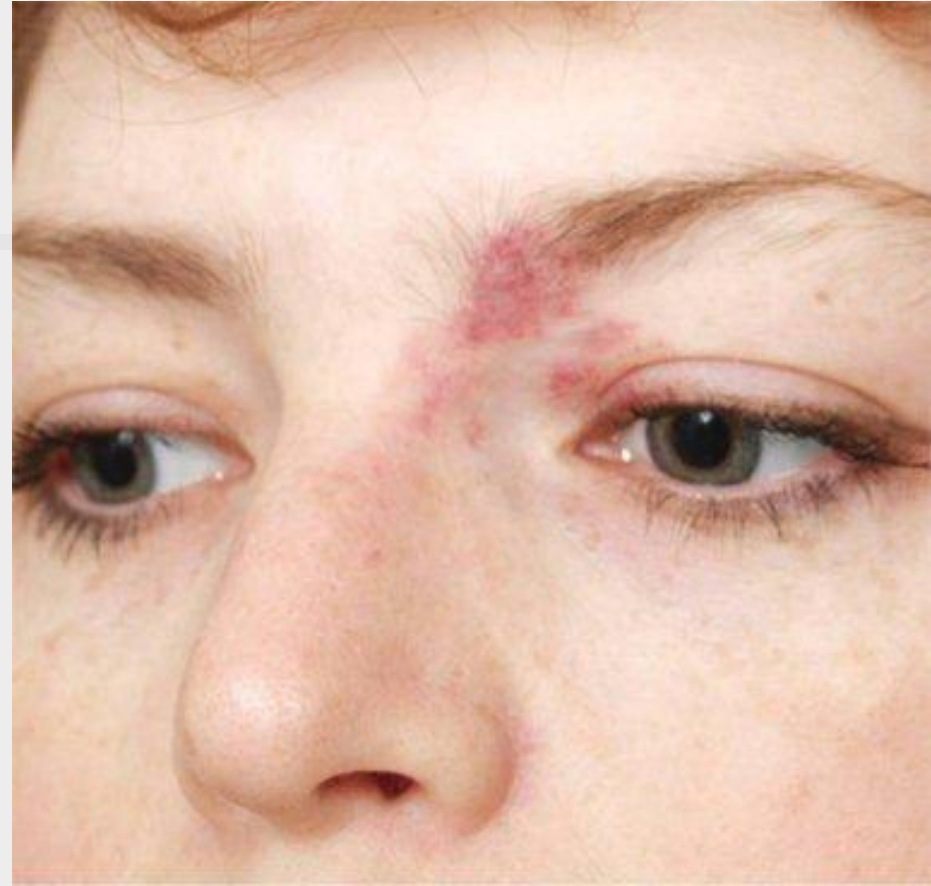- Телеангиэктазия носа до и после лечения.



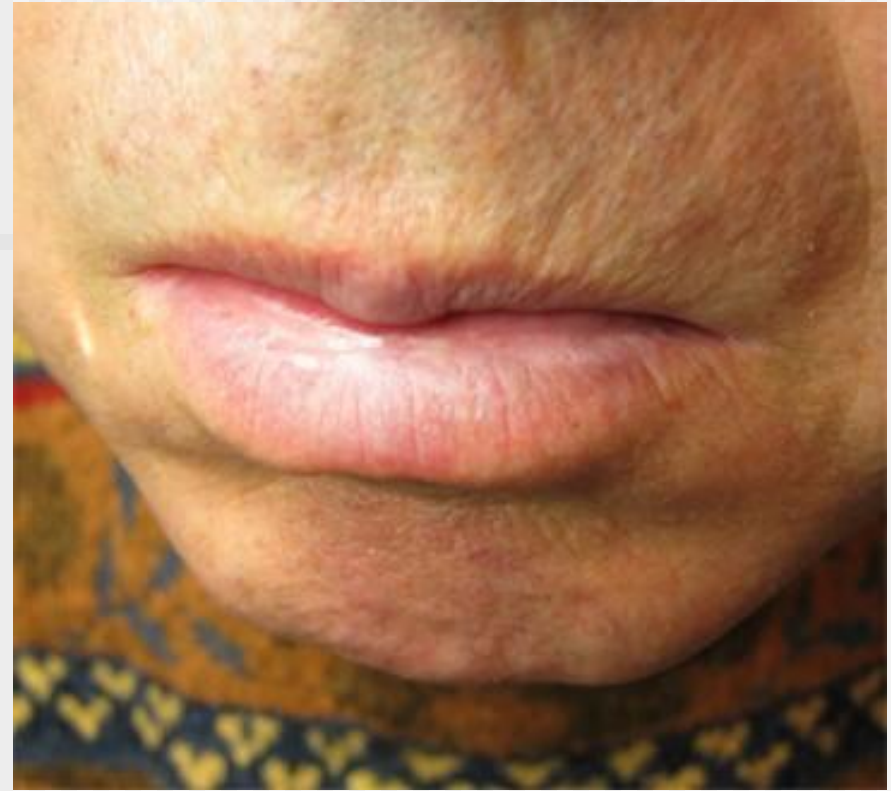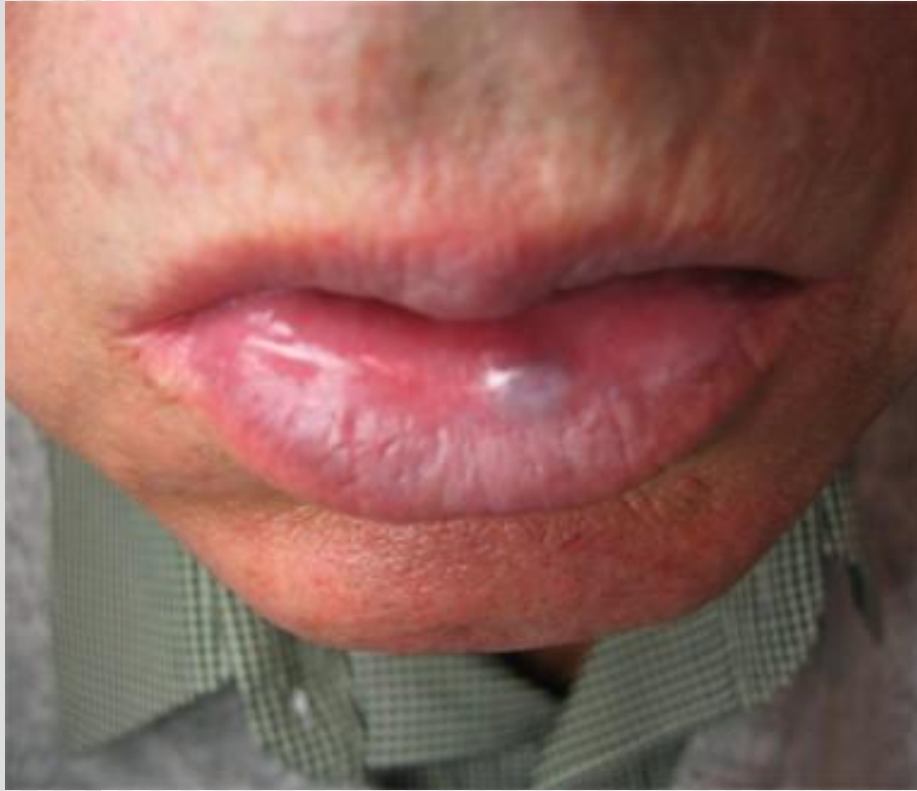- Женщина с ТАЭ лица, 55 лет, до и через 3 недели после первого сеанса лечения.



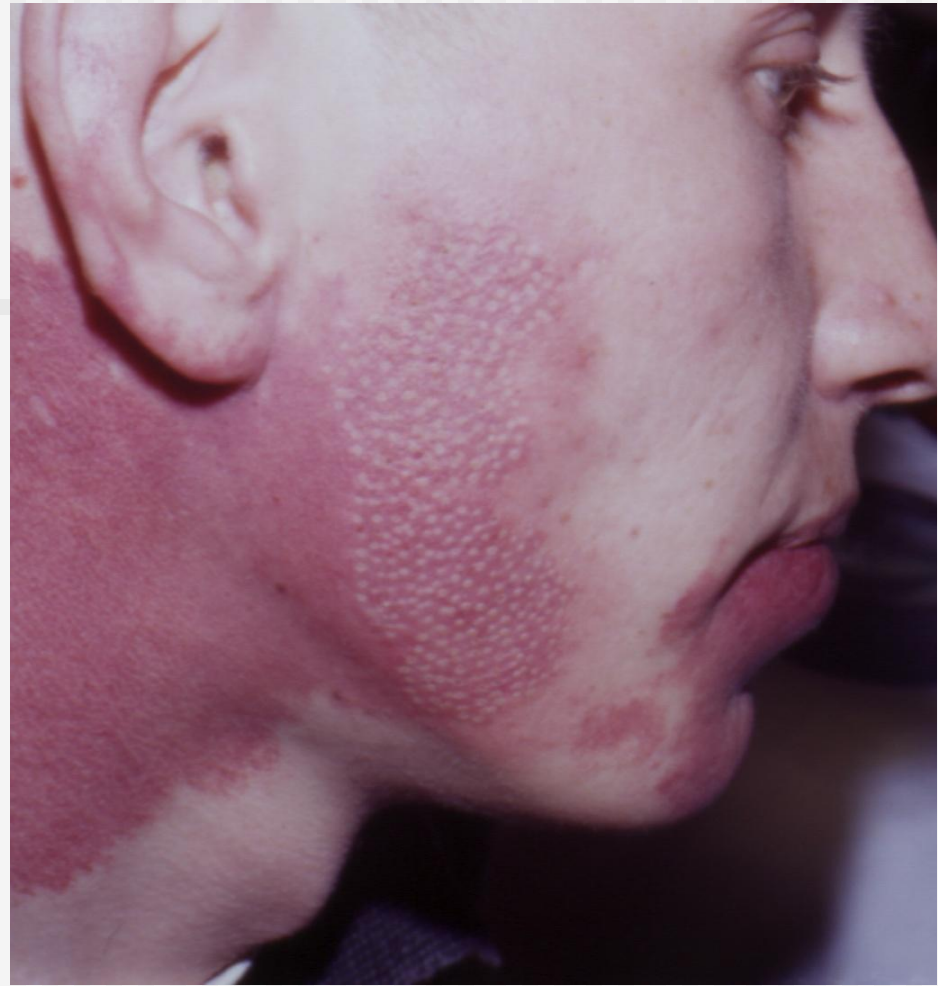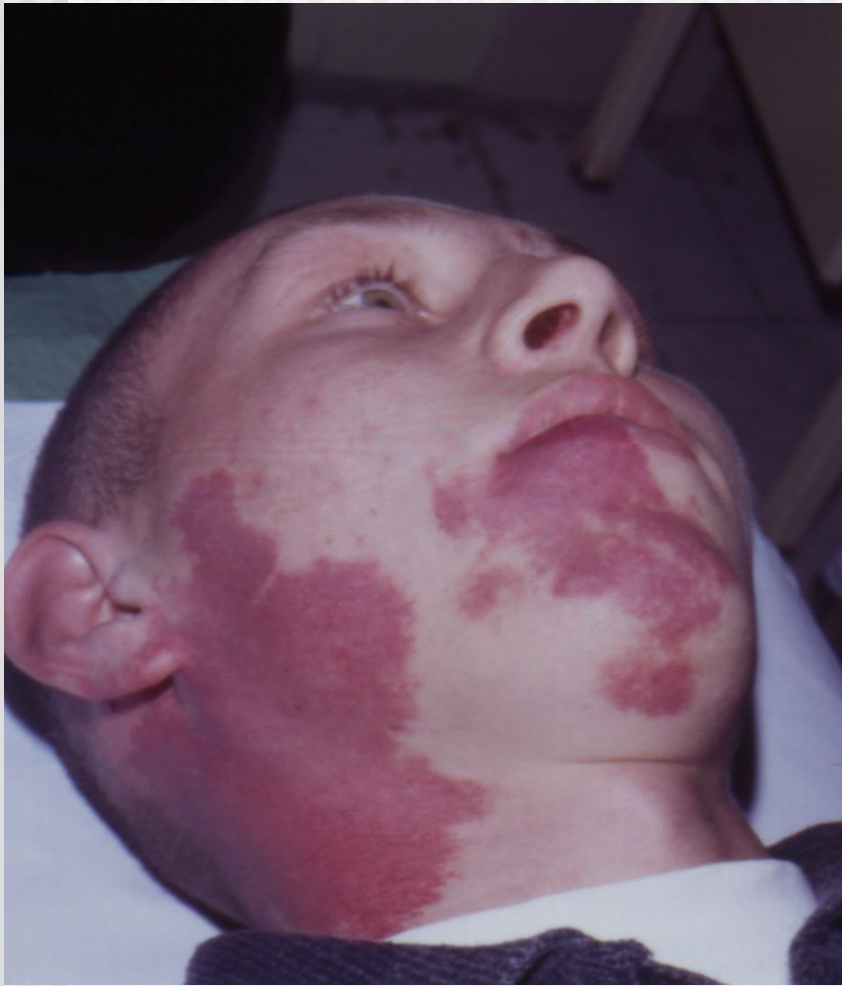- Пациентка 39 лет с куперозом, появившемся 4 года назад после травмы лица во время аварии. Первый снимок сделан до процедуры 2 апреля 2004 г., второй снимок – через месяц 28 апреля 2004 г. Остались незначительные сосудики. Обработано желтой линией Яхромы-Мед с параметрами 0,7 Вт и 0,2 сек.



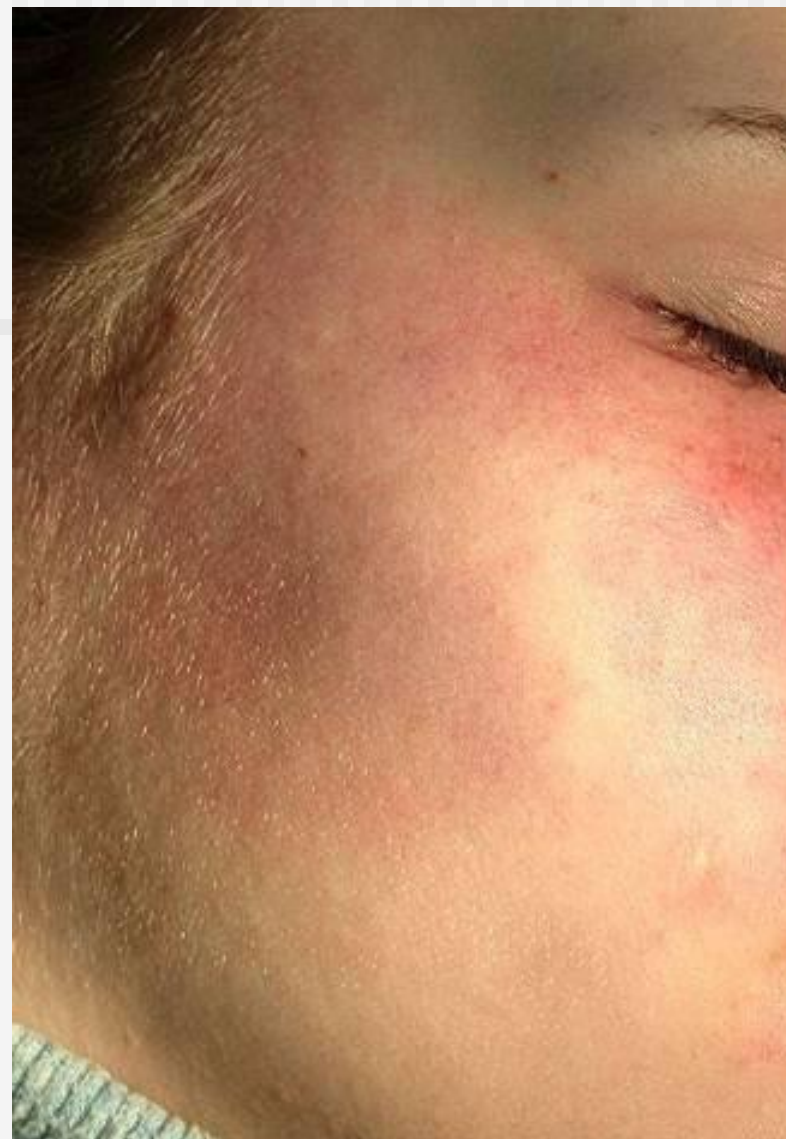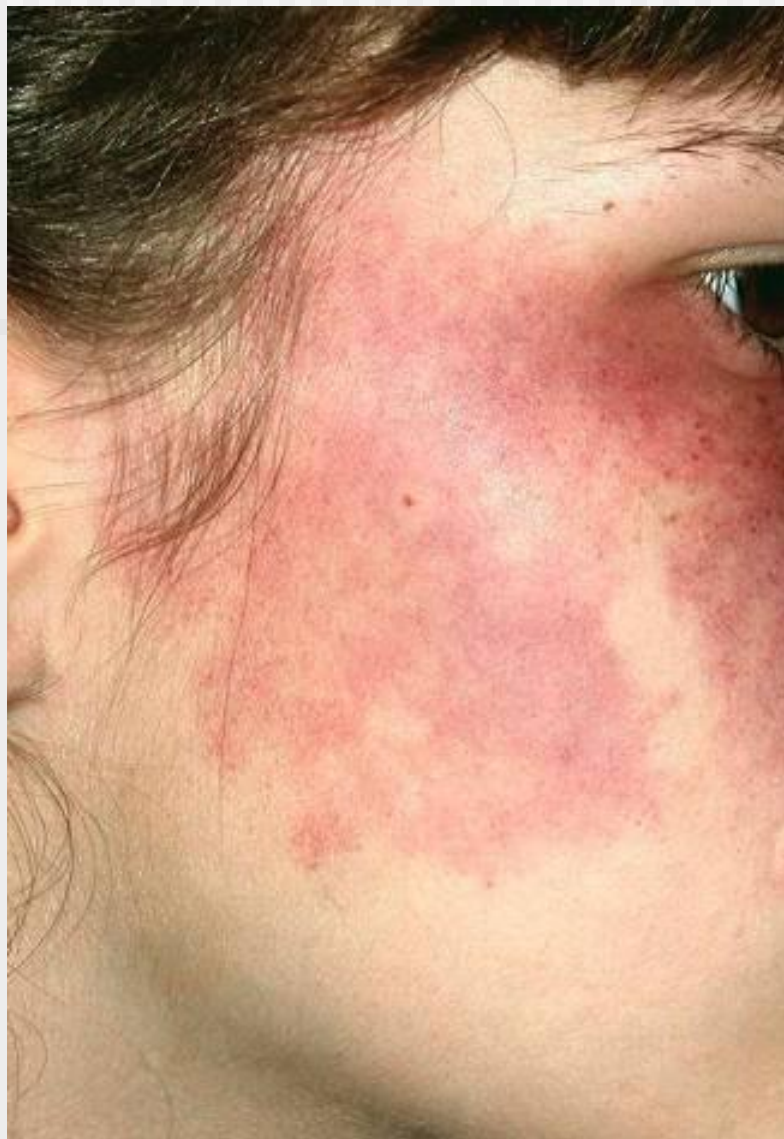- Пациентка с капиллярной гемангиомой до и после одного сеанса лечения.



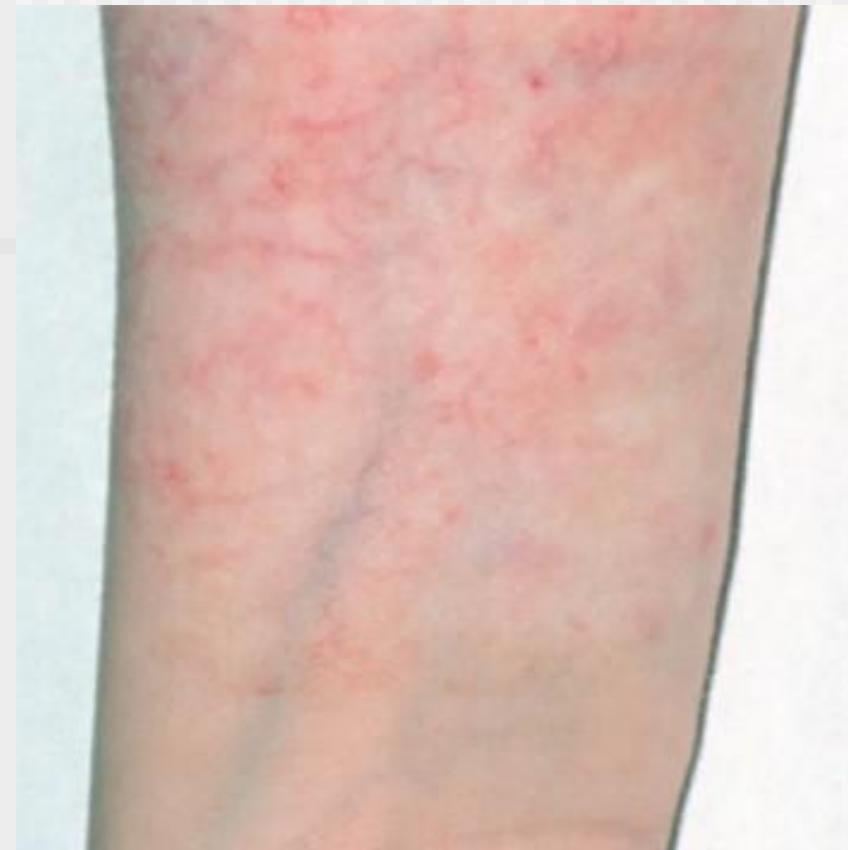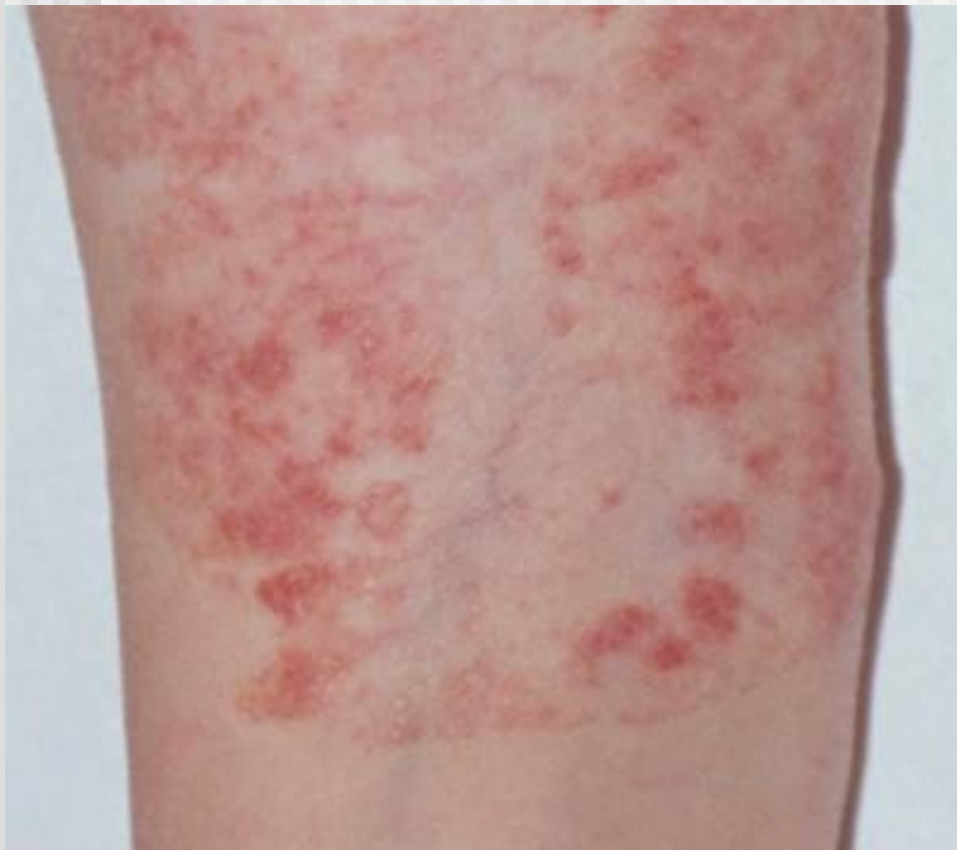- Кавернозная гемангиома до и после одного сеанса лечения в области красной каймы нижней губы.



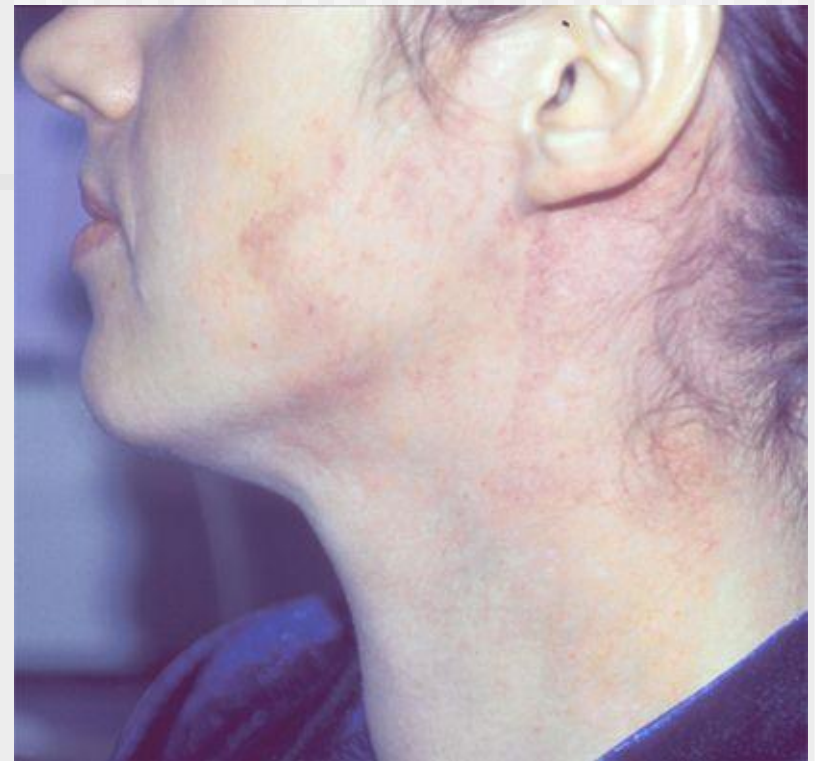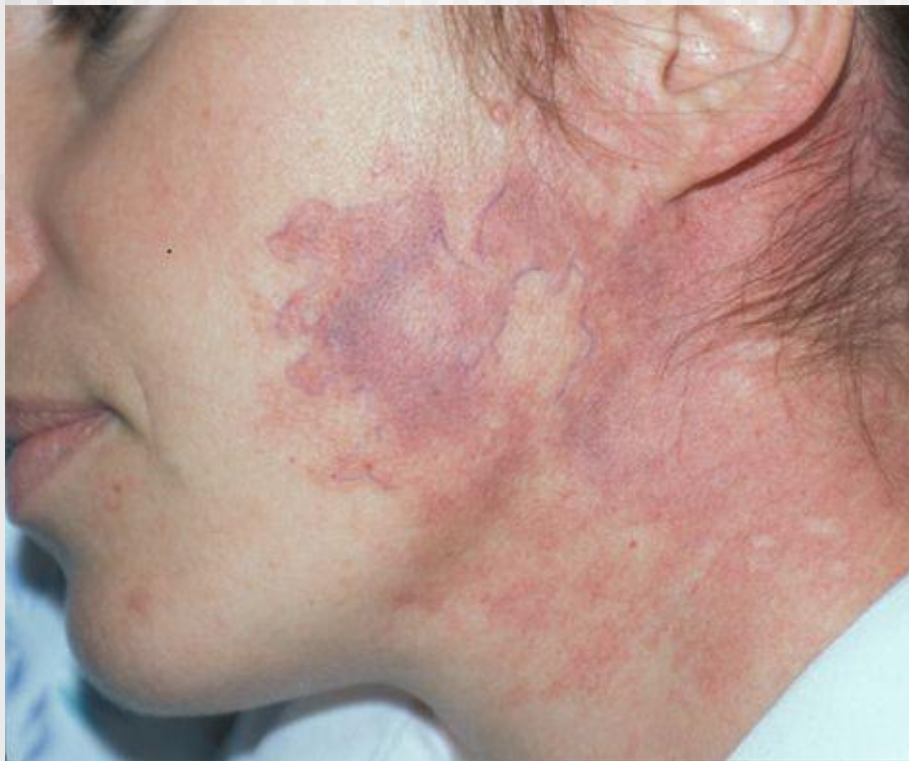- Пациент с «винным пятном» до и непосредственно после лечения



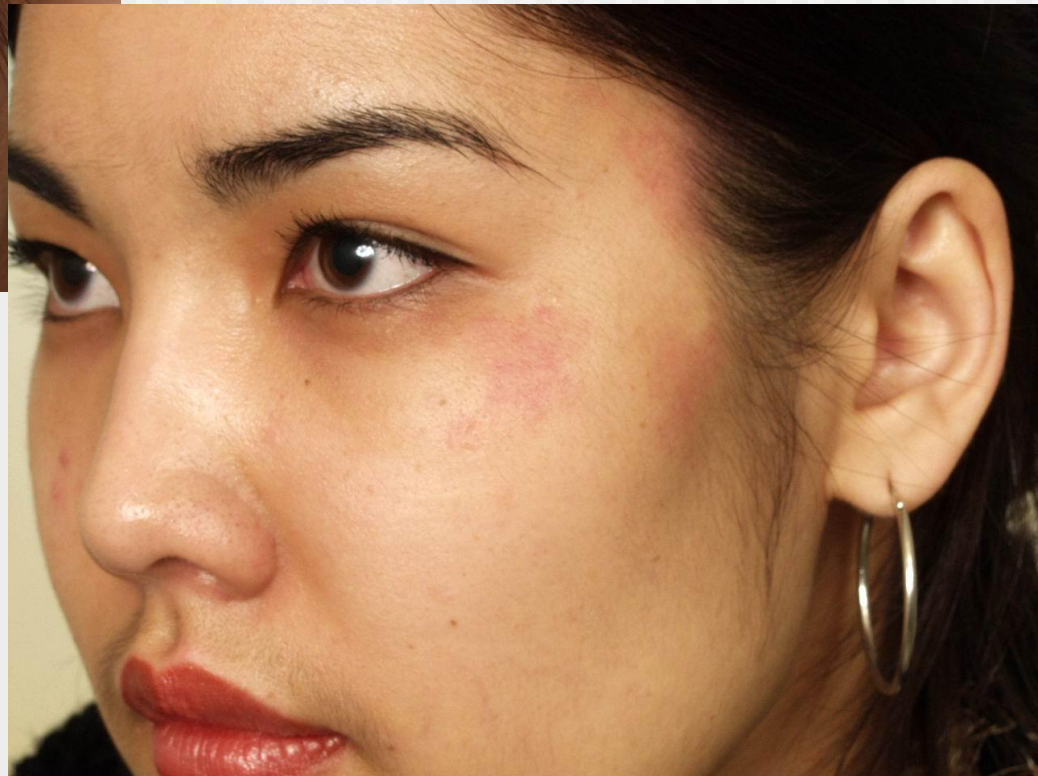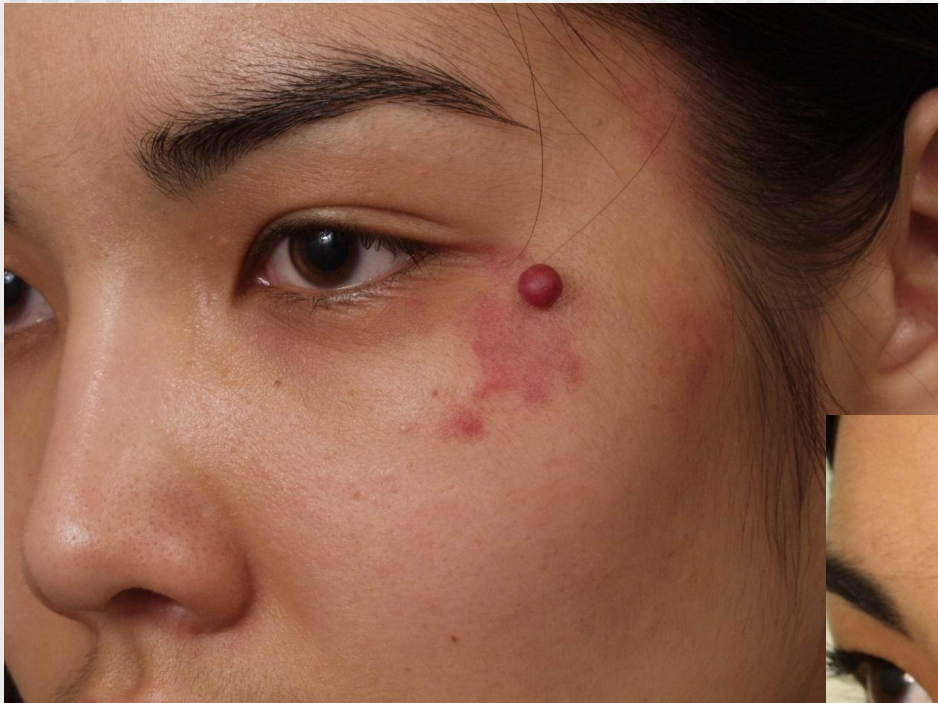- Сосудистая дисплазия до и после трех сеансов лечения



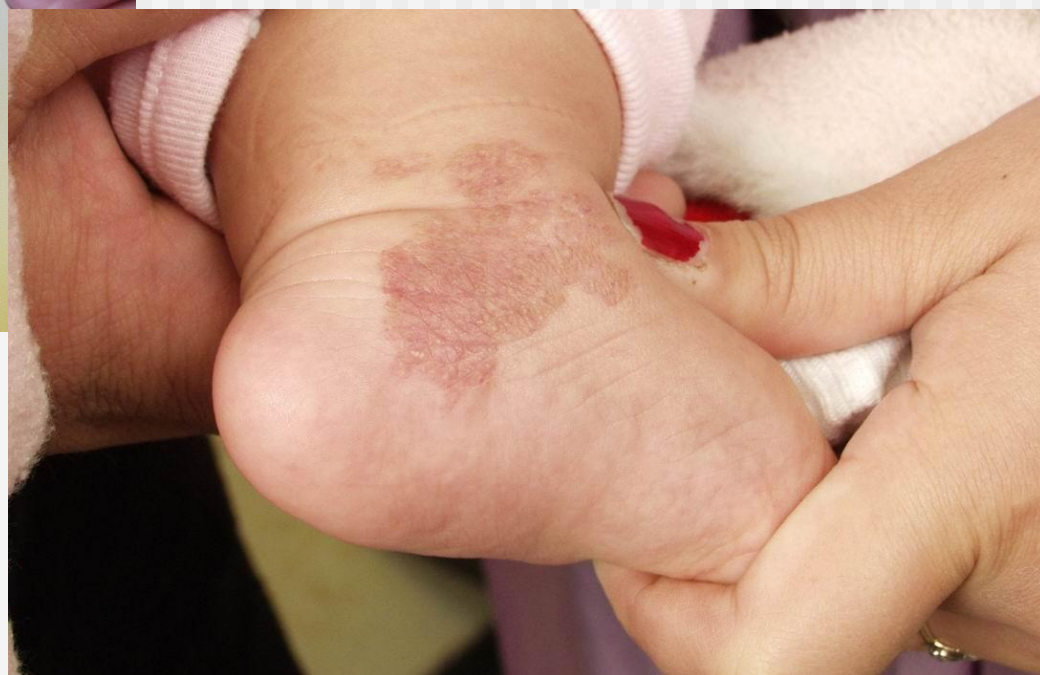- То же крупным планом



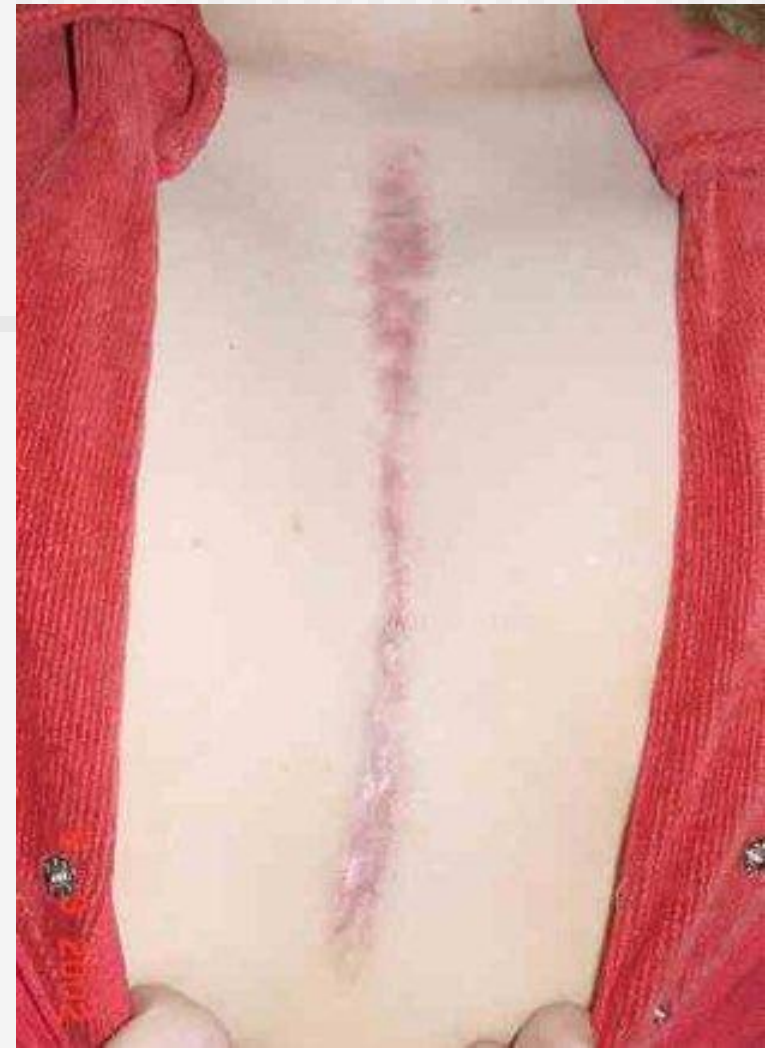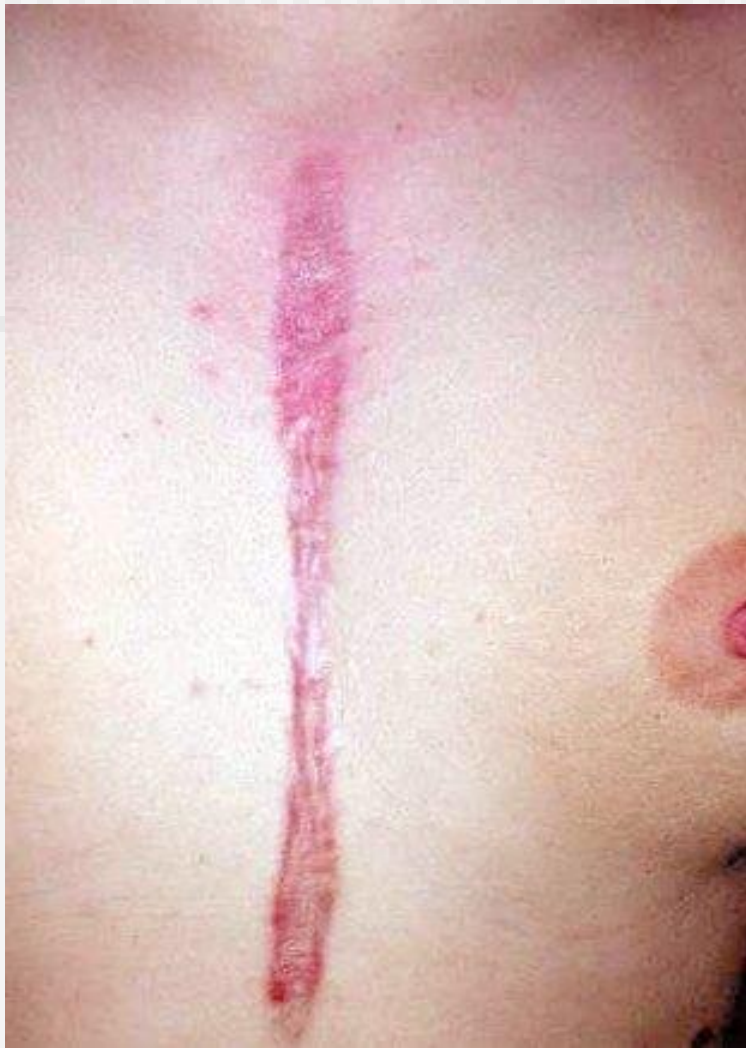- Сосудистая дисплазия до и после трех сеансов лечения



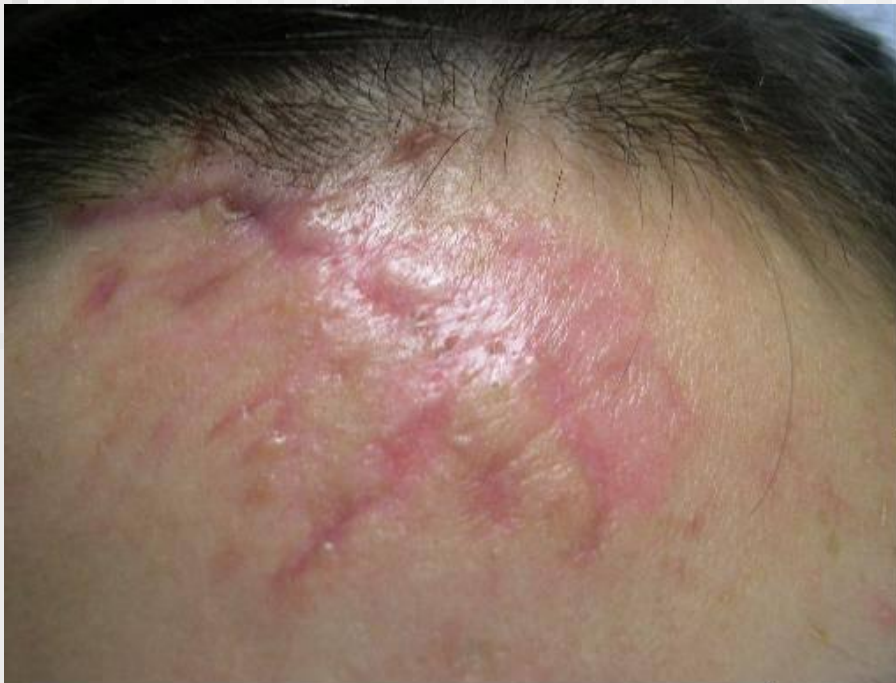- Сосудистая дисплазия до и после трех сеансов лечения



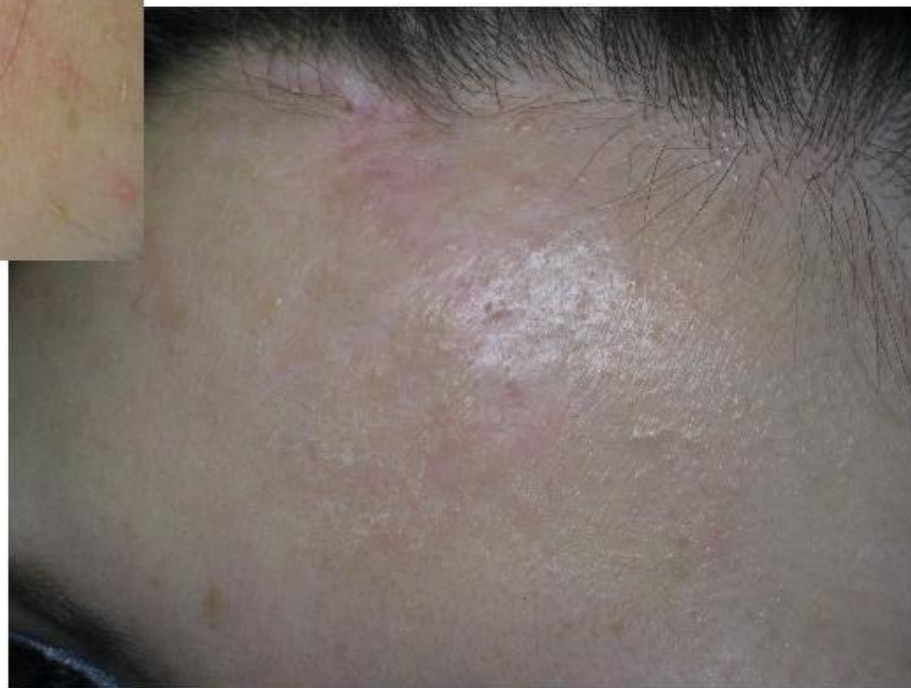- Сосудистая дисплазия до и после двух сеансов лечения



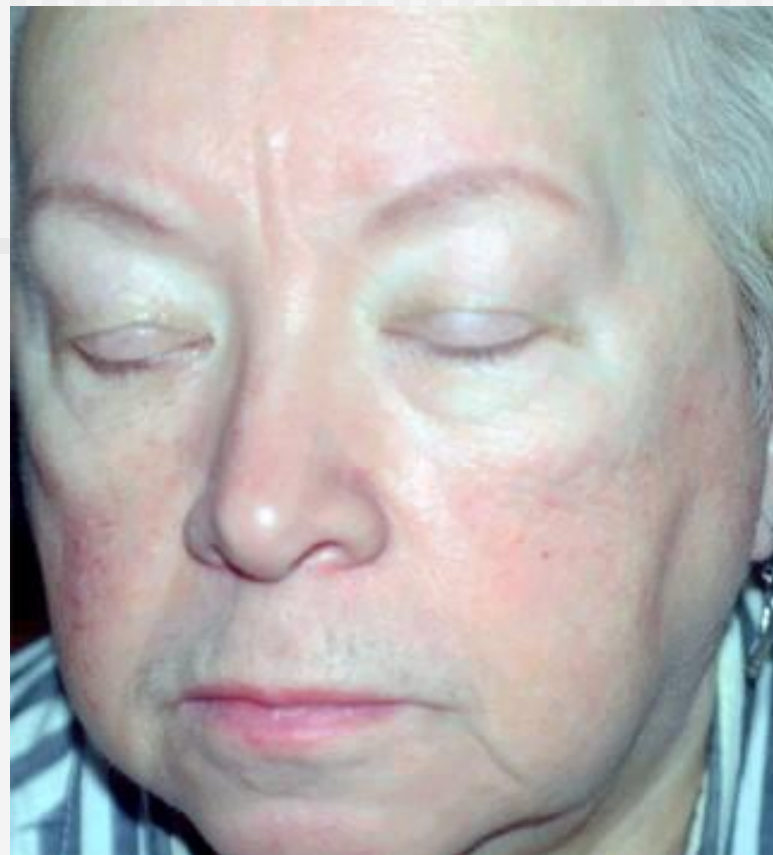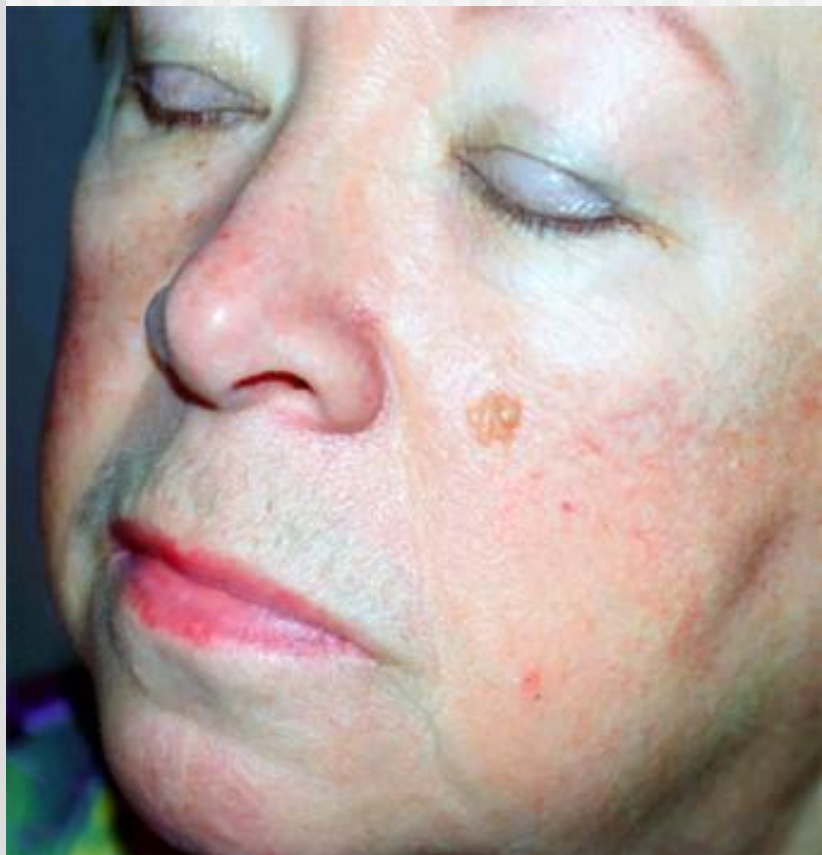- Шрам с сосудистой составляющей до и через 4 сеанса лечения. Интервал между сеансами – 3 недели.



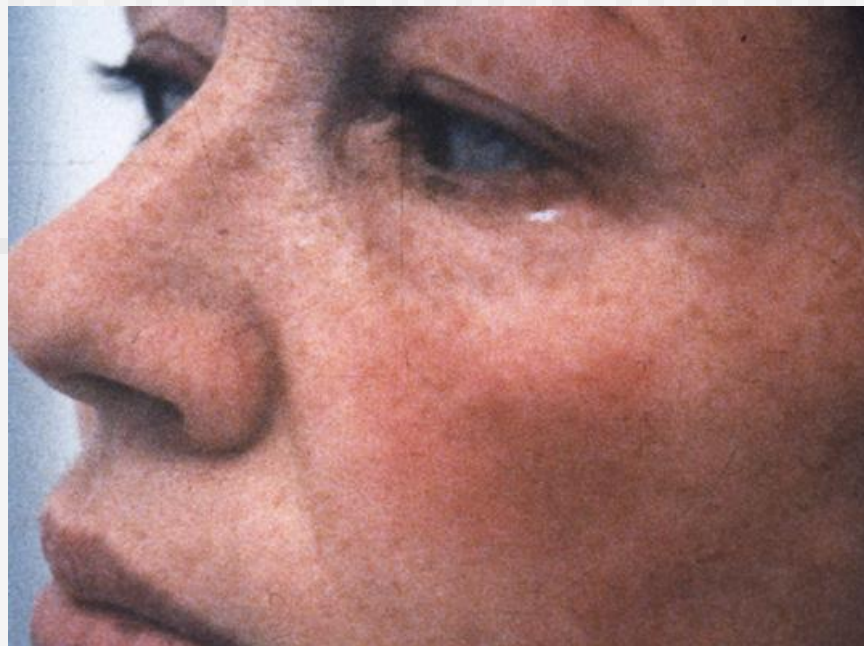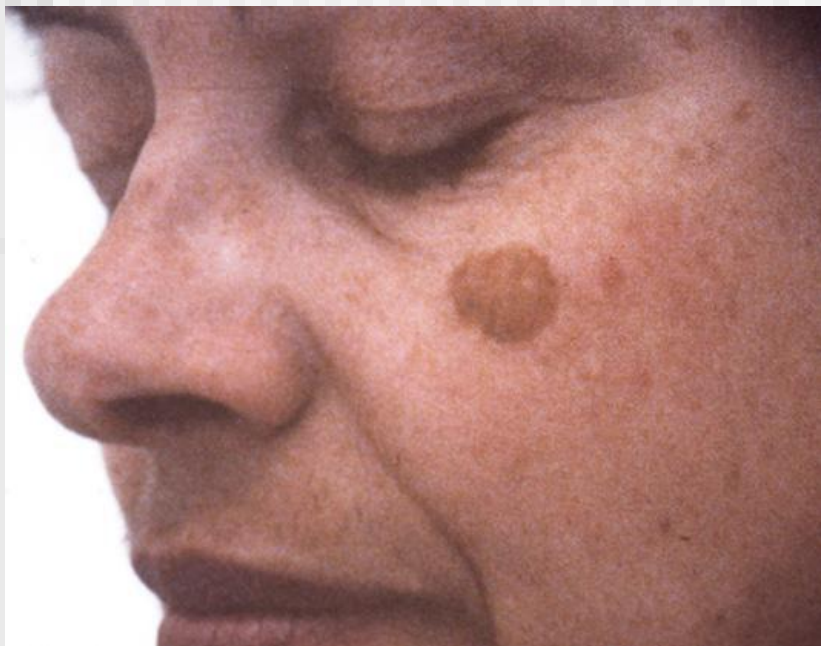Pivkina do iposle 2 sessiy Yachroma



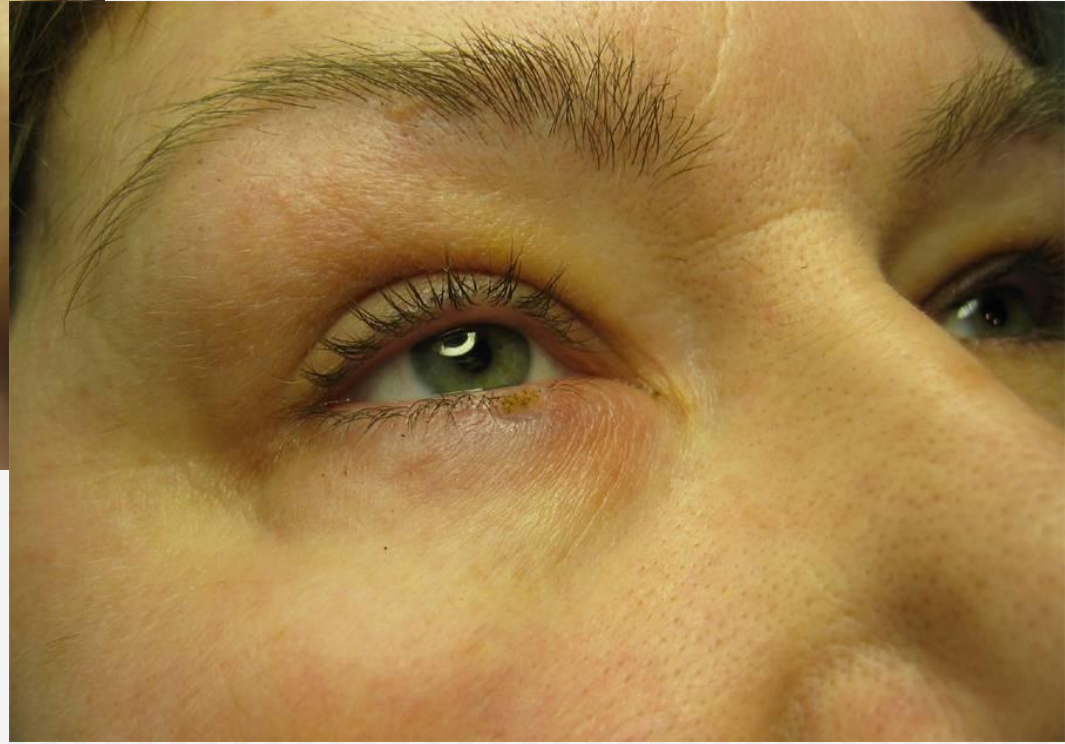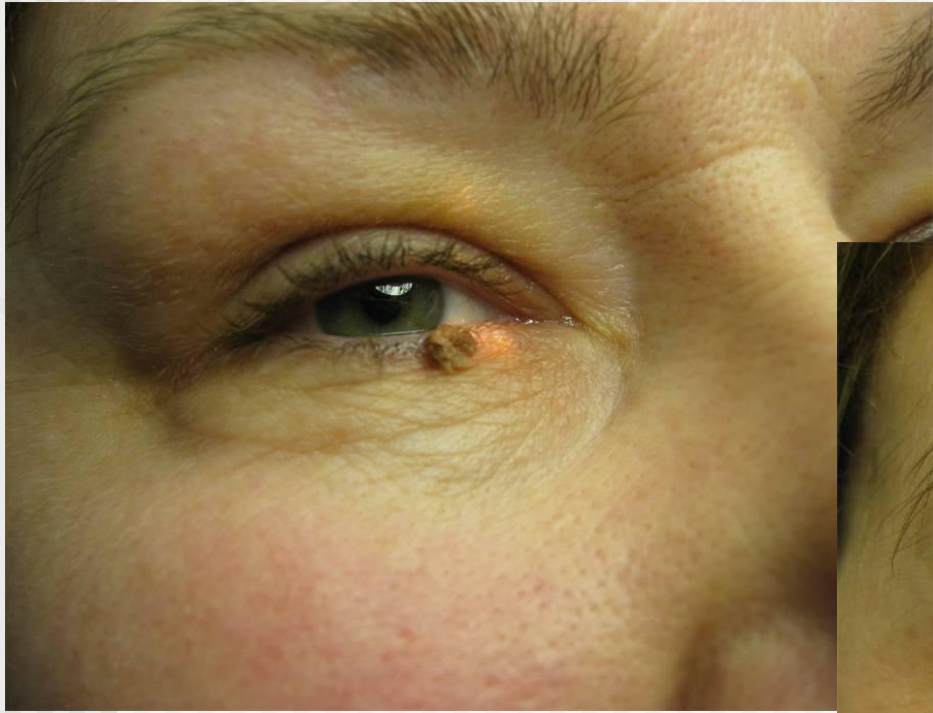- Шрам с сосудистой составляющей до и через 4 сеанса лечения. Интервал между сеансами – 3 недели.



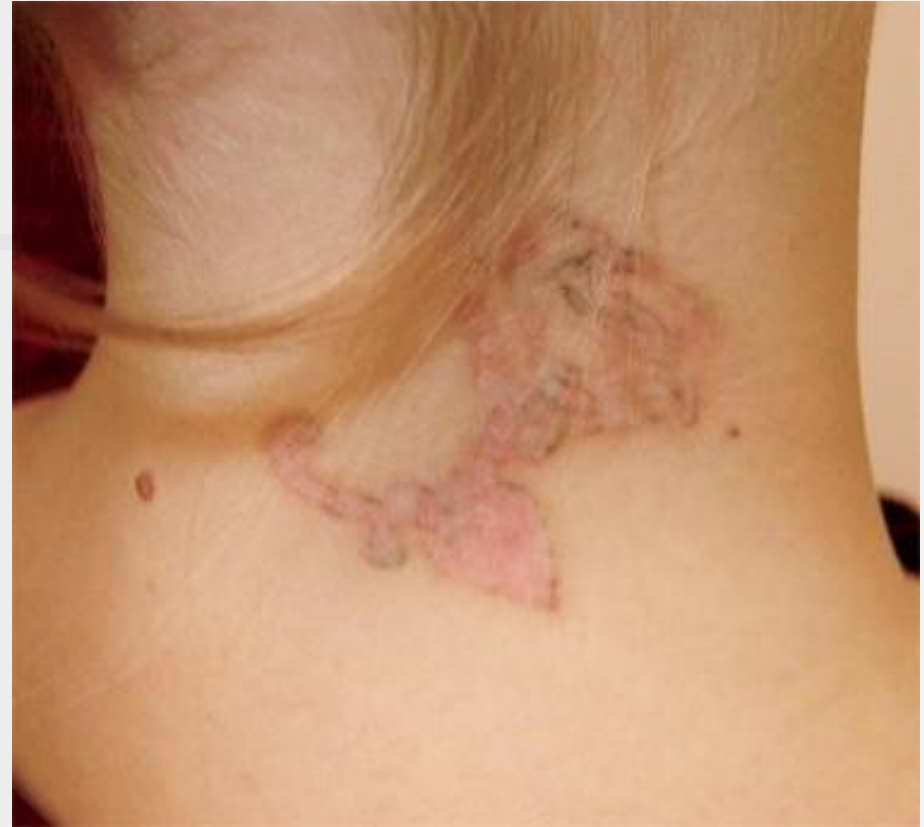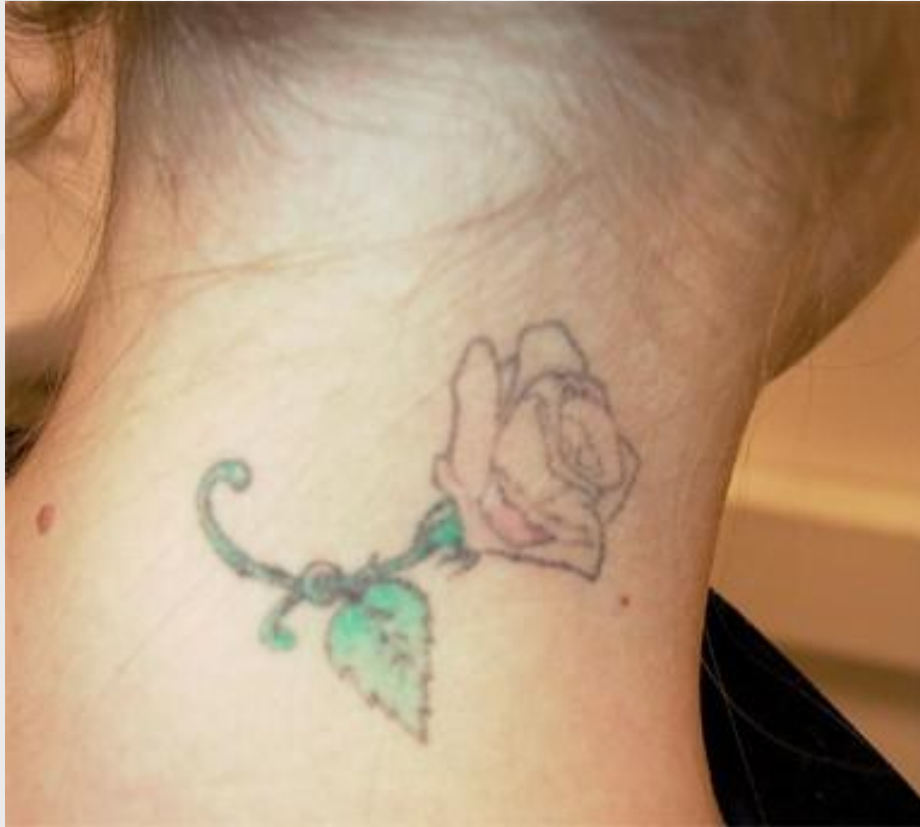- Кератома, до и после лечения.



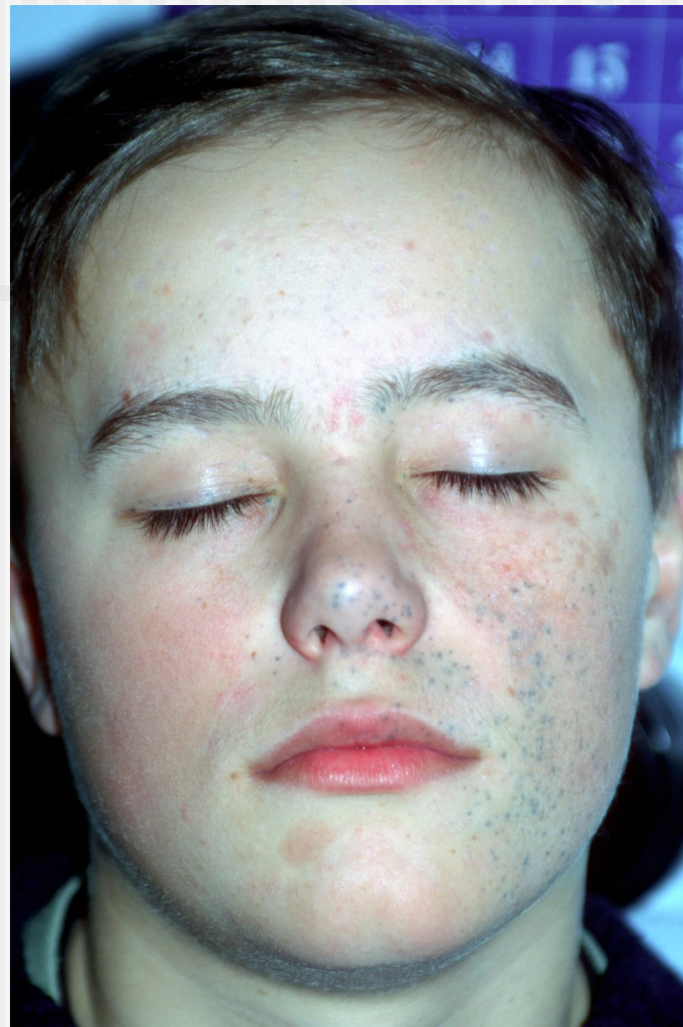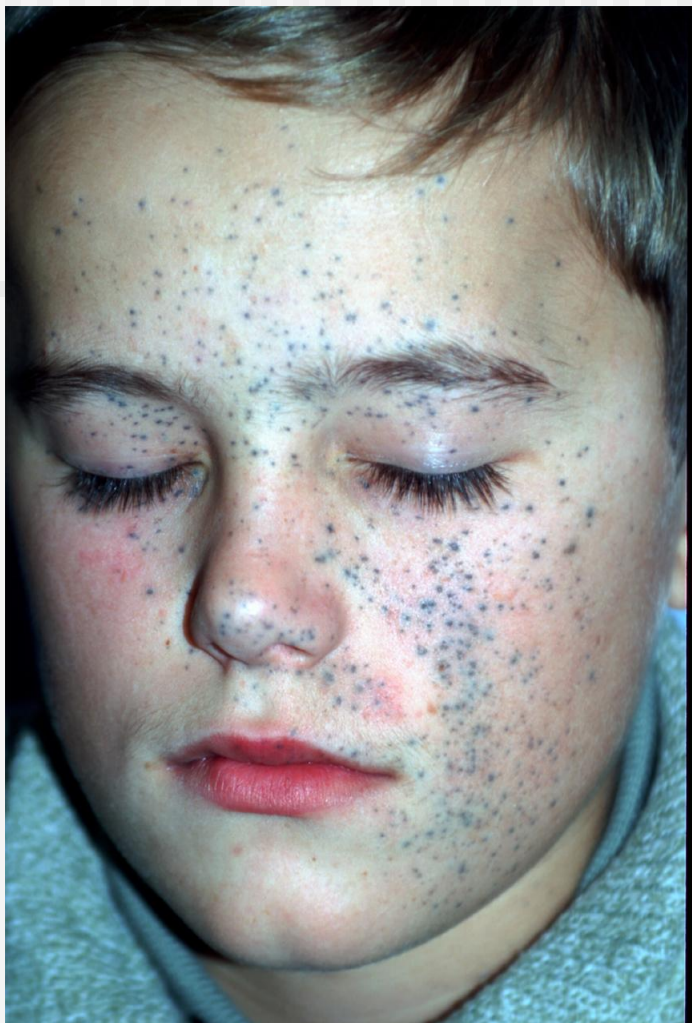- Лентиго до и после лечения.



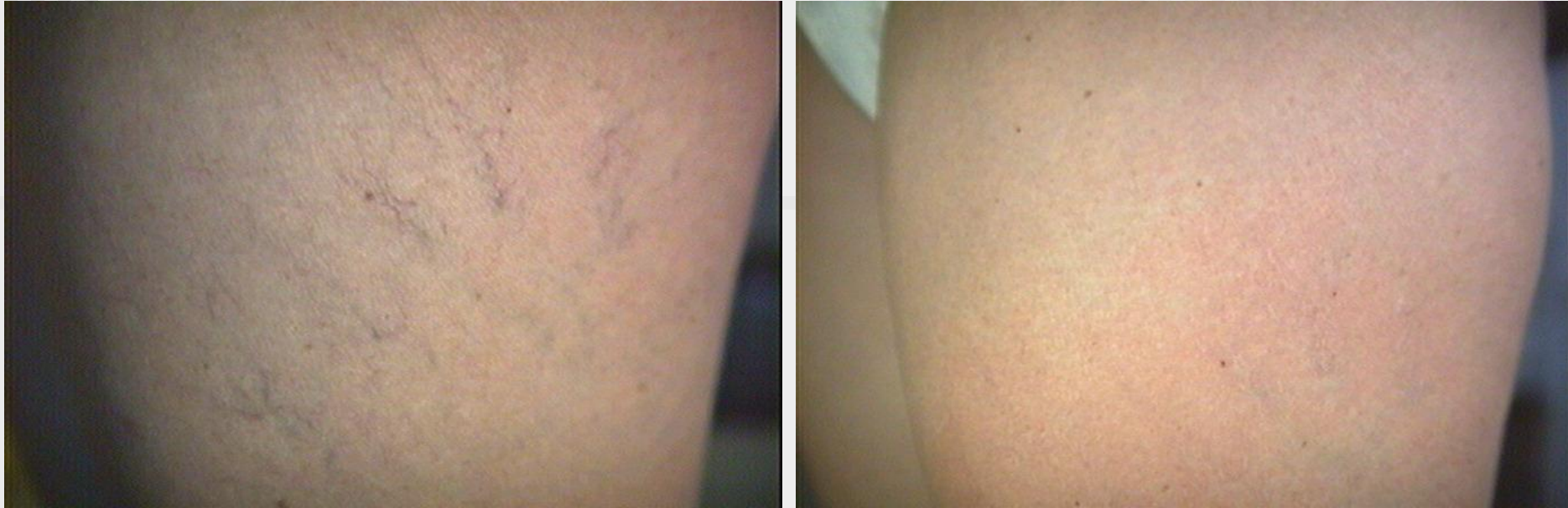- Женщина с непигментированными образованиями на коже лица до и после одного сеанса лечения.



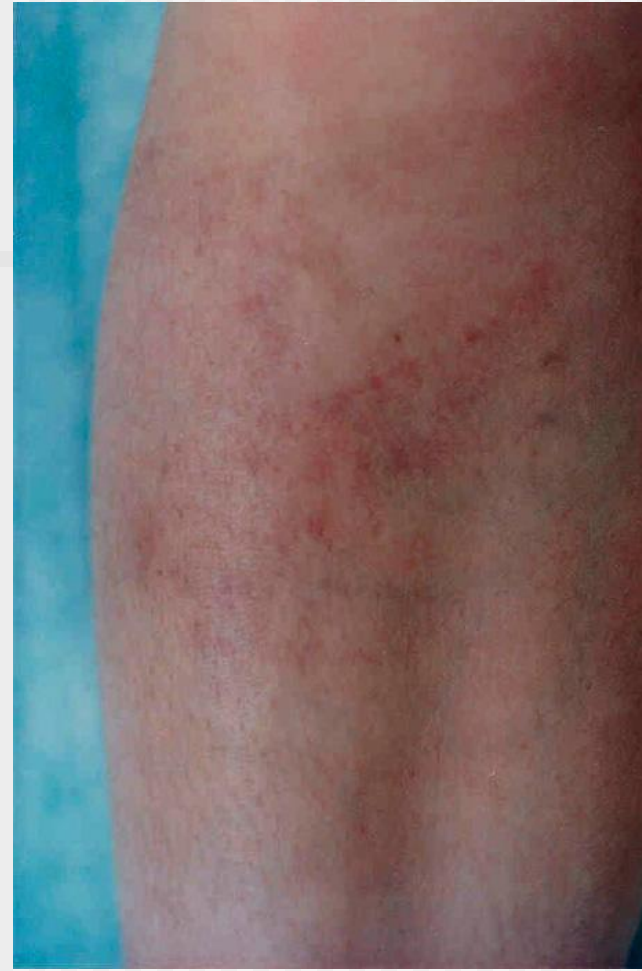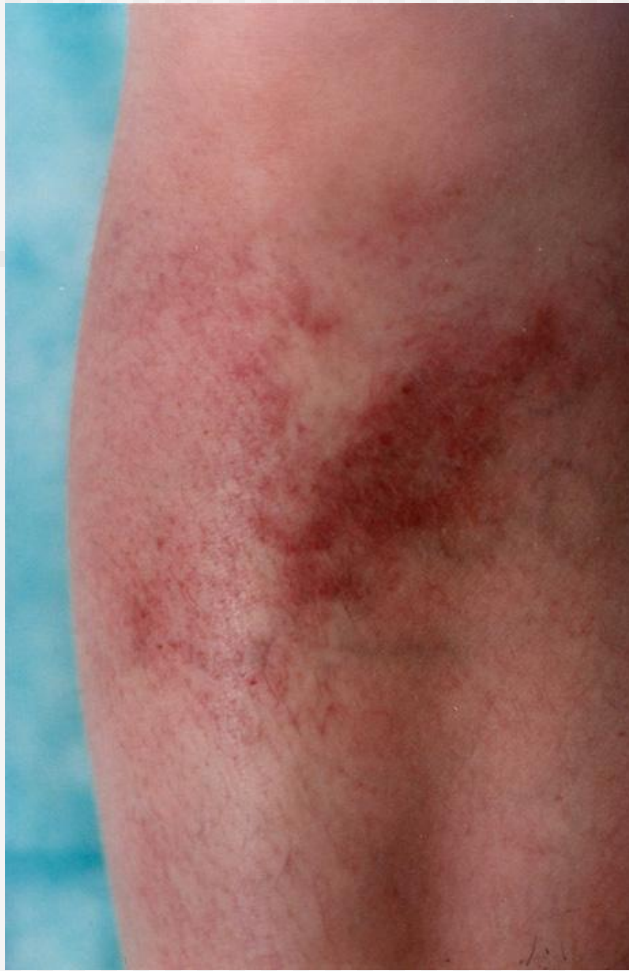- Татуировка задней поверхности шеи до и через 3 недели после лечения



- Травматическая татуировка до и через 3 недели после лечения



- Телеангиэктазия наружной поверхности бедра до и после лечения лазерной установкой «Яхрома-Мед».



- Вторичная телеангиэктазия голени после склеротерапии до лечения и через месяц после двух сеансов лечения