Нарушения психомоторного развития у больных эпилепсией раннего возраста

Кафедра неврологии детского возраста, РМАПО,Тушинская детская больница

Зыков В.П.,

Бадалова С.Т., Степанищев И.Л, Милованова О.А.

Эпилепсии с дебютом в раннем возрасте

- Ранняя неонатальная миоклоническая эпилепсия 0-4 недели
- Ранняя эпилептическая энцефалопаия до 3 мес
- Синдром Веста с 3 до 12 мес- нарушение развития до 90%

Эпилепсии с дебютом в раннем возрасте

- Синдром Драве с 1 мес - до 3 лет

Из 56 больных 37 зависимы в уходе после 10 лет у 6 коммуникативные навыки

у 50% больных IQ < 50

- Синдром Леннокса-Гасто с 12 мес

Симптоматические задержка развитие 75%

Ранняя миоклоническая энцефалопатия (неонатальная миоклоническая **энцефалопатия**).
Jean Aicardi

- Дебют- всегда в раннем неонатальном периоде судорожные манифестации :
- парциальный или фрагментарный мигрирующий миоклонус;
- массивные миоклонии;
- парциальные двигательные приступы;
- тонические инфантильные спазмы.

Ранняя миоклоническая энцефалопатия (неонатальная миоклоническая **энцефалопатия**).
Jean Aicardi

Двигательная сфера. Развитие

- пирамидные симптомы.
- дистонические позы и движения спустя пару недель

Развитие

- развитие детей имеет тенденцию к замедлению, или к остановке развития (Dalla зBernardina et al., 1982, 1983).
- Умственное развитие нулевым или крайне низкое,
- отсутствие фиксации взгляда за перемещающимся объектом

Прогноз. Терапия

- Большинство из тех, кто выживает были в вегетативном состоянии при последнем осмотре.

не эффективны.

- противоэпилептические препараты,
- АКТГ,
- кортикостероиды или пиридоксин

Ранняя инфантильная эпилептическая энцефалопатия с угнетением-вспышкой(Ohtahara et,al.1976)

- ДЕБЮТ на первых месяцах жизни
- Тонические спазмы
- Угнетение-вспышка на ЭЭГ
- Задержка психомоторного развития
- Ранняя смертность

Семиотика приступов 100-300 в сутки

- Тонические спазмы-положение тела с согнутым вперед туловищем за счет сокращения мышц
- Вр.приступа до 10 сек, интервал между спазмами до 9-15 сек
- Класстер 10-40 приступов
- Парциальные моторные
- Гемиконвульсии+альтернирующие
- Тоникоклонические судороги у 30%

Лечение

- Синтетический АКТГ оказал постоянный эффект в 2-х из 11 случаев и частичный эффект в 4х случаях с возобновлением вскоре после лечения.

исход

- Во всех случаях все больные были тяжелыми инвалидами как умственно, так и физически. У всех наблюдалась тяжелая задержка. У половины летальный исход в раннем возрасте

Синдром Веста 2,9 - 4,5 на 100.000 детей (Trevathan et. al.,1999; Luthvigsson et al., 1994).

Самая частая форма среди ранних эпилептических энцефалопатий - до 40%

Синдром встречается у мальчиков чаще, чем у девочек.

Синдром Веста

- инфантильные спазмы
- отставание в умственном развитии
- гипсаритмия.

Достаточно 2 признака (P.M.Jeavons,M.O.Livet, 2004)

Терапия синдрома Веста

- **Y. Ron", Y.S.** Hwang[6]*Korea* TPM from 0.5 to 1 mg/kg per day The >50% seizure reduction rate was 70%. 2002
- Seizure free rate in Lennox-Gastaut **syndrome (LGS) or infantile spasm was 18%.**

Терапия синдрома Веста

- **Низкие дозы топирамата эффективны в лечении инфантильных спазмов. K.L. Lim, H.S. Wang, M.L. Chon, P.S. Hung et al., Taiwan (111-112)2005**
  Контроль над приступами при инфантильных спазмах был достигнут на низких дозах топирамата (7,35± 4,9 мг/кг/сут) по сравнению с исследованием Glauser et al., полагающими, что эффективной дозой топирамата является 15±5,7мг/кг/сут.

Когерентный анализ ЭЭГ

Одним из информативных цифровых методов оценки нейрональной дезинтеграции неокортекса является когерентный анализ биоэлектрической активности головного мозга (О.М. Гриндель,1988, Иванова Е.Л.,2004, Norman R. et.al.1997)

Варианты синдрома Веста

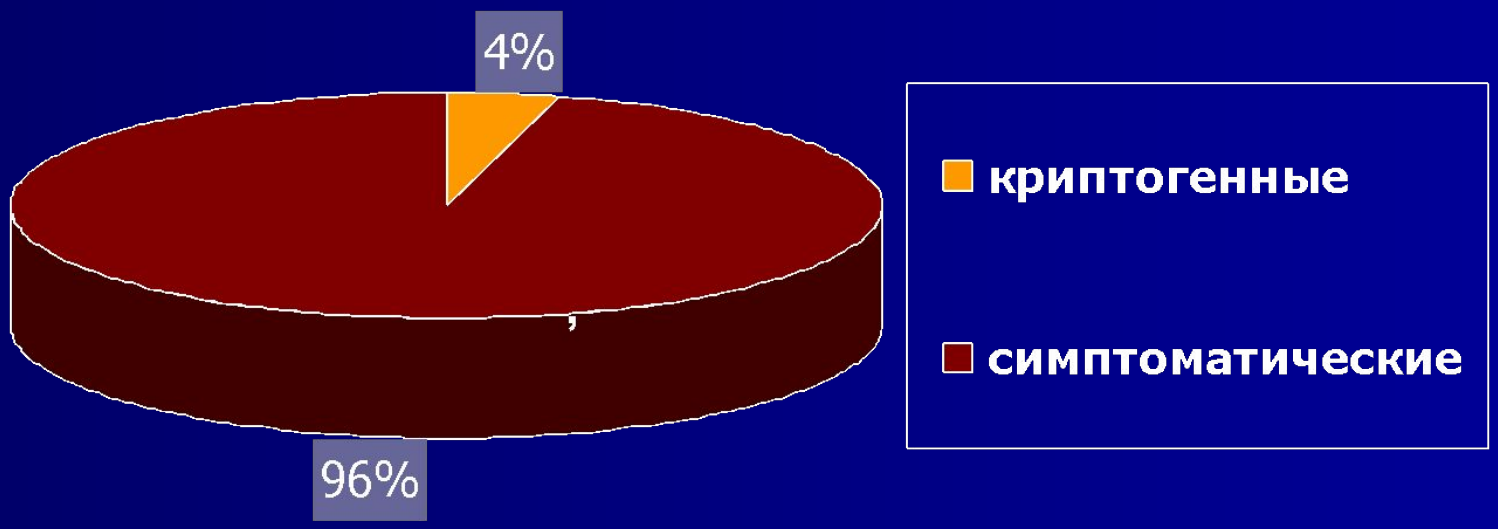

Нарушение психомоторного развития

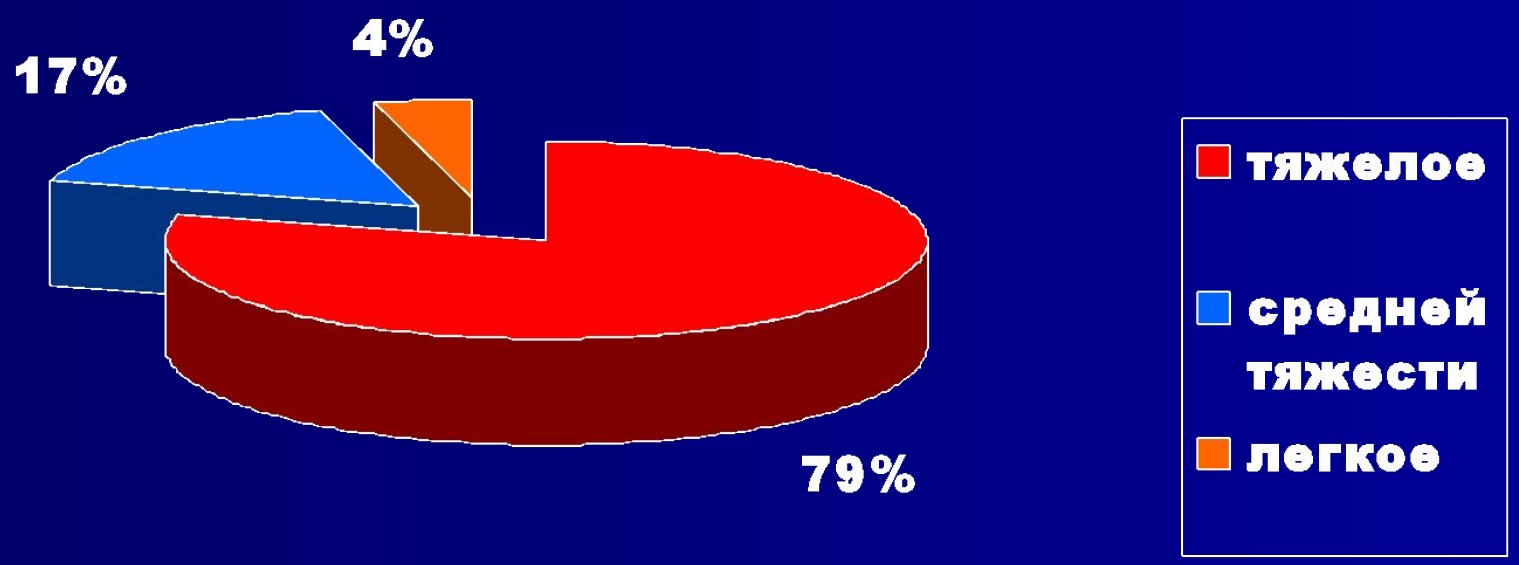

Показатели ПМР по шкале Л.Т. Журбы- Е.М. Мастюковой.

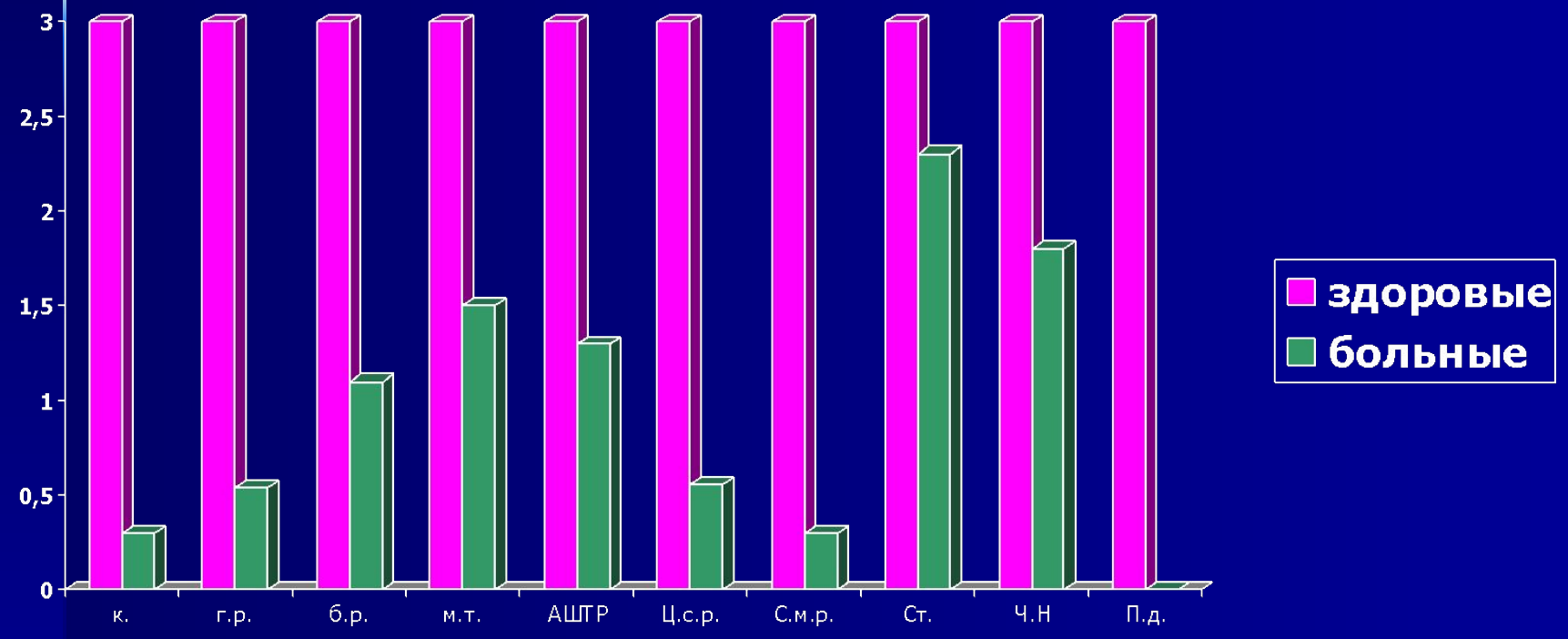

Показатели психомоторного развития

снижение показателей ПМР

коммуникабельность,

- голосовые реакции,
- сенсомоторные реакции,
- зрительные ориентировочные реакции

- Цепные рефлексы на голову и туловище
- познавательного интереса к окружающему,
- понимания обращенной речи,
- дифференцированных эмоциональных реакций

Двигательные расстройства 75%

- парапареза – 2
- гемипареза или тетрапареза – 9
- гемиплегия или тетраплегия - 2
- отсутствовали – 11

Мышечный тонус:

- Мышечная дистония, умеренная гипотония – 8
- Атония - 5
- Высокий без патологических поз – 5
- Высокий по спастическому и ригидному типу -5

Нарушения зрения 50%

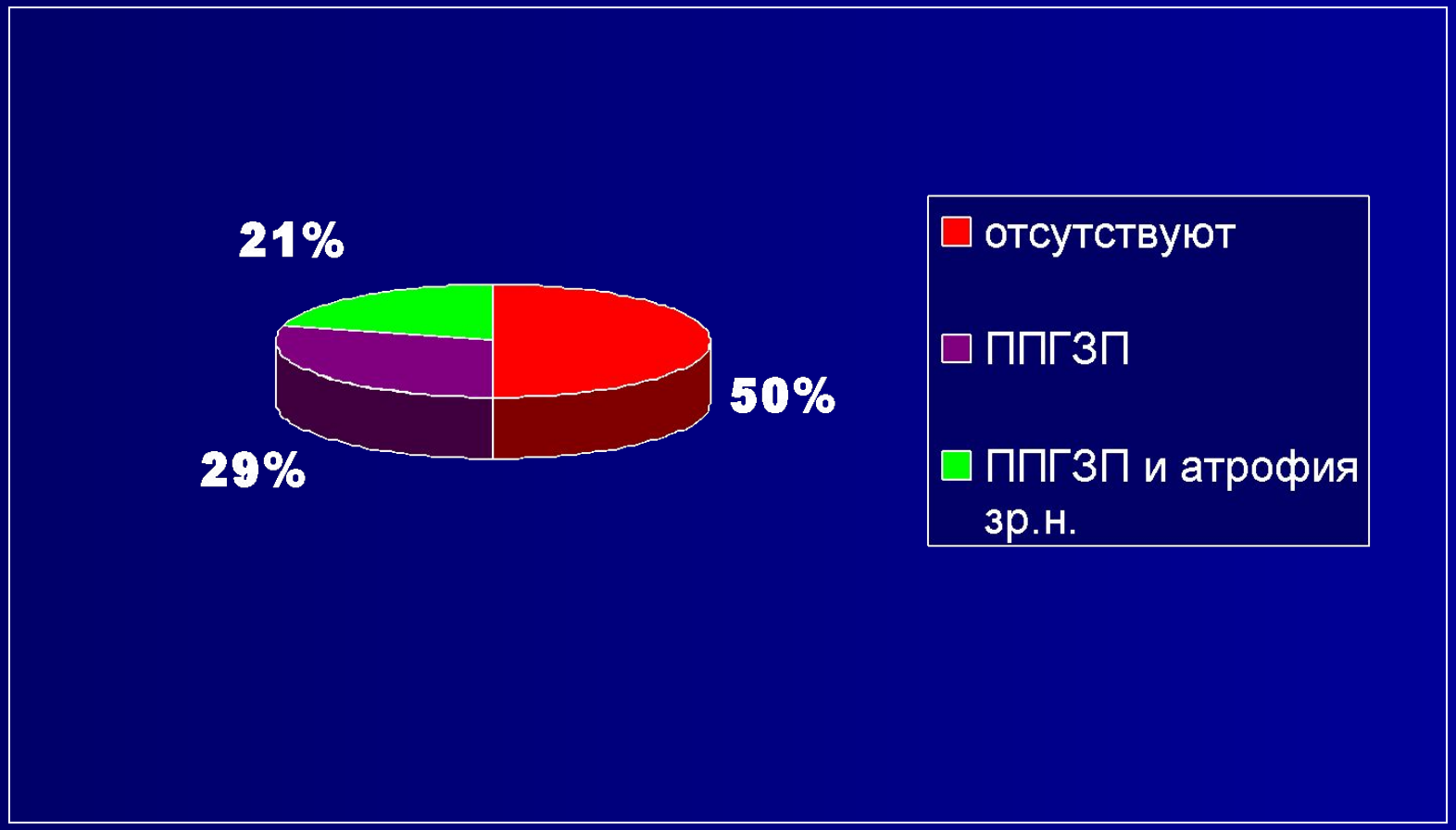

ЭЭГ больных синдромом Веста. Варианты гипсаритмиии.

Тип гипсаритмии	Количество случаев	%
Типичная	4	16,7%
Атипичная:		
- синхронизированный вариант	1	5%
- супрессивно-взрывной вариант	3	15%
- **асимметричная (унилатеральная)**	5	**25%**
- зонально-акцентуированная	3	15%
- **с региональным акцентом**	8	**40%**

Показатели когерентности по внутриполушарным парам у здоровых, больных синдромом Веста и больных ДЦП

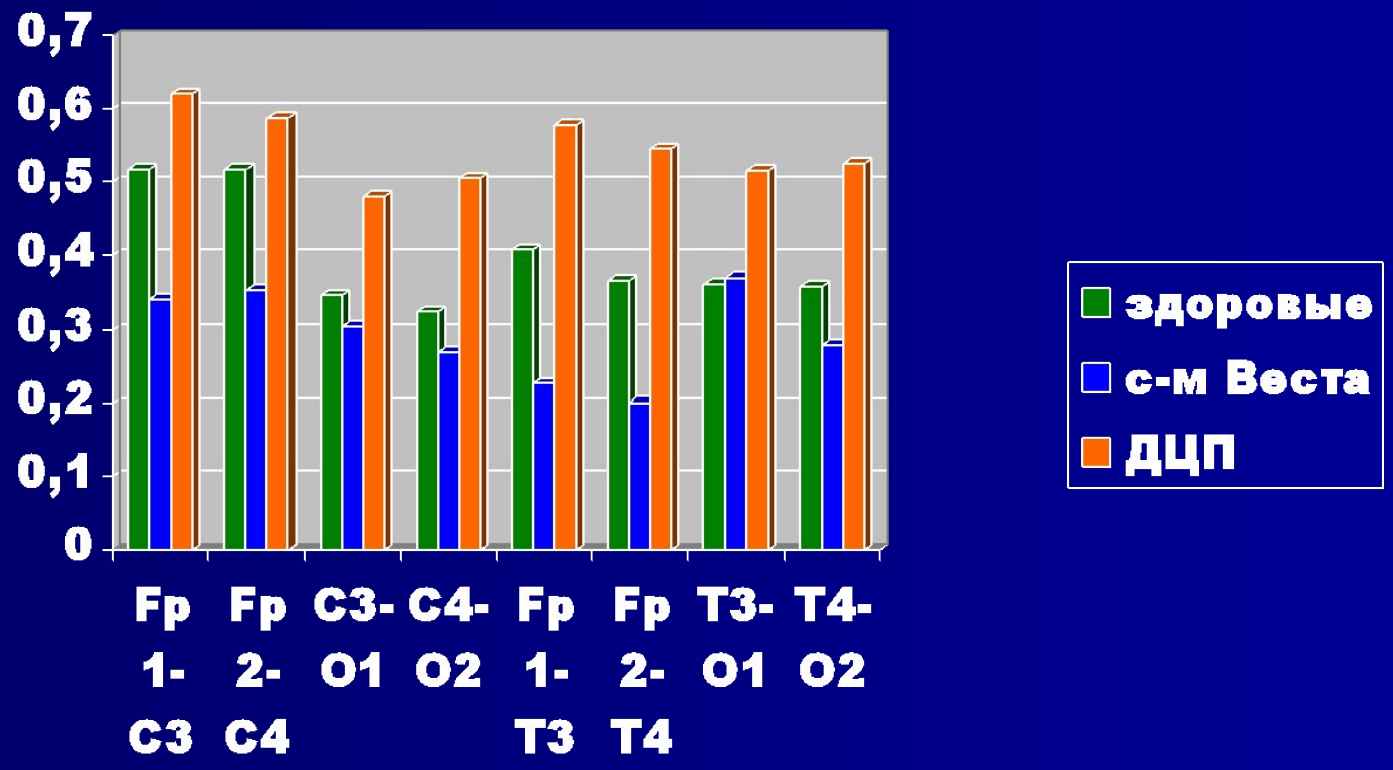

Синдром Веста

показатели когерентности по внутриполушарным парам до лечения

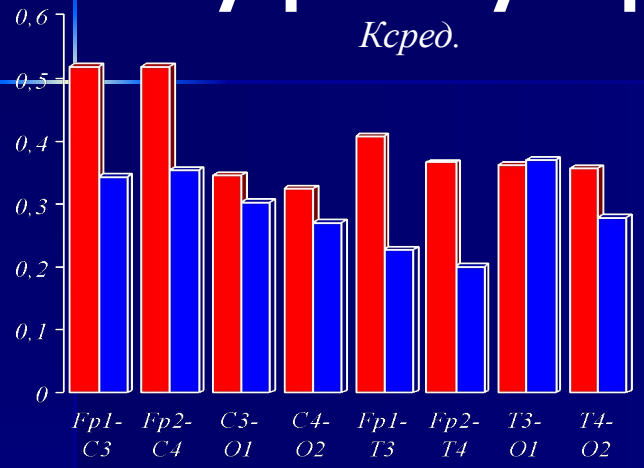

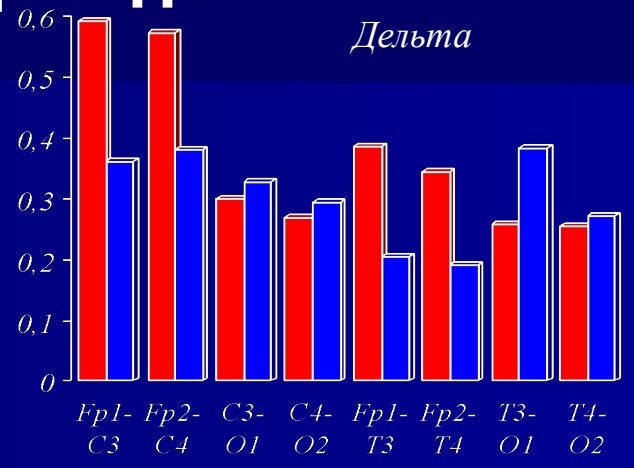

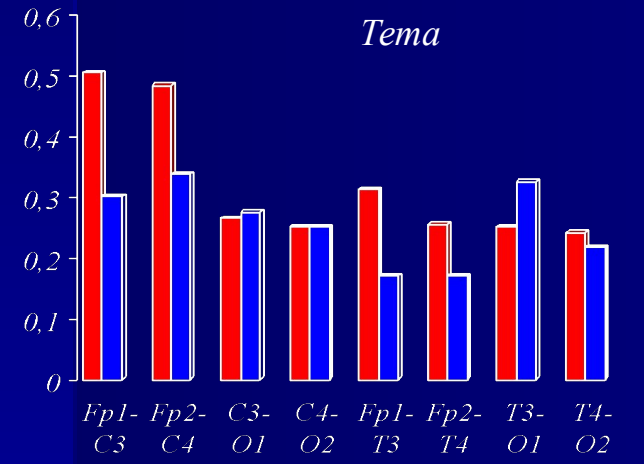

Здоровые

До лечения

Показатели когерентности по средним внутриполушарным

Пары:	Дельта	Тета
Fp1-C3	0,37±0,05 ***	0,30 ±0,04***
Fp2-C4	0,38 ±0,04**	0,34 ±0,05*
C3-O1	0,33 ±0,05	0,28 ±0,04
C4-O2	0,29 ±0,05	0,25 ±0,05
Fp1-T3	0,20 ±0,04**	0,17 ±0.03**
Fp2-T4	0,19 ±0,04*	0,17 ±0.05
T3-O1	0,38 ±0,06	0,32 ±0.05
T4-O2	0,28 ±0,06	0,32 ±0.05

*** $p<0,001$ ** $p<0,01$ * $p<0,05$

Данные нейровизуализации у больных синдромом Веста

Локализация дизгинезии мозга по данным нейровизуализации

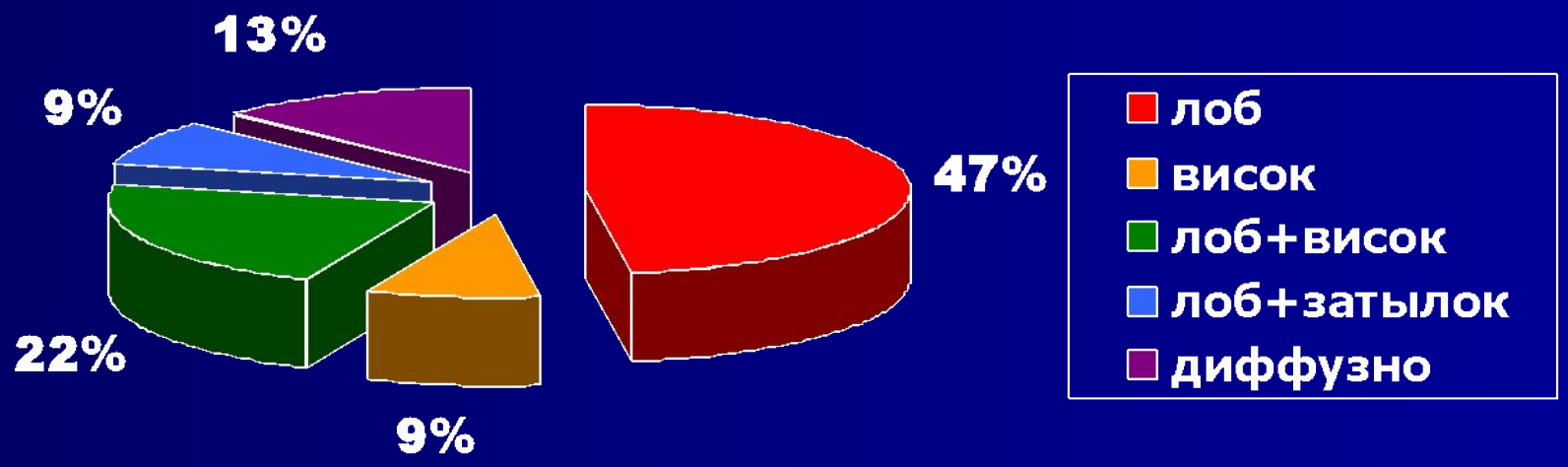

Рис. КТ больного И.А. 6 мес. Врожденный порок развития головного мозга (пахигирия). Синдром Веста (симптоматический). Тяжелое нарушение психомоторного развития.

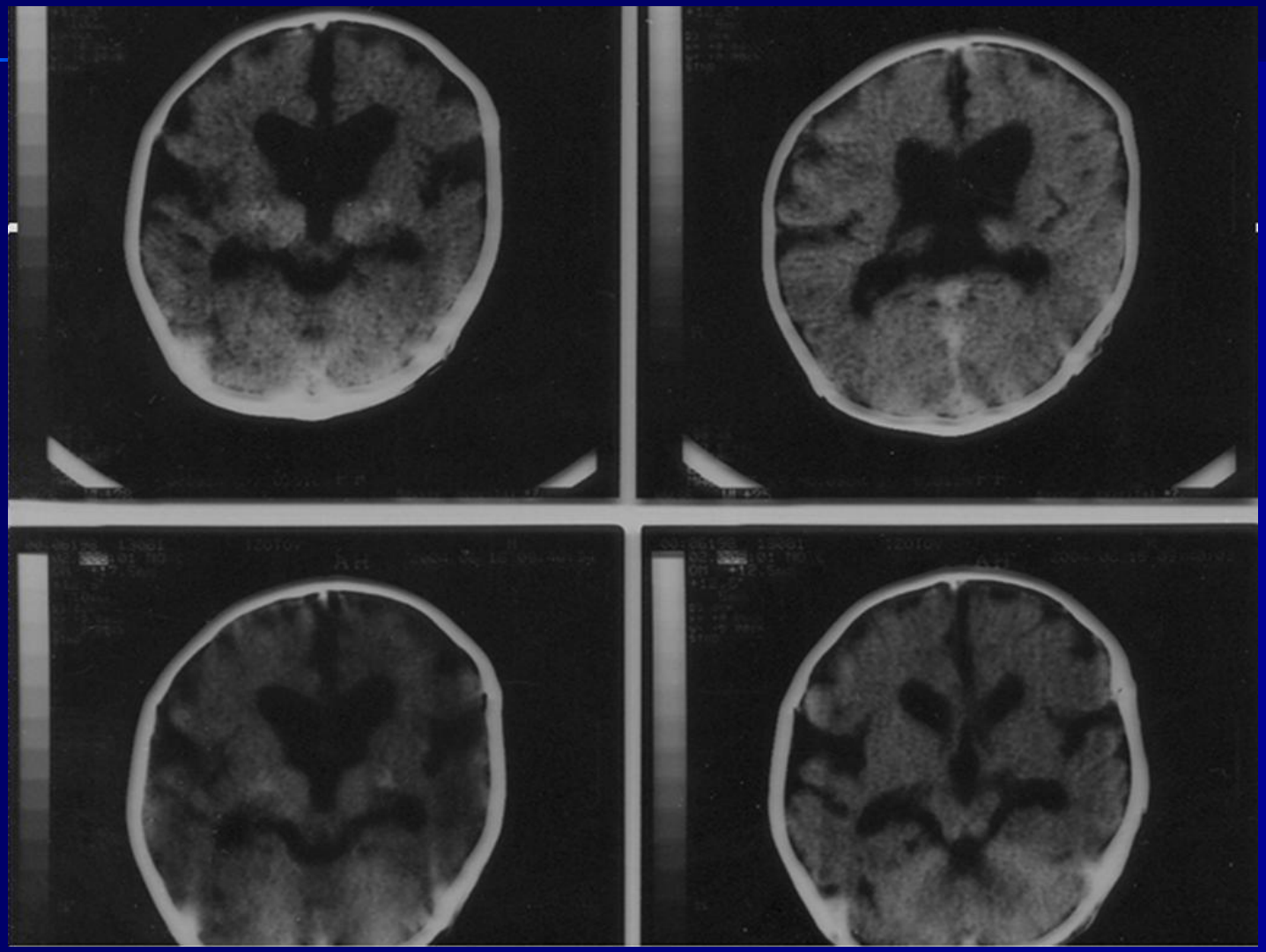

Лечение больных синдромом Веста

Комплексная терапия

- Препараты вальпроевой кислоты - ПВК (депакин, конвулекс) (60 мг/кг/сут)
- Синактен-депо (0,04 мг/кг/сут)

В 9 случаях проводилась политерапия с использованием 2-х и более антиэпилептических препаратов.

У 23/24 больных базовым препаратом являлись ПВК

ЭЭГ в динамике на фоне проводимой терапии

- Сохранение локальной активности – 8
- Исчезновение гипсаритмии – 12
- Без изменений - 4

Показатели психомоторного развития в динамике

Синдром Веста

показатели когерентности по внутриполушарным парам после лечения

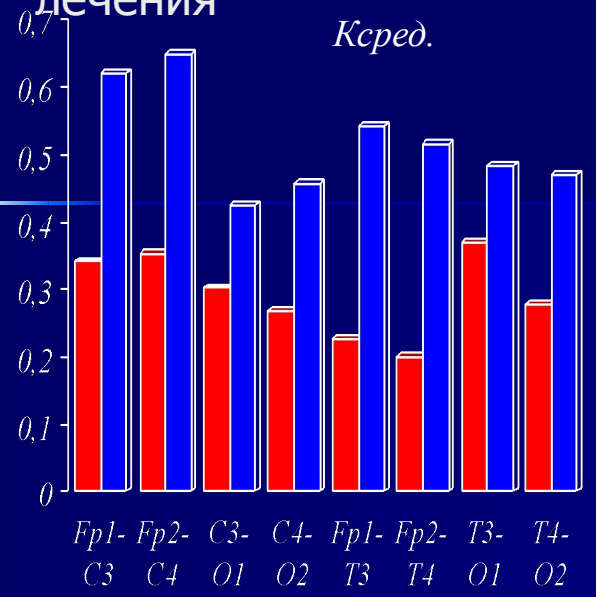

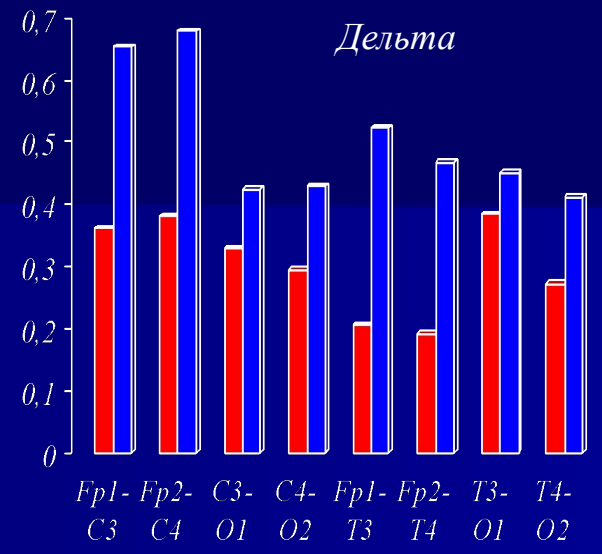

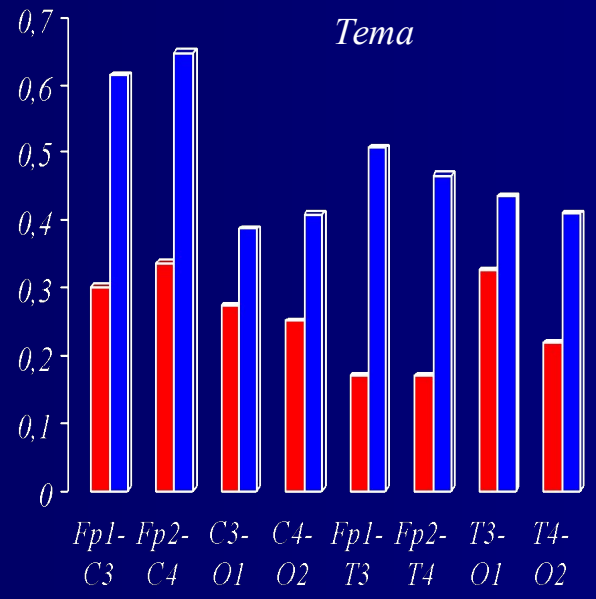

До лечения

После лечения

Показатели когерентности по средним внутриполушарным

Пары:	Дельта	Тета
Fp1-C3	0,65±0,05***	0,61 ±0,05***
Fp2-C4	0,67 ±0,04***	0,65 ±0,05***
C3-O1	0,42 ±0,06	0,39 ±0,07
C4-O2	0,43 ±0,07	0,41 ±0,07
Fp1-T3	0,52 ±0,06***	0,51 ±0,06***
Fp2-T4	0,47 ±0,07**	0,47 ±0,08**
T3-O1	0,45 ±0,07	0,44 ±0,07
T4-O2	0,41 ±0,08	0,41 ±0,08
*** $p<0,001$ ** $p<0,01$ * $p<0,05$		

ЭЭГ больной с синдромом Айкарди (модифицированная гипсаритмия по типу «угнетение-вспышка» до лечения

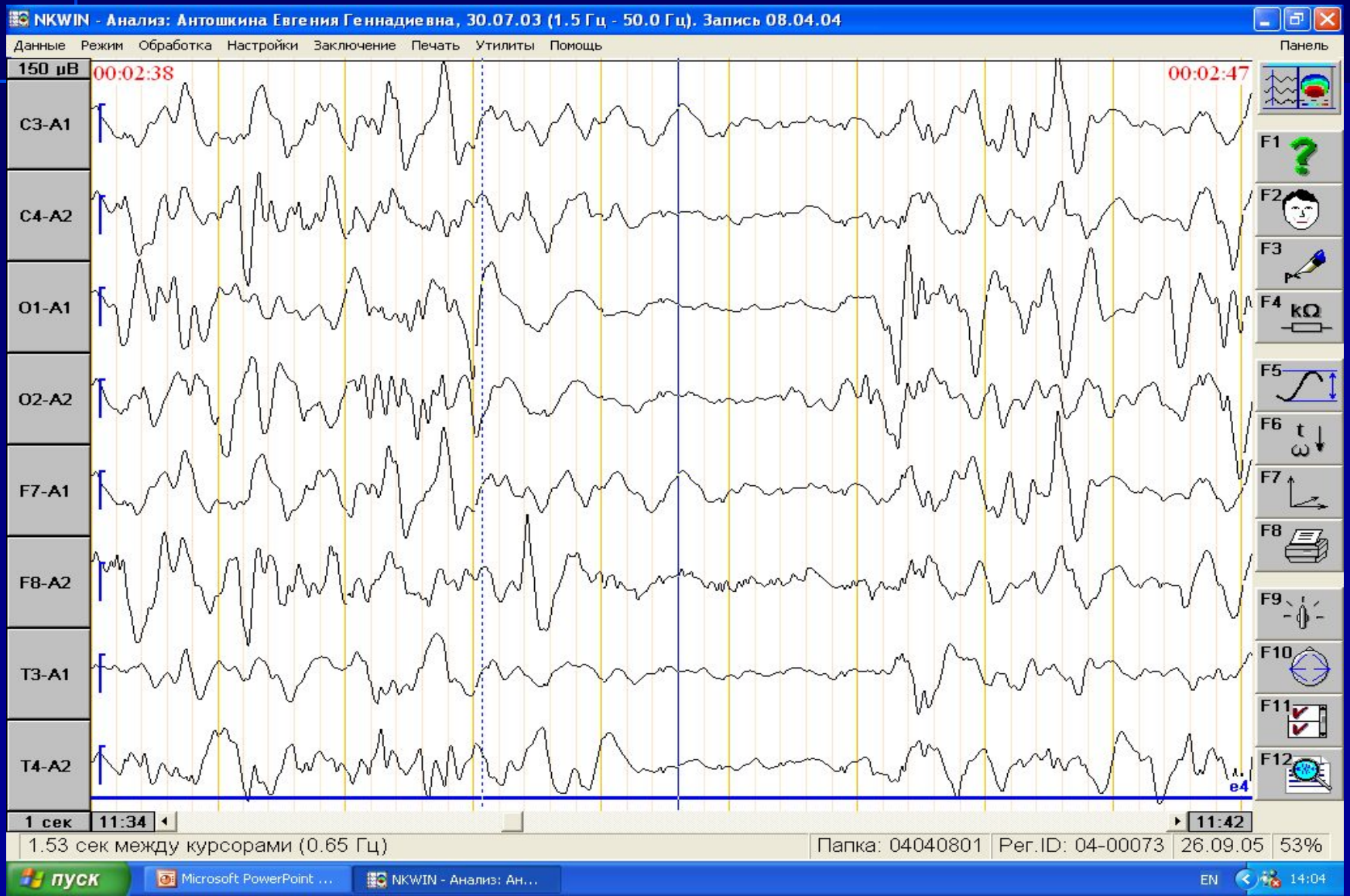

ЭЭГ больной с синдромом Айкарди (модифицированная гипсаритмия по типу «угнетение-вспышка» после лечения

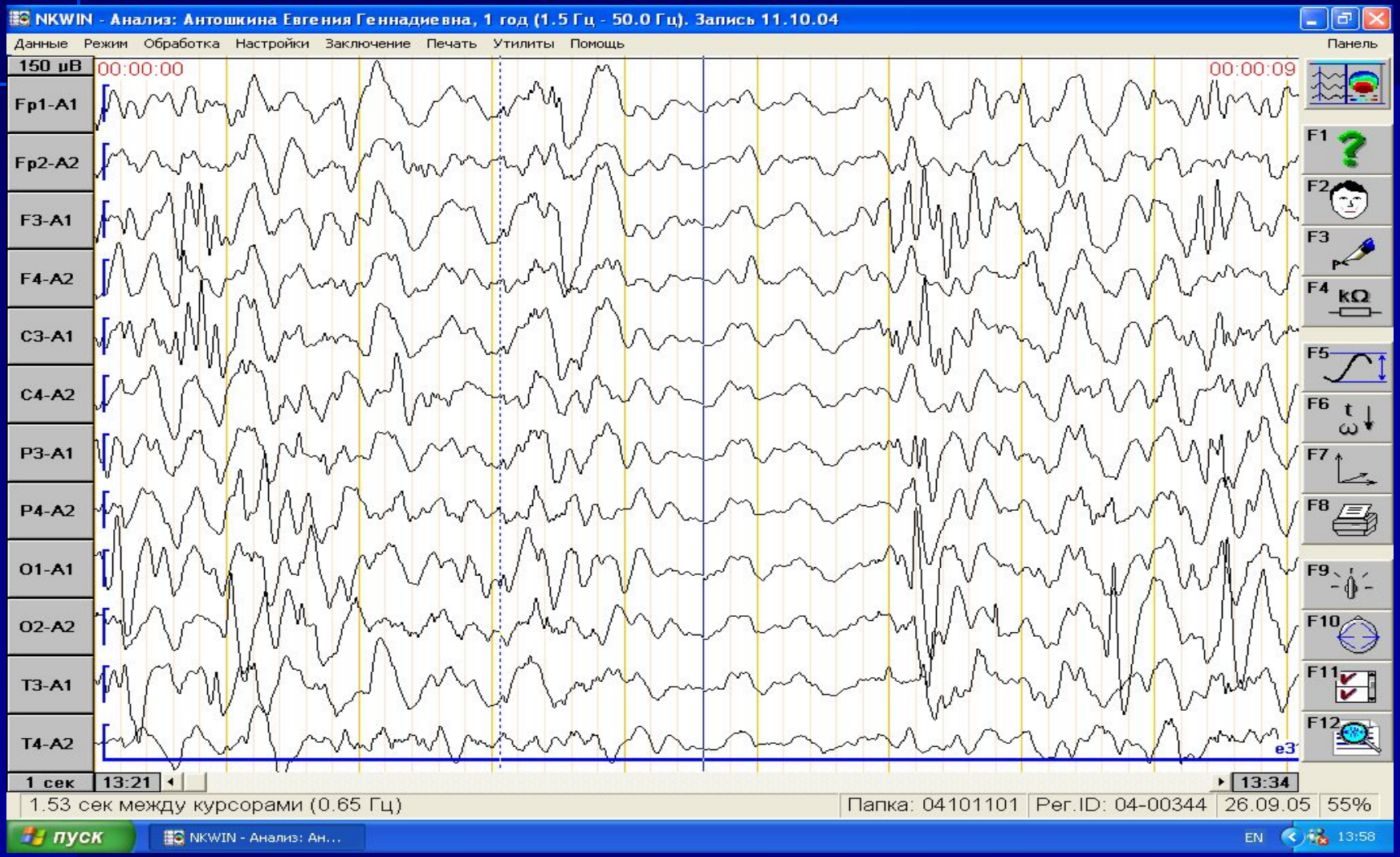

Рис.: КТ больной А.Е., 4 мес. Д-з: Порок развития головного мозга – агенезия мозолистого тела. Синдром Айкарди. Инфантильные спазмы. Задержка психомоторного развития. Расширение боковых желудочков. Кистовидное образование зрительного нерва слева (хореоретинальная киста)

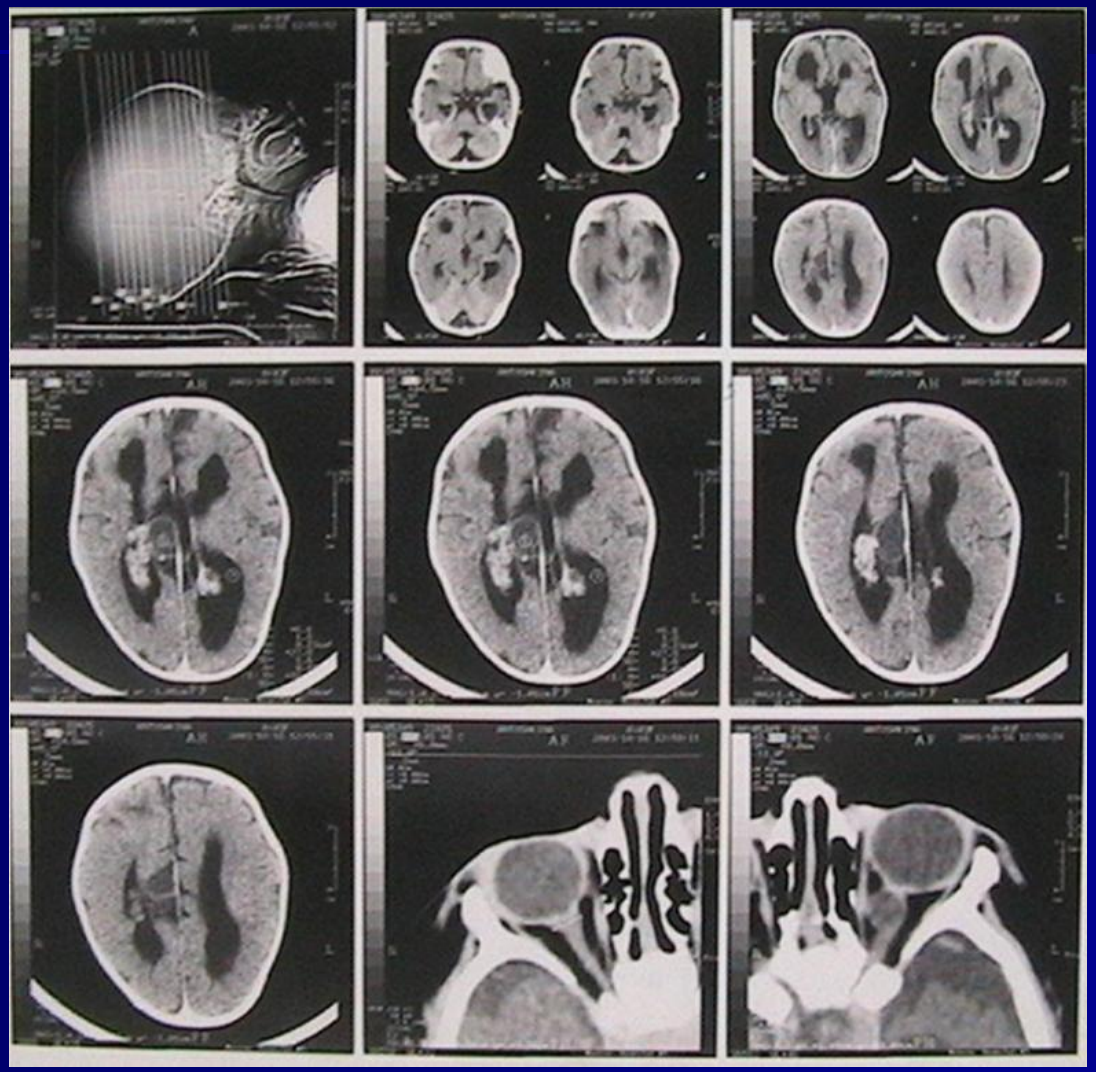

ЭЭГ больного Г.Э. 5 мес. Д-з: Синдром Веста (на ЭЭГ модифицированный вариант гипсаритмии с региональным акцентом до лечения)

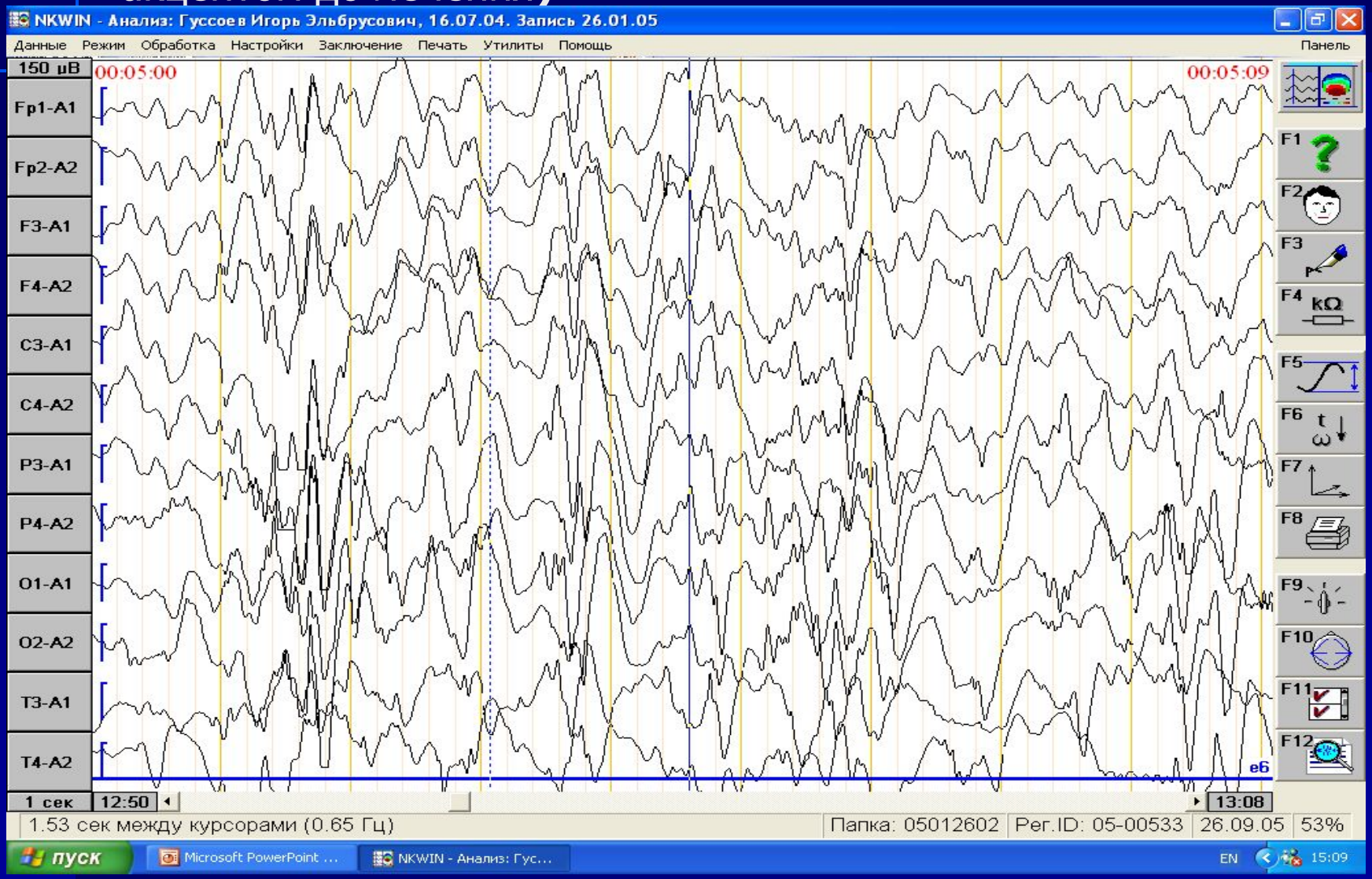

ЭЭГ больного Г.Э. 5 мес. Д-з: Синдром Веста (после лечения)

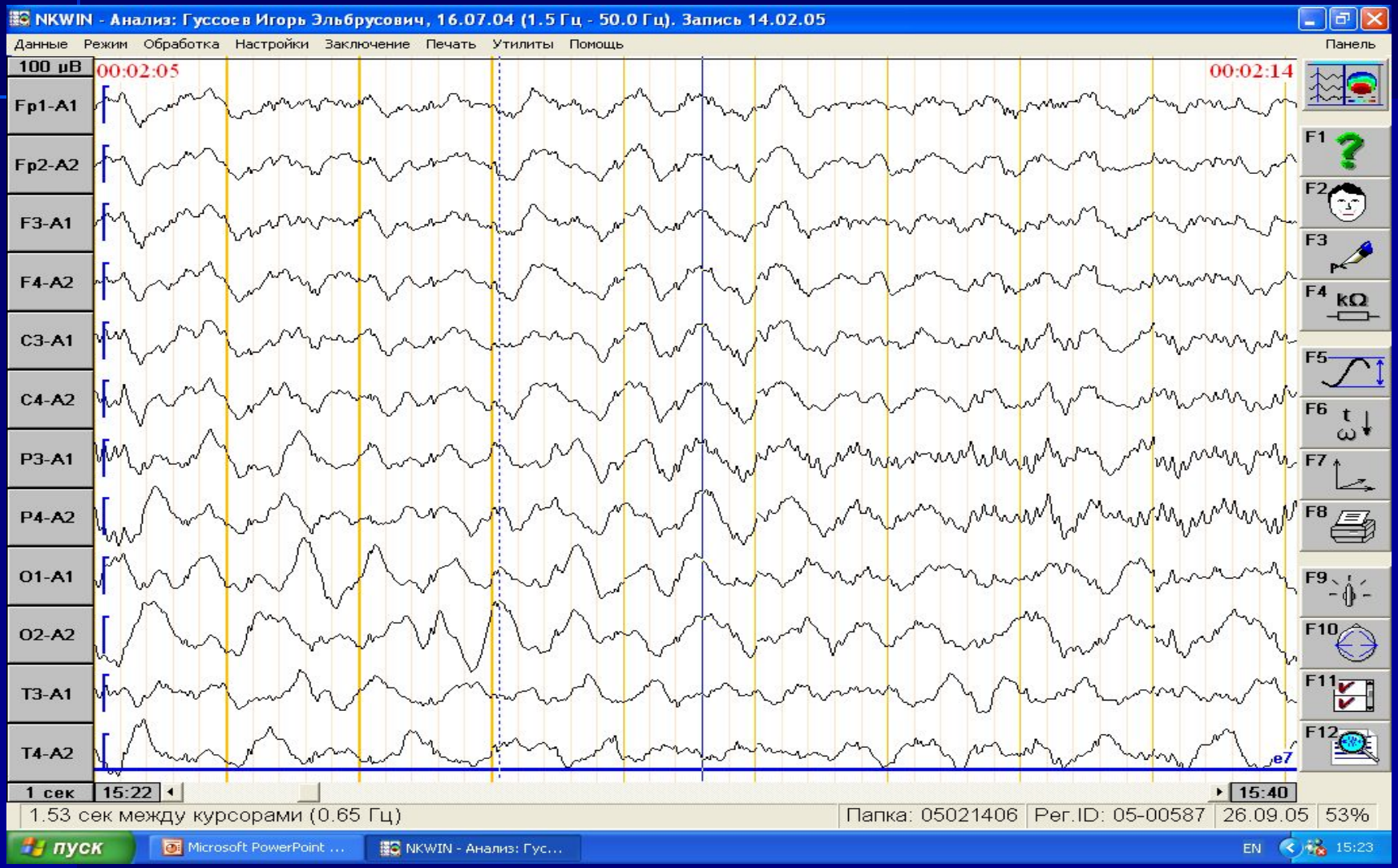

Катамнез (2003-2005)

- Трансформация в симптоматическую парциальную эпилепсию – 16 (69%)
- Трансформация в синдром Леннокса-Гасто – 1
- Медикаментозная ремиссия – 7 (30%)

ВЫВОДЫ:

- Проявлениями энцефалопатии у больных синдромом Веста являются нарушения : коммуникабельности, регресс сенсомоторных и зрительных ориентировочных реакций, связанные с повреждением лобно-височных отделов мозга
- Своевременная терапия приводит к прекращению приступов до 30%, препятствуя регрессу психомоторного развития

ВЫВОДЫ

- Для оценки эффективности проводимой терапии, целесообразно комплексное использование шкал психомоторного развития и когерентного анализа ЭЭГ в лобно-височных отведениях