

В данной презентации представлены примеры лечения наиболее частых нарушений прикуса. Все случаи лечения - реальные пациенты врача-ортодонта Тихонова Андрея Викторовича. Фото использованы с их разрешения.

Данная презентация скачана с сайта

www.GoodOrtho.ru

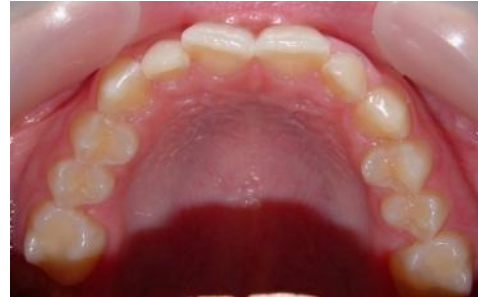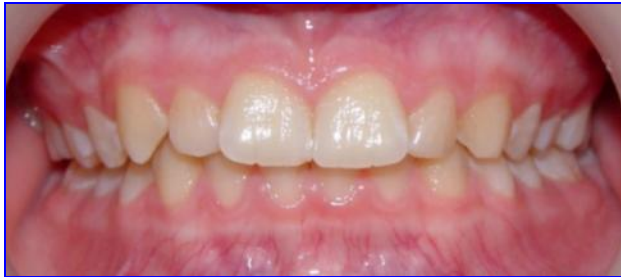и предназначена для индивидуального просмотра.

Не допускается использование презентации и ее фрагментов в любых других целях, а также распространение без согласования с автором.

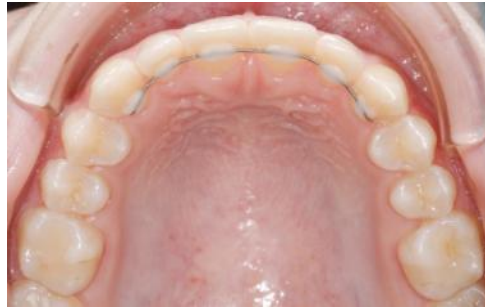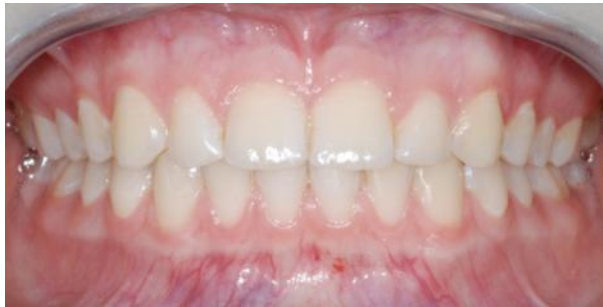Все права принадлежат Тихонову А.В.

Небольшая неровность зубов
и узкая улыбка

Небольшая неровность зубов, глубокий дистальный прикус, узкая улыбка до лечения



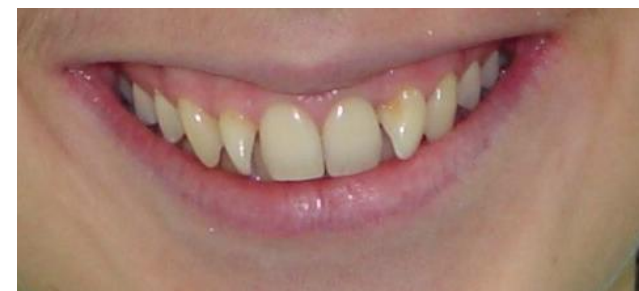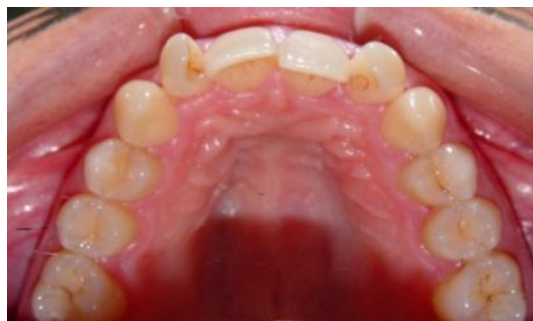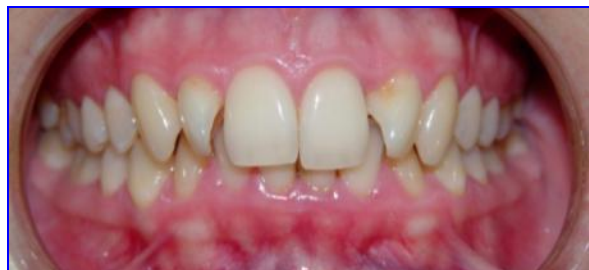Брекеты Damon 3, 18 месяцев, выравнивание зубов, нормализация глубины прикуса, расширение улыбки



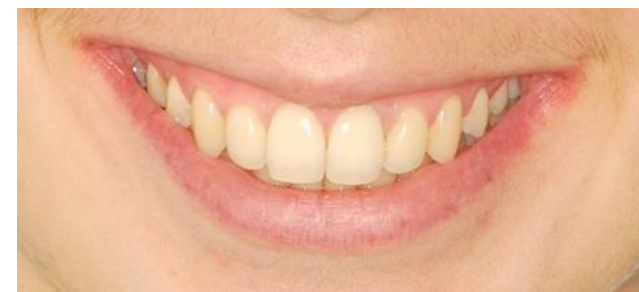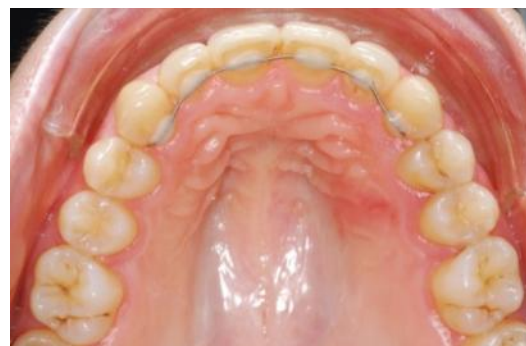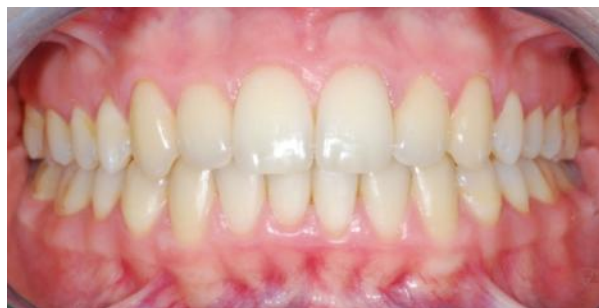«Порой даже незначительные, на первый взгляд, изменения зубов приводят к выраженному изменению улыбки, и тогда они того стоят»

Андрей Тихонов, ортодонт

Неровность верхних зубов, поворот двоек, глубокий дистальный прикус,



Брекеты Damon 3, 20 месяцев, выравнивание зубов,
нормализация глубины прикуса, расширение улыбки

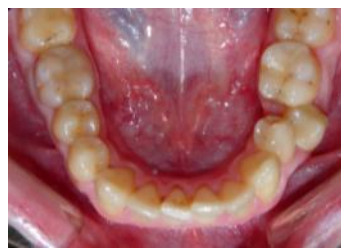
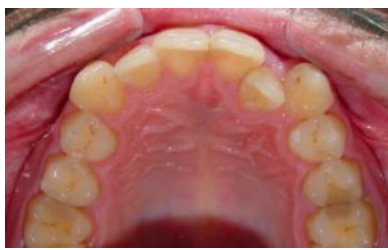
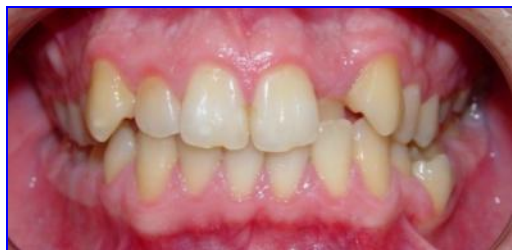«Действительно ровные зубы, правильный прикус и красивая улыбка обычно не получаются просто так, автоматически при лечении. Качественный результат требует кропотливой работы врача, отличая хорошую ортодонтию от нормальной»

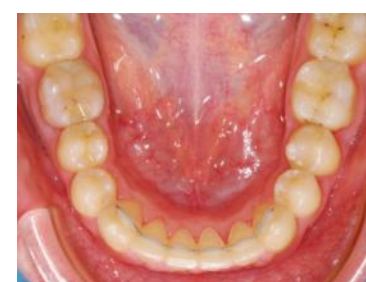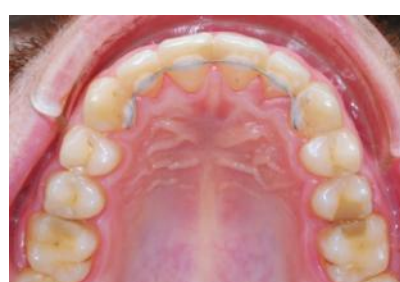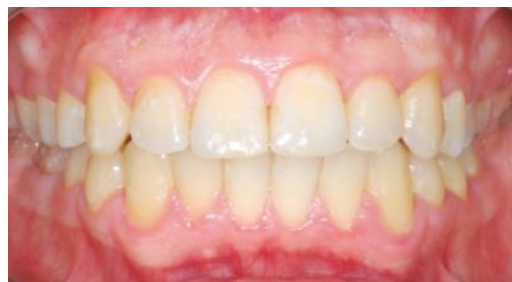Андрей Тихонов, ортодонт

Значительная неровность зубов, лечение без удаления

Значительная неровность зубов, обратное перекрытие в области второго левого зуба, перекрестный прикус. Лечение без удаления.



Брекеты Damon 3, 2 года лечения, выравнивание верхних и нижних зубов, устранение перекрестного прикуса




«Моя старая улыбка вроде бы и устраивала, но скорее всего по привычке и потому что я ее нечасто видел. Теперь я очень доволен, что решил поставить брекет, все-таки уверенности в себе у меня прибавилось, когда я увидел свою новую улыбку! Сам процесс лечения особых трудностей не доставлял, ни с физической, ни с психологической точек зрения. В итоге я получил красивые зубы и улыбку, и очень рад этому!»

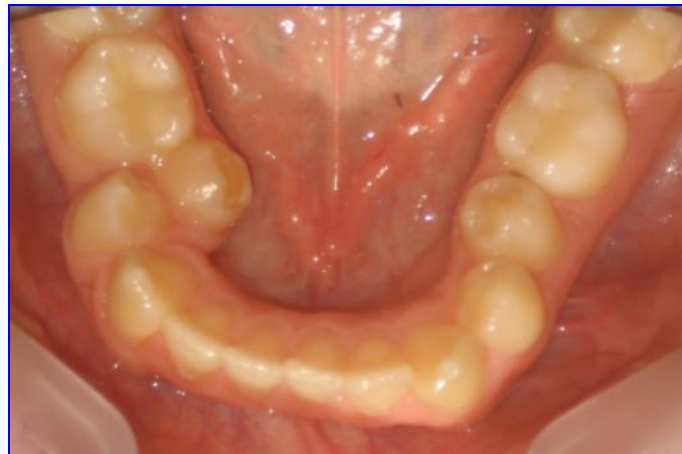
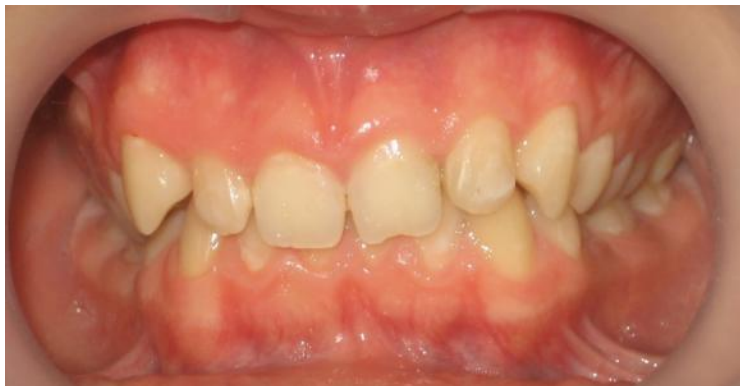АНТОН

©Тихонов А.В.

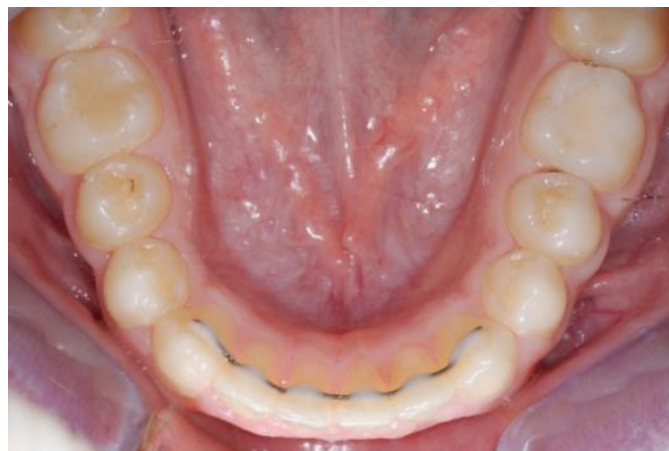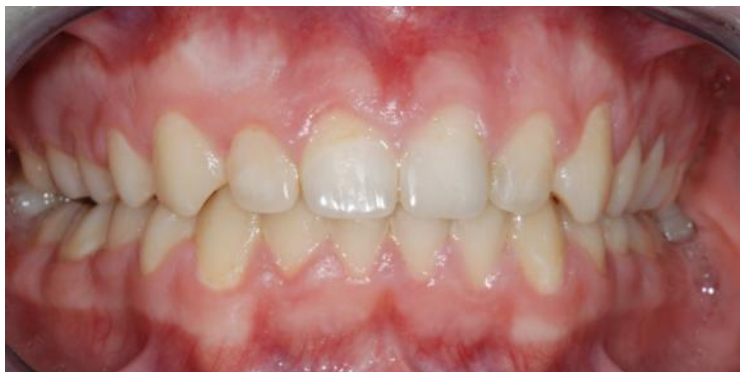www.GoodOrtho.ru



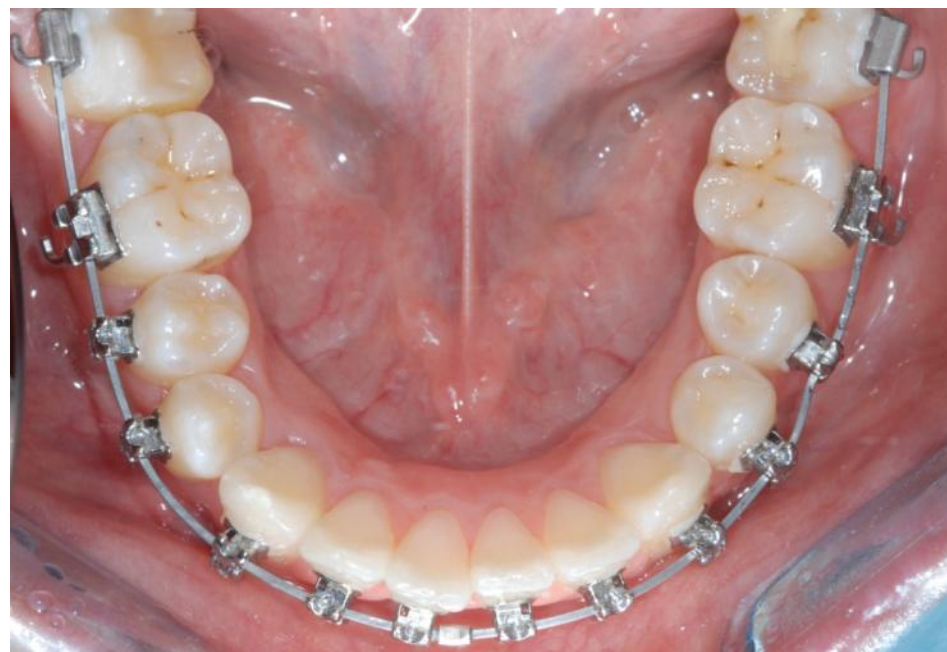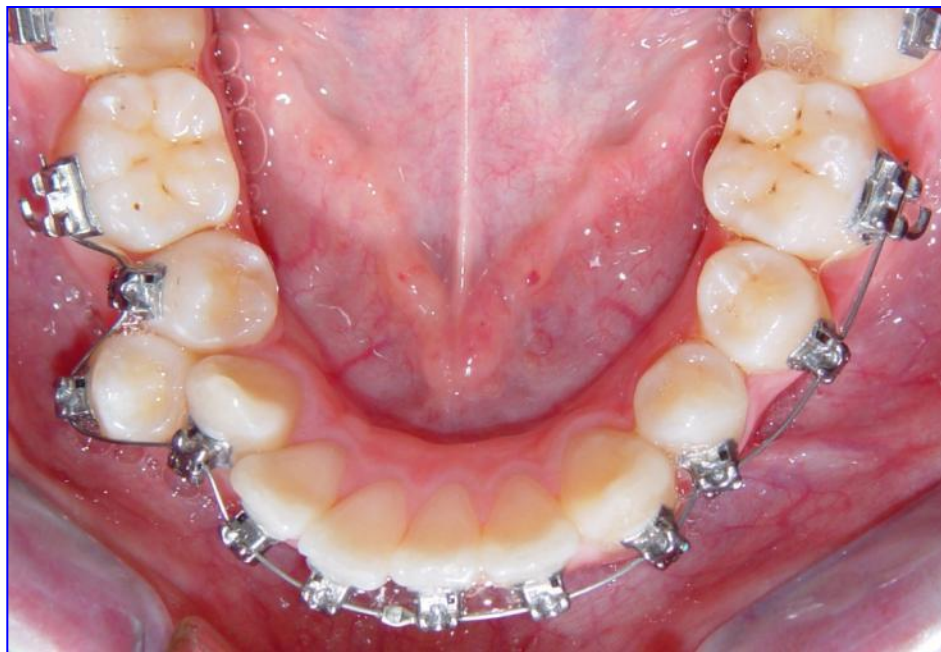Значительная неровность нижних зубов, глубокий, перекрестный прикус. Лечение без удаления.



Брекеты Damon 2, без дополнительных приспособлений и удаления



Значительный дефицит места для нижнего четвертого зуба справа.
Асимметрия формы зубного ряда. Лечение без удаления.



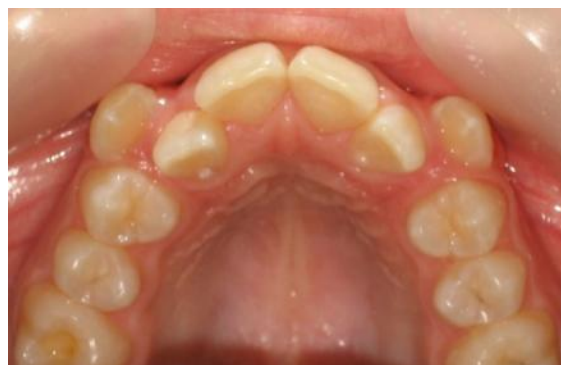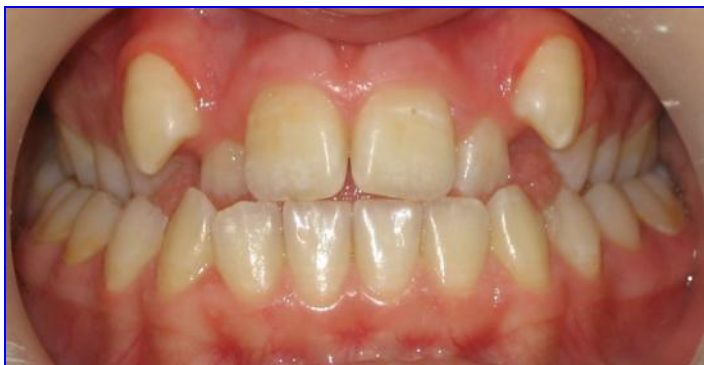Брекеты Damon 3 MX, без дополнительных приспособлений и
удаления. Прогресс за 2 посещения и 5 месяцев

«Применяя старые технологии лечения, мы просто не смогли бы добиться подобного прогресса без удаления зуба с такой простотой для пациента и врача. Я очень рад, что работаю в эпоху высоких технологий в ортодонтии и имею в своем арсенале брекететы Damon»

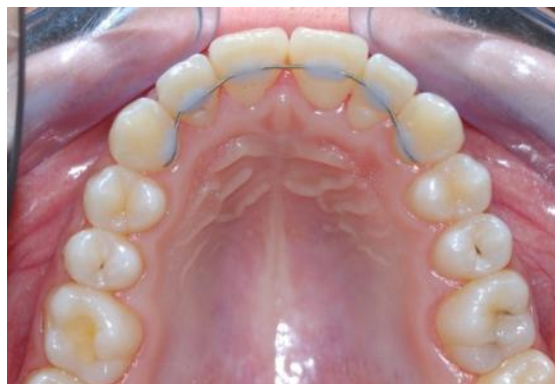
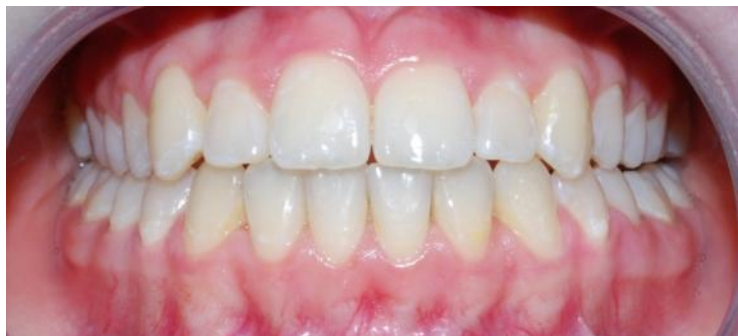Андрей Тихонов, ортодонт

Неправильное расположение клыков (дистопия клыков)

Неровность зубов, неправильное положение верхних клыков, мезиальный, открытый прикус, Лечение без удаления.

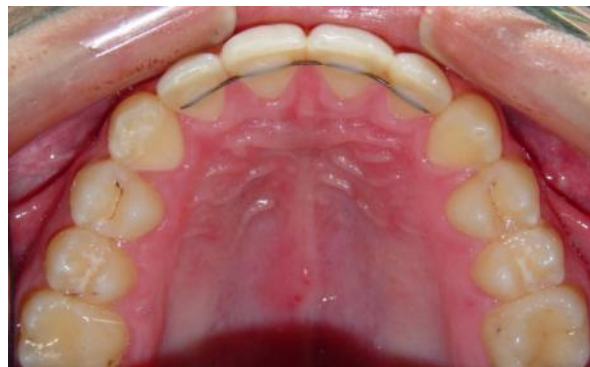
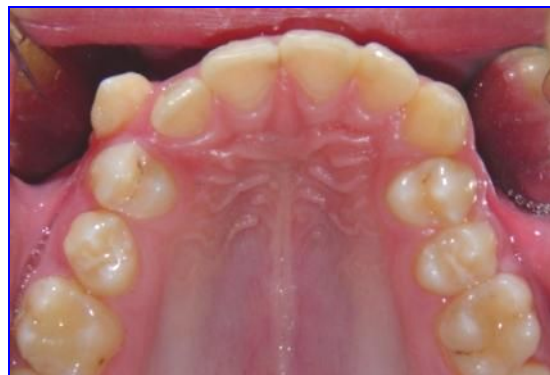
Брекеты Damon 3, 2 года, выравнивание зубов, коррекция прикуса без дополнительных расширяющих приспособлений и удаления зубов

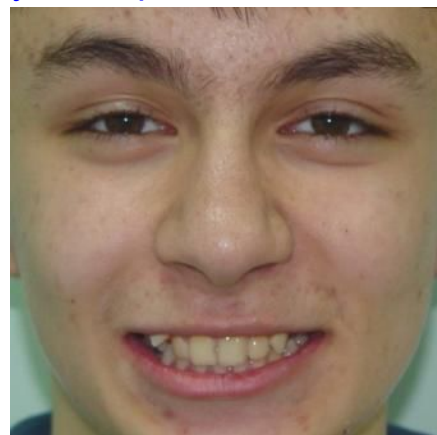


«Приятно видеть как вместе с улыбкой меняется и все лицо, С такой улыбкой у тебя все получится, Юля! ☺»

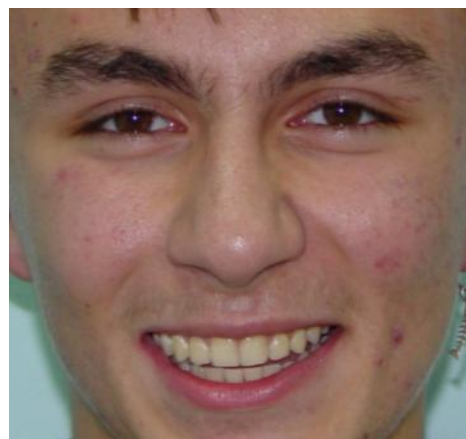Небольшая неровность зубов, неправильное положение правого верхнего клыка, сужение верхней челюсти, узкая улыбка до лечения



Брекеты Damon 2, 15 месяцев, выравнивание зубов, расширение зубного ряда без дополнительных расширяющих приспособлений



До лечения



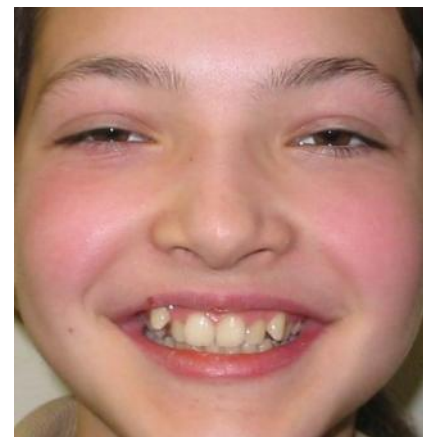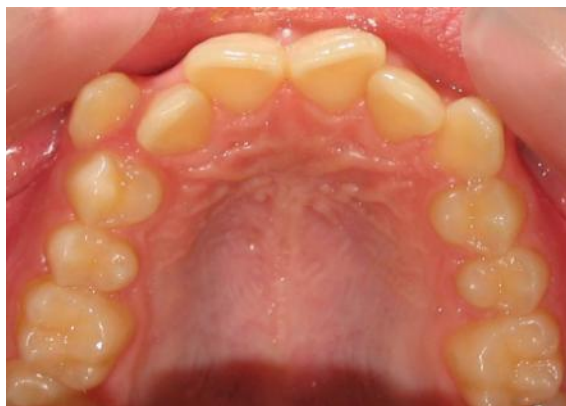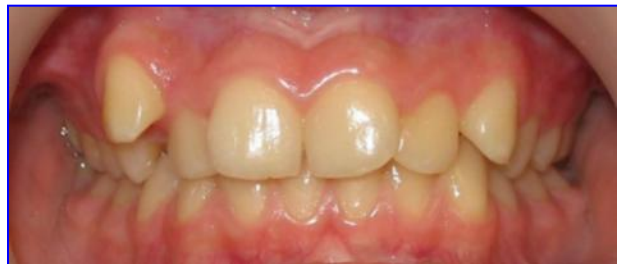После лечения



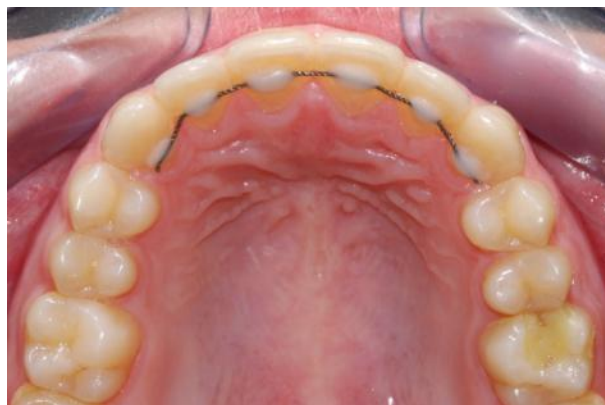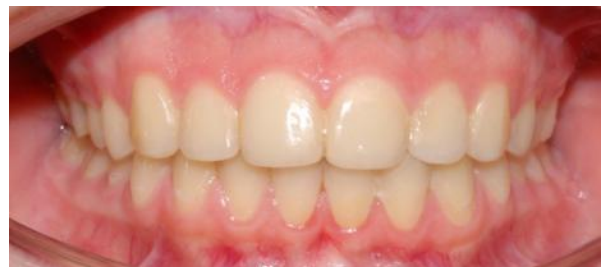3 года после лечения

«Глядя на результаты лечения одного из первых моих пациентов на брекетах Damon даже через годы работы этой технологией, я не перестаю удивляться, с какой простотой и скоростью удалось исправить сложную аномалию прикуса без удаления зубов. Улыбка великолепна, результат стабилен. Удачи, Тимур!»

Неровность зубов, неправильное положение правого верхнего клыка, сужение верхней челюсти, дистальный прикус, узкая улыбка до лечения
Лечение без удаления.



Брекеты Damon 3, 21 месяц, выравнивание зубов, расширение зубного ряда без дополнительных расширяющих приспособлений и удаления зубов

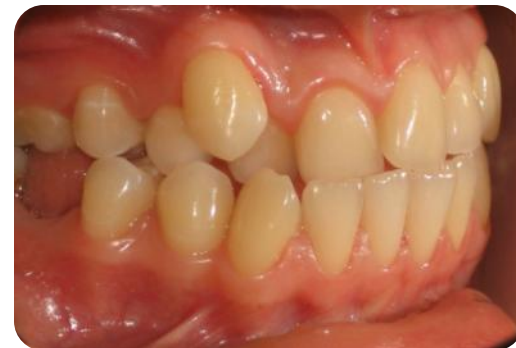
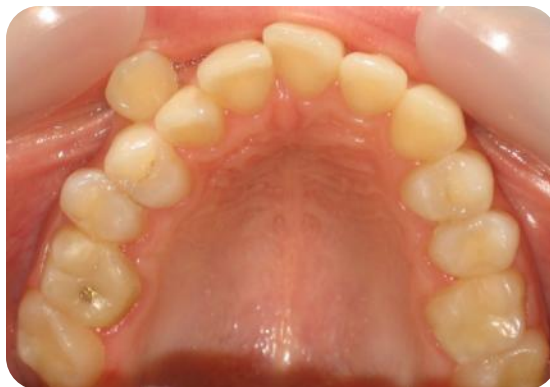
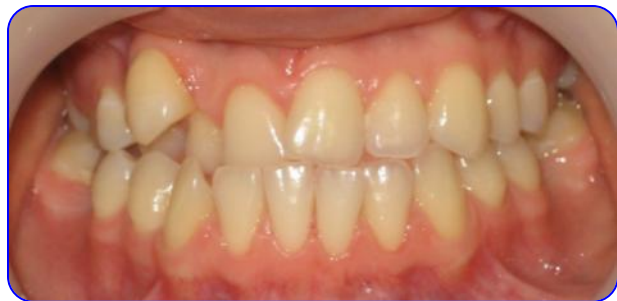«Когда накапливается усталость от работы, я вспоминаю, что это все не зря. Глядя на эту красивую девушку, приятно осознавать, что и я внес свой маленький вклад в ее очарование, Дари его миру, улыбайся почаще, Диана!»

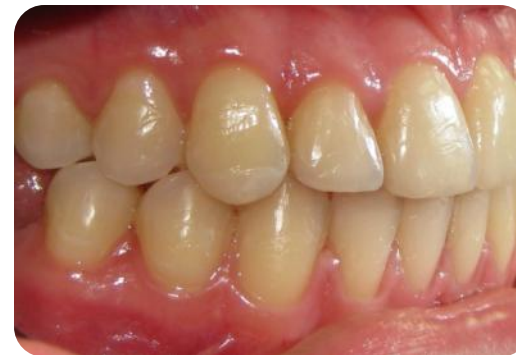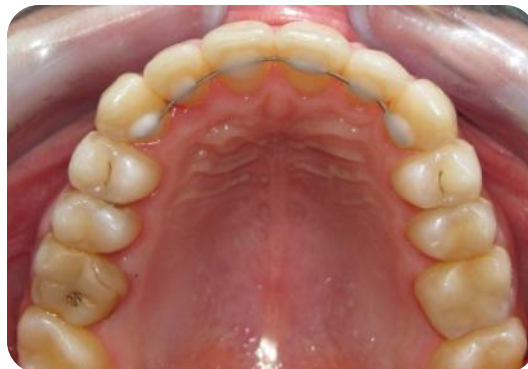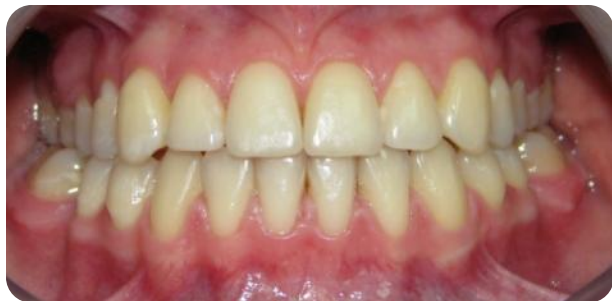©Тихонов А.В.
www.GoodOrtho.ru

Андрей Тихонов, ортодонт

Неровность зубов, неправильное положение правого верхнего клыка, сужение верхней челюсти, мезиальный прикус. Лечение без удаления.



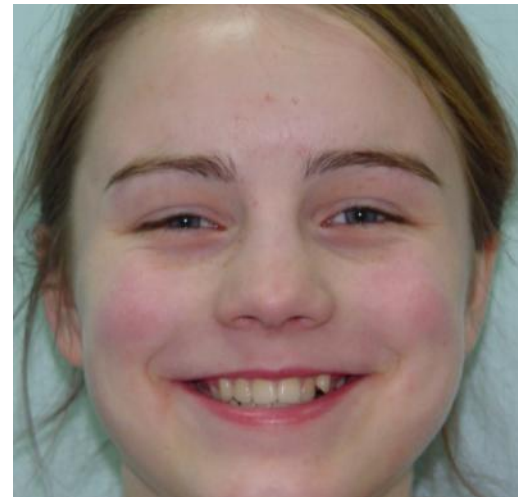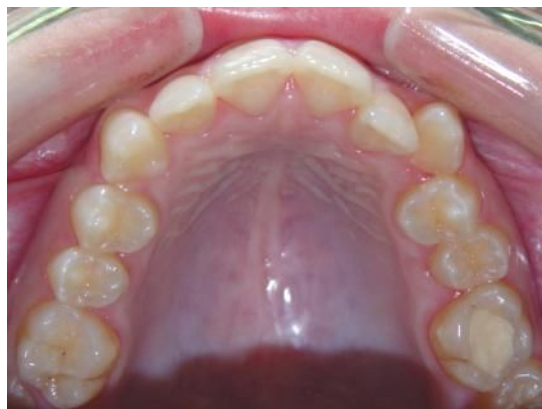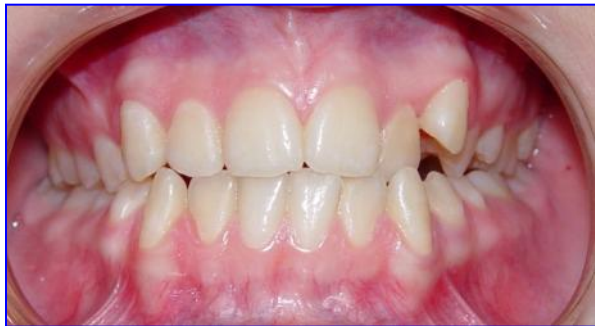Брекеты Damon 3, выравнивание зубов, расширение зубного ряда без дополнительных расширяющих приспособлений и удаления зубов



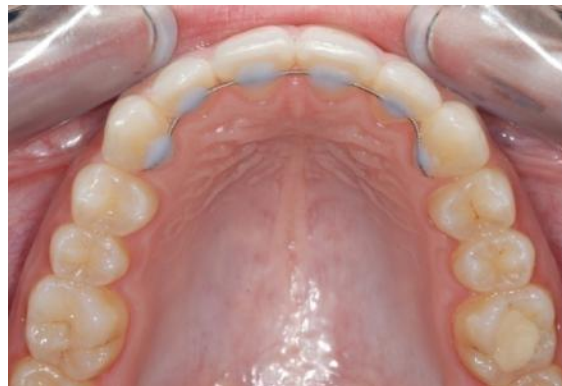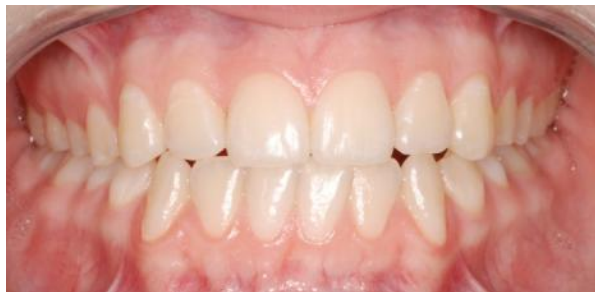«Даже в таких сложных случаях, с помощью брекетов Damon часто удается помочь нашим пациентам, выровнявая зубы без удаления и избавляя их от необходимости хирургической операции»

Андрей Тихонов, ортодонт

Небольшая неровность зубов, неправильное положение левого верхнего клыка, узкая улыбка до лечения

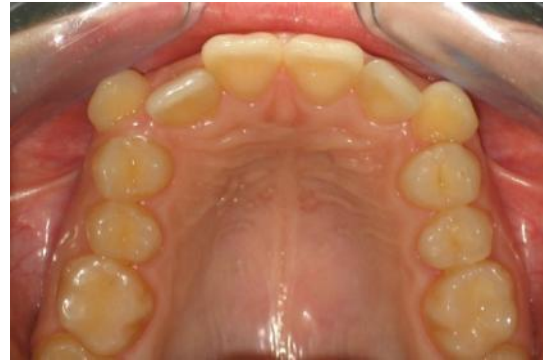
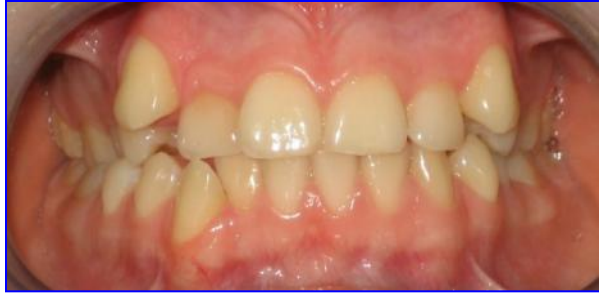

Брекеты Damon 3 на верхней челюсти только, 15 месяцев, выравнивание зубов, расширение улыбки.

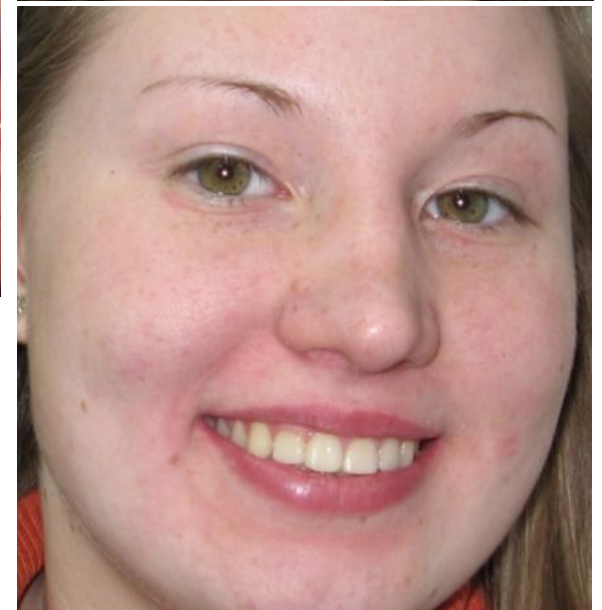
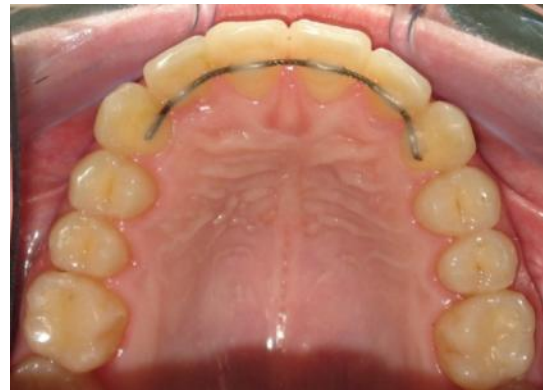
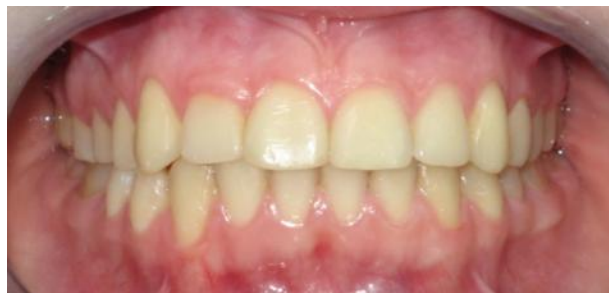
«С брекетами проходила год. Сначала боялась, стремно было, потом привыкла и даже стало нравится)). Чувствовала себя каким то солнечным))) человечком)) - это круто быть не таким как все, хотя бы такое маленькое время)). Персонал отличный))). Улыбкой своей теперь довольна))). Спасибо всем!!!»

Небольшая неровность зубов, неправильное положение верхних
клыков, лечение без удаления.



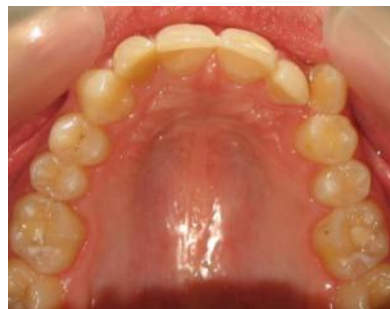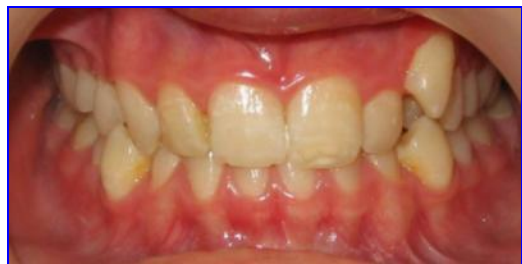Брекеты Damon 3 на верхней челюсти только, 15 месяцев,
выравнивание зубов, расширение улыбки.



«Некоторые люди считают, что не стоит искусственно менять в человеке то, что природа сделала. Мы, ортодонт, конечно, с этим далеко не всегда согласны, я думаю и сама Ярослава тоже. Иногда стоит немного помочь улыбке. Улыбайся почаще, Ярослава!»

Андрей Тихонов, ортодонт

Неровность нижних зубов, неправильное положение левого верхнего клыка, сужение верхней челюсти, узкая улыбка до лечения



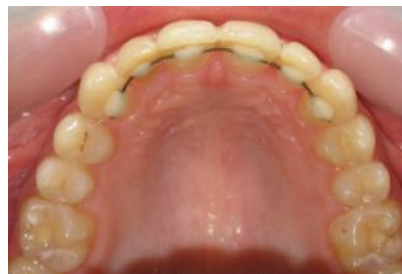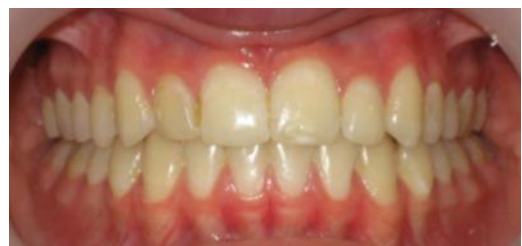Брекеты Damon 3, 21 месяц, выравнивание зубов без удаления и применения дополнительных приспособлений



До лечения



После лечения



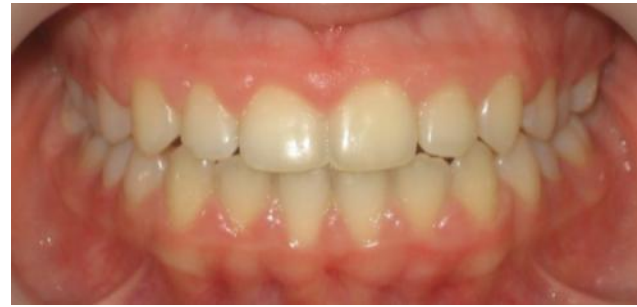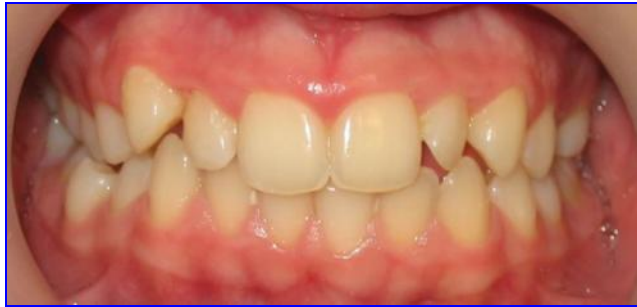«До лечения я боялась улыбаться. Я всегда смущалась и не хотела показывать свои эмоции окружающим. Брекеты подарили мне красивую улыбку. Теперь я уверена в себе на все сто процентов. Красивая улыбка помогает мне во всем: в работе, в учебе и просто в общении с людьми каждый день. Теперь я часто улыбаюсь. А когда ты улыбаешься миру, он обязательно будет улыбаться тебе!»



2 года после лечения

Настя

Небольшая неровность зубов, неправильное положение правого верхнего клыка



До лечения



После лечения

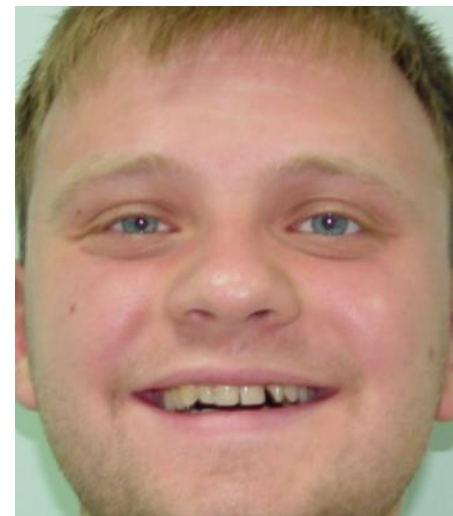
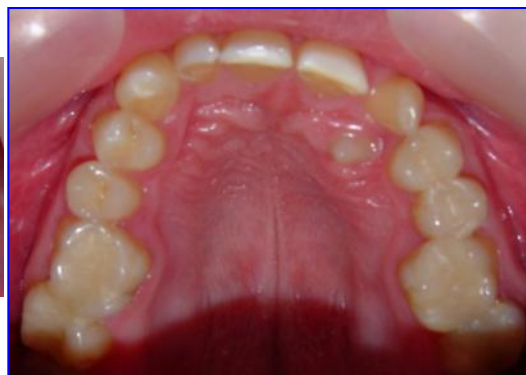
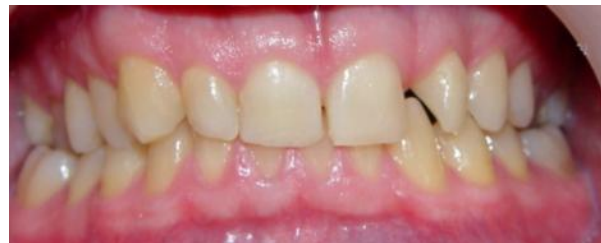3 года после лечения

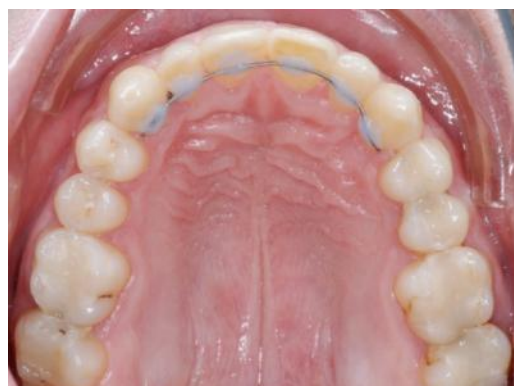
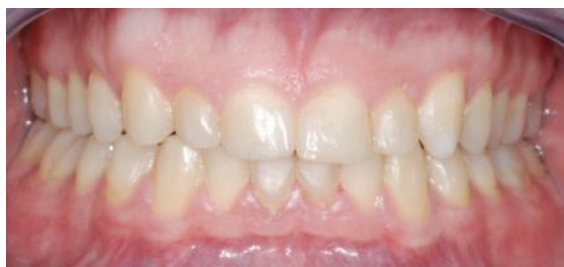«Как только я узнала про брекет-систему, мне стало интересно, действительно ли можно исправить неровные зубы. Оказалось именно так! Всем советую! Результат превосходит ожидания. Особенно понравилось доброжелательное отношение врача и профессионализм в работе! Моя новая улыбка мне безумно нравится, в жизни я стала чувствовать себя увереннее!»

Ксения

Выраженное неправильное положение левого верхнего клыка (ретенция), асимметрия верхнего зубного ряда. Неправильный прикус



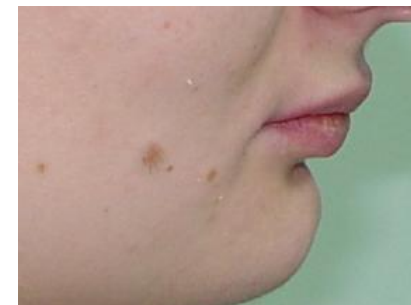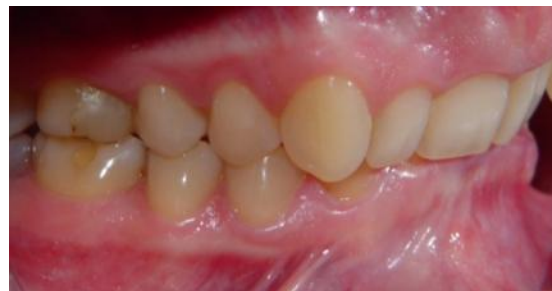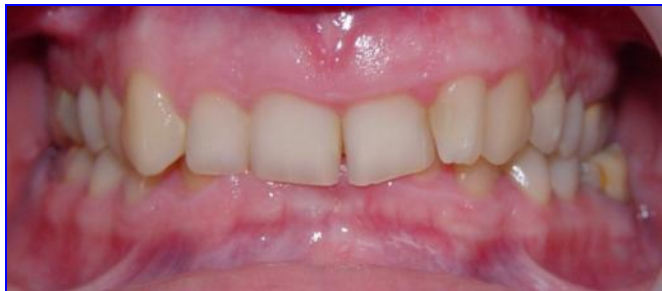Брекеты Damon 3, 2.5 года. Левый верхний клык установлен в зубной ряд. Скорректирован выраженный дистальный прикус



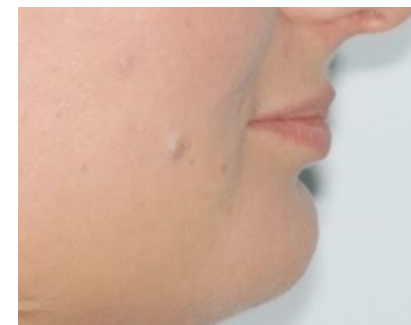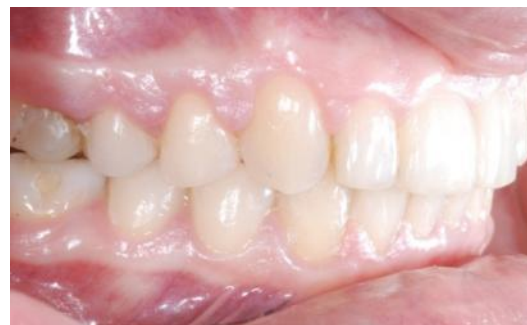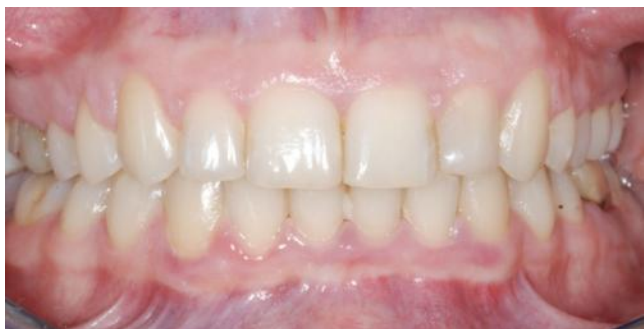«Люди! Если кто-то сомневается надевать брекет-систему или нет, мой совет - не бойтесь, а смело идите к доктору! Пусть это стоит не дёшево, пусть придётся потерпеть небольшой дискомфорт, зато через не слишком большое время Вы улыбнетесь себе в зеркало и не узнаете себя нового! Вы забудете, что такое стесняться своих неровных зубов, а значит, будете больше уверены в себе! Ведь хорошая улыбка-залог успеха и отличный способ повысить самооценку. Спасибо, Андрей Викторович!»

Дистальный прикус (верхние
зубы впереди нижних) и
глубокий прикус

Выраженный глубокий дистальный прикус. Взрослая пациентка. Лечение без удаления.



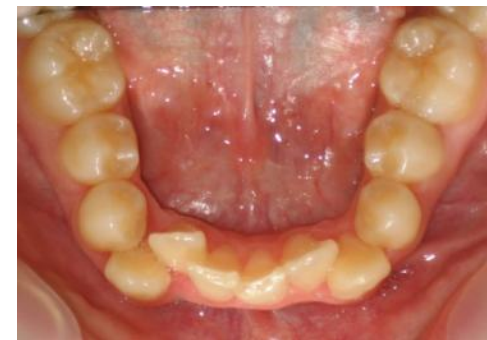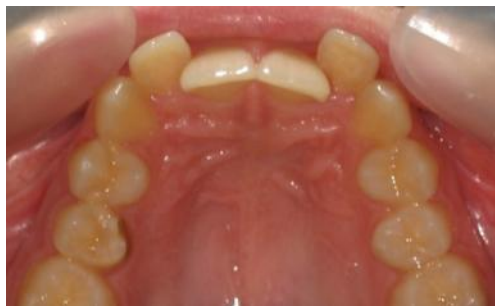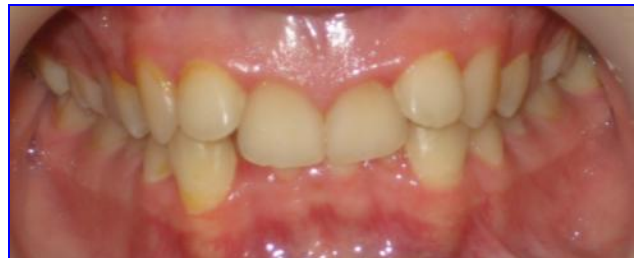Брекеты Damon 3, 34 месяца, значительное улучшение прикуса и лицевых признаков без хирургической операции и применения дополнительных приспособлений



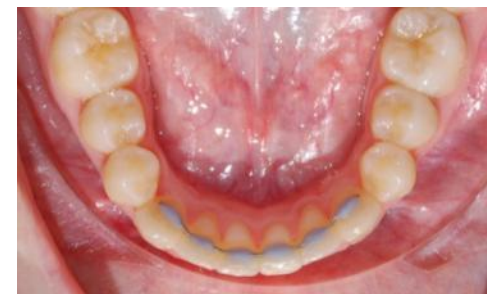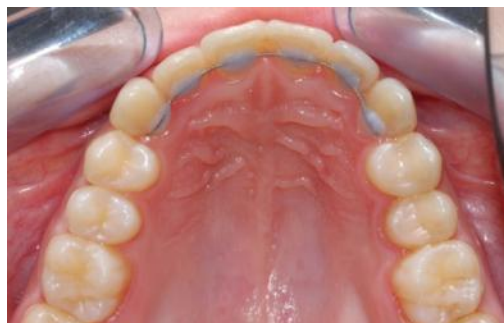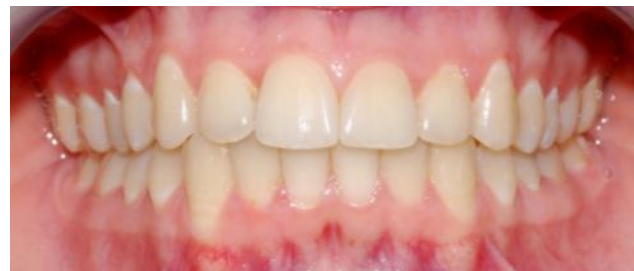«До этого мне предлагали только хирургическую операцию для исправления прикуса. Я не была готова к столь радикальному лечению. Вместе с Андреем Викторовичем мы решили улучшить прикус без хирургии с помощью новейших брекетов. Хотя лечение и было долгим, я ничуть не жалею о сделанном выборе. Результат лечения теперь радует каждый день. Поменялись не только зубы, но и все лицо. Доктор - молодой, талантливый специалист, общение с которым приносит массу положительных эмоций. Спасибо Вам!»

Мария

Значительная неровность верхних и нижних зубов, выраженный глубокий прикус, лечение без удаления.



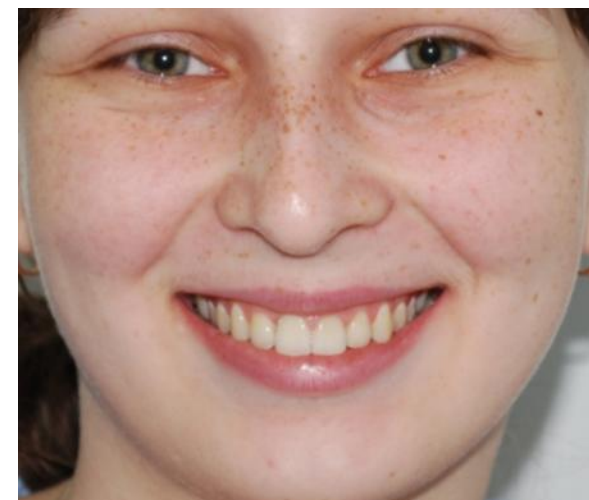Брекеты Damon 3, 20 месяцев, выравнивание зубов без удаления, нормализация глубины прикуса и расширение улыбки



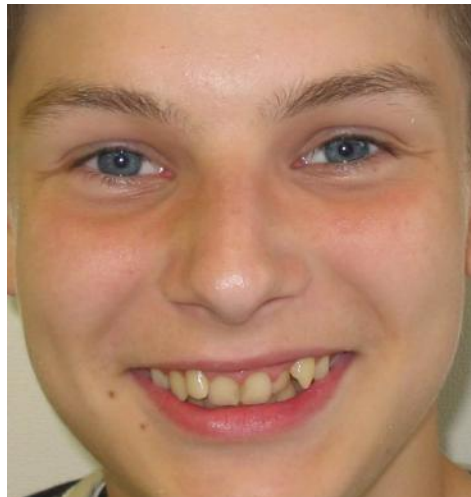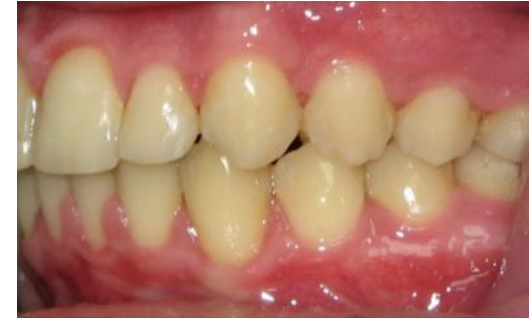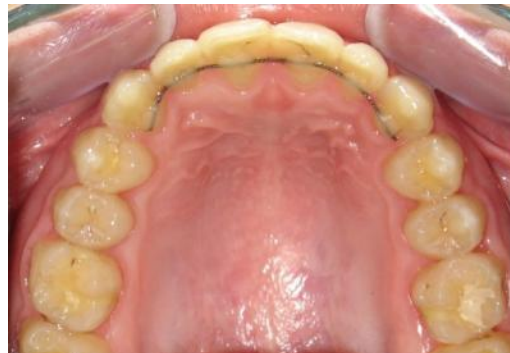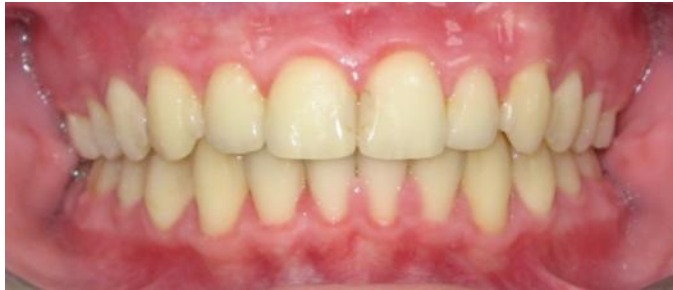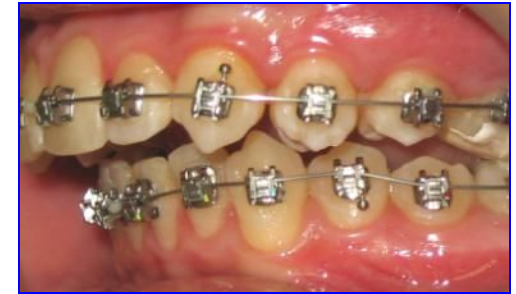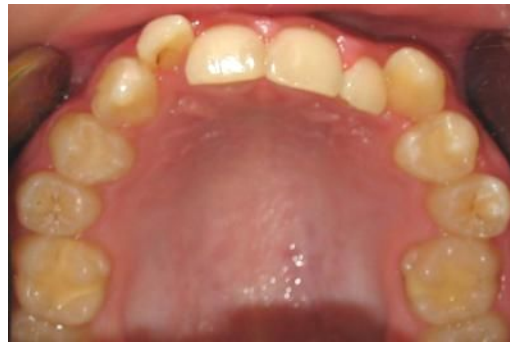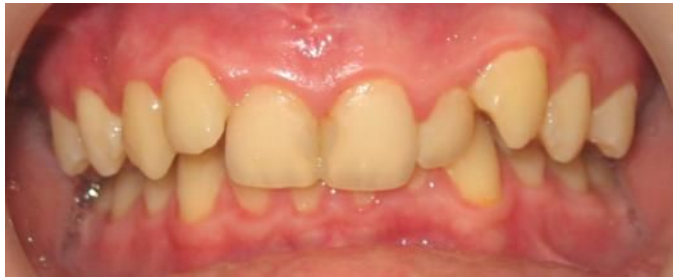«Я верю, что улучшая улыбки наших пациентов, мы улучшаем их жизнь. Удачи, Надя!»

Андрей Тихонов, ортодонт

©Тихонов А.В.
www.GoodOrtho.ru




Неровность зубов, выраженный дистальный прикус, лечение без удаления.



Лечение брекетами Damon и
аппаратом Гербста

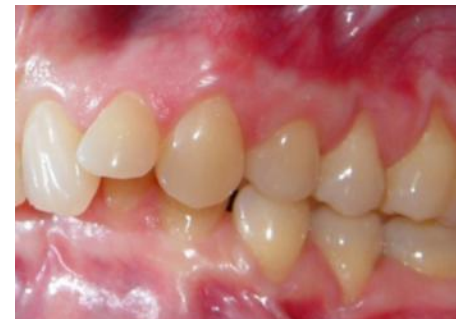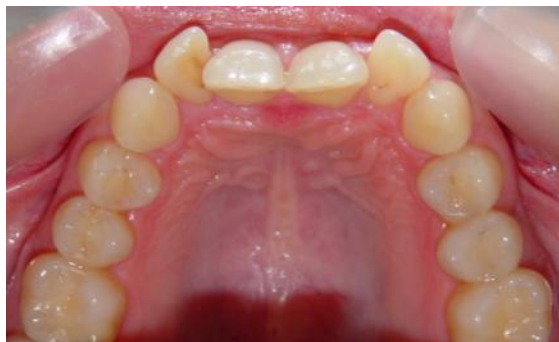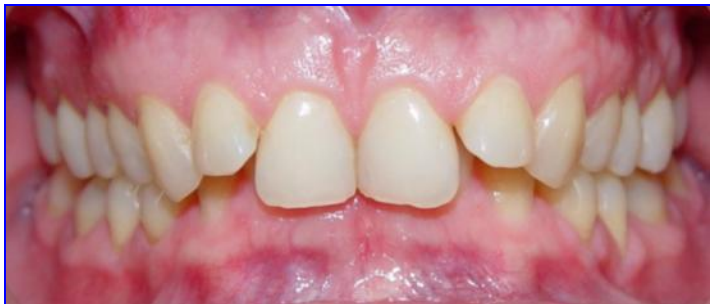«Мне нравится, что моя работа приносит пользу и радость людям, ведь для этого я и работаю. Улыбайся чаще, Андрей!»

Андрей Тихонов, ортодонт

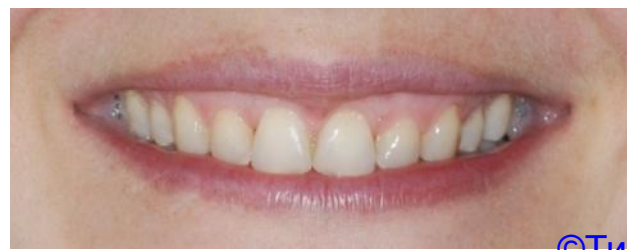
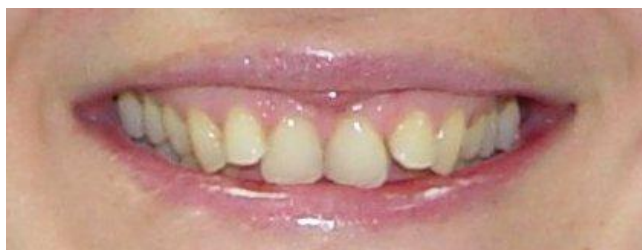
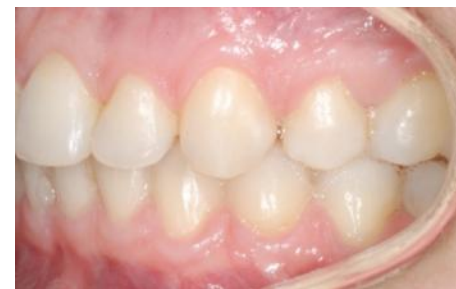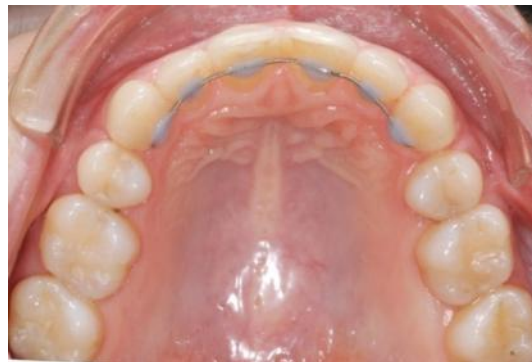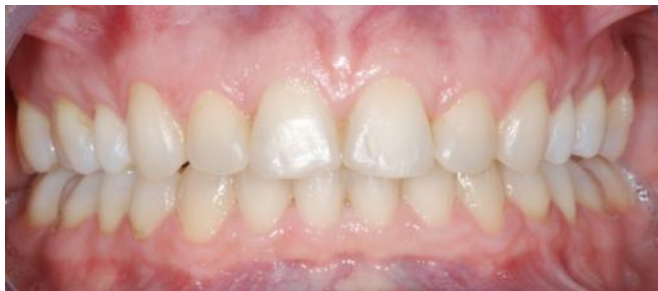Лечение с удалением отдельных зубов

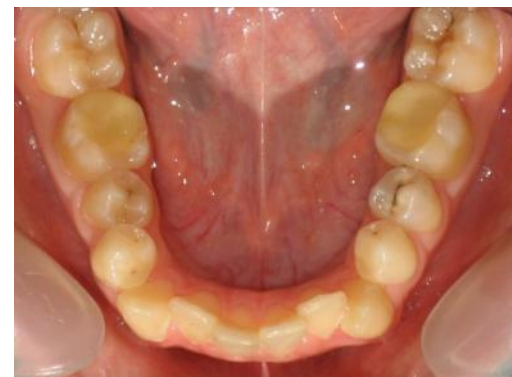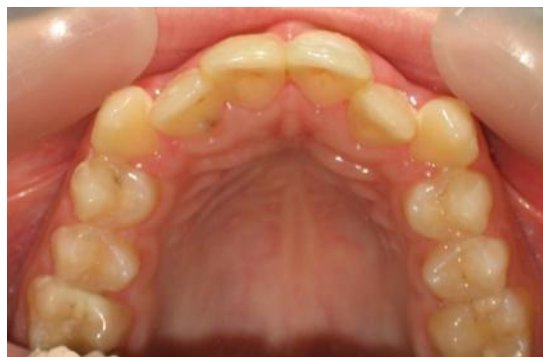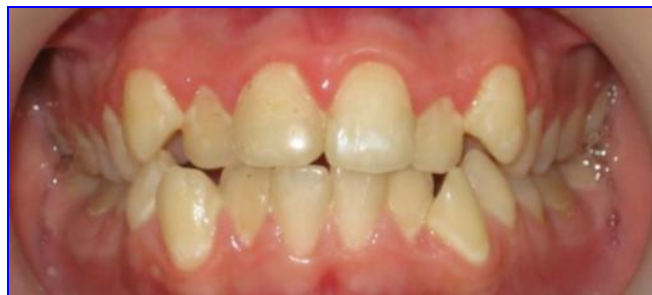Неровность зубов, выраженный глубокий дистальный прикус, лечение с удалением двух верхних зубов для коррекции прикуса.



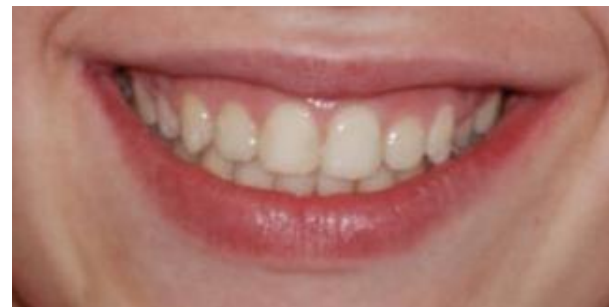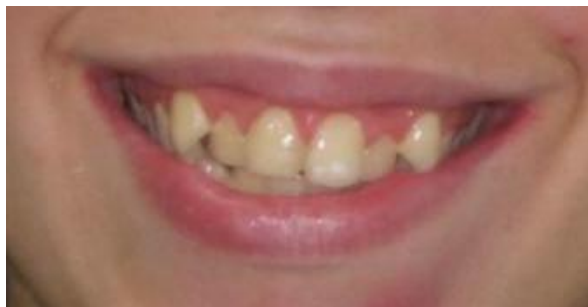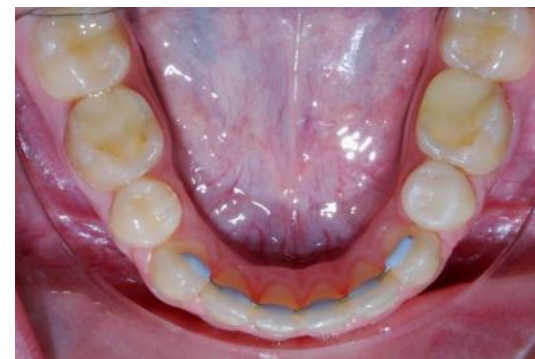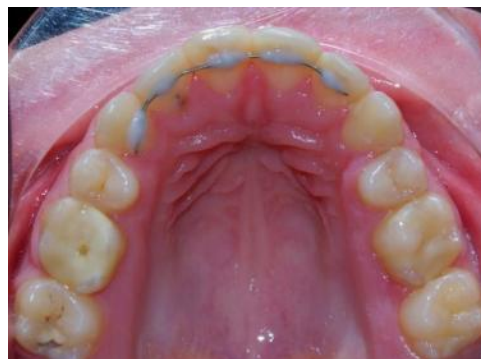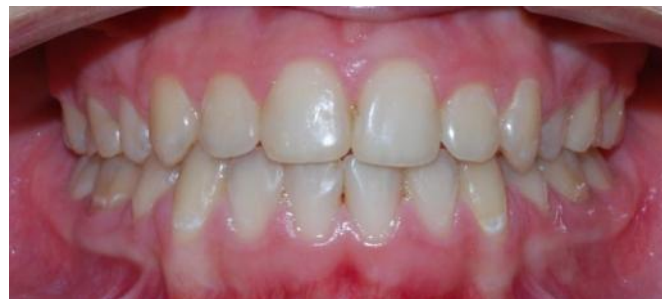Взрослая пациентка. Брекеты Damon 3, 29 месяцев лечения, выравнивание зубов, коррекция глубокого дистального прикуса. Были удалены верхние четверки для коррекции дистального прикуса.



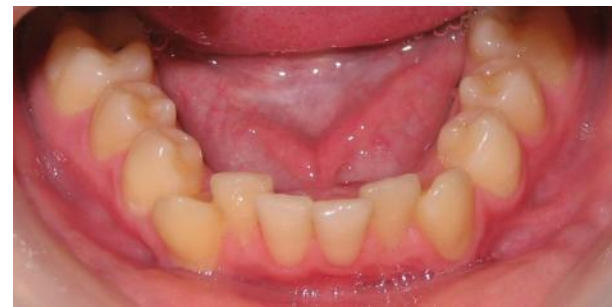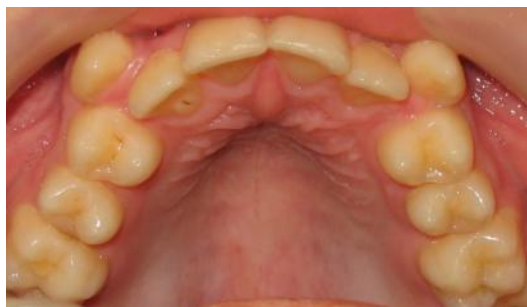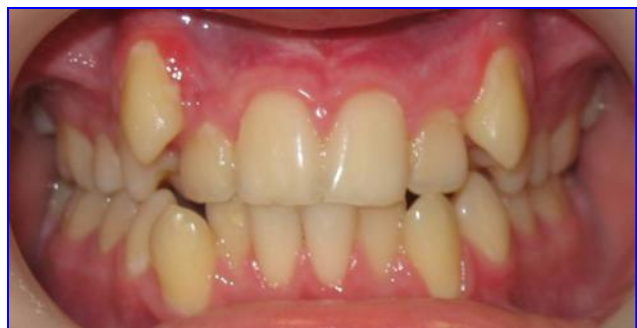Неровность верхних и нижних зубов, лечение с удалением четвертых зубов на верхней и нижней челюсти справа и слева



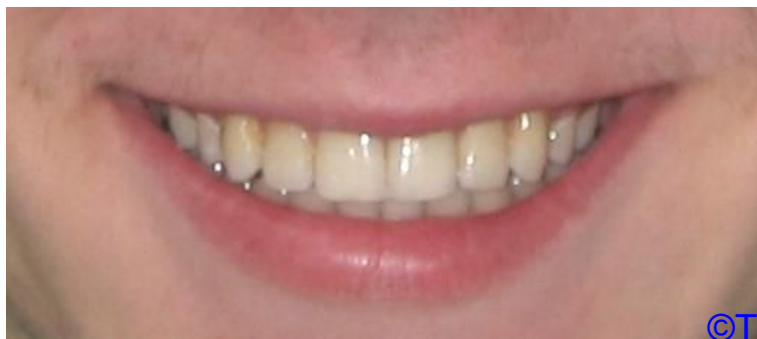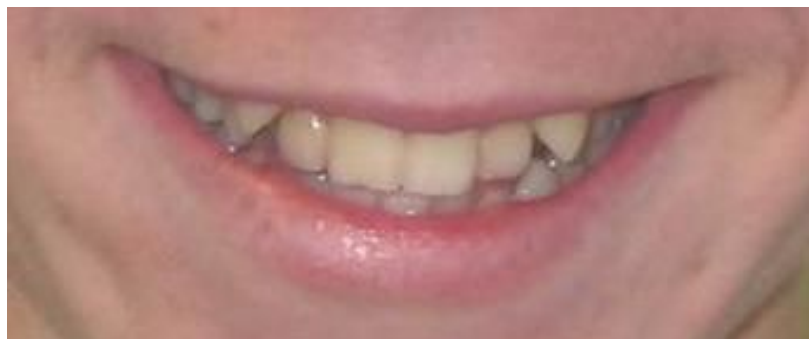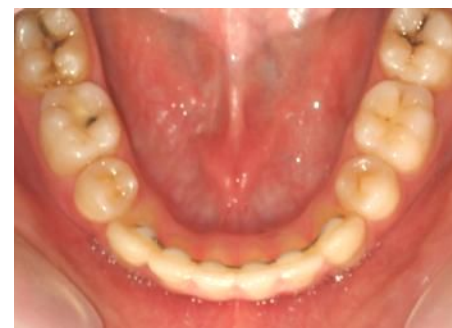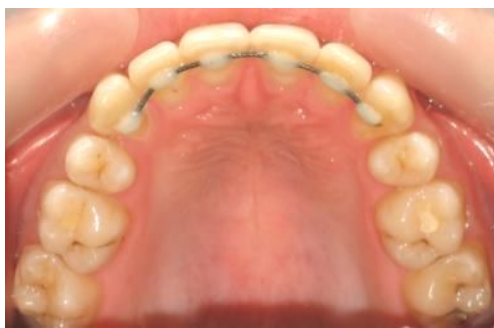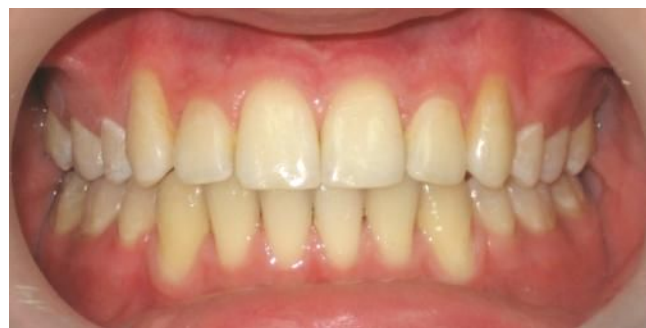Брекеты Damon 3, 21 месяц лечения, выравнивание зубов, не осталось пространств от удаленных зубов, улыбка выглядит отлично



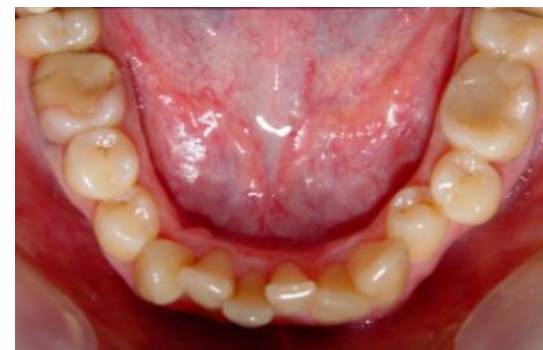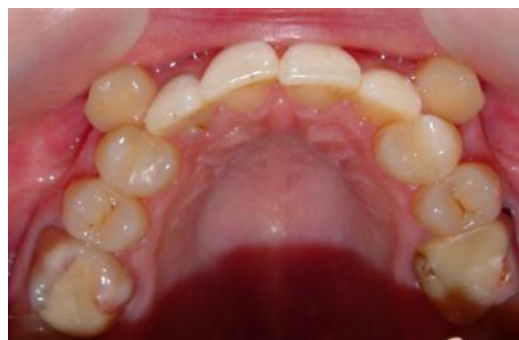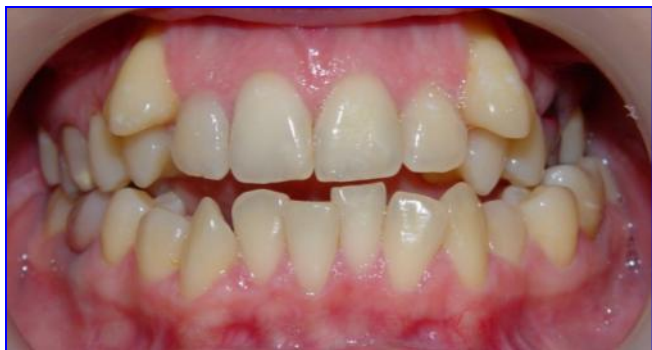Неровность верхних и нижних зубов, лечение с удалением четвертых зубов на верхней и нижней челюсти справа и слева



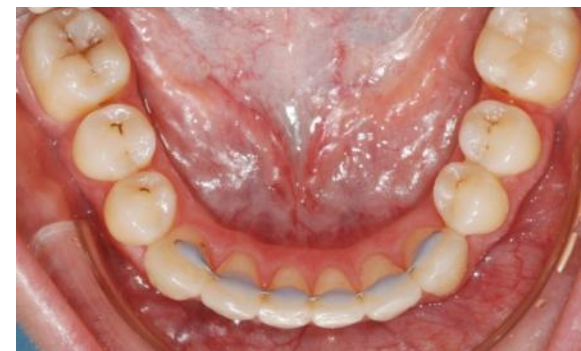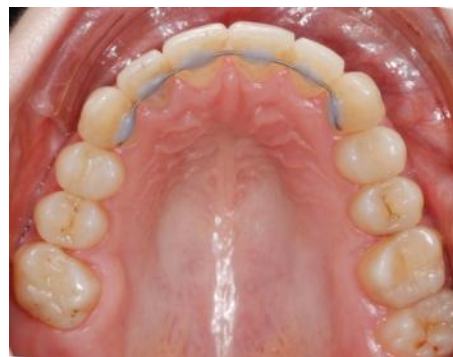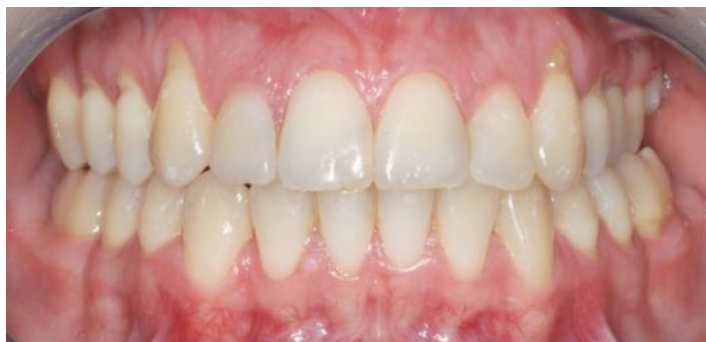Выравнивание зубов, не осталось пространств от удаленных зубов, улыбка выглядит отлично



Неровность зубов, неправильное положение верхних клыков, открытый прикус, Лечение с удалением. Взрослая пациентка.



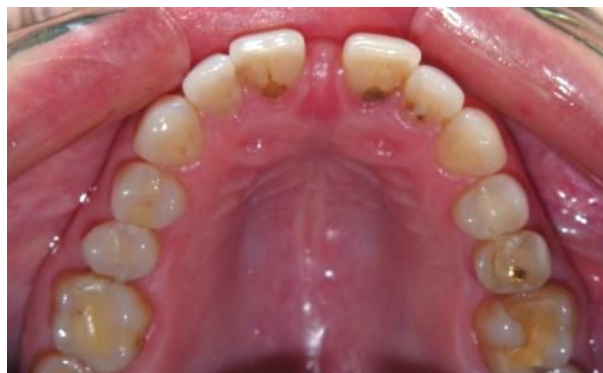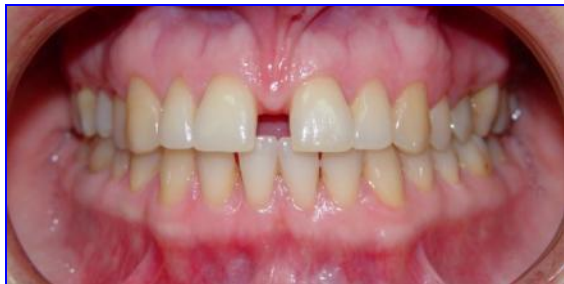Брекеты Damon 3, 2.5 года, выравнивание зубов, коррекция прикуса без дополнительных расширяющих приспособлений и удалением наиболее разрушенных зубов (шестых)



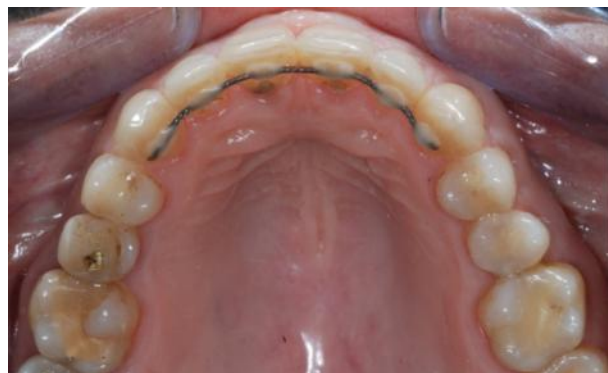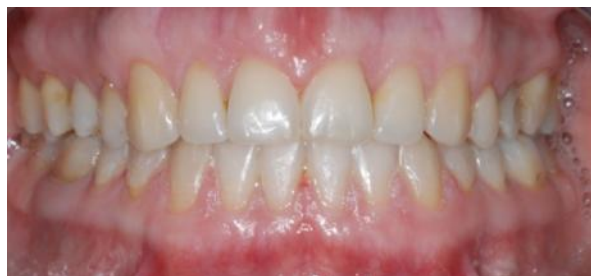«Имея в своем арсенале самые эффективные средства ортодонтического лечения, мы можем не только дарить пациентам ровные зубы и правильный прикус, но делать это еще и за счет самых плохих зубов. Это исключает необходимость сложного лечения этих зубов в будущем или протезирования при их потере. Раньше это было практически невозможно в такой ситуации»

Пространства между зубами (диастема, тремы)

Расстояние между передними зубами (диастема)



Брекеты Damon 3, 10 месяцев. Устранены щелочки между зубами

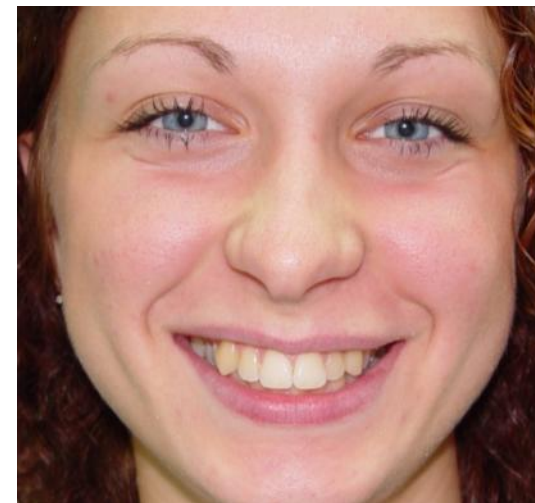
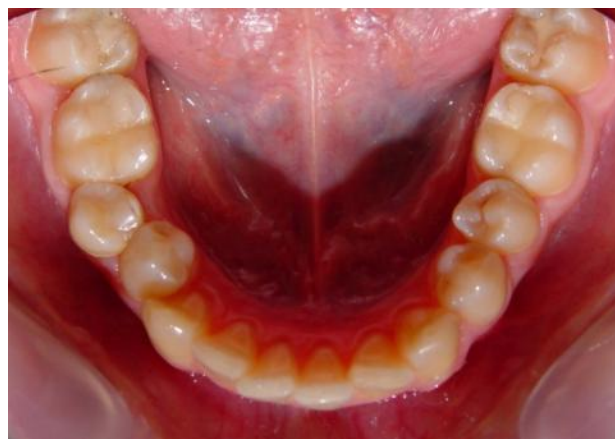
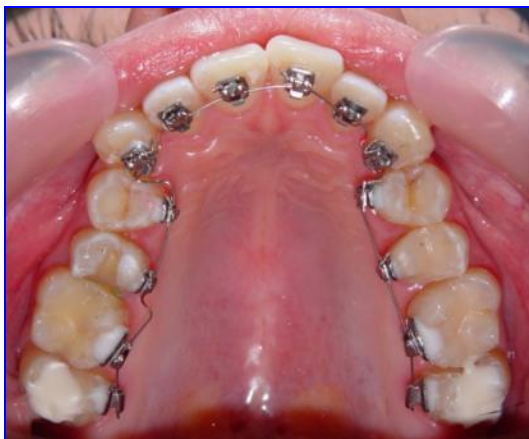
«Мысль о брекетах пришла не сразу. Встречая людей с "железками", не думала, что они могут пригодиться и мне, но постепенно как-то возникла мысль попробовать. От идеи до решения прошло, может быть, года полтора-два, мне предлагали поставить и виниры, но все же выбрала брекеты. Была полная уверенность, что они будут внутри, не видны, мне казалось это очень существенным моментом. Но прислушавшись к совету врача, решилась на другую систему. Первые две недели об этом жалела. Но потом и знакомые привыкли, да и я тоже. Рада, что поступила именно так, т.к. это сократило срок лечения. Было удивительно наблюдать изменения. В целом, все очень терпимо. Все проходит очень быстро и забывается. Сейчас очень многие говорят, какие красивые стали зубки. Я тоже довольна. И, по-моему, врач, тоже остался доволен своей работой - это очень радует. Спасибо Андрею Тихонову и всем, кто внес свою лепту».

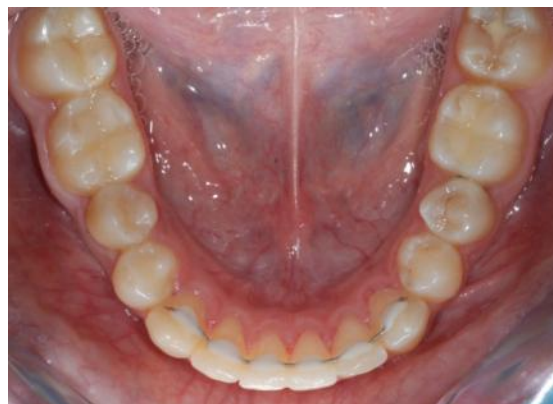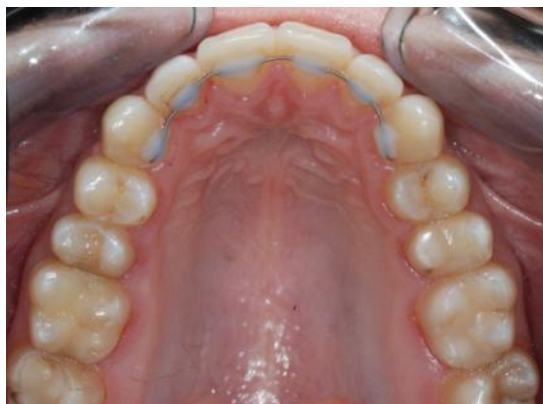Светлана

Лечение лингвальными брекетами

Лечение внутренними (лингвальными) брекетами



Брекеты STb. Выравнивание зубов и расширение улыбки.



«С детства у меня росли достаточно крупные зубы, и постепенно верхний ряд зубов стал неровным. Я стала немного стесняться и реже улыбаться, хотя зубы были здоровыми. Я уже слышала о брекетах, но носить наружные к двадцати годам я не хотела. Когда я узнала о внутренних невидимых брекетах, я поняла, что это выход для меня. Лечение хоть и не быстрое, но это стоит того. Привыкла к ним скоро, ощущала их только, когда меняли дугу и то первые два дня. Результат превзошел мои ожидания, зубы стали ровные и я с удовольствием дарю всем свою улыбку, я уверена в ней на все 100%!»

Мария