РАДИОИЗОТОПНЫЕ МЕТОДЫ ДИАГНОСТИКИ В КАРДИОЛОГИИ

Д.м.н., профессор Остроумов Е.Н.

НИИТ и ИО

Рынок радиоизотопных исследований в кардиологии

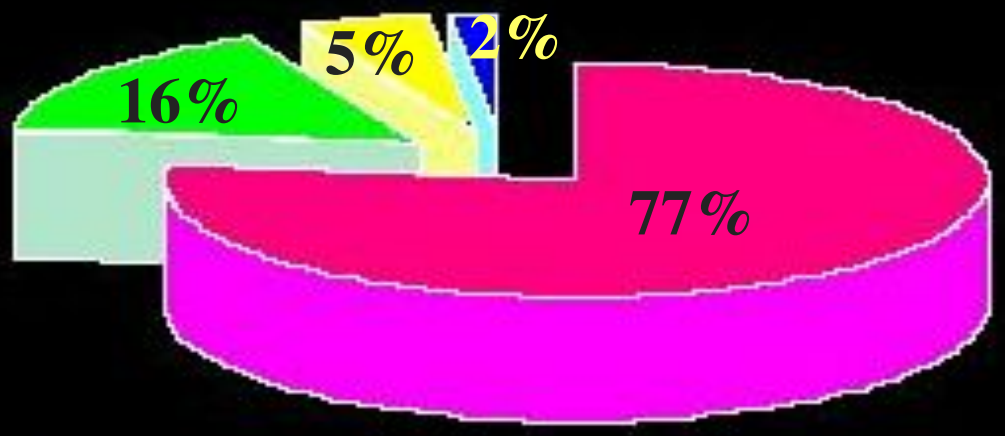

- США
- ЯПОНИЯ
- ЕВРОПА
- ДРУГИЕ СТРАНЫ

Между перфузией миокарда, его метаболизмом и сократимостью существуют непосредственные связи. При ишемии миокарда эти связи нарушаются так, что трудно предсказать состояние тканевого метаболизма только по состоянию сократимости или анатомии коронарного русла.

ОСНОВНЫЕ ПРОЦЕССЫ МЕТАБОЛИЗМА КАРДИОМИОЦИТА ОТРАЖАЕМЫЕ РАДИОНУКЛИДНЫИ АГЕНТАМИ

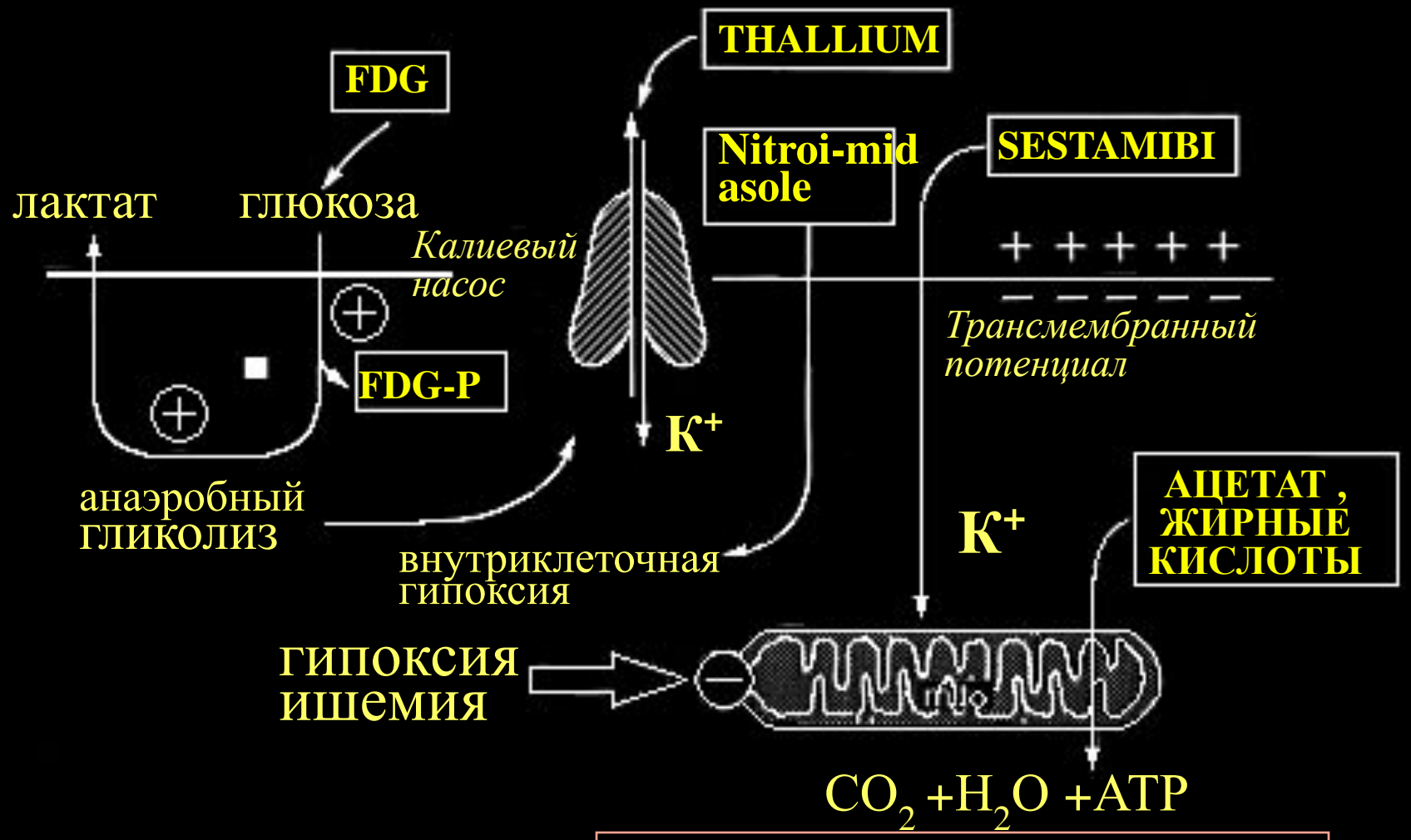

L.H. Opie, B. HesseEur J Nucl Med (1997)

РАДИОНУКЛИДНЫЕ ИССЛЕДОВАНИЯ В КАРДИОЛОГИИ

Радионуклидная вентрикулография
Первое прохождение индикатора (first pass)
Пул крови(синхронизированная с ЭКГ, равновесная)
Изображения перфузии миокарда *ОЭКТ (SPECT)*:^{201}TL, ^{99m}Tc- sestamibi, ^{99m}Tc-tetrofosmin
ПТ(PET): ^{15}O-water,^{82}Rb, ^{13}N-ammonia
Изображения очага острого инфаркта миокарда
^{99m}Tc-pyrophosphate, ^{111}In-amtimyosin
Изображения метаболизма
Жирные кислоты ^{123}I-BMIPP или IPPA, ^{11}C-palmitat
Глюкоза ^{13}F-fluorodeoxyglucosae
Метаболизм окисления ^{11}C - acetate
Гипоксия ^{13}F-misonidazol, ^{99m}Tc-HL-91
Изображения иннервации миокарда *пресинаптические симпатические нервные окончания* bn ^{123}I -MIBG**,**^{11}C-hydroxyephedrine
β-адренорецепторы CGP12177
Визуализация атеросклеротических поражений
^{111}I-моноклональные антитела,Z2D3
Изображения тромбов ^{99m}Tc-RGD-пептиды для GpIIb/IIIa рецепторов
Апоптоз- ^{99m}Tc-аннексин

L.H. Opie, B. HesseEur J Nucl Med (1997)

РАДИОНУКЛИДНАЯ ВЕНТРИКУЛОГРАФИЯ

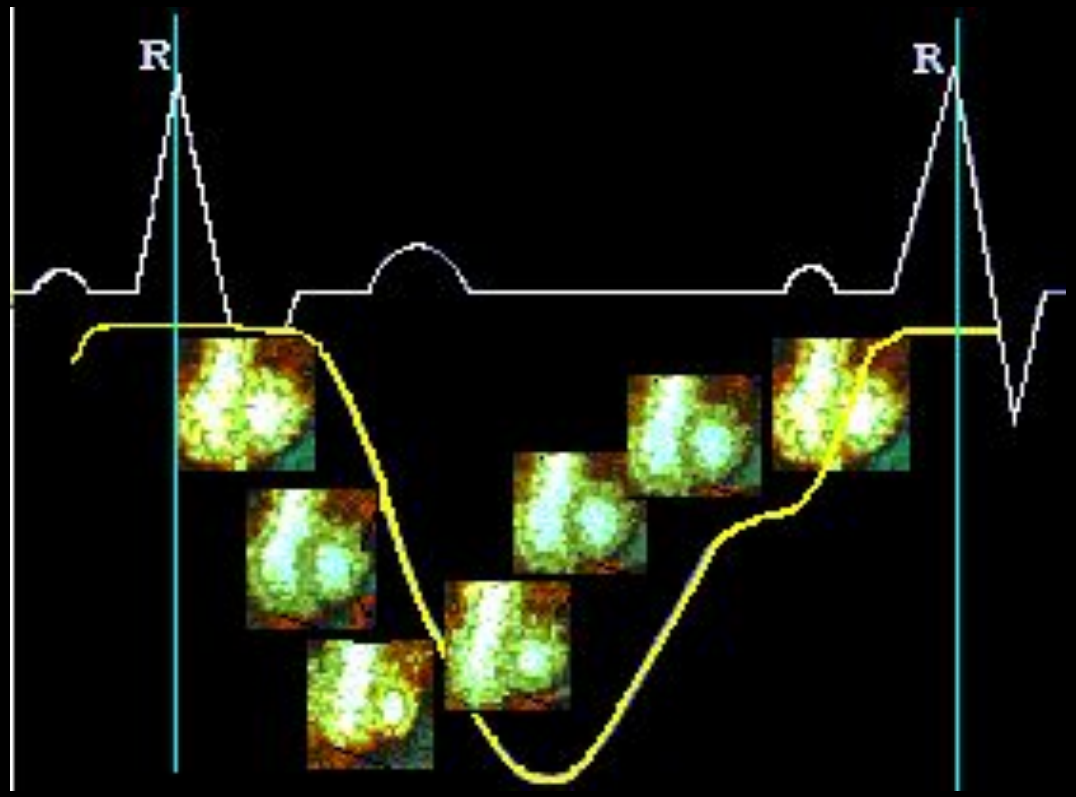

- В ОСНОВЕ РАДИОНУКЛИДНОЙ ВЕНТРИКУЛОГРАФИИ ЛЕЖИТ ФОРМИРОВАНИЕ И АНАЛИЗ КРИВОЙ АКТИВНОСТЬ/ВРЕМЯ (аналог кривой объем/время) СУММАРНОГО СЕРДЕЧНОГО ЦИКЛА

КРИВАЯ АКТИВНОСТЬ\ВРЕМЯ

ПАРАМЕТРЫ ИЗГНАНИЯ И НАПОЛНЕНИЯ ЖЕЛУДОЧКА

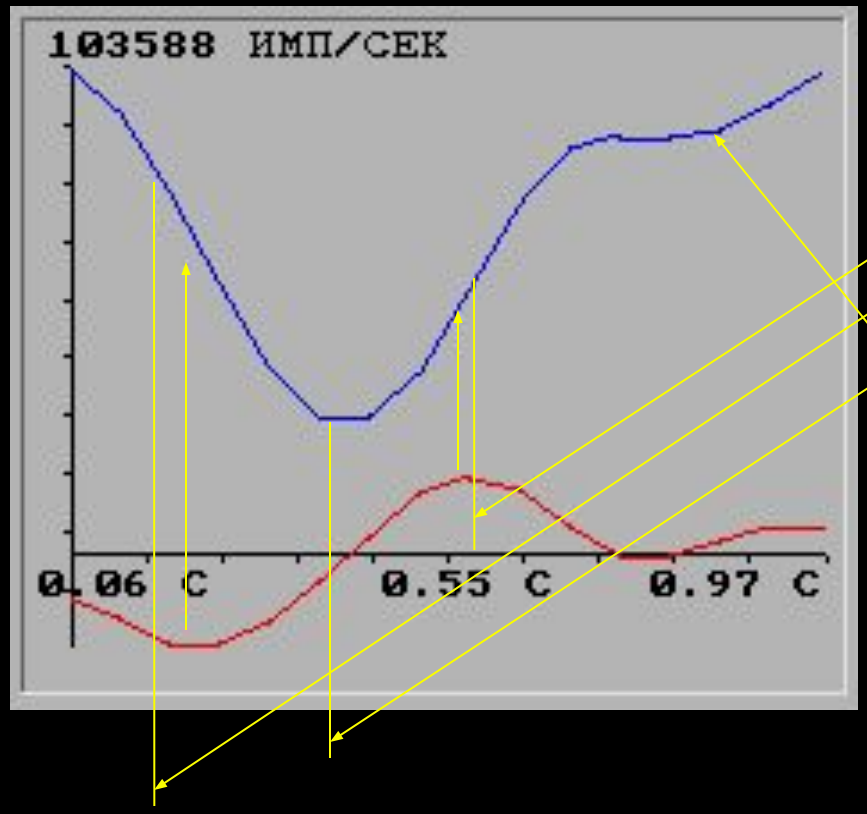

ПУЛЬС	УД/МИН	62
R-R ИНТЕРВАЛ		0.97 С
ФРАКЦИЯ ВЫБРОСА,	%	71.6
НАПОЛНЕНИЕ ЗА 1/3,%		43.4
ВЫБРОС ЗА 1/3,	%	24.6
ВРЕМЯ КОНЦА СИСТОЛЫ		0.42 С
ВКЛАД ПРЕДСЕРДИЯ, %		14.3
МАКС.СКОР.ИЗГН.,%/с		317.9
МАКС.СКОР.НАП., %/с		285.4
СР.СКОР.ИЗГН., %/с		168.7
СКОР.НАП/ВЫБРОС,%/с		398.8
ВРЕМЯ МАКС.СКОР.ИЗГ		0.24 С
ВРЕМЯ МАКС.СКОР.НАП		0.61 С
КДО,	мл	176.6
КСО,	мл	50.2
УДАРНЫЙ ОБЪЕМ,	мл	126.4

РАДИОНУКЛИДНАЯ ВЕНТРИКУЛОГРАФИЯ - ПАРАМЕТРИЧЕСКИЕ ИЗОБРАЖЕНИЯ У БОЛЬНОГО С ПЕРЕДНЕВЕРХУШЕЧНОЙ АНЕВРИЗМОЙ ЛЕВОГО ЖЕЛУДОЧКА

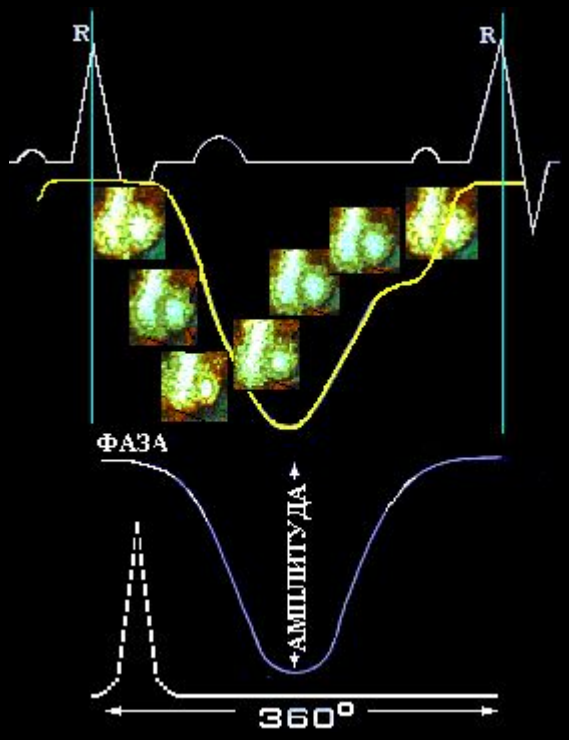

Исходное изображение

Фазовая Гистограмма и Фазовое изображение области ЛЖ

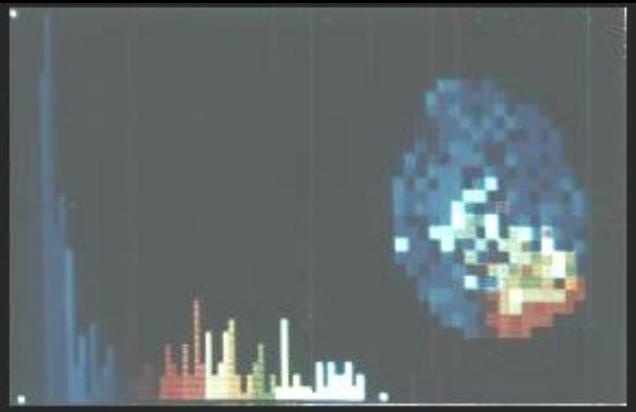

Амплитудное изображение

Фазовое изображение

Парадоксальное изображение

Изображение фракции выброса



ТОПИЧЕСКАЯ ДИАГНОСТИКА СИНДРОМА WPW ТИП «В»

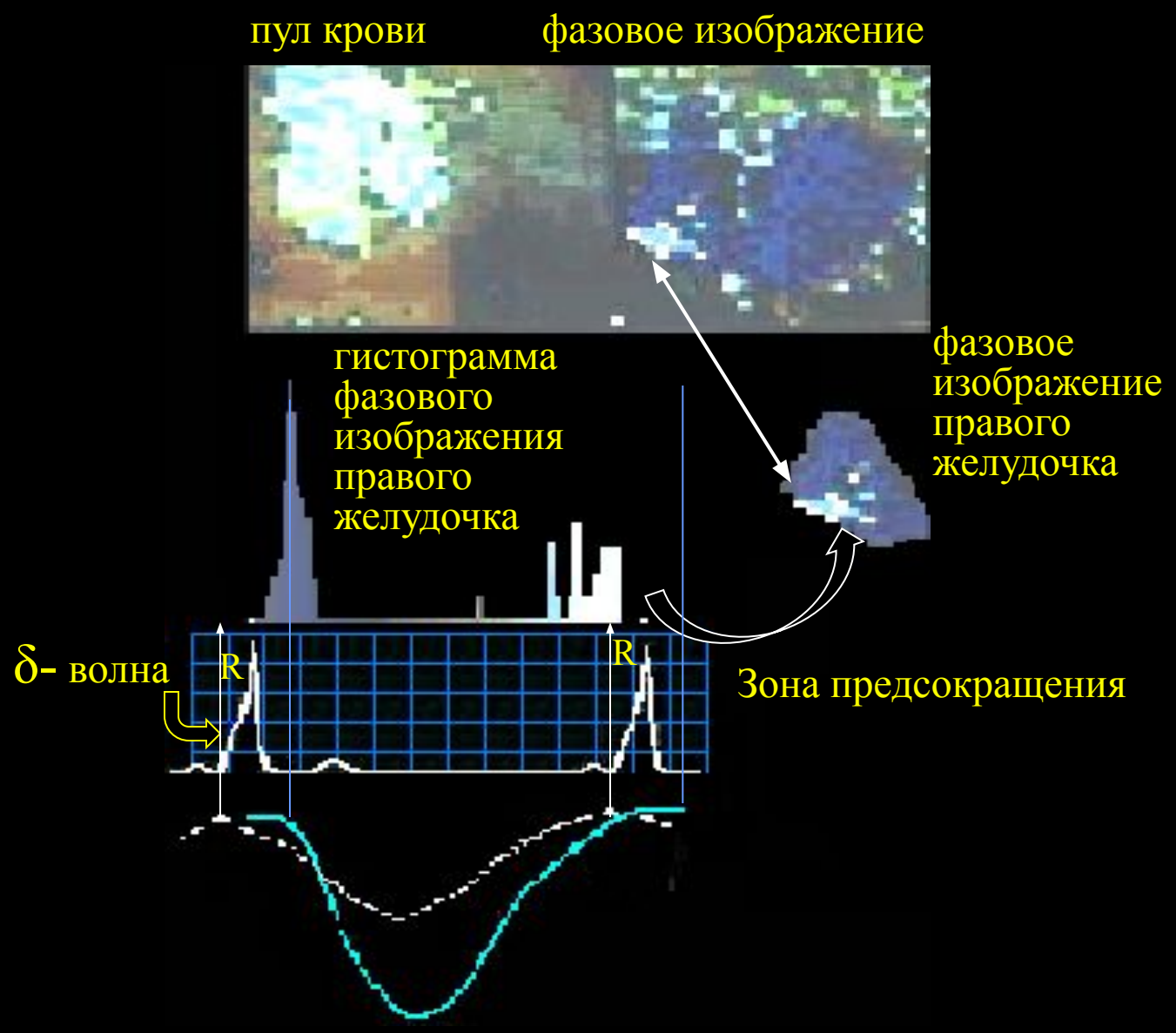

“ИШЕМИЧЕСКИЙ КАСКАД” - ПОСЛЕДОВАТЕЛЬНОСТЬ НАРУШЕНИЙ ПЕРФУЗИИ И ФУНКЦИИ МИОКАРДА, ВОЗНИКАЮЩИХ ПРИ РАЗВИТИИ ИШЕМИИ

Nesto R.1987

РАДИОНУКЛИДНАЯ ВЕНТРИКУЛОГРАФИЯ

ИЗМЕНЕНИЕ ДИАСТОЛИЧЕСКОЙ ФУНКЦИЯ И РЕГИОНАЛЬНОЙ КИНЕТИКИ МИОКАРДА У БОЛЬНОГО СО СТЕНОЗОМ ПКА В ОТВЕТ НА КОРОНАРНУЮ ВАЗОДИЛАТАЦИЮ

АМПЛИТУДНЫЕ ИЗОБРАЖЕНИЯ

В ПОКОЕ **С НИТРОГЛИЦЕРИНОМ**

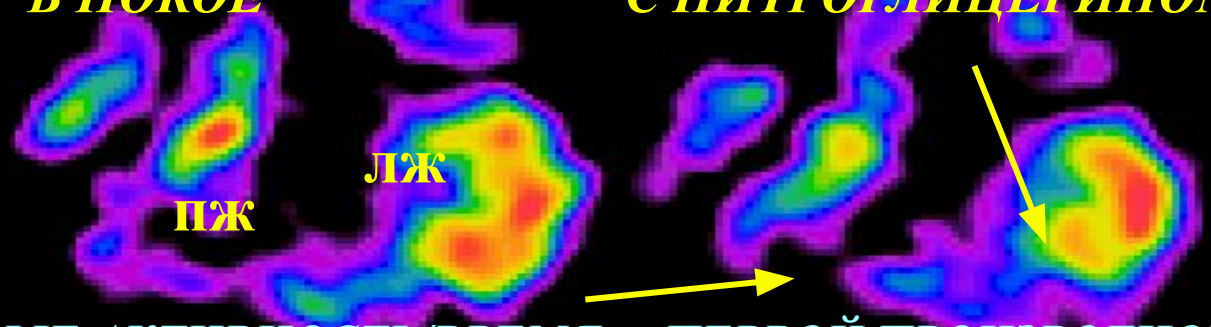

КРИВЫЕ АКТИВНОСТЬ/ВРЕМЯ и ПЕРВОЙ ПРОИЗВОДНОЙ ЛЖ

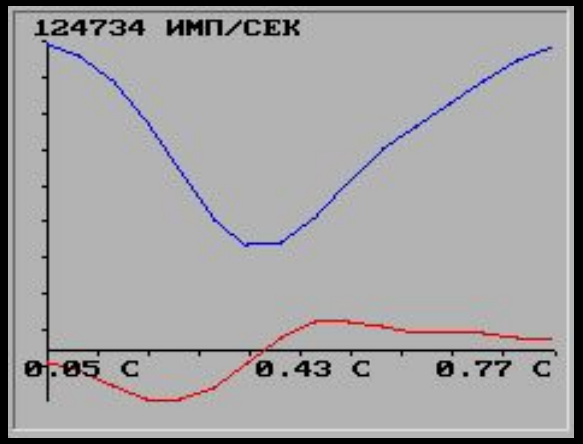

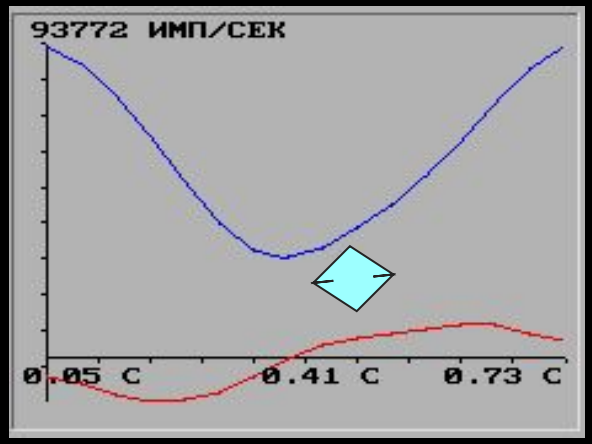

СМЕРТНОСТЬ ПОСЛЕ ОСТРОГО ИНФАРКТА МИОКАРДА СРЕДИ 799 БОЛЬНЫХ В ЗАВИСИМОСТИ ОТ ВЕЛИЧИНЫ ФРАКЦИИ ВЫБРОСА Л.Ж..

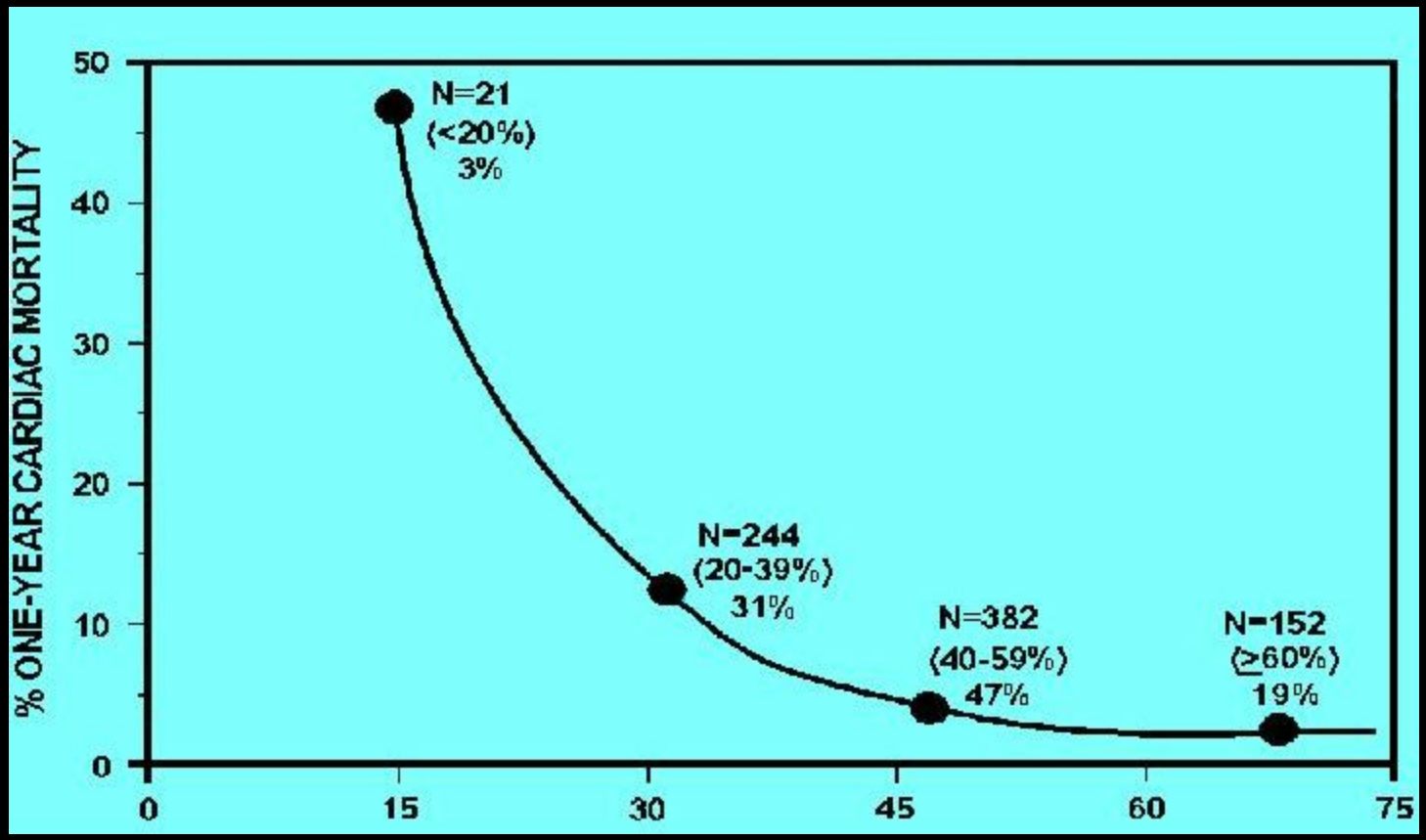

RADIONUCLIDE EJECTION FRACTION (%)

(From The Multicenter Post Infarction Research Group, N Engl J Med 1982;309:331.)

РАДИОНУКЛИДНАЯ ВЕНТРИКУЛОГРАФИЯ

ФРАКЦИЯ ВЫБРОСА ЛЕВОГО ЖЕЛУДОЧКА ПРИ ПОРОГОВОЙ ФИЗИЧЕСКОЙ НАГРУЗКЕ У БОЛЬНЫХ СТАБИЛЬНОЙ СТЕНОКАРДИЕЙ В ЗАСИСИМОСТИ ОТ ИХ ФУНКЦИОНАЛЬНОГО СОСТОЯНИЯ

ФВ ЛЖ ⟷ ДП

В покое	В нагрузке	ΔФВ-изменение при нагрузке	Двойное произведение
62±5%	70±8%	N	*223±44 ед/mmHg*
48±10%	59±11%	N<	*185±24 (p<.05)*
67±7%	50±12%	N	*160±28 (p<.001)*
49±7%	37±12%	N<	*146±31 (p<.001)*

ТОЛЬКО НА ВЫСОТЕ НАГРУЗКИ ФВ ЛЖ ОТРАЖАЕТ ФУНКЦИОНАЛЬНОЕ СОСТОЯНИЕ МИОКАРДА В ЦЕЛОМ

*ПРОГНОСТИЧЕСКОЕ ЗНАЧЕНИЕ **ПОРОГОВОЙ** ФРАКЦИИ ВЫБРОСА ЛЕВОГО ЖЕЛУДОЧКА*

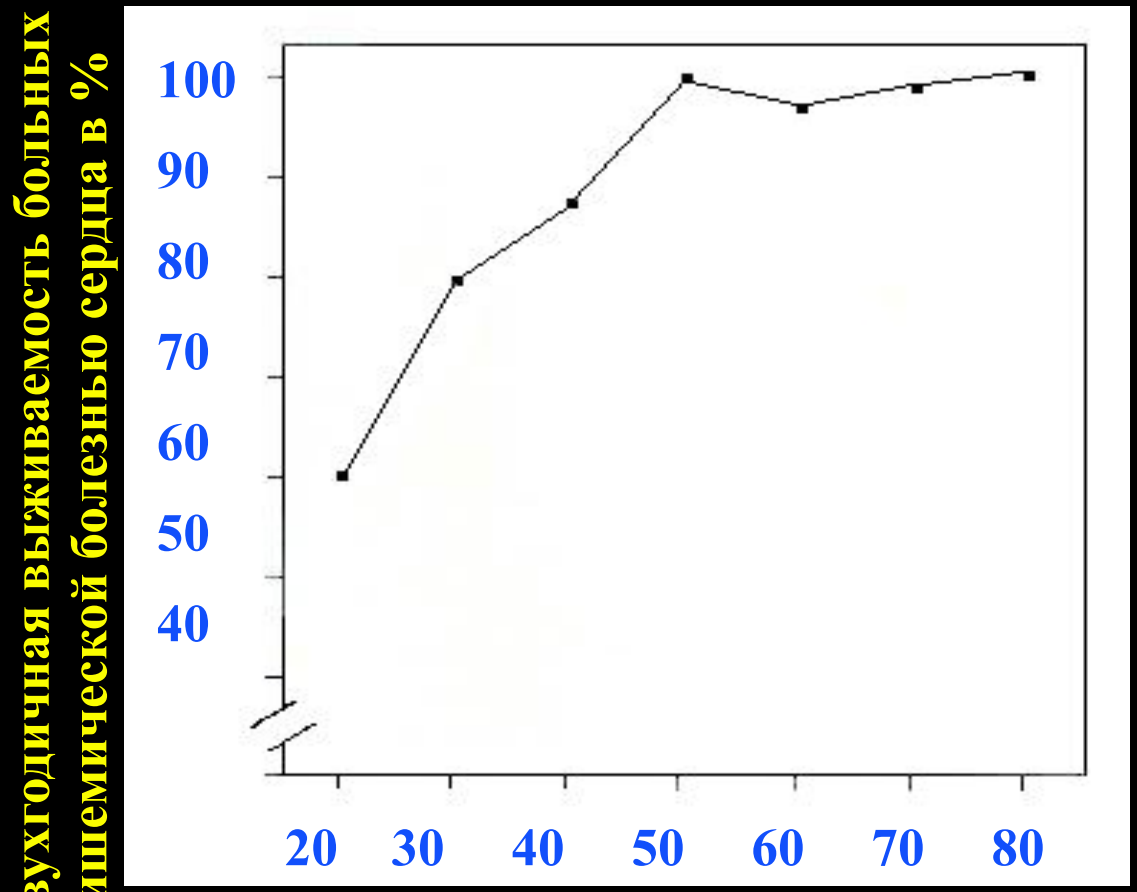

Фракция Выброса Левого Желудочка в % на пике физической нагрузки

(Pryor DB, Harrell FE, Lee KL, *et al.* Prognostic indicators from radionuclide angiography in medically treated patients with coronary artery disease. *Am J Cardiol* 1984 53 18-22)

ПЭТ с ^{13}N аммонием при синдроме Х

параметрические карты перфузии миокарда в покое и при холодовой пробе - *НЕОДНОРОДНОСТЬ КРОВОТОКА* .

У здоровых лиц (A и B)

У больных синдромом Х (C и D).

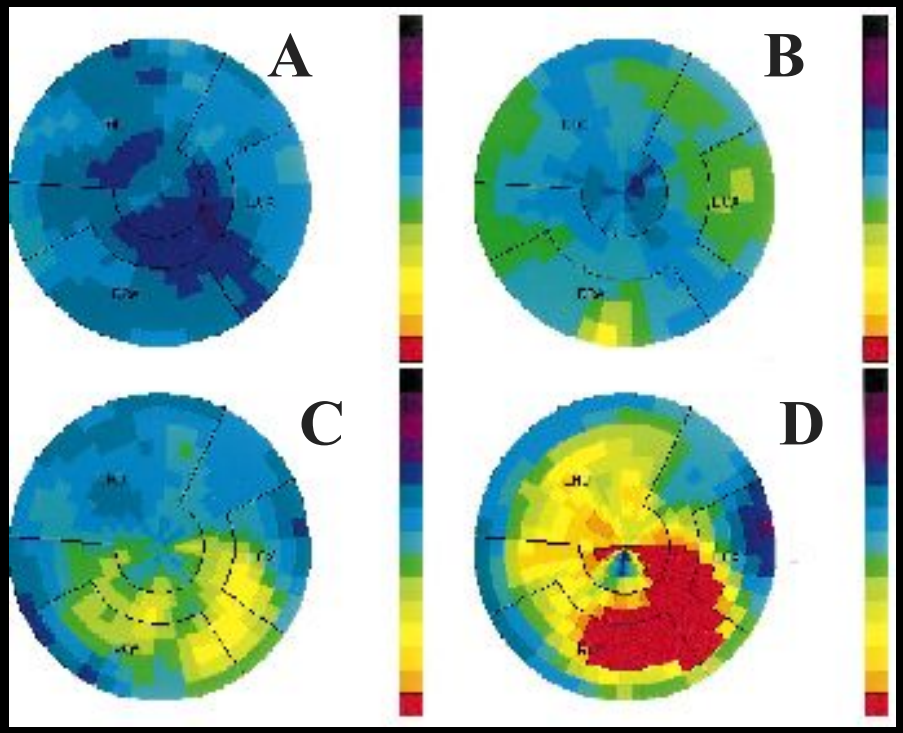

Количественная цветная шкала отражает абсолютную перфузию миокарда (ml·min -1 ·100 g -1).

Meeder JG, Blanksma PK, van der Wall EE ., et al. Eur J Nucl Med (1997) 24:530–537

ПЕРФУЗИОННАЯ СЦИНТИГРАФИЯ МИОКАРДА с Тс-99м-тетрофосмином

У больного острым коронарным синдромом

<u>без патологических изменений ЭКГ</u>

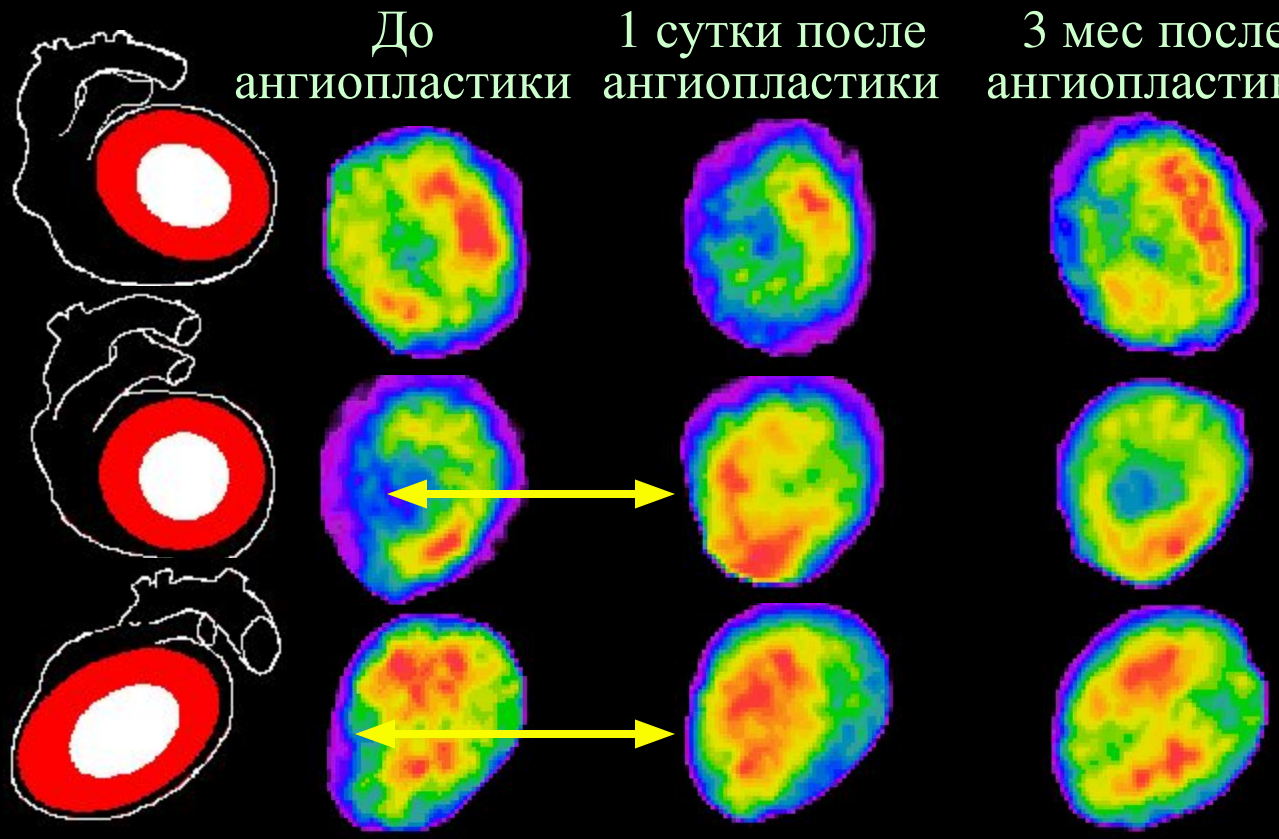

- На КАГ- окклюзия проксимальной трети ПМЖВ ЛКА(тромб) и умеренный стеноз средней трети ПКА. - Ангиопластика и стентирование ПМЖВ ЛКА.

АЛГОРИТМ ПРИМЕНЕНИЯ СЦИНТИГРАФИИ МИОКАРДА В ДИАГНОСТИКЕ И.Б.С.

ОЦЕНКА РИСКА И.Б.С.

- НИЗКИЙ РИСК
- УМЕРЕННЫЙ ИЛИ ВЫСОКИЙ РИСК - ПРИМЕНЕНИЕ ДЕШЕВЫХ ТЕХНОЛОГИЙ (ВЭМ Тредмил и т.д.)
  - НИЗКИЙ РИСК
  - УМЕРЕННЫЙ ИЛИ ВЫСОКИЙ РИСК
    - БОЛЕЕ ДОРОГИЕ ТЕХНОЛОГИИ - СЦИНТИГРАФИЯ и др.

Hachamovitch R. et all 1999

ПЕРФУЗИОННАЯ СЦИНТИГРАФИЯ В УСЛОВИЯХ ЦЕНТРА НЕОТЛОЖНОЙ КАРДИОЛОГИИ

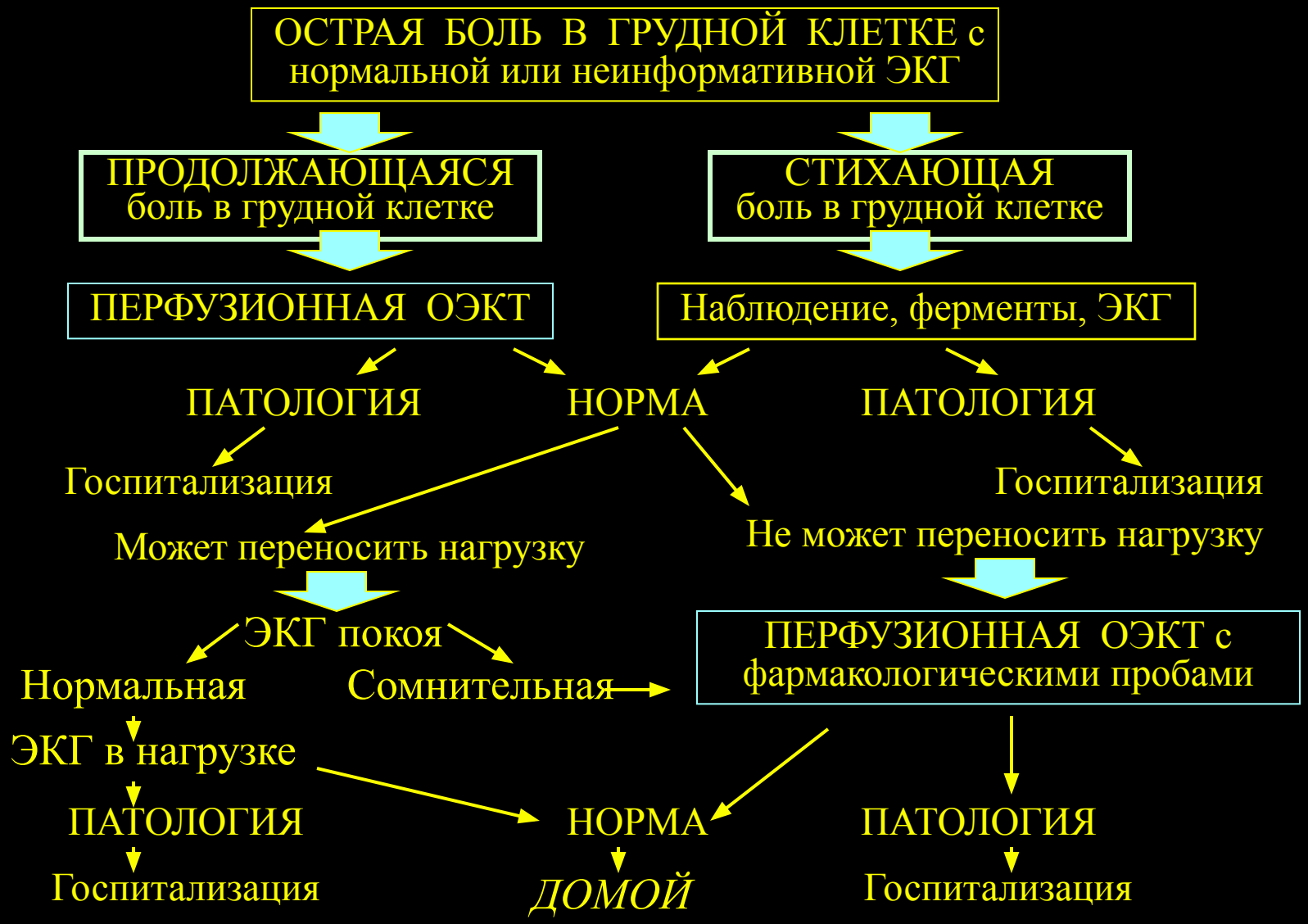

BG Abbott, I Abdel-Aziz, S Nagula, EP Monico, JA Schriver, FJTh. Wackers, Am J Cardiol 2001)

АЛГОРИТМ ПРИМЕНЕНИЯ СЦИНТИГРАФИИ МИОКАРДА ПОСЛЕ О.И.М..

ОСТРЫЙ ИНФАРКТ МИОКАРДА

-ВОЗВРАТ СТЕНОКАРДИИ,
-НЕСТАБИЛЬНОСТЬ ГЕМОДИНАМИКИ

КОРОНАРОГРАФИЯ

СТАБИЛЬНОЕ СОСТОЯНИЕ

ПЕРФУЗИОННАЯ СЦИНТИГРАФИЯ СИНХРОНИЗИРОВАННАЯ С ЭКГ

МАЛЫЙ (<20%) РДП → НИЗКИЙ РИСК → ТЕРАПИЯ, АСПИРИН

РДП≥20% → УМЕРЕННЫЙ РИСК → ТЕРАПИЯ, АСПИРИН, АПФ

РДП≥20% ЗНАЧИТЕЛЬНАЯ (≥10%) ЗОНА ИШЕМИИ → ВЫСОКИЙ РИСК → КОРОНАРОГРАФИЯ

РДП - РАЗМЕР ДЕФЕКТА ПЕРФУЗИИ

Mahmarian J.J.2000

***ОСНОВОЙ РАДИОНУКЛИДНЫХ ПОКАЗАНИЙ К КОРОНАРОГРАФИИ ЯВЛЯЮТСЯ СЦИНТИГРАММЫ ВЫСОКОГО РИСКА*:**

- **С ОБШИРНЫМИ ПРЕХОДЯЩИМИ ДЕФЕКТАММИ ПЕРФУЗИИ**
- **С ДЕФЕКТАМИ РАСПОЛАГАЮЩИМИСЯ В БАССЕЙНЕ НЕСКОЛЬКИХ КОРОНАРНЫХ АРТЕРИЙ**
- **ПРЕХОДЯЩАЯ В ОТВЕТ НА ФУНКЦИОНАЛЬНУЮ ПРОБУ ДИЛАТАЦИЯ ПОЛОСТИ И СНИЖЕНИЕ ФВ ЛЖ**
- **ПОВЫШЕНИЕ ЗАХВАТА ПЕРФУЗИОННОГО АГЕНТА ЛЕГКИМИ**

- тогда как наличие нормальных (без дефектов перфузии или незначительных дефектов перфузии) сцинтиграмм является показанием к более консервативному методу ведения больного

АЛГОРИТМ ПРИМЕНЕНИЯ СЦИНТИГРАФИИ МИОКАРДА ПОСЛЕ А.К.Ш.

ОЦЕНКА РИСКА ОСЛОЖНЕНИЙ ПОСЛЕ АКШ С ПОМОЩЬЮ КЛИНИЧЕСКИХ ДАННЫХ И РЕЗУЛЬТАТОВ НАГРУЗОЧНЫХ ПРОБ

(Возраст, гипертония, время после АКШ, АКШ без МКШ, неполная реваскуляризация, низкая толерантность к физической нагрузке)

ВЫСОКИЙ

ПЕРФУЗИОННАЯ СЦИНТИГРАФИЯ с ^{201}TL

- **НАЛИЧИЕ ОБРАТИМЫХ ДЕФЕКТОВ ПЕРФУЗИИ** → **ОЧЕНЬ ВЫСОКИЙ РИСК (13%)**
  -АГРЕССИВНАЯ ТЕРАПИЯ
  -КОРОНАРОГРАФИЯ
- **ОТСУТСТВИЕ ОБРАТИМЫХ ДЕФЕКТОВ ПЕРФУЗИИ** → **ВЫСОКИЙ РИСК (9%)**
  -АГРЕССИВНАЯ ТЕРАПИЯ
  -ПРОГНОСТИЧЕСКАЯ ОЦЕНКА ЖИЗНЕСПОСОБНОГО МИОКАРДА

НИЗКИЙ

ПЕРФУЗИОННАЯ СЦИНТИГРАФИЯ с ^{201}TL

- **НАЛИЧИЕ ОБРАТИМЫХ ДЕФЕКТОВ ПЕРФУЗИИ** → **УМЕРЕННЫЙ РИСК (4%)**
  -АГРЕССИВНАЯ ТЕРАПИЯ
  -КОРОНАРОГРАФИЯ
- **ОТСУТСТВИЕ ОБРАТИМЫХ ДЕФЕКТОВ ПЕРФУЗИИ** → **ОЧЕНЬ НИЗКИЙ РИСК (1%)**
  -КОНСЕРВАТИВНАЯ ТЕРАПИЯ

Lauer M S et all 1998

СРАВНЕНИЕ ИНФОРМАТИВНОСТИ ЭКГ И ПЕРФУЗИОННОЙ СЦИНТИГРАФИ В ДИАГНОСТИКЕ БЕЗБОЛЕВОЙ ИБС В УСЛОВИЯХ ЦЕНТРА НЕОТЛОЖНОЙ КАРДИОЛОГИИ

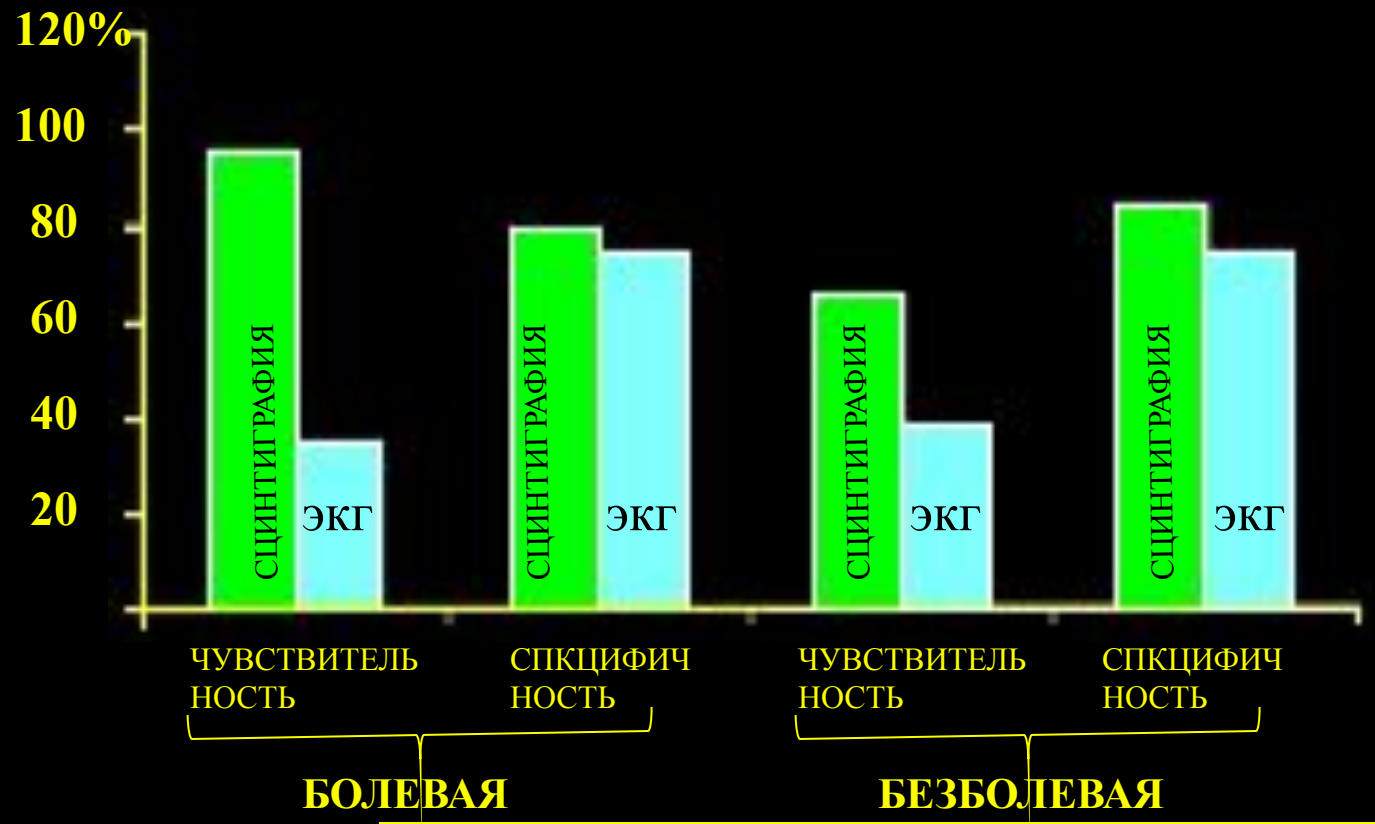

"Acute Rest Myocardial Perfusion Imaging in the Evaluation of Patients With Chest PainSyndromes " Duncan B. H. , Heller G. V. *(1999).*

ПРОГНОСТИЧЕСКОЕ ЗНАЧЕНИЕ ПЕРФУЗИОННОЙ СЦИНТИГРАФИИ ПРИ ИССЛЕДОВАНИИ 357 БОЛЬНЫХ С ОСТРОЙ БОЛЬЮ В ГРУДНОЙ КЛЕТКЕ

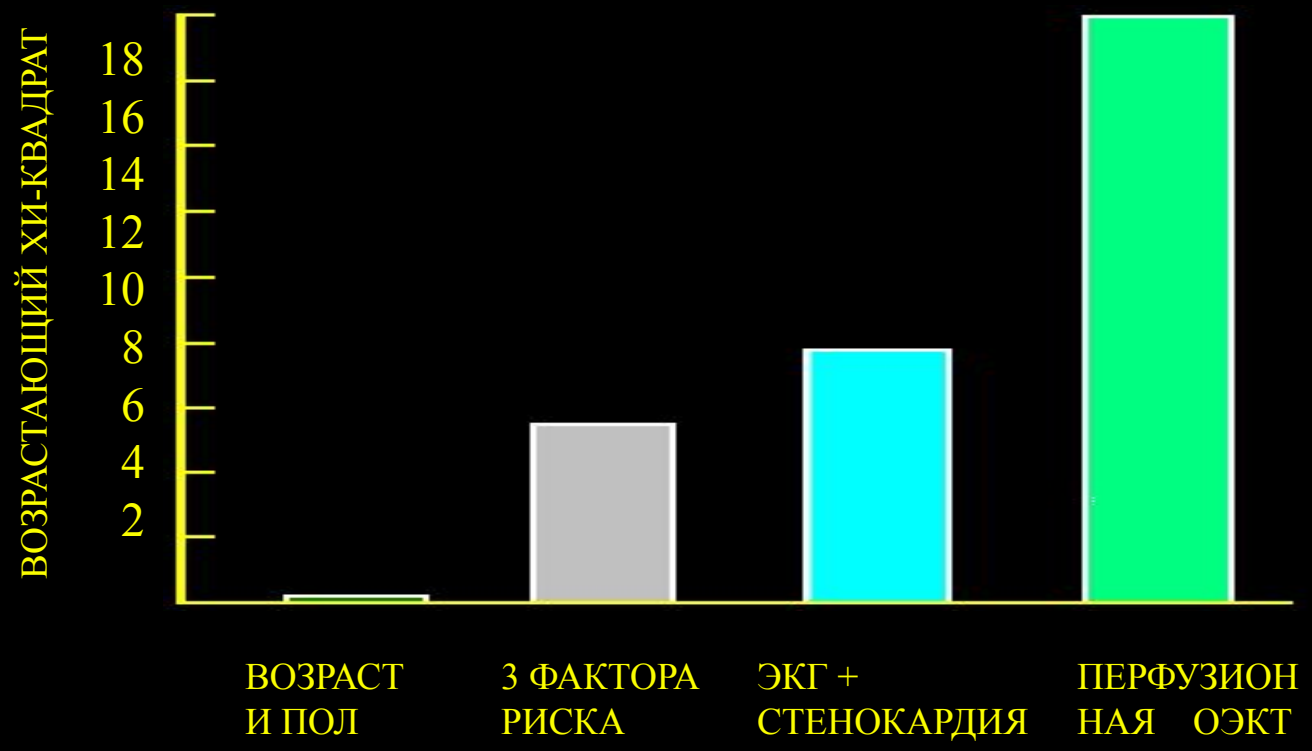

"Clinical value of Acute Rest technetium-99m Tetrofosmin Tomographic Myocardial Perfusion Imaging in Patients With Acute Chest Pain and nondoagnostic Electrocardiograms " Heller G. V. Stowers S A, Hendel R C, et al. *(JACC 1998).*

СНИЖЕНИЕ СТОИМОСТИ ГОСПИТАЛИЗАЦИИ В РЕЗУЛЬТАТЕ СНИЖЕНИЯ ЕЕ ПРОДОЛЖИТЕЛЬНОСТИ В УСЛОВИЯХ ЦЕНТРА НЕОТЛОЖНОЙ КАРДИОЛОГИИ ПОСЛЕ ПЕРФУЗИОННОЙ СЦИНТИГРАФИИ

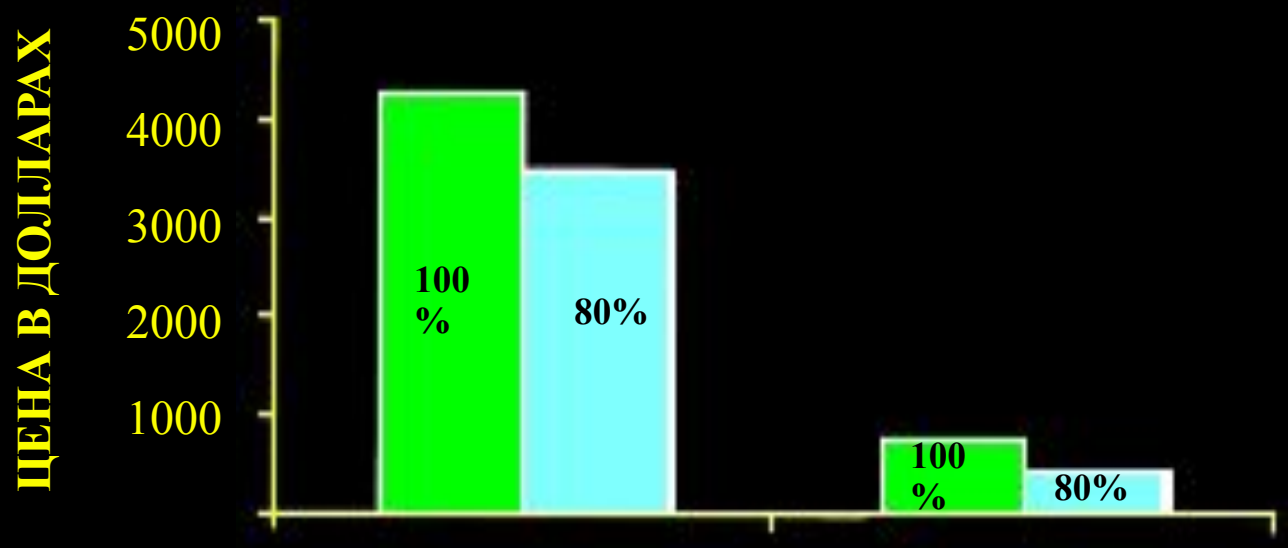

СРЕДНЯЯ СТОИМОСТЬ БЕЗ ПЕРФУЗИОННОЙ СЦИНТИГРАФИИ

СРЕДНЯЯ СТОИМОСТЬ С ПЕРФУЗИОННОЙ СЦИНТИГРАФИЕЙ

“Acute Rest Myocardial Perfusion Imaging in the Evaluation of Patients With Chest PainSyndromes “ Duncan B. H. , Heller G. V. *(1999).*

КАКОЙ ВИД НАГРУЗКИ ?

РЕЗУЛЬТАТЫ 2408 ИССЛЕДОВАНИЙ ПЕРФУЗИОННОЙ ОЭКТ (SPECT) С ПРИМЕНЕНИЕМ РАЗЛИЧНЫХ СТРЕСС-ТЕСТОВ, ПОДТВЕРДИВШИХ ПОРАЖЕНИЕ КОРОНАРНОГО РУСЛА

1992-97

ДИПИРИДАМОЛ
n=1289 (54%)

ДОБУТАМИН
n=61 (2%)

ФИЗИЧЕСКАЯ НАГРУЗКА
n=1058 (44%)

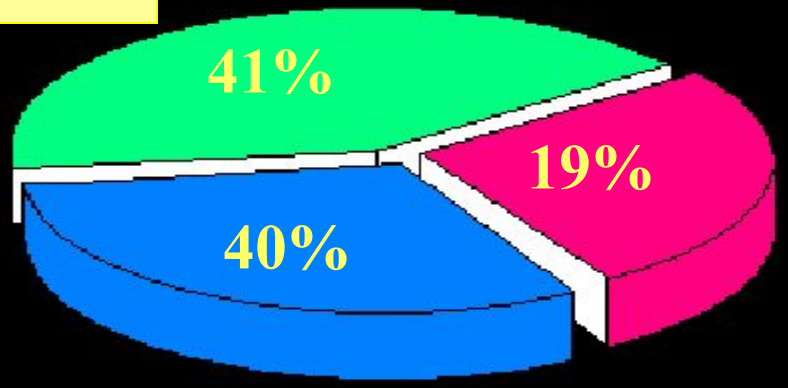

ICNC-4

ОСНОВНЫЕ ВАРИАНТЫ ПРОТОКОЛОВ ПРОВЕДЕНИЯ ИССЛЕДОВАНИЙ ПЕРФУЗИИ МИОКАРДА

(для Tl-^{201}, а затем для агентов -меченных Tc^{99m})

ОЭКТ-SPECT

«БЫЧИЙ ГЛАЗ» **-** плоскостное изображение суммарной информации всех срезов по длинной оси сердца

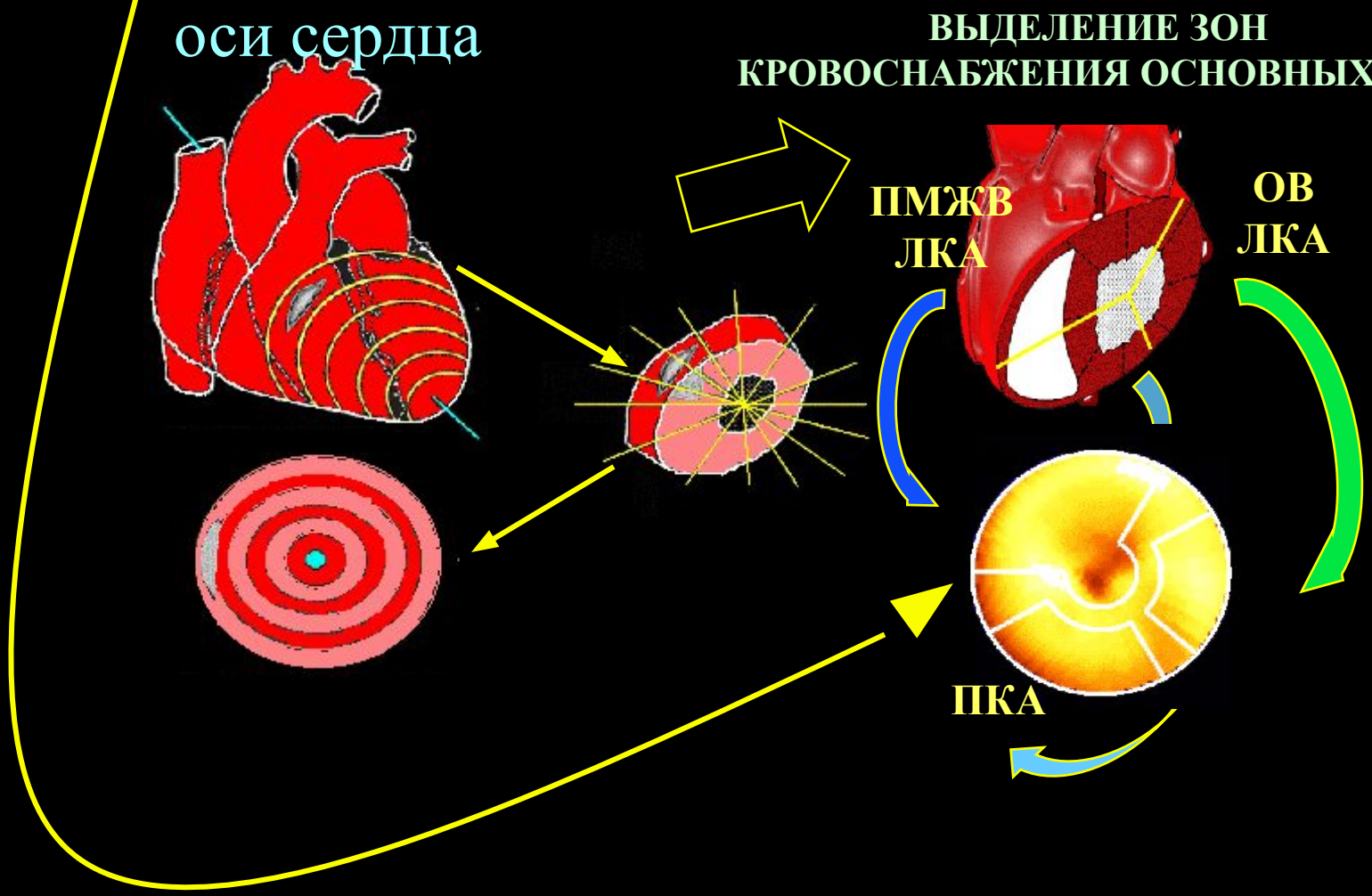

ИНТЕРПРЕТАЦИЯ РЕЗУЛЬТАТОВ SPECT

20 - сегментная 5 - бальная модель

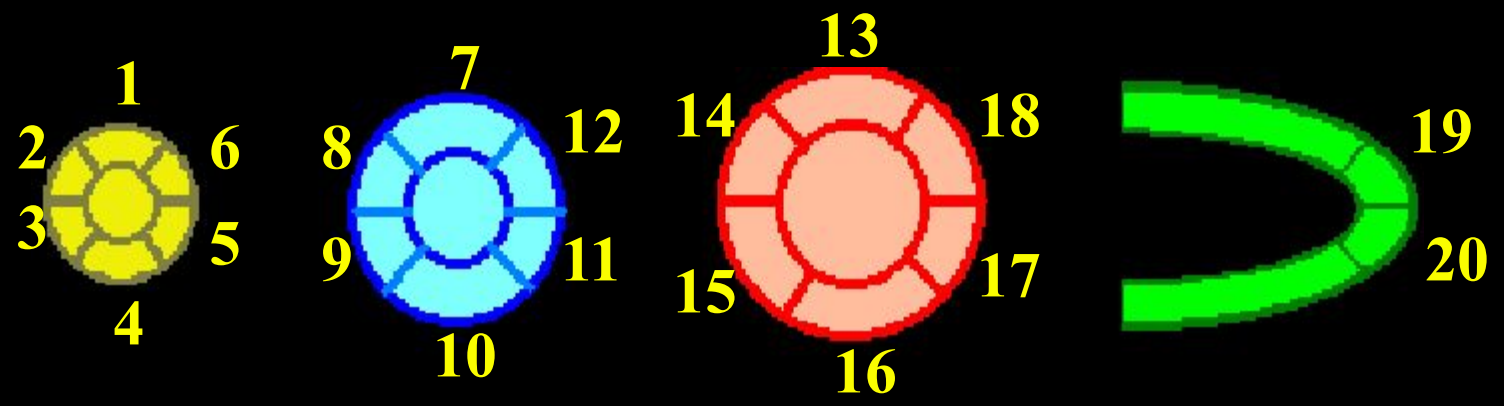

0-4 = норма - отсутствие дефектов перфузии

сумма сегментов в покое = SRS (summed rest score)

сумма сегментов в нагрузке = SSS (summed stress score)

разница в покое и нагрузке =SDS (summed differens score SRS-SSS)

ПРОГНОСТИЧЕСКОЕ ЗНАЧЕНИЕ SPECT

Результаты *SPECT*	Нет вероятности ИМ или гибели	Высокая вероятность ИМ или гибели	*p*
SRS	5,6±6	8,9±8,7	<0,0001
SSS	11±8	14,1±10,6	0,008
SDS	5,3±5,4	5,2±5,2	

НАПРАВЛЕНИЯ В КАРДИОЛОГИИ, ГДЕ ЧАЩЕ ИСПОЛЬЗУЮТ РАДИОНУКЛИДНЫЕ МЕТОДЫ

- Диагностика и прогноз ИБС, включая новые фармакологические пробы
- Диагностика инфаркта миокарда, его размеры, и оценка риска осложнений
- Оценка функции миокарда - при застойной недостаточности кровообращения
- Жизнеспособность (viability) миокарда, засыпание (hibernation) и оглушение (stunning).

Пациенты, которым показана оценка жизнеспособности миокарда

1.- Пациенты с ишемической кардиомиопатией (ФВ ЛЖ<35%+МКБС)

A Без стенокардии

B С выраженной стенокардией

C С сердечной недостаточностью

D С сопутствующими тяжелыми нарушениями ритма сердца

2. – Пациенты после острого инфаркта миокарда с обширной областью дисфункции и тяжелым поражением питающей коронарной артерии

ФВ – фракция выброса, ЛЖ-левого желудочка, МКБС-многососудистое поражение коронарного русла (многососудистая коронарная болезнь сердца).

Iskandrian A E, E E van der Wall “Myicardial viability”, Kluwer Academic Publishers, 2000

Ситуации, когда оценка жизнеспособности миокарда не показана

1.Незначительные изменения в коронарных артерих и дисфункция ЛЖ
2.МКБС и нормальная функция ЛЖ
3.Нешемическая кардиомиопатия
4.Клапанные пороки сердца исключая митральную регургитацию если она считается вторичной к ишемической кардиомипатии
5.Врожденные заболевания сердца
6.Однососудистое поражение и несоответствующая ему тяжелая дисфункция ЛЖ
7.Нестабильная стенокардия требующая неотложной реваскуляризации
8.Сопутствующая патология, осложняющая прогноз реваскуляризации
*9.Неоперабильное МКБС, если есть приемлимое терапевтическое лечение**
*10.Тяжела дисфункция ЛЖ, если есть приемлимое терапевтическое лечение**
**Альтернативная терапия – транмиокардиальная реваскуляризация и неоангиогенез с использованием факторов роста*

Iskandrian A E, E E van der Wall “Myicardial viability”, Kluwer Academic Publishers, 2000

ТАКТИКА ОЦЕНКИ ЛОКАЛЬНЫХ НАРУШЕНИЙ ПЕРФУЗИИ И ФУНКЦИИ МИОКАРДА

ПО РЕЗУЛЬТАТАМ РАДИОНУКЛИДНЫХ ИССЛЕДОВАНИЙ

ДИАГНОСТИКА ИБС	ОЦЕНКА ЖИЗНЕСПОСОБНОСТИ		
Функционально сохранный миокард	Обратимо дисфункциональный миокард		Необратимо дисфункциональный миокард
	ОГЛУШЕНИЕ (stunning)	ЗАСЫПАНИЕ (hibernation)	СКЛЕРОЗ ФИБРОЗ
Движение стенки	СОХРАНЕНО	НАРУШЕНО	НАРУШЕНО	НАРУШЕНО
Сократительный резерв	СОХРАНЕН	СОХРАНЕН	СОХРАНЕН	НАРУШЕН
Кровоток	НОРМАЛЬНЫЙ	НОРМАЛЬНЫЙ	СНИЖЕН	СНИЖЕН
Резерв кровотока	СНИЖЕН	СНИЖЕН	ОТСУТСТВУЕТ	ОТСУТСТВУЕТ
Морфология к.а.	НАРУШЕНА	НАРУШЕНА	НАРУШЕНА	НАРУШЕНА
Ответ на функциональные пробы	Преходящие нарушения функции	Восстановление функции	Восстановление функции	Дисфункция
	Преходящие нарушения перфузии			

СУДЬБА «ГИБЕРНИРОВАННЫХ» КАРДИОМИОЦИТОВ

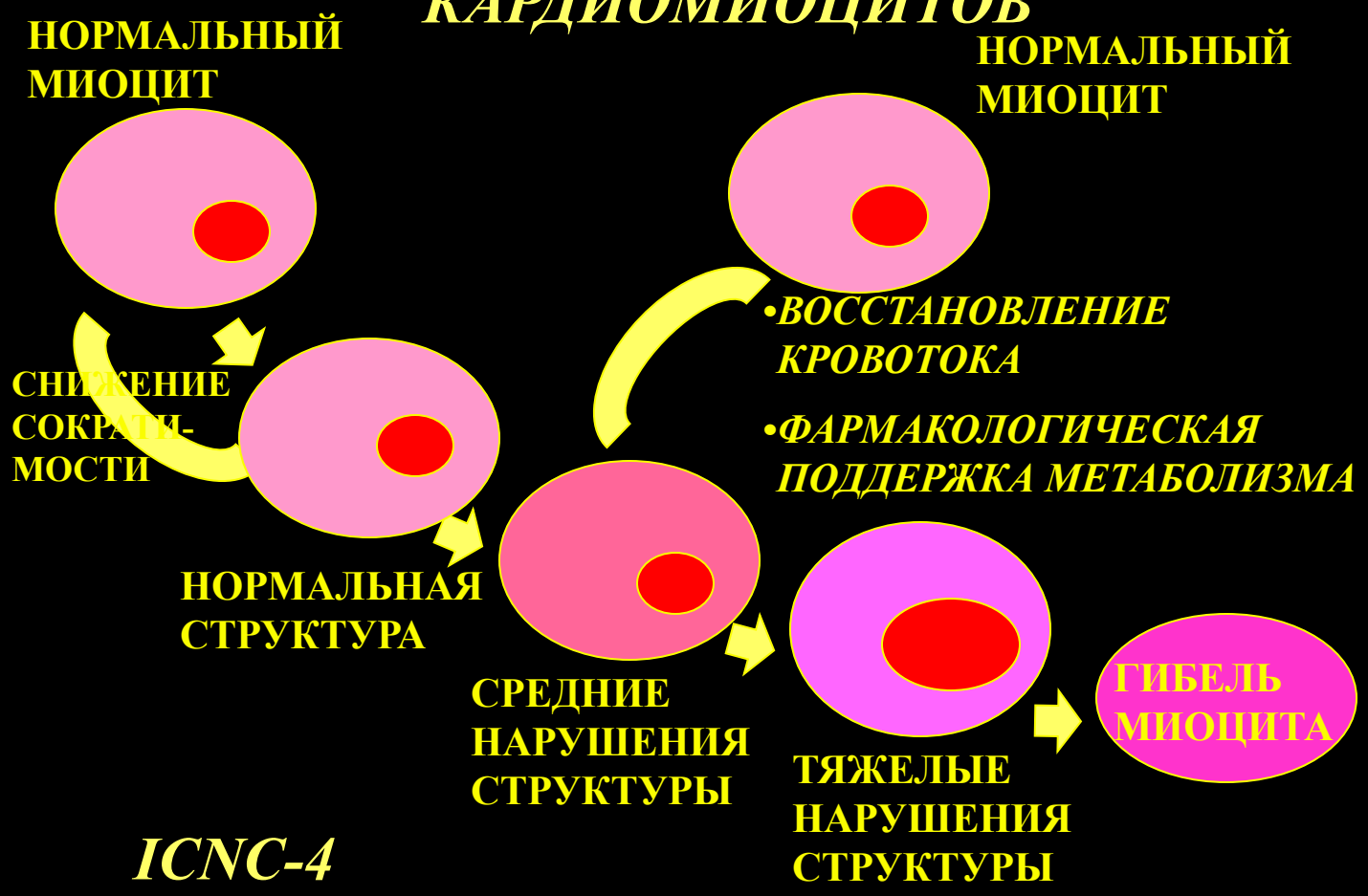

ICNC-4

ИЗОБРАЖЕНИЯ ЖИЗНЕСПОСОБНОГО МИОКАРДА У БОЛЬНОГО ИШЕМИЧЕСКОЙ КАРДИОМИОПАТИЕЙ

(ИБС, 2ИМ, НК III по NYHA, ПБЛНПГ, ФВ ЛЖ=28%)

I^{123} MIBG
исход через 2 часа

Tc^{99m}тетрофосмин
лежа сидя

F^{18} глюкоза

ДЕНЕРВАЦИЯ МИОКАРДА

ОТСУТСТВИЕ СИСТОЛИЧЕСКОГО И ДИАСТОЛИЧЕСКОГО РЕЗЕРВА В ОБЛАСТИ ДЕНЕРВАЦИИ

повышение захвата глюкозы в зоне денервации

НИИТ и ИО

ПЭТ

«НЕСООТВЕТСТВИЕ» между распределением кровотока и глюкозы в миокарде у больного ИБС

ГИПЕРФИКСАЦИЯ ГЛЮКОЗЫ В ЗОНЕ ГИПОПЕРФУЗИИ

Перфузия миокарда с ^{13}N-NH

Обмен глюкозы с FDG (без нагрузки глюкозой)

Обмен глюкозы с FDG (при нагрузке глюкозой)

L.H. Opie , B. Hesse Eur J Nucl Med (1997)

ОЦЕНКА РАЗМЕРОВ ОБШИРНОЙ АНЕВРИЗМЫ ЛЖ С ПОМОЩЬЮ РАДИОНУКЛИДНЫХ ИЗОБРАЖЕНИЙ МИОКАРДА

изображение перфузии в диастолу

изображение функции - ***амплитудное***

резецированный лоскут аневризмы

Tc^{99m}тетрофосмин (синхронно с ЭКГ)

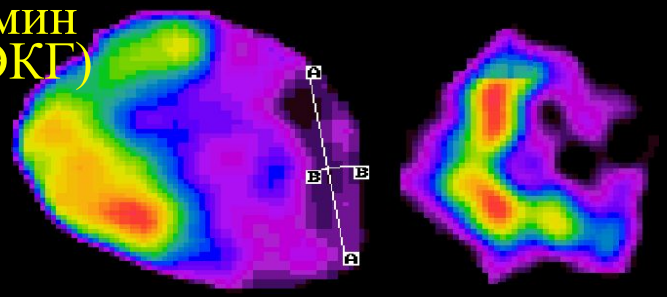

F^{18} глюкоза



НИИТ и ИО

ТРАДИЦИОННЫЕ ФАКТОРЫ, УЧИТЫВАЕМЫЕ ПРИ ПРИНЯТИИ РЕШЕНИЯ О РЕВАСКУЛЯРИЗАЦИИ МИОКАРДА

ВОЗ РАСТ

СТЕНОКАРДИЯ

САХАРНЫЙ ДИАБЕТ

СОПУТСТВУЮЩИЕ ЗАБОЛЕВАНИЯ

АНАТОМИЯ КОРОНАРНЫХ АРТЕРИЙ

ФУНКЦИЯ ЛЕВОГО ЖЕЛУДОЧКА - ФВ, КДО

РЕЗУЛЬТАТЫ ТЕСТОВ НА «ЖИЗНЕСПОСОБНОСТЬ»

ПОСЛЕДНИЕ ГОДЫ НАБЛЮДАЕТСЯ ПРОГРЕССИВНАЯ ТЕНДЕНЦИЯ К ХИРУРГИЧЕСКОМУ ЛЕЧЕНИЮ ПОЖИЛЫХ, ФУНКЦИОНАЛЬНО БОЛЕЕ ТЯЖЕЛЫХ ПАЦИЕНТОВ, С КОМПЛЕКСОМ СОПУТСТВУЮЩИХ ЗАБОЛЕВАЕИЙ. ЭТА ТЕНДЕНЦИЯ ПРОДОЛЖИТСЯ В СООТВЕТСТВИИ СО СНИЖЕНИЕМ ОСЛЕОПЕРАЦИОННЫХ ОСЛОЖНЕНИЙ И ГОСПИТАЛЬНОЙ СМЕРТНОСТИ …

Jones E., J. Thorac Cardiovasc Surg 1991

РАДИОНУКЛИДНАЯ ВЕНТРИКУЛОГРАФИЯ

АМПЛИТУДНЫЕ ИЗОБРАЖЕНИЯ ЖЕЛУДОЧКОВ СЕРДЦА БОЛЬНОГО ИКМП (ИБС,3 ИМ,НК 2а,5 ШУНТОВ)

В ПОКОЕ *В – ОРТОСТАЗЕ*

ДО АКШ

ПОСЛЕ АКШ

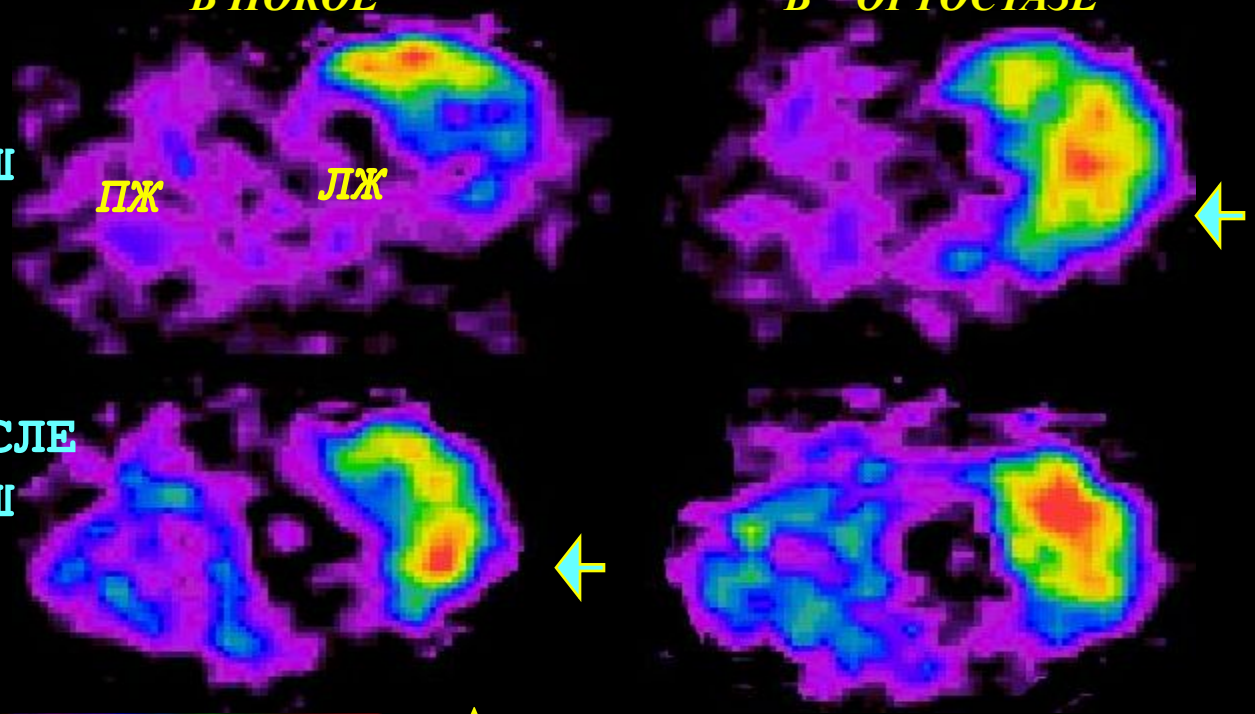

- Амплитуда движения стенки

минимальная максимальная

СТРЕЛКАМИ УКАЗАНЫ ОБЛАСТИ ВОССТАНОВЛЕНИЯ АМПЛИТУДЫ "СПЯЩЕГО" МИОКАРДА В Л.Ж.

НИИТ и ИО

РАДИОНУКЛИДНАЯ ВЕНТРИКУЛОГРАФИЯ

АМПЛИТУДНЫЕ ИЗОБРАЖЕНИЯ ЖЕЛУДОЧКОВ СЕРДЦА БОЛЬНОГО ИКМП (ИБС,3 ИМ,НК 2а,5 ШУНТОВ)

Л Е Ж А ОРТОСТАЗ

ДО АКШ
ФВ ЛЖ
=29\36%

ПОСЛЕ АКШ
ФВ ЛЖ
=35\41%

ЧЕРЕЗ 3 месяца
ФВ ЛЖ
=37\42%

ЧЕРЕЗ 9 месяцев
ФВ ЛЖ
=44\45%

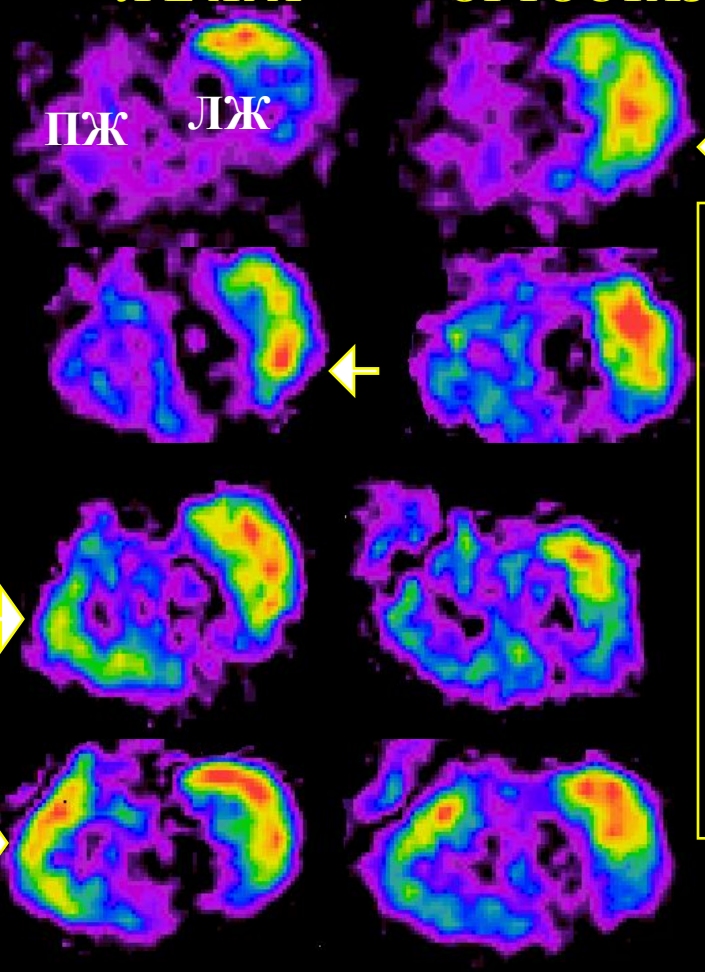

У больных ИБС, осложненной срдечной недостаточностью, после реваскуляризации восстановление функции миокарда продолжается в течение года

НИИТ и ИО

КОЭФФИЦИЕНТЫ КОРРЕЛЯЦИИ МЕЖДУ ПАРАМЕТРАМИ ГЕМОДИНАМИКИ И КОДОМ МЕХАНИЧЕСКОЙ ПОДДЕРЖКЕ КРОВООБРАЩЕНИЯ

ПАРАМЕТРЫ ГЕМОДИНАМИКИ	КОД МЕХАНИЧЕСКОЙ ПОДДЕРЖКИ			
	В ПОКОЕ		ПРИ ОРТОСТАЗЕ	
	Коэффициент корреляции	Достоверность (<0.05)	Коэффициент корреляции	Достоверность (< 0.05)
ДЛА	0.097	0.273		р
ДЗЛА	0.008	0.486		
КДД	-0.367	0.108		
ФВ ЛЖ	-0.440	0.000 *	-0.045	0.395
Региональная скорость наполнения верхушечнобокового сегмента ЛЖ	-0.327	0.004 *	0.324	0.027 *
ФВ ПЖ	-0.387	0.000 *	-0.256	0.053
Региональная ФВ нижнебокового сегмента ПЖ	-0.627 *	0.000 *	-0.435 *	0.006 *

* - P<0.05

НИИТ и ИО

Right ventricular ejection fraction is an <u>independent predictor of survival</u> in patients with moderate heart failure…

de Groote et all, JACC 1999

ПРИ ВЫБОРЕ ХИРУРГИЧЕСКОГО МЕТОДА ЛЕЧЕНИЯ ХРОНИЧЕСКОЙ ПОСТИНФАРКТНОЙ СЕРДЕЧНОЙ НЕДОСТАТОЧНОСТИ ВАЖНО ОЦЕНИТЬ

- **Аневризму Левого желудочка**
- **Локализацию и состояние области пораженного миокарда, наличие митральной регургитации, постинфарктных тромбов и состояние миокарда вне зоны аневризмы**
- **Акинетичные аневризмы или зоны дисфункционального миокарда могут содержать жизнеспособный миокард и требуют проведения тестов на жизнеспособность**

Показания к выполнению радионуклидных изображений миокарда

Диагноз ИБС ⇔ Прогноз ⇔ Лечение

- **Стабильная стенокардия** (стресс тест)
- **Дифференциальный диагноз острой боли**
- **Диагноз острого коронарного синдрома**

- **Локализация коронарного стеноза**
- **Функциональная тяжесть стеноза**
- **Распространенность поражения**
- **Жизнеспособность миокарда**

- **Оценка результатов терапевтического лечения** (в том числе ОИМ)
- **Оценка результатов ангиопластитки и тромболизиса**
- **Оценка результатов АКШ**