# Методы диагностики при заболевании сердечно-сосудистой системы

# Основные бескровные методы

- Электрокардиография
- Холтеровское монторирование
- Пробы с физическими нагрузками
- Чрезпищеводная стимуляция предсердий
- Ультразвуковая кардиография

# Основные инвазивные методы

- Коронарография
- Вентрикулография
- Внутрисосудистое ультразвуковое исследование

# Методы, о которых следует знать

- Томография
- Радиоизотопные методы

# ЭКГ

- обязательное исследование для всех кардиологических пациентов или для людей с подозрением на какое-либо сердечное заболевание

# Расположения стандартных и грудных отведений



# Зубец Р

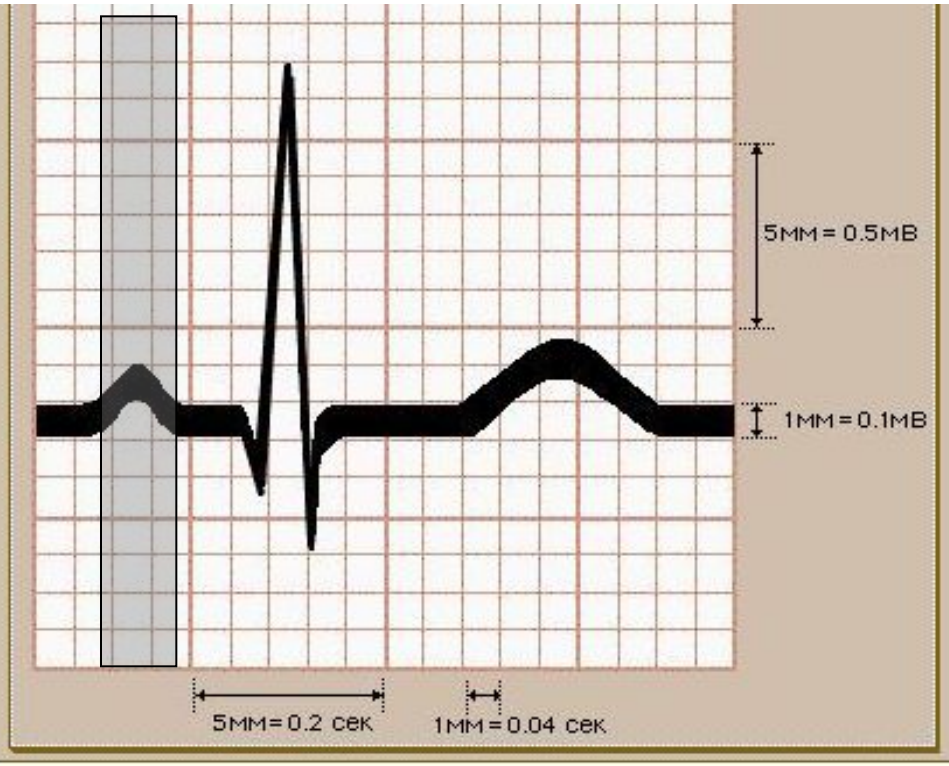


Зубец Р
Интервал PQ
Сегмент PQ
Комплекс QRS
Сегмент ST
Зубец Т
Интервал QT

Зубец Р – электрическая систола предсердий ,
Продолжительность меньше 0.11сек.

# Интервал PQ

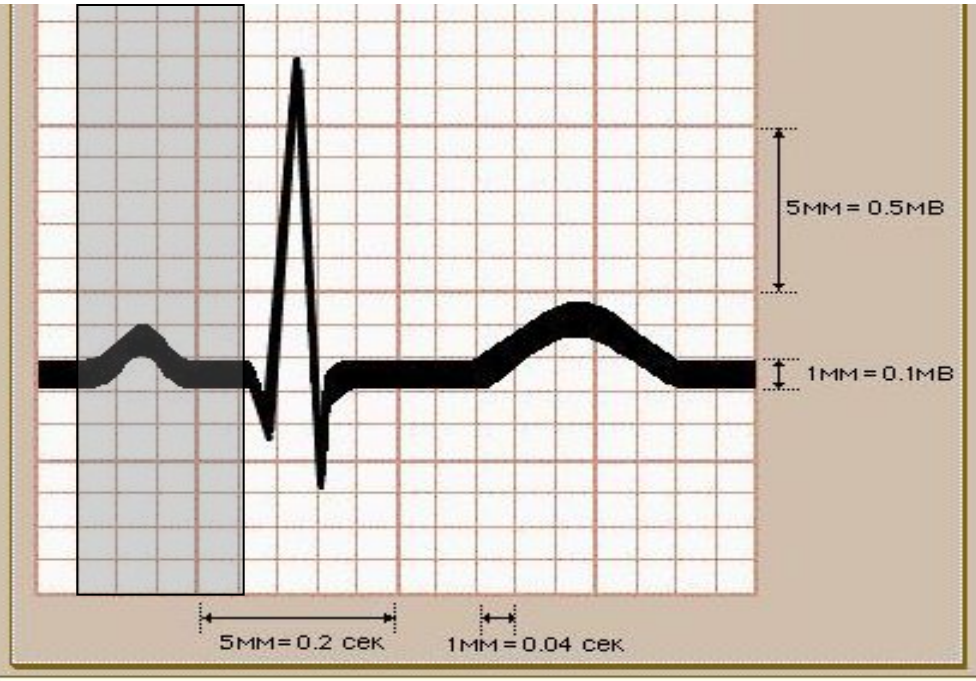


Зубец P

Интервал PQ

Сегмент PQ

Комплекс QRS

Сегмент ST

Зубец T

Интервал QT

PQ интервал от начала зубца P до начала QRS.
Продолжительность варьирует от 0.12 до 0.2 сек

# Комплекс QRS

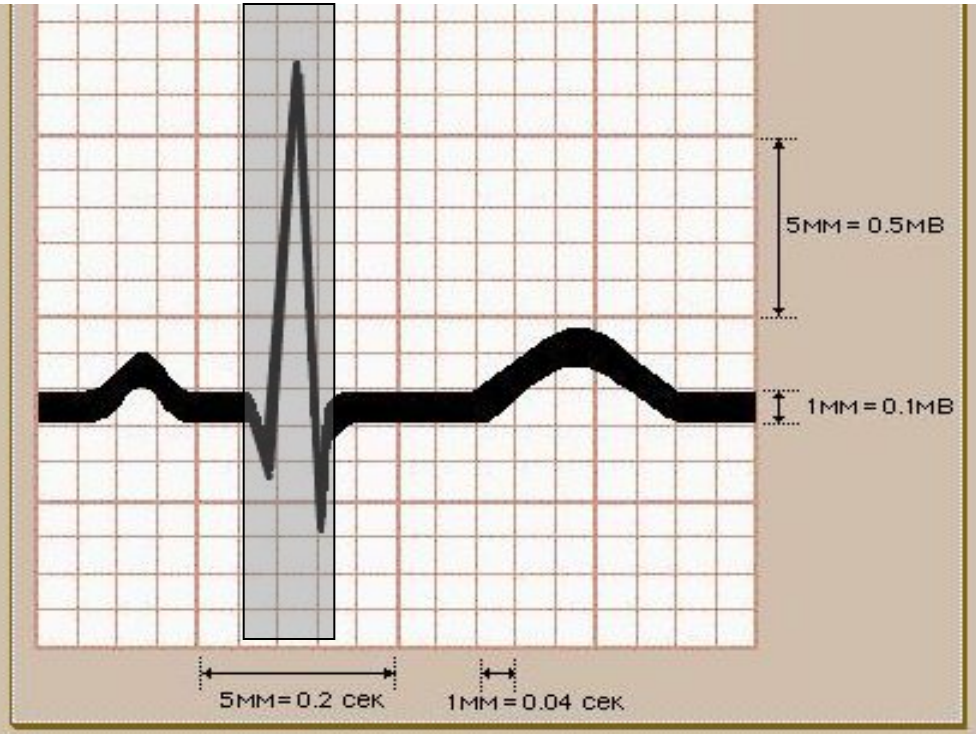


Зубец P

Интервал PQ

Сегмент PQ

Комплекс QRS

Сегмент ST

Зубец T

Интервал QT

Комплекс QRS – электрическая систола желудочков. Продолжительность – меньше 0.10 сек.

# Сегмент ST

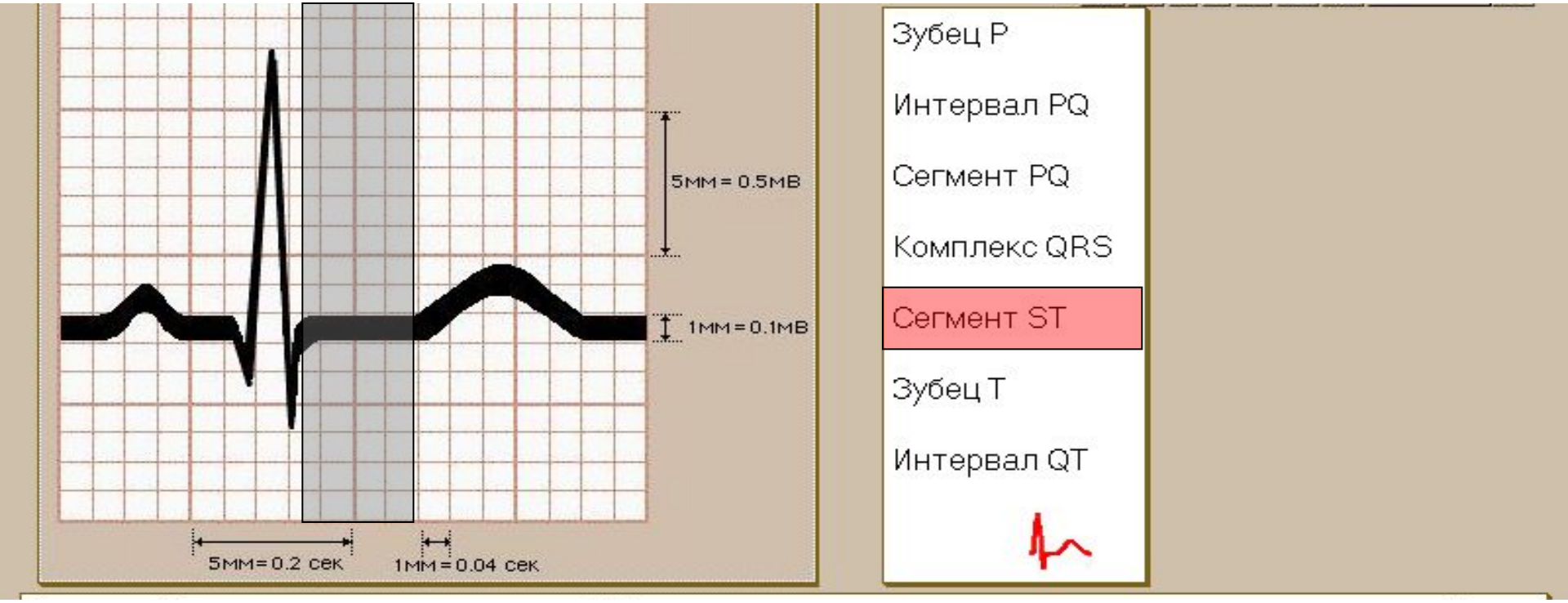


Сегмент ST  длится от возвращения QRS на изолинию до первого отклонения вверх или вниз Т-волны.

# Зубец Т

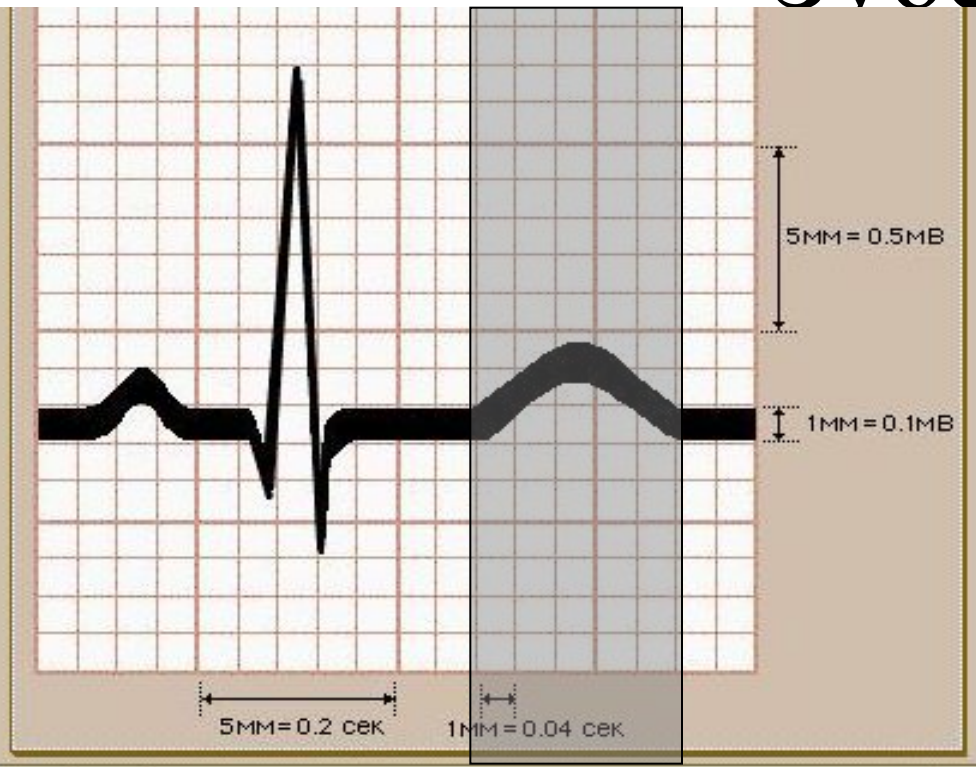


Зубец Р

Интервал PQ

Сегмент PQ

Комплекс QRS

Сегмент ST

Зубец Т

Интервал QT

Зубец Т – отражает реполяризацию желудочков,
В норме конкордантен зубцу R, раньше других указывает на метаболические изменения миокарда

# Интервал QT

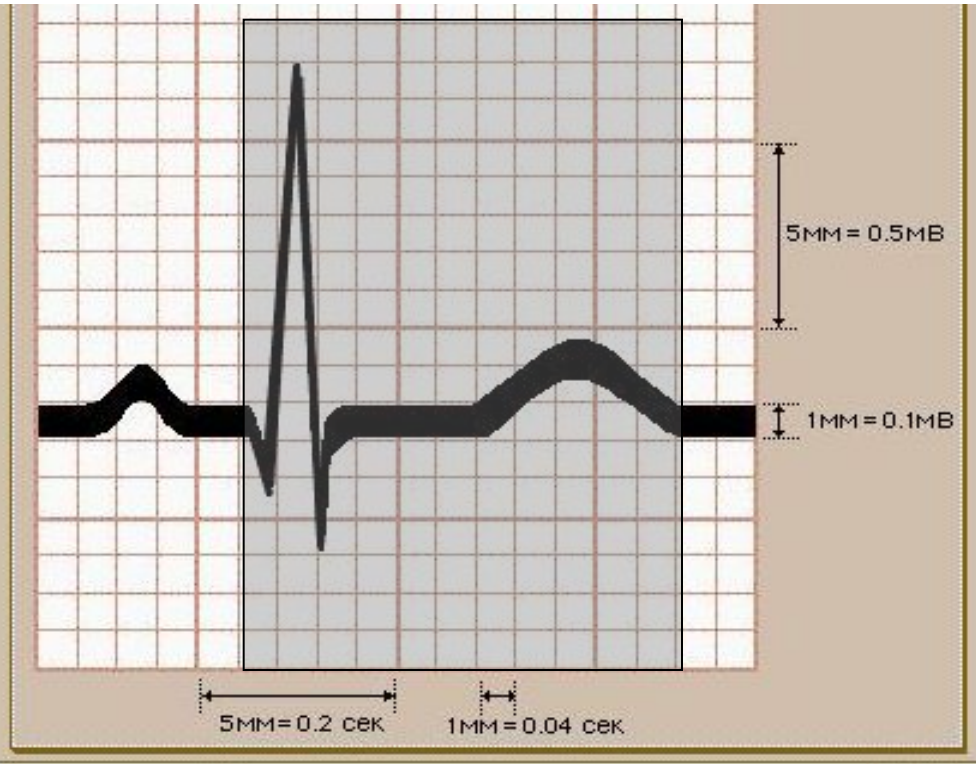


Зубец P

Интервал PQ

Сегмент PQ

Комплекс QRS

Сегмент ST

Зубец T

Интервал QT

Измеряется от начала комплекса QRS до окончательного возвращения T на изолинию. При ЧСС=60-100, интервал в норме длится то 0.30 до 0.40 сек. Если продолжительность превышает 0.50 сек, то говорят об удлиненном QT

# Электрокардиограмма при ишемии и инфаркте миокарда.
# Прямые признаки острой стадии инфаркта

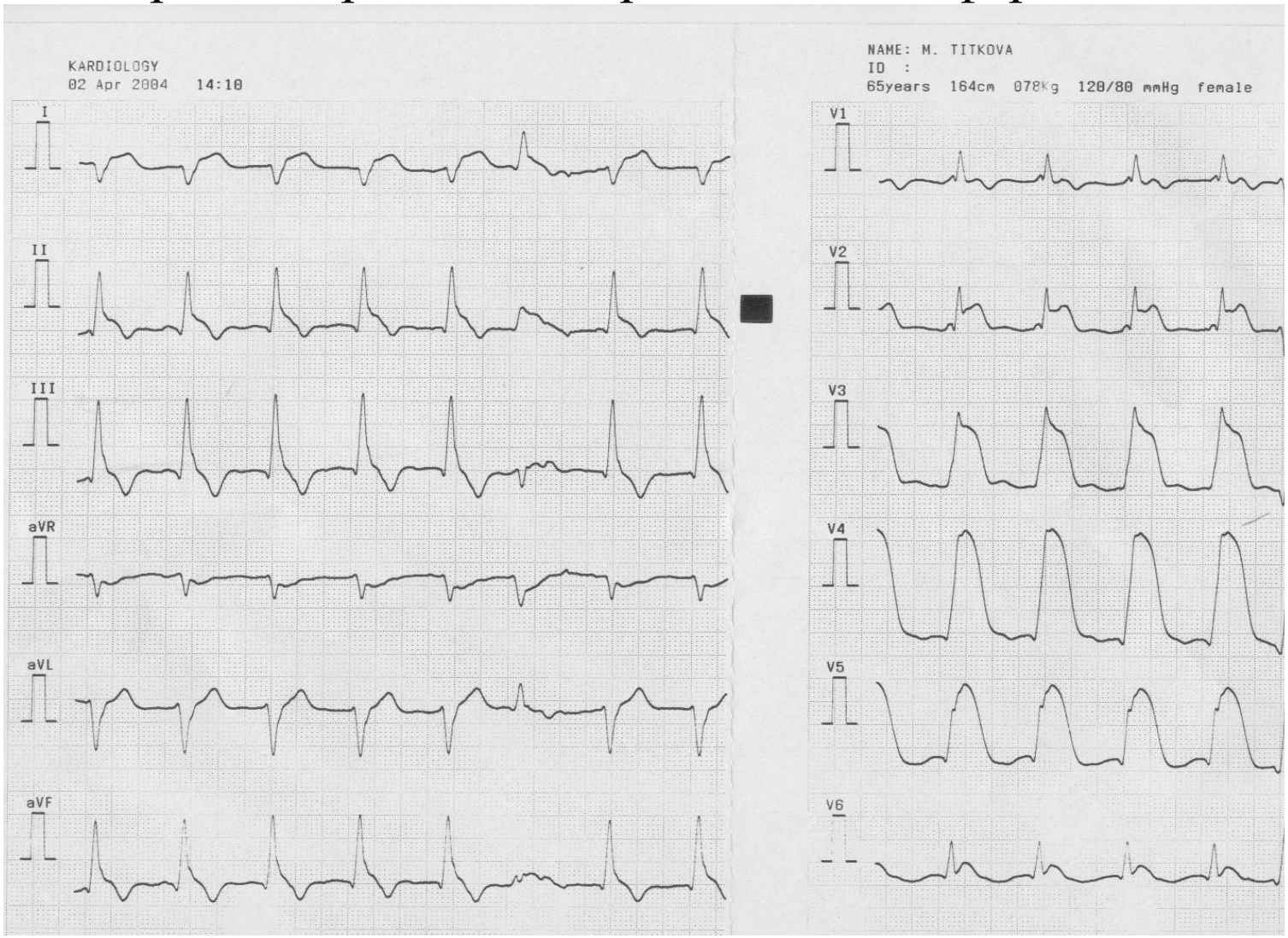

- Холтеровское мониторирование - длительная регистрации ЭКГ на фоне воздействия факторов повседневной жизни (выполнение бытовой, профессиональной нагрузки)

# Желудочковая экстрасистолия

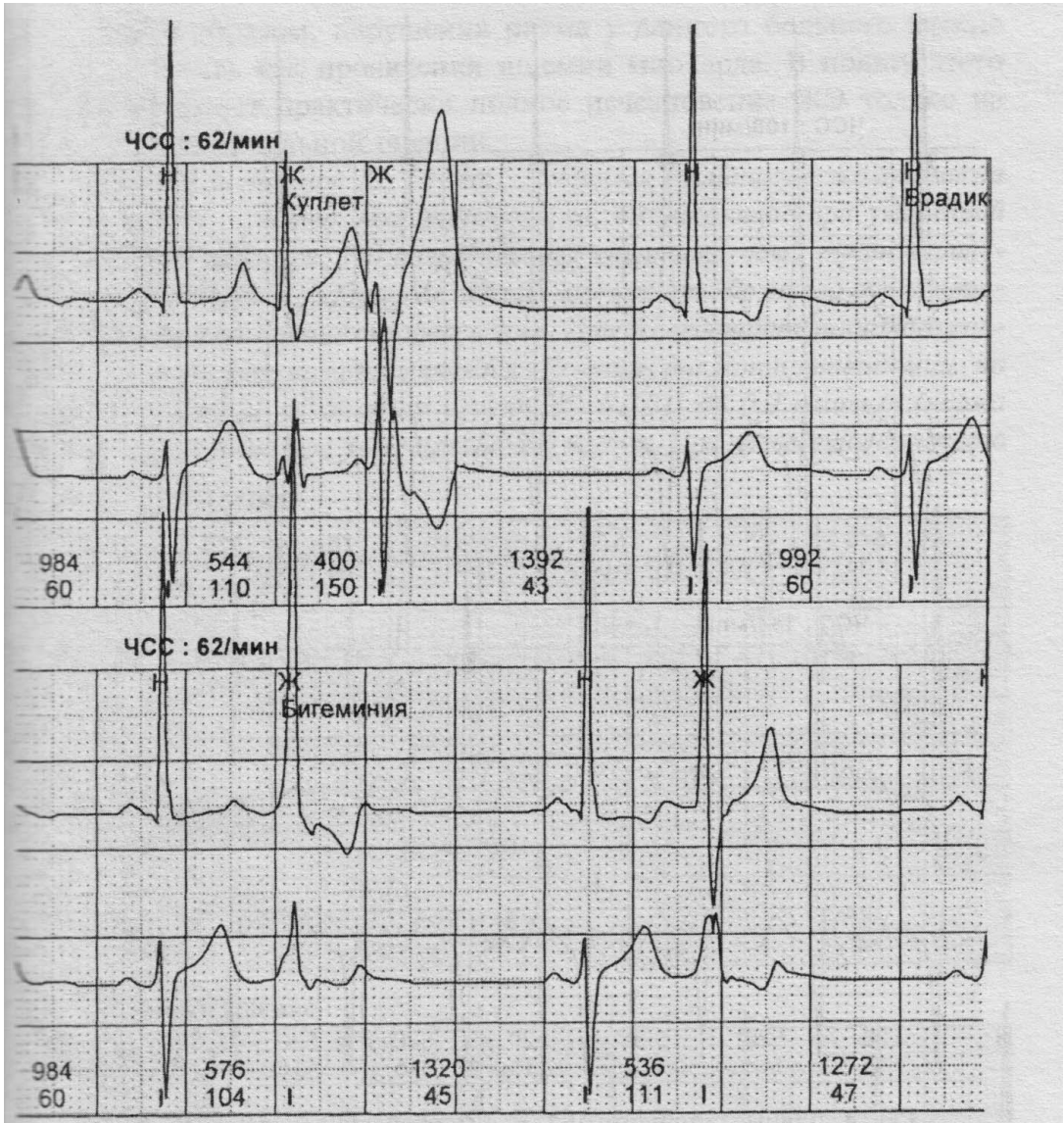


Данные суточного ЭКГ-мониторирования больного Р., 62 лет.
Желудочковая экстрасистолия

# Тесты с дозированной физической нагрузкой

# Динамические нагрузки

(изотоническое мышечное сокращение с укорочением длины мышечного волокна)

- Дозированная ходьба
- Ступенчатые пробы
- Велоэргометрическая проба
- Тредмил-тест (более физиологичен, но дороже и требует большего помещения)

- Для проведения пробы необходимо устройство, создающее нагрузку - велоэргометр или движущаяся дорожка (тредмил).

- **Проба с физической нагрузкой является наиболее точной для повседневной диагностики ишемической болезни сердца**
- Диагностическая точность проб с нагрузками очень высока

  и достигает 90-98%

# ЭхоКГ

- Эхокардиография (ЭхоКГ)

– метод исследования структуры и функции сердца, основанный на регистрации сигнала импульсного ультразвука.

# ЭхоКГ

- Метод позволяет с помощью отраженного ультразвукового луча увидеть внутрисердечные анатомические структуры - стенки, перегородки, клапаны и оценить их размеры, объемы, скорость и вид движений

# Наиболее распространенные виды ЭхоКГ исследования

- Двухмерное исследование
- Исследование в М-режиме
- Допплеровская ЭхоКГ (импульсная, постоянная, цветовая)

# Основные инвазивные методы

- **Коронарография - рентгенологическое исследование кровеносных сосудов сердца**

# Проведение коронарографии

- Катетеризация бедренной артерии
- Под местной анестезией
- В ангиографическои лаборатории, оснащенной специальной ангиографическои установкой и мониторами

- На мониторах можно в точности видеть где именно и в какой степени поражены коронарные артерии и выбрать наиболее эффективный метод лечения