

СНК кафедры общей хирургии лечебного
факультета РГМУ

**Эндоскопические методы в
диагностике и лечении
ЖКК из верхних отделов
ПВТ**

Докладчик староста СНК Лобастов К.В.

Желудочно-кишечные кровотечения из верхних отделов пищеварительного тракта

Актуальность вопроса:

Общая летальность: **16-19%** (до 36% у пожилых)

Летальность при рецидиве: **30-40%**

Послеоперационная летальность: **12,9 %** (до
45-61% у определенных групп больных)

Этиология ЖКК из верхних отделов ЖКТ

Язвенные ЖКК:

- пептические эрозии и язвы;
- острые язвы и эрозии;
- изъязвленные опухоли;
- изъязвленные дивертикулы.

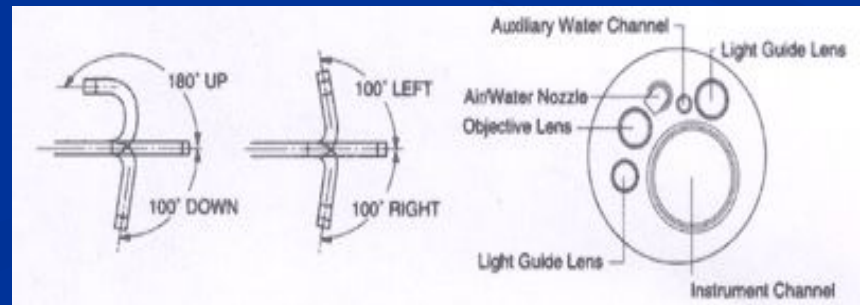
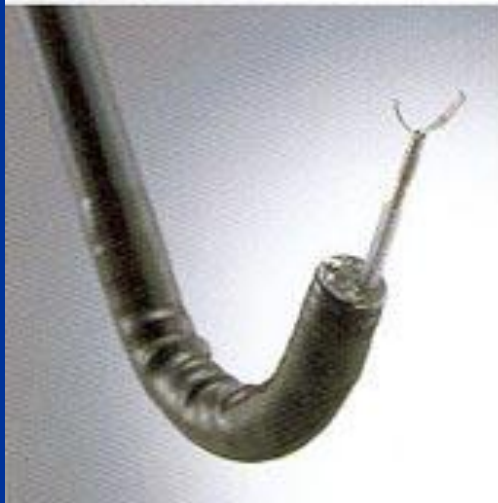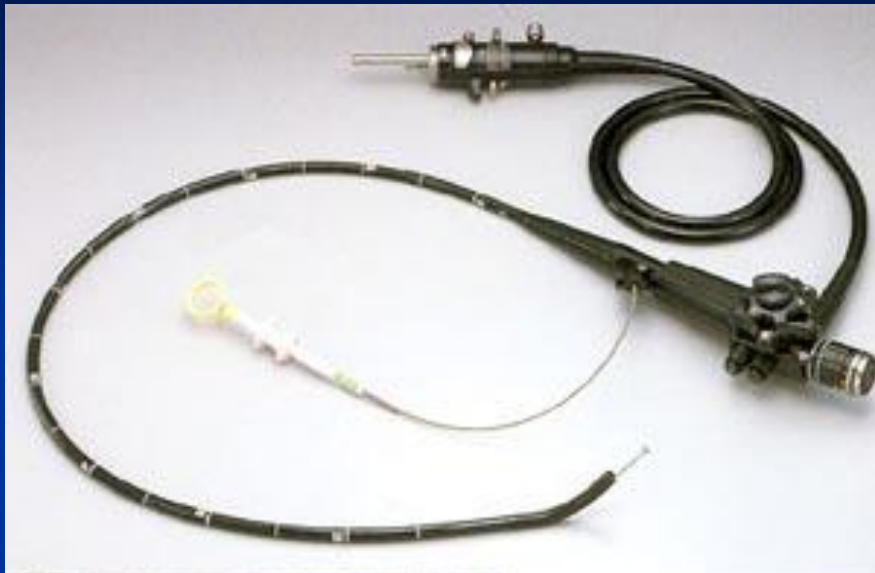
Неязвенные ЖКК:

- синдром Маллори-Вейсса;
- варикозно расширенные вены пищевода;
- различные врожденные и приобретенные поражения сосудов;
- различные врожденные и приобретенные нарушения свертывающей и противосвертывающей систем крови.

Наиболее частые причины:

- Язвенная болезнь желудка и ДПК – 50%
- Эрозивный гастрит, гатродуоденит – 13%
- Варикозно-расширенные вены пищевода – 10%
- Ангиодисплазии – 7%
- Эрозивный эзофагит – 6%
- С-м Маллори-Вейсса – 10-15% (5%)
- Опухоли ЖКТ – 2-5%
- Другие причины – 1-2%
- Неизвестный источник – 3-4%
- Отсутствие признаков ЖКК – 5% (10%)

Эндоскопические методы



Задачи эндоскопических методов:

Диагностические:

- Определение локализации источника кровотечения;
- Характеристика источника кровотечения (эрозия, язва, разрыв слизистой, опухоль, ангиодисплазия и пр.);
- Характеристика кровотечения:
 - активное (массивное, струйное, потоком, просачивание),
 - состоявшееся (тромбированный сосуд, сгусток, черные точки и пятна);
- Прогноз рецидива (эндоскопические критерии риска).

Задачи эндоскопических методов:

Лечебные:

- Окончательный гемостаз;
- Временный гемостаз в качестве подготовки к хирургическому вмешательству;
- Профилактика рецидива при состоявшемся кровотечении.

Эндоскопические признаки кровотечения

Активное кровотечение:

По интенсивности:

- Просачивание (капельное кровотечение);
- Подтекание (кровотечение потоком);
- Струйное кровотечение;
- Массивное кровотечение.

По распространенности:

- Локальное
 - Кровоточащая точка (менее 1мм)
 - Кровоточащее пятно (1-5 мм)
- Диффузное (плачущая слизистая)

Состоявшееся кровотечение:

- Сгустки и жидкость типа "кофейной гущи" в полости желудка;
- Видимый сосуд в дне язвы: часовой тромб или жемчужный буторок;
- Фиксированный пристеночный тромб-сгусток;
- Плоское черное пятно или точка на слизистой оболочке.

Классификация по Forrest Y.A.

Активное кровотечение

- F1a тип - струйное, артериальное фонтанирующее кровотечение
- F1b тип – венозное, вялое паренхиматозное кровотечение

Состоявшееся кровотечение

- F2a тип – видимый тромбированный сосуд (v+,v-)
- F2b тип – фиксированный тромб или сгусток
- F2c тип – геморрагическое пропитывание дна язвы

Состоявшееся кровотечение

- F3 тип – чистое дно язвы, отсутствие прямых визуальных признаков кровотечения

Российская классификация 2001 г

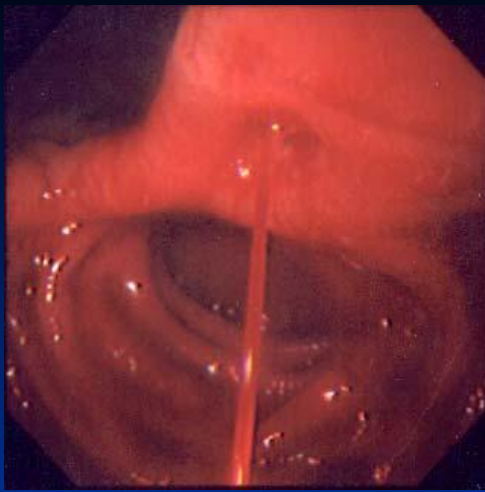
I. Продолжающееся кровотечение:

- a) **массивное** (струйное артериальное кровотечение из крупного сосуда);
- b) **умеренное** (излившаяся кровь из венозного или малого артериального сосуда быстро заливает источник после ее смывания и стекает по стенке кишки широкой струей; струйное артериальное кровотечение из мелкого сосуда, струйный характер которого периодически прекращается);
- c) **слабое** (капиллярное) - слабое подтекание крови из источника, который может быть прикрыт ступком.

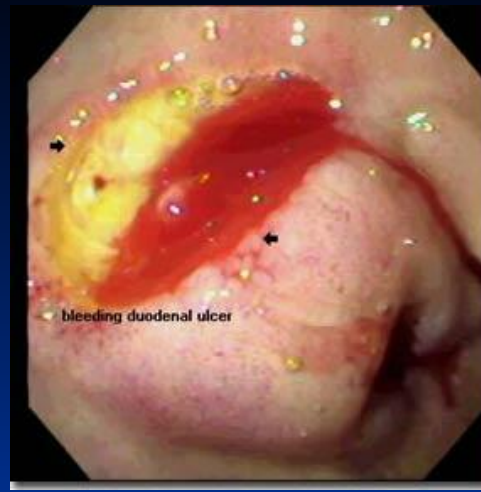II. Состоявшееся кровотечение:

- a) наличие в источнике кровотечения тромбированного сосуда, прикрытого рыхлым ступком, с большим количеством измененной крови со ступками или содержимого типа "кофейной гущи";
- b) видимый сосуд с тромбом коричневого или серого цвета, при этом сосуд может выступать над уровнем дна, умеренное количество содержимого типа "кофейной гущи".
- c) наличие мелких точечных тромбированных капилляров коричневого цвета, не выступающих над уровнем дна, следы содержимого типа "кофейной гущи" на стенках органа.

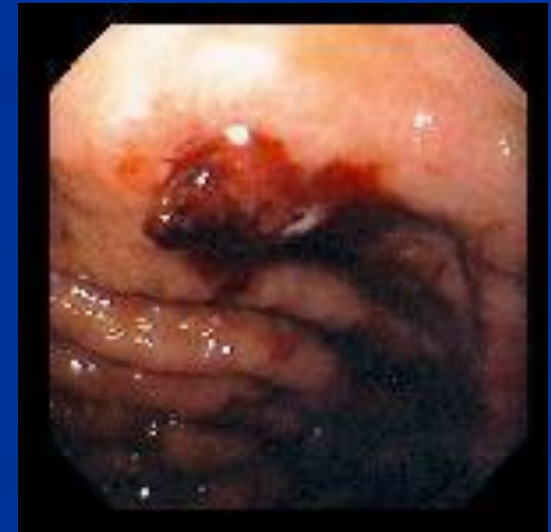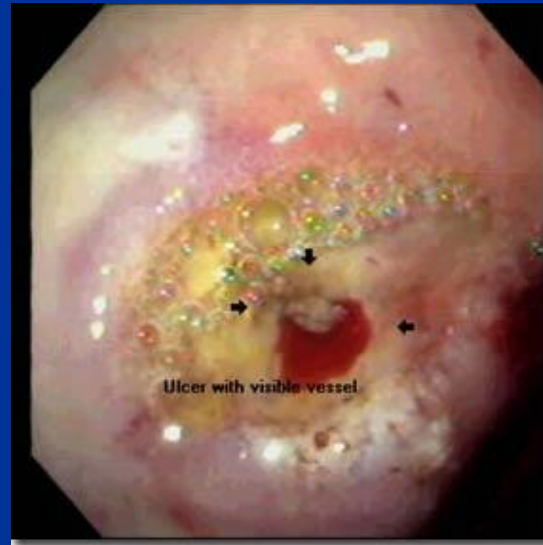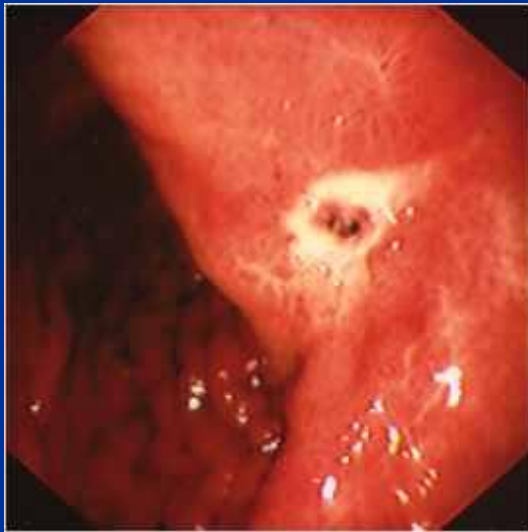
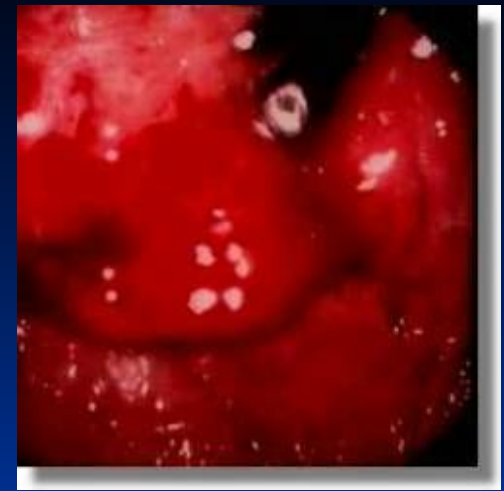
III. Отсутствие видимых в момент осмотра признаков бывшего кровотечения.



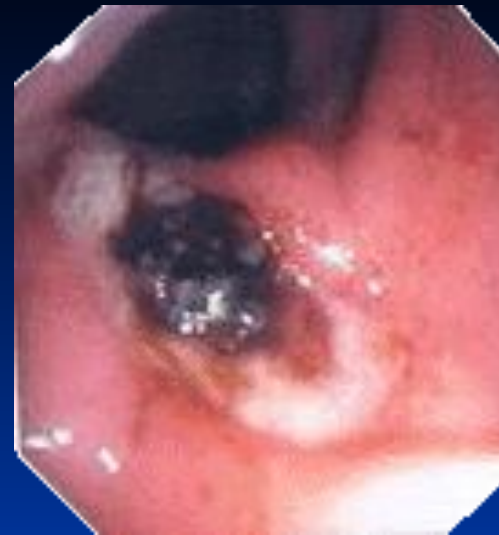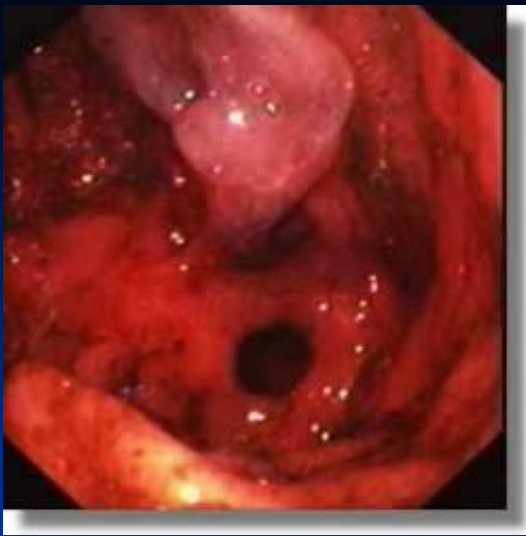
**Forrest Ia - струйное
кровотечение**



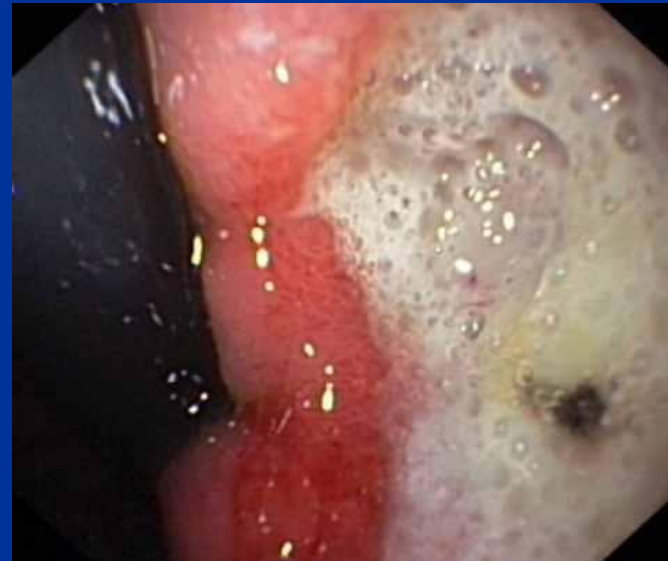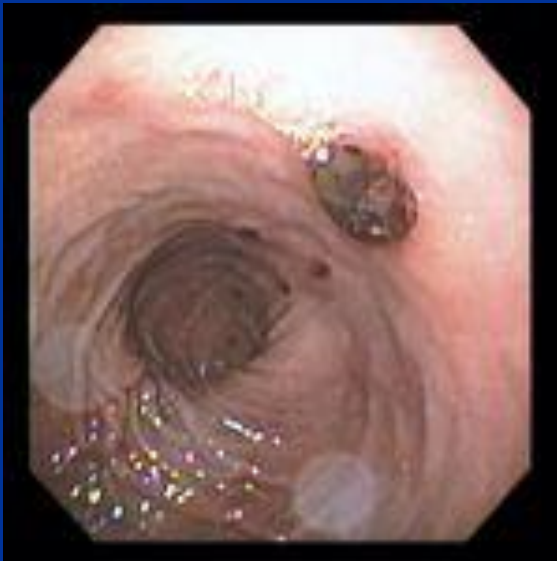Forrest Ib - вялое венозное кровотечение



Forrest IIa – видимый тромбированный сосуд («часовой тромб»)

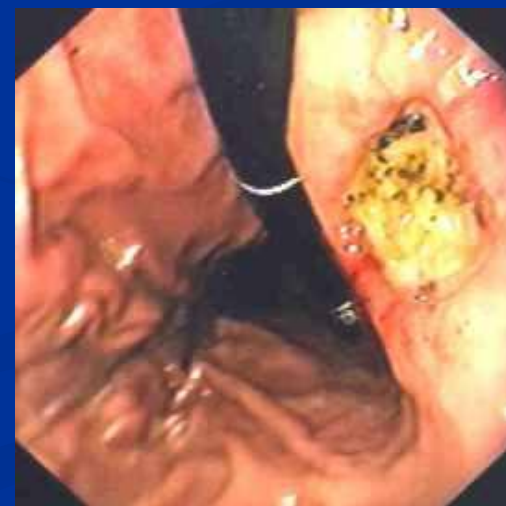
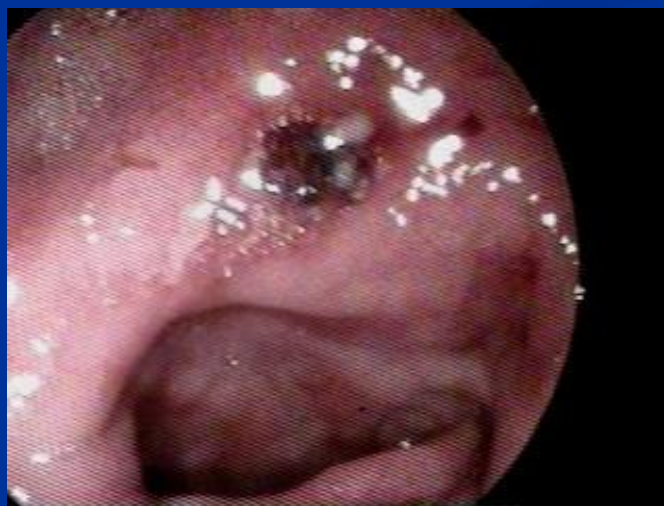
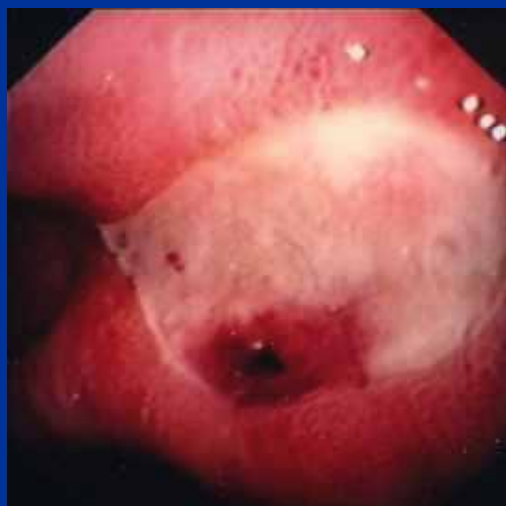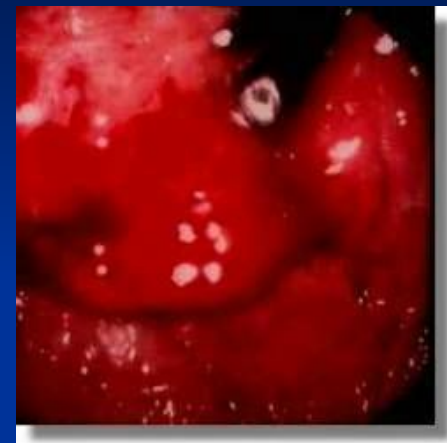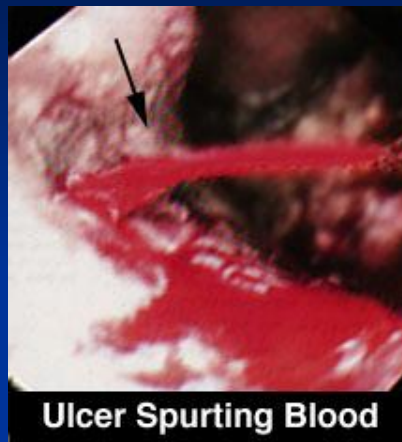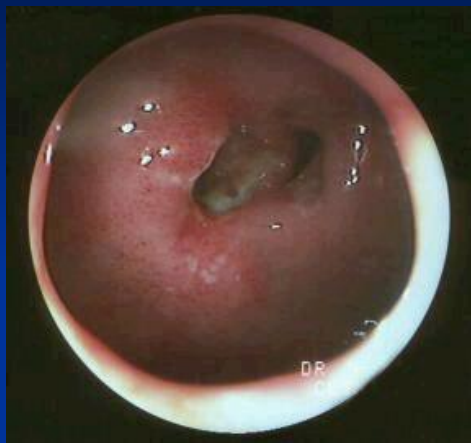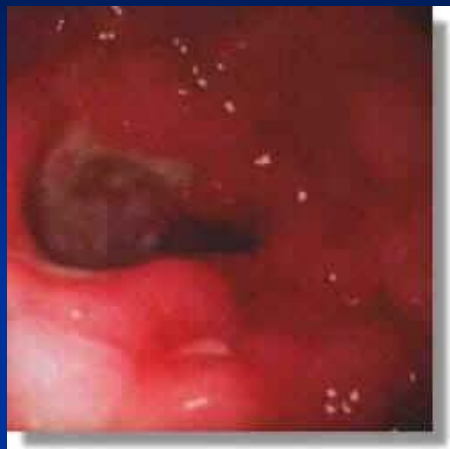Forrest IIb – фиксированный сгусток

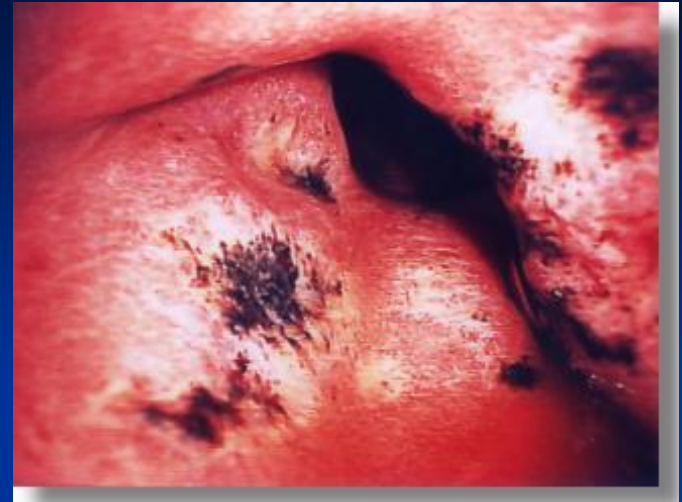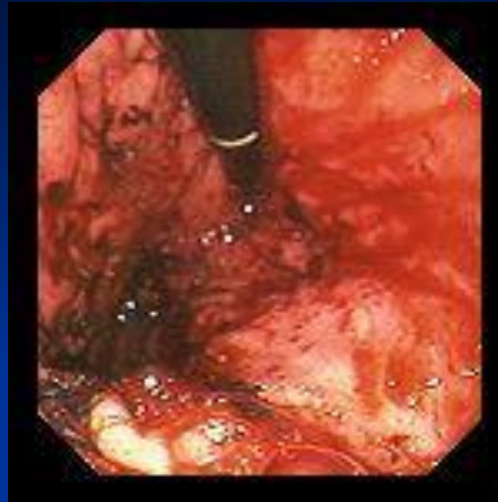

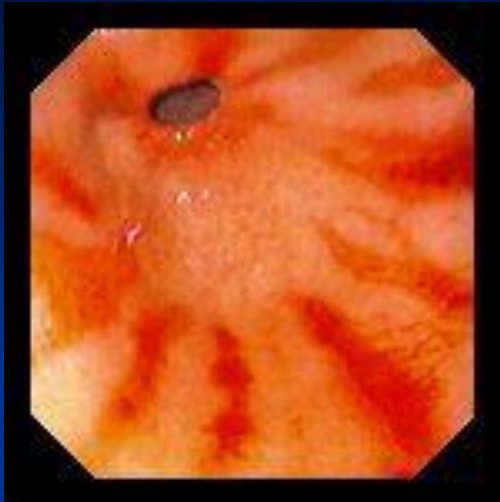
Forrest IIc – геморрагическое пропитывание

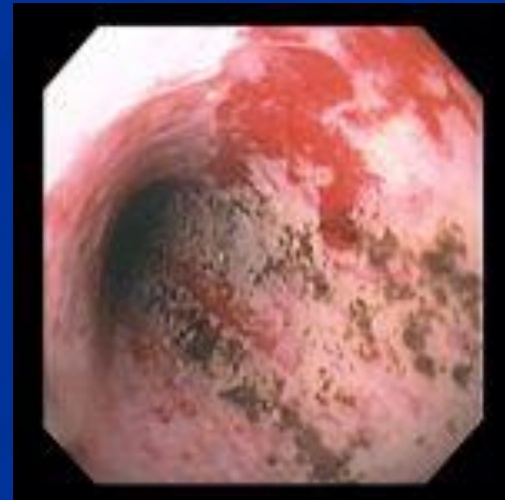
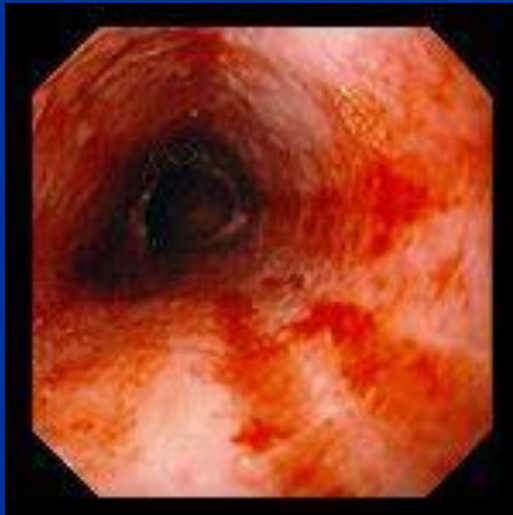Кровотечение из пептической язвы



Геморрагический гастрит, эзофагит

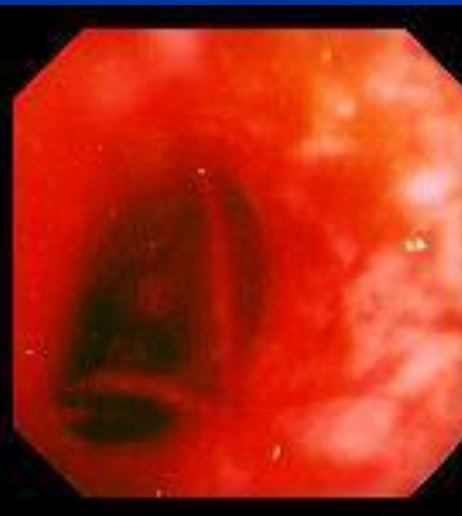
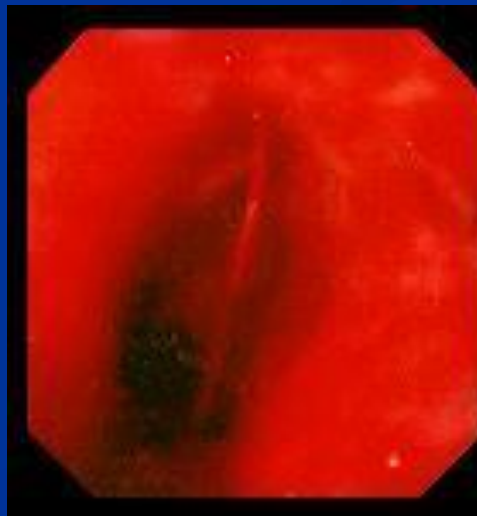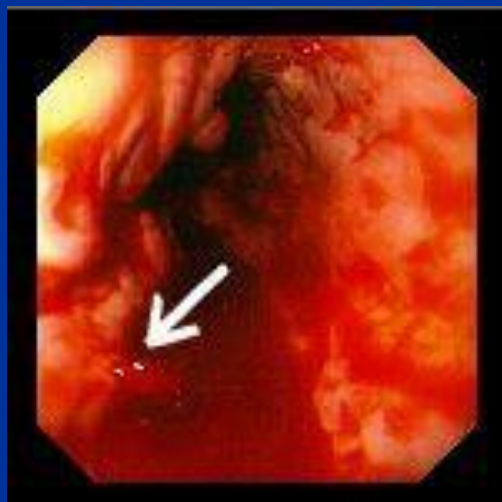

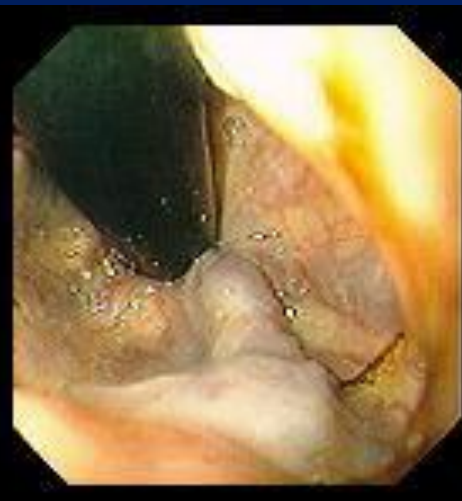
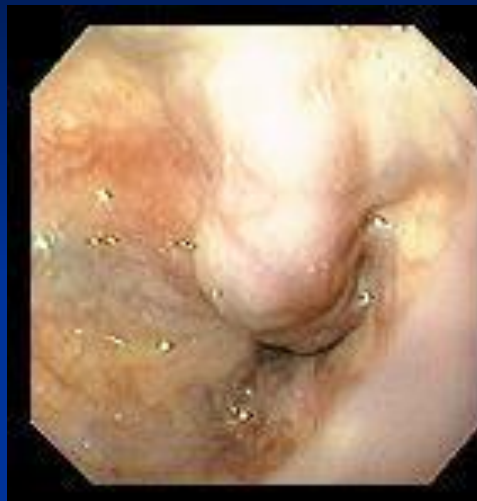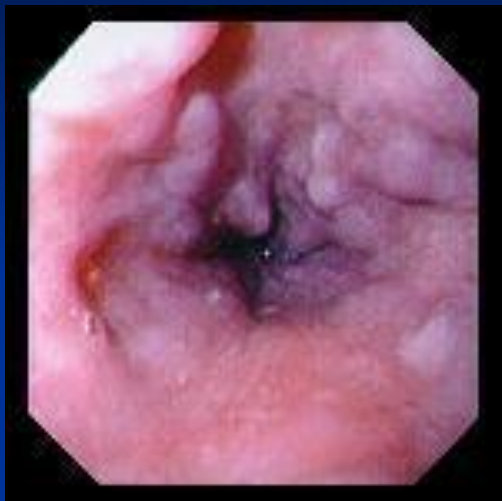Геморрагический гастрит

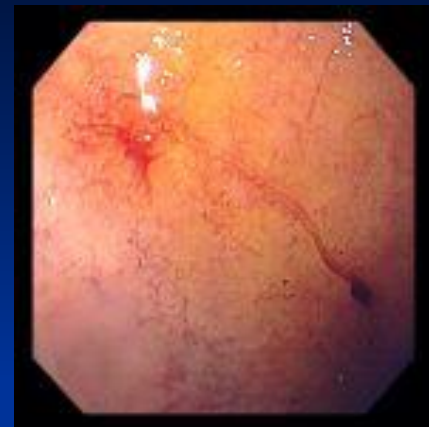
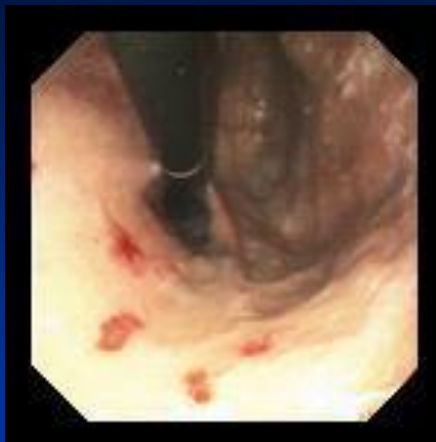
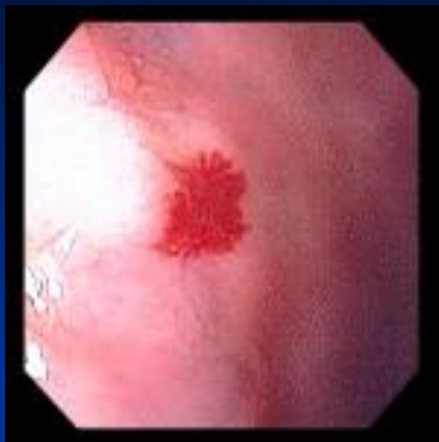Геморрагический эзофагит

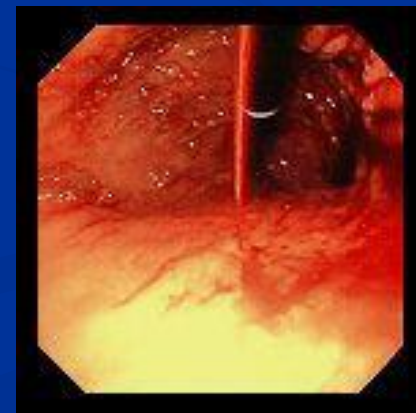
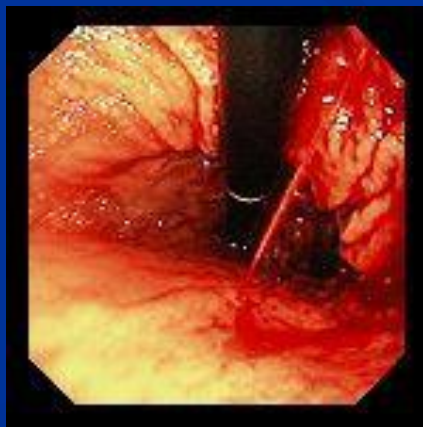
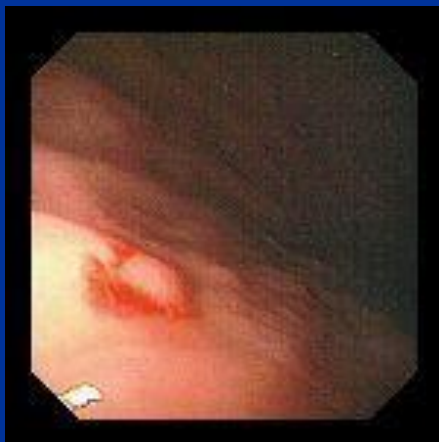
Варикозно-расширенные вены пищевода



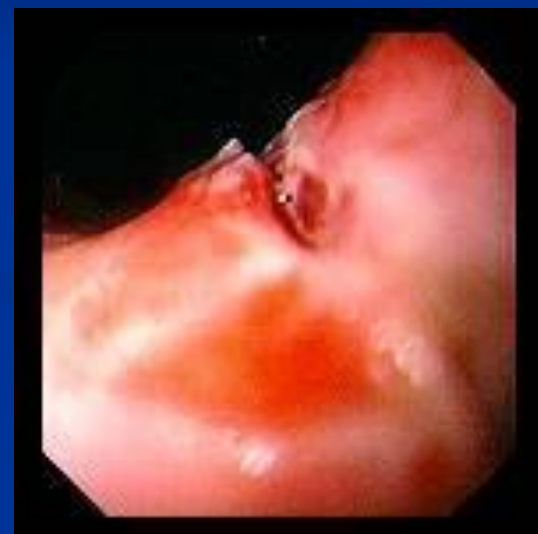
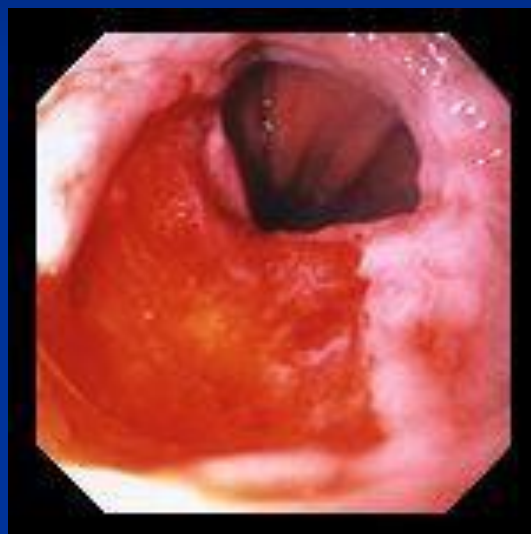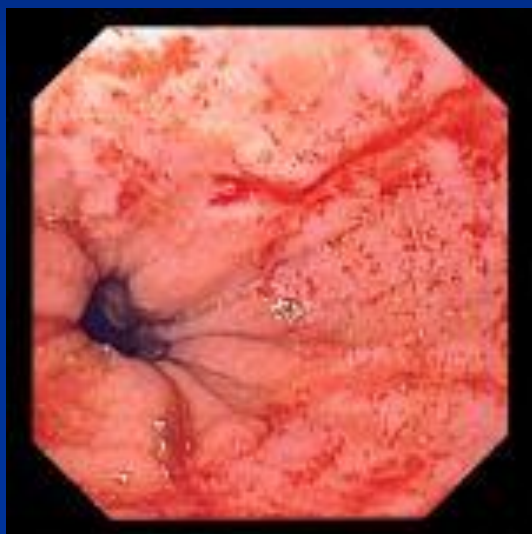
Ангиодисплазии



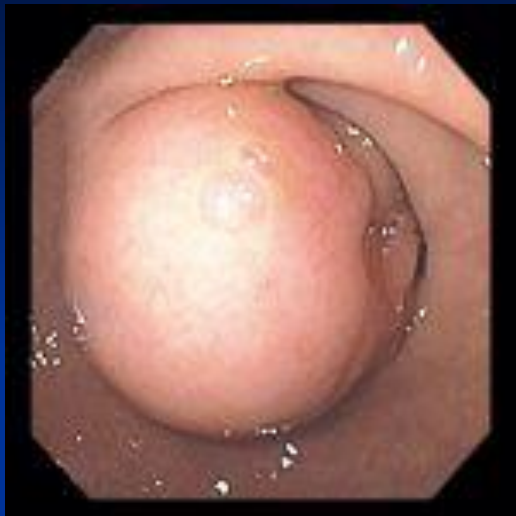Синдром Дъелафуа



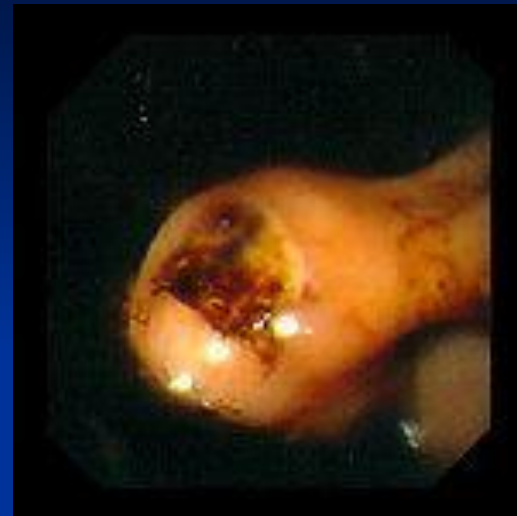Синдром Мэлори-Вейсса



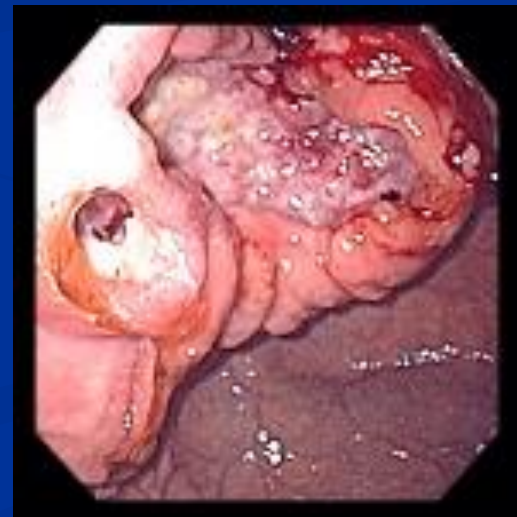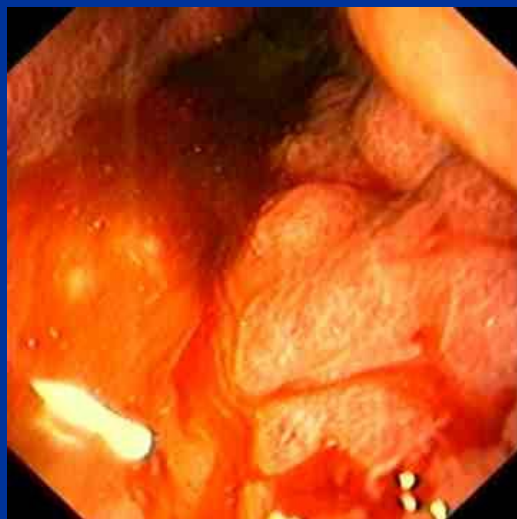
Опухоли ЖКТ



Доброкачественные –
лейомиома желудка



Злокачественные –
аденокарцинома желудка



Ошибки диагностики:

- Наличие в просвете значительного количества излившейся крови, гематина в виде “замазки”, фиксированных и свободно расположенных сгустков крови;
- Осмотр при переполненном желудке;
- Концентрация внимания на выявленном одном источнике кровотечения;
- Появление вторичных источников кровотечения;
- Анемизированная слизистая.

Эндоскопические методы гемостаза

Медикаментозный

орошение растворами медикаментов:

- ❖ гемостатиками: хлорид кальция, аминокaproновая кислота, капрофер и сосудосуживающими препаратами (мезатон, адреналин)
- ❖ денатурирующими препаратами (этиловый спирт и др.)

нанесение пленкообразующих препаратов

(лифузоль, статизоль)

инфильтрационный гемостаз:

- ❖ раствором адреналина
- ❖ физиологическим раствором (гипертоническим)
- ❖ медицинским клеем
- ❖ цианакрилатами
- ❖ силиконовыми композициями
- ❖ масляными растворами
- ❖ спирт-новокаиновыми смесями
- ❖ денатурирующими растворами
- ❖ склерозирующими препаратами

Механический

- клипирование сосуда гемостатическими клипсами
- лигирование эластическими кольцами
- лигирование эндопетлей

Физический

- термовоздействие
- криовоздействие
- электрокоагуляция
 - ❖ монополярная
 - ❖ биполярная
- лазерная фотокоагуляция
- плазменная коагуляция
- радиоволновое воздействие

Медикаментозный гемостаз

Орошение растворами медикаментов и нанесение пленкообразующих препаратов

Гемостатические препараты:

- *Кальция хлорид*
- *Аминокапроновая кислота*
- *Капрофер*
- *Феракрил*

Сосудосуживающие препараты:

- *Мезатон*
- *адреналин.*

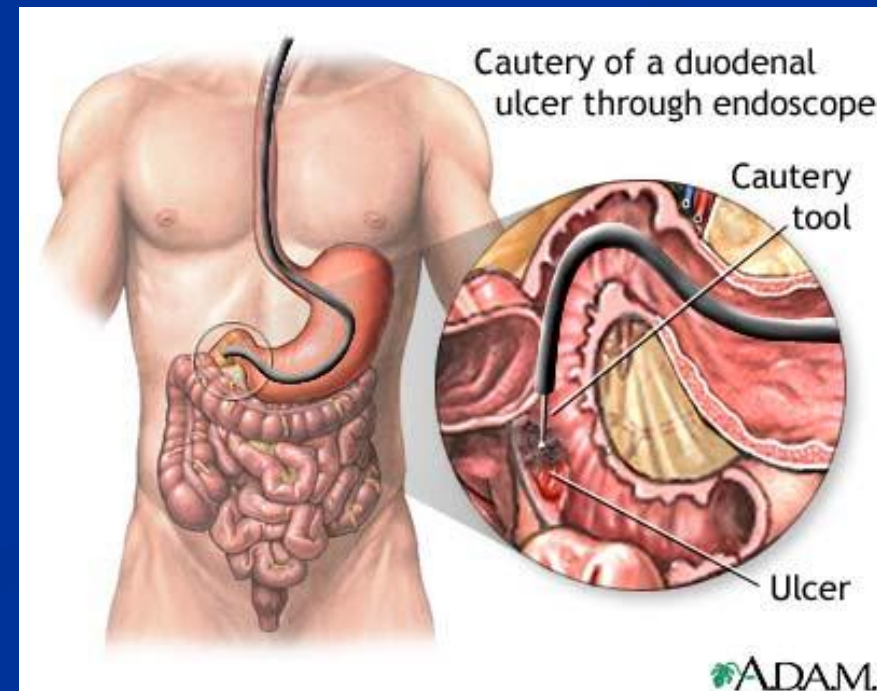
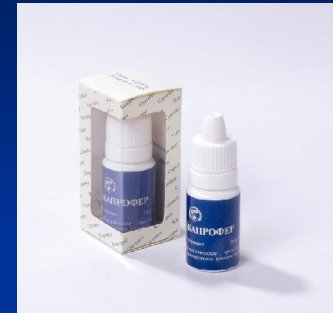Денатурирующие препараты:

- *спирт этиловый 96%*

Пленкообразующие препараты:

- *лифузол, гастрозоль, статизол*
- *МК-6, МК-7, МК-8*

Используется при капиллярных кровотечениях, для профилактики рецидива и в комплексном лечении!



Инfiltrационный гемостаз

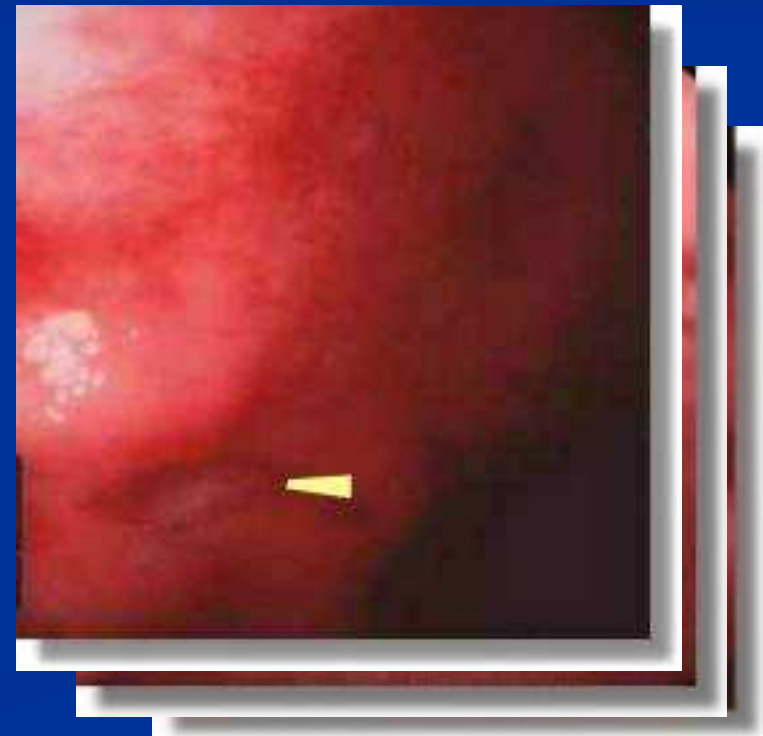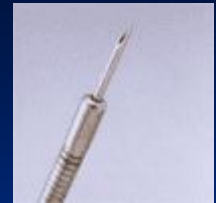Методики:

- Достижение механического сдавления:
 - ❖ Гипертонический р-р адреналина;
 - ❖ Фибриновая пломбировка (Берипласт);
 - ❖ Цианокрилаты (Гистоакрил);
 - ❖ Двухкомпонентные силиконовые композиции (СКНМ-НХ);
 - ❖ Масляные р-ры витаминов;
 - ❖ 5% р-р глюкозы;
 - ❖ Спирто-новокаиновые смеси.
- Усиление тромбообразования:
 - ❖ Спирт 96%;
 - ❖ Этоксисклерол 1%

Применяется практически во всех случаях локального кровотечения как самостоятельный метод или в комбинации с другими методиками.

Не рекомендуется при диаметре сосуда более 1 мм.

Осложнения – некроз, перфорация, интрамуральная гематома.

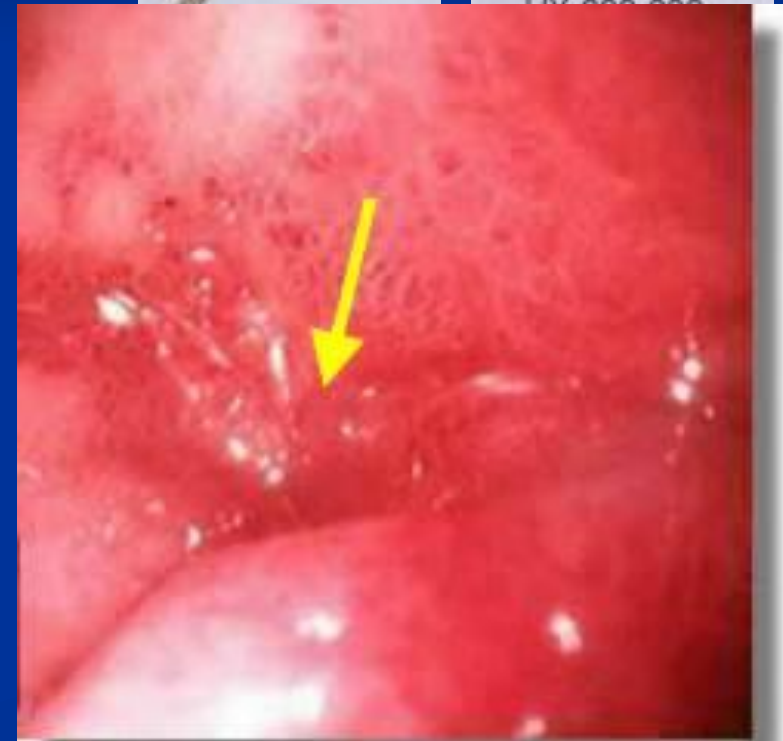
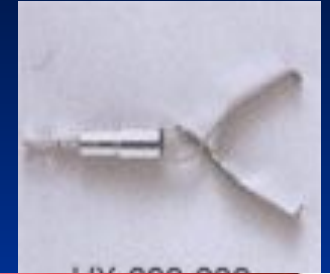
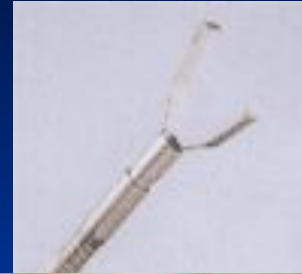Механический гемостаз

Клипирование -
наложение
металлических скобок на
видимый сосуд или очаг
кровотечения.

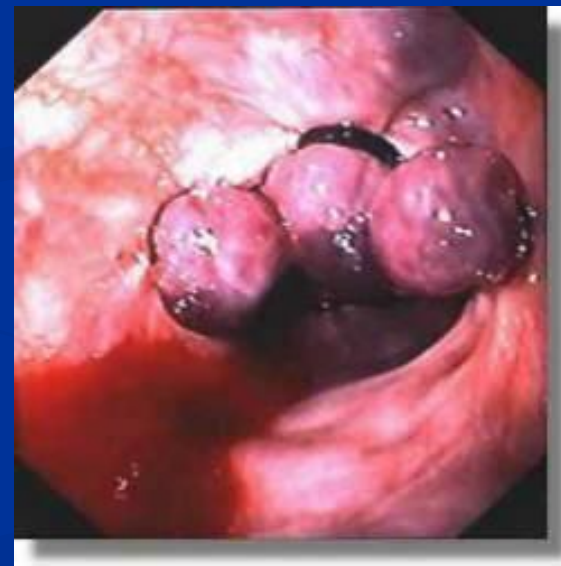
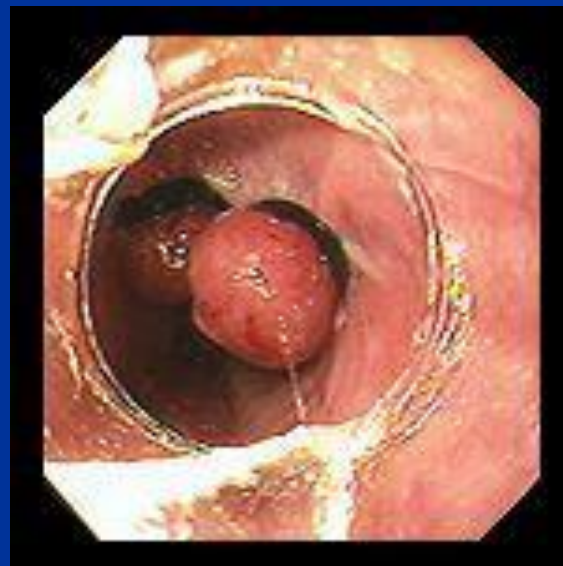Показания:

- Видимый кровоточащий или некровоточащий сосуд,
- Кровотечение с ограниченной поверхности



Механический гемостаз


Лигирование – присасывание варикозного узла и набрасывание резинового кольца на его основание для того, чтобы прервать кровоток.



Физический гемостаз

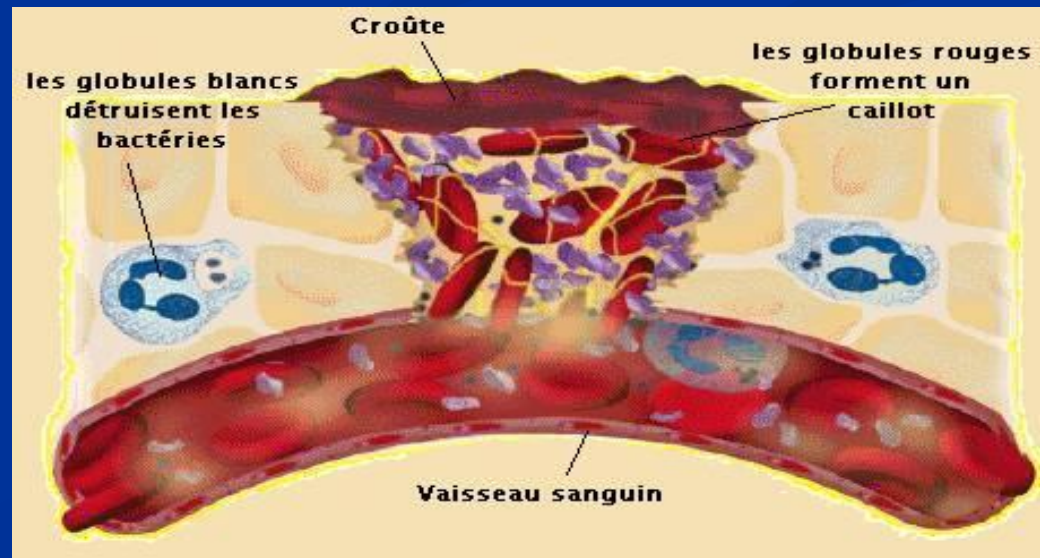
Электрокоагуляция - это воздействие на ткани переменного тока высокой частоты (500 кГц – 2 МГц), который приводит к выделению большого количества тепла, но не влияет на эндогенные электрические процессы.

Гемостаз обеспечивается сдавлением сосуда образующимся струпом и усилением тромбообразования.



Методы:

- Монополярная
- Биполярная
- Фульгурация
- Десикация
- Коагуляция на протяжении



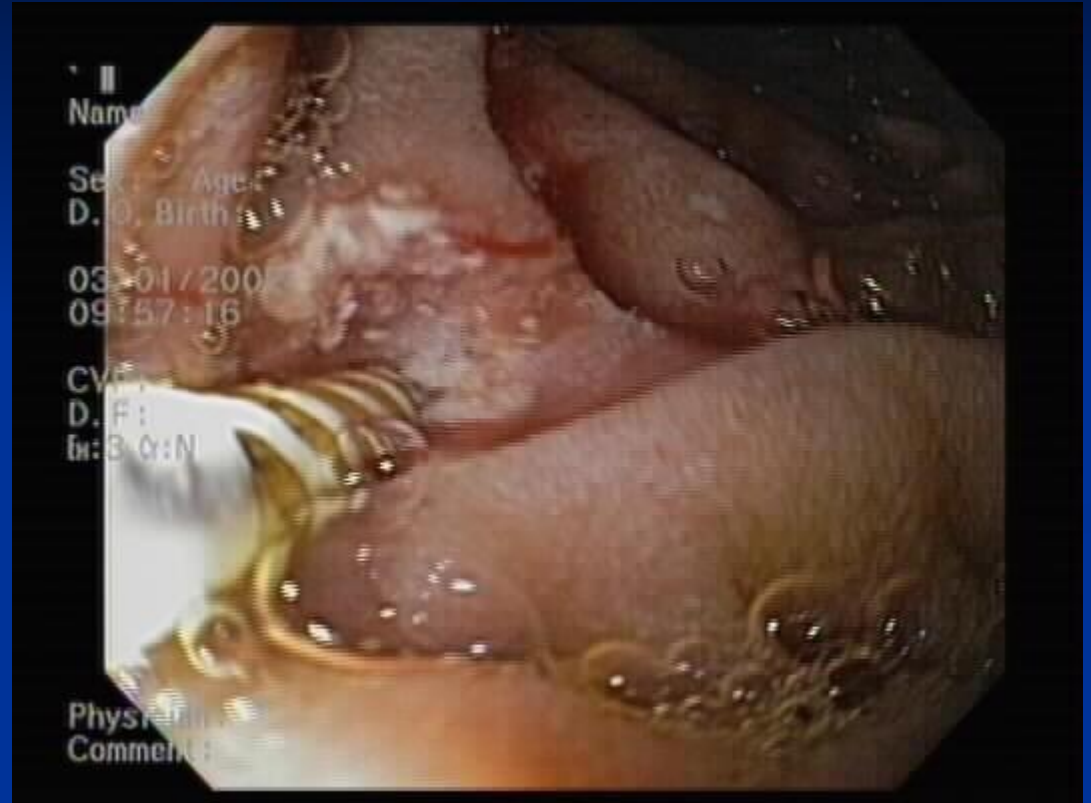
Электрокоагуляция

Показания к монополярной коагуляции:

- Кровотечения из распадающихся опухолей;
- Кровотечения из дна хронической язвы;

К биполярной коагуляции:

- Активные кровотечения при острых эрозивно-язвенных поражениях;
- С-м Мэллори-Вейсса;
- Профилактика рецидива при наличии тромбированного сосуда



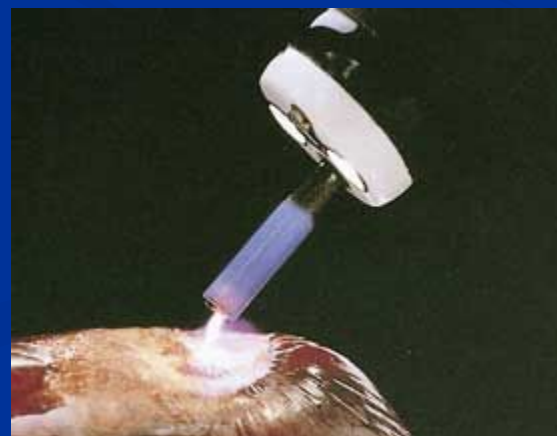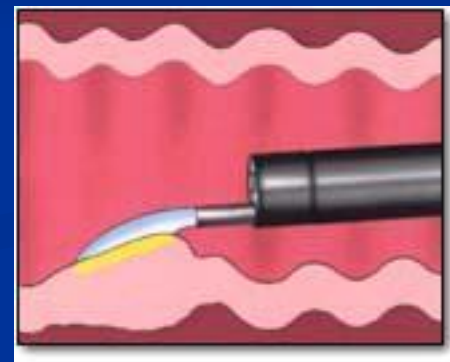
Опасность перфорации! Не рекомендуется применять при глубоких язвах, дивертикулах и диаметре сосуда более 1 мм!

Аргоноплазменная коагуляция

- это метод, при котором энергия тока высокой частоты передается на ткань бесконтактным способом с помощью ионизированного и, тем самым, электропроводящего газа - аргона (аргоновая плазма).


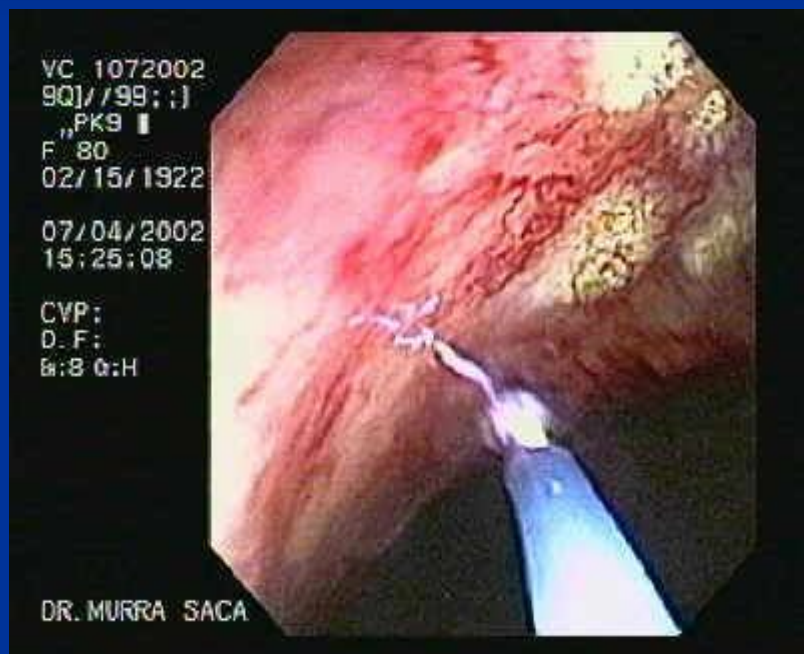
Преимущества:

- максимальная глубина коагуляции составляет 3 мм;
- струя аргоновой плазмы может действовать не только в осевом направлении, но и в поперечном или радиальном, а также "стекать за угол";
- отсутствие дыма;
- "сродство" аргоновой плазмы к крови;
- меньшее закисление тканей, что способствует скорейшему заживлению.



Аргонноплазменная коагуляция

Применяется практически во всех случаях кровотечений из пищеварительного тракта, особенно эффективен метод при злокачественных опухолях ЖКТ.



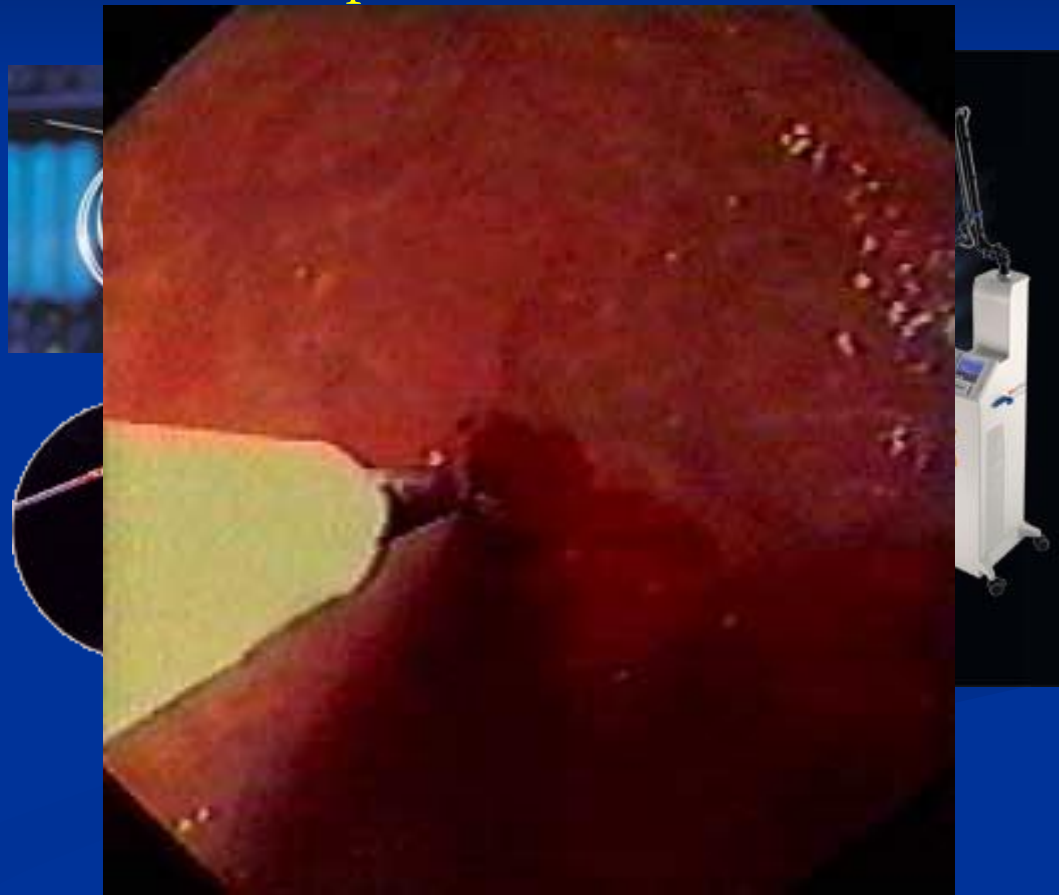
Лазерная фотокоагуляция

- это бесконтактный способ коагуляции тканей путем воздействия оптического когерентного излучения, характеризующегося высокой направленностью и большой плотностью энергии.

Используется практически при любых кровотечениях из ЖКТ, особенно эффективен при эрозивно-язвенных поражениях, ангиодисплазиях и кровотечениях из распадающихся опухолей.

Недостаток – снижение эффективности при наличии крови в полости ЖКТ.

При глубоких язвах и дивертикулах возможна перфорация!



Термовоздействие

- Это метод коагуляции тканей в результате непосредственного контакта нагретого концевойго элемента зонда и источника кровотечения.

Возможно применения при кровотечениях из язв, опухолей, дивертикулов, для профилактики рецидива.

Вызывает поверхностную деструкцию, поэтому меньше риск перфорации органа.

Недостаток – необходимость широкого инструментального канала эндоскопа.



Радиоволновое воздействие

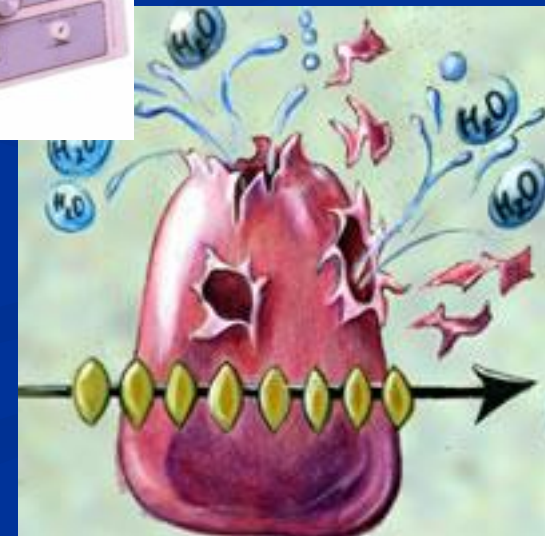
- Это метод, основанный на преобразовании электрического тока в радиоволны определенных диапазонов с выходной частотой 3,8 МГц, которые, концентрируясь на кончике электрода, повышают молекулярную энергию внутри каждой клетки и разрушают ее, вызывая нагревание ткани и фактически испаряя клетку

Возможна работа в режиме фульгурации (для активного струйного кровотечения) и коагуляции (подтекание крови и профилактика рецидива).



Достоинства:

- Меньшая травматизация окружающих тканей;
- Ускоренное заживление;
- Невозможность ожога пациента.



Сравнительная эффективность методов

Общая эффективность методов – 97,4%; частота рецидивов – 20%;

| Метод | Эффективность | Частота рецидивов |
|-----------------------|---------------|-------------------|
| Инъекционный гемостаз | 70-100% | 25% |
| Электрокоагуляция | 70-94% | 8,5-19,1% |
| АПК | 87% | ? |
| Фотокоагуляция | 70-94 | ? |
| Инъекция + коагуляция | 70-100 | 6-7% |

Тактика при хронической язве

Показания к применению эндоскопических методов гемостаза:

- Активное, продолжающееся на момент осмотра кровотечение типов F Ia и F Ib.
- Высокий риск рецидива кровотечения - типы F IIa и F IIb.

Активное кровотечение при видимом сосуде:

- клипирование
- инъекционный метод (гипертонический р-р адреналина + склерозанты);
- коагуляционный метод;
- инъекционный метод + коагуляционный метод (р-р адреналина + монополярная коагуляция).

Массивное кровотечение, затрудняющее визуализацию:

- Инъекционный гемостаз - осмотр на наличие видимого сосуда;

Отсутствие видимого сосуда:

- Клипирование;
- Коагуляция;
- Инъекционный гемостаз (адреналин+склерозанты).

Наличие фиксированного сгустка:

- при подсекании крови – удаление;
- Методы гемостаза или профилактики рецидива.

При неэффективности – экстренная операция!

Тактика при острых эрозивно-язвенных поражениях ЖКТ

- Клипирование
- Инъекционный гемостаз
- Фотокоагуляция
- Электрокоагуляция
- При массивном кровотечении – операция
- Противоязвенная терапия

Тактика при ангиодисплазиях

- Фотокоагуляция,
- Электрокоагуляция,
- Инъекционный гемостаз.

Тактика при кровотечении из ВРВП

Показания:

- Острое кровотечение из ВРВП при любой форме;
- Состояние после кровотечения из ВРВП при любой форме;
- ВРВП 3 стадии при наличии прогностических признаков возможного кровотечения:
 - ❖ Атрофия слизистой оболочки желудка (голубой цвет вен).
 - ❖ Эрозивный эзофагит.
 - ❖ Наличие "красных знаков"

Методики:

- Инъекция склерозантов;
- Инъекции цианокрилатов;
- Лигирование резиновыми кольцами;
- Установка зонда Блэкмора.

Тактика:

Попытка эндоскопического гемостаза не более 15 мин – при неэффективности постановка зонда Блэкмора на 6-12 часов – при рецидиве – повторный эндоскопический гемостаз – при неэффективности – зонд Блэкмора и подготовка к операции.

Тактика при синдроме Мэллори-Вейсса

- Клипирование,
- Инъекционный гемостаз,
- Диатермокоагуляция,
- При неэффективности – эмболизация или операция.

Тактика при опухолях ЖКТ

- По возможности осуществляют электроэксцизию опухоли,
- Аргоноплазменная коагуляция,
- Электрокоагуляция,
- Инъекционный гемостаз,
- При неэффективности – операция.

Прогноз рецидива

Эндоскопические критерии:

- Струйное кровотоечение с диаметром артерии более 1 мм (Forrest 1a)
- Тромбированный сосуд в дне источника (особенно при наличии «жемчужного буторка» – Forrest 2a v+);
- Фиксированный тромб- сгусток (рыхлый, красного цвета с большим количеством малоизмененной крови – Forrest 2b);
- Размер язвы: желудка - более 1,3 см, ДПК - более 0,8 см, глубина: желудок – более 6 мм, ДПК – более 4 мм;
- Локализация язвы на задней стенке луковицы ДПК, малой кривизне желудка;
- Импеданс : антрум – более 4 кОм, луковица ДПК – более 2 кОм;
- Редокс-потенциал более +70 мВ.

Риск рецидива:

Forrest 1a 80-100%

Forrest 1b 12%

Forrest 2a 56-80%

Forrest 2b 56-80%

Forrest 2c 14%

Риск рецидива:

Абсолютные критерии:

- Кровотечение из большой каллезной язвы диаметром более 3 см (желудок) или 2 см (ДПК);
- Уровень Hb менее 50 г/л.

Относительные критерии:

| Показатели | Критерии | Баллы |
|--|------------------------------------|-------|
| Клиническая характеристика | Высокая интенсивность кровотечения | 1 |
| | Коллапс в анамнезе | 1 |
| Эндоскопическая характеристика гемостаза | Эндоскопический гемостаз | 1 |
| | Видимый тромбированный сосуд | 1 |
| | Фиксированный сгусток | 1 |
| Эндоскопическая характеристика язвы | Желудок – более 1,3 см | 1 |
| | ДПК – более 0,8 см | 1 |

Более 2 баллов – рецидив с достоверностью 92%

**Спасибо за
внимание!**