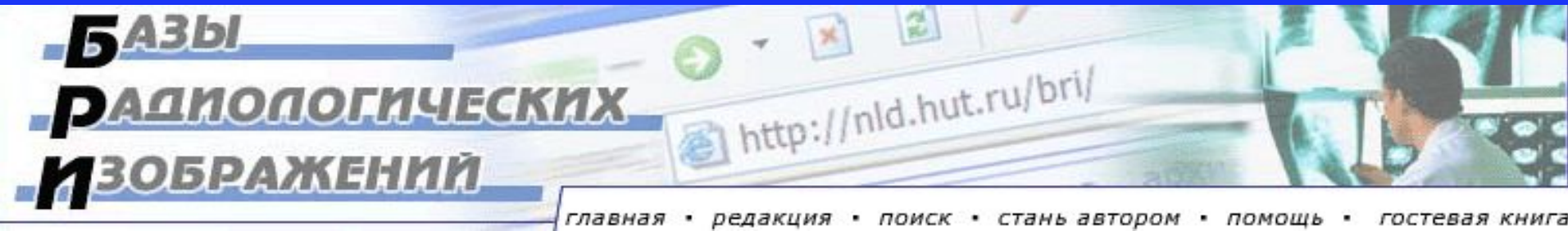


«Новые технологии в медицине: диагностика, лечение, реабилитация», Минск, 21-22 ноября 2002 г.

# Белорусские Базы Радиологических Изображений в Интернете

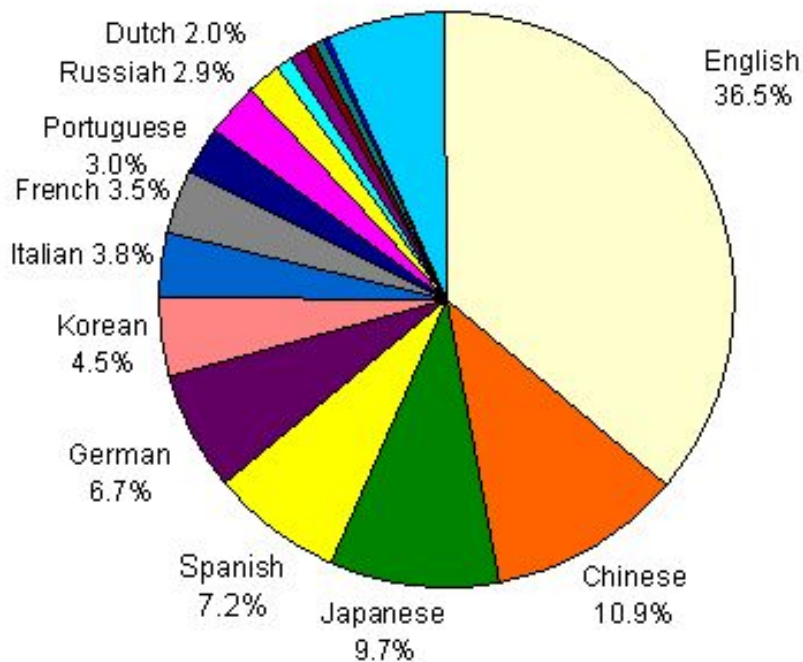
Хоружик С.А., Голуб Г.Д., Илькевич А.Г., Дзюбан В.П.

НИИ Онкологии и Медицинской Радиологии  
им. Н.Н. Александрова, Минск



# Статистика Интернета

Online Language Populations  
Total: 619 Million  
(Sept. 2002)



**619 млн. человек** во всем мире пользуется Интернетом, что составляет 10% населения Планеты

**К 2005 году** число пользователей Сети может достичь 1 млрд. человек.

**Английская аудитория** Интернета составляет 36,5%

**Русская аудитория** Интернета - 2,9% или 18 млн. человек

**В России** пользуется Интернетом 8% населения (в Москве 27%, в Голландии 66%)

# Белорусские медицинские сайты

В Белорусском рейтинге-каталоге Интернет-сайтов **Akavita.by** зарегистрировано **49 медицинских сайтов** (посещений на 16 часов 21.11.02):

- **Белорусский радиологический журнал «Новости лучевой диагностики»**, <http://nld.unibel.by> (103)
- **СТРЕСС и ТРЕВОГА - что это такое и как с ними справиться?**, <http://controllingstress.com> (62)
- **Здравоохранение Беларуси**, <http://healthcare.by> (49)
- **Белорусский центр научной медицинской информации**, <http://www.med.by> (45)
- **069.MED.BY - Аптеки Минска на MED.BY**, <http://069.med.by> (31)
- **БелИнфоМед – справочно-информационный портал о здоровье**, <http://www.belinfomed.com> (19)

# http://nld.unibel.by, http://nld.hut.ru

Журнал Новости Лучевой Диагностики - Microsoft Internet Explorer - [Автономная работа]

Файл Правка Вид Избранное Сервис Справка

Назад Вперед Остановить Обновить

Адрес: <http://nld.unibel.by/>

Не изменилась  
 Уменьшилась  
Голосовать


**Другие голосования**

[Врач должен участвовать в международных медицинских конференциях?](#)  
[Результаты >>>](#)


**Зеркала сайта**

<http://nld.unibel.by>  
<http://nld.hut.ru>


[исследования в диагностике заболеваний органов брюшной полости](#)

**Оригинальные исследования:**  
 Княжев В., Ицкова М. **Цветные иллюстрации!!!**  
[Новый подход к оценке термографической картины артериальной перфузии при хронической артериальной непроходимости нижних конечностей](#)

**Комплексная лучевая диагностика:**  
Романова Ж. Г.  
[Лучевая диагностика заболеваний гортани](#)




**Клинические лекции:**  
Сакович Р. А., Чиж Г. В.  
[Туберозный склероз](#)



оборудования (МРТ и СКТ в Минске и СКТ в Бобруйске)  
[Подробнее>>>](#)

**26.10.02.** 21-23 ноября этого года в Минске пройдет конференция "Новые технологии в медицине: диагностика, лечение, реабилитация"  
[Подробнее>>>](#)

**30.09.02.** Руководства Европейского общества урогенитальной радиологии по контрастным средствам  
  
[Подробнее>>>](#)

**27.08.02. Открытие**



<http://ctisus.com/>

CT is us - Microsoft Internet Explorer - [Автономная работа]

Файл Правка Вид Избранное Сервис Справка

Назад Вперед Остановить Обновить

Адрес: <http://ctisus.com/>

# www.CTisus.com

Multidetector - CT  
**SIEMENS**

This site is sponsored by an educational institution

[about](#) | [related links](#) | [best of the web](#) | [feedback](#) | [help](#)

November 20, 2002

## The CTisus.com Hot Topic



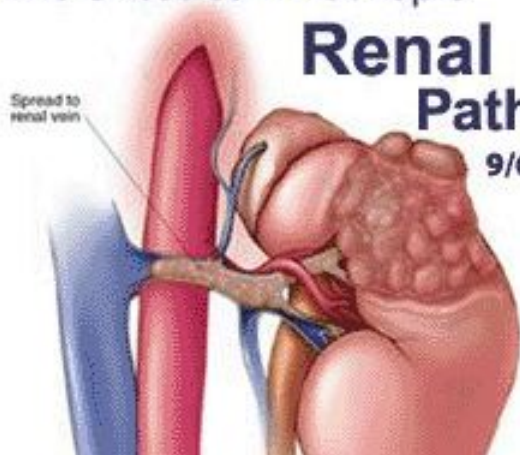
# Renal Pathology

9/6/02

Spread to renal vein

Now Online!

ScreeningCTisus.com



- Single Detector CT Protocols
- Pediatric MDCT Protocols **new!**
- Multidetector CT Protocols **updated!**
- Organ System Modules **new!**
- CT Angiography Module
- Multidetector CT Module
- Teaching Files **updated!**
- Lecture Series **updated!**
- Journal Club

# http://eurorad.org

EUORAD - RADIOLOGY CERTIFIED CASES - EAR DATABASE - Microsoft Internet Explorer - [Автономная работа]

Файл Правка Вид Избранное Сервис Справка

Назад Вперед Остановить Обновить

Адрес: <http://eurorad.org>



ISSN 1563-4086



The Online Database of the  
European Association of Radiology

**:: Certified Radiological Teaching Cases ::**

### SEARCH CASES

**Browse by Subspecialty**

Breast Imaging

**Power Search - Search Tips**

### SELECTED CASE



**F, 27 Year(s) old**  
We presented the Color Doppler US, BT and angiographic appearances of multiple pulmonary artery aneurysm and common carotid artery pseudoaneurysm in 25-year old woman.  
[View Case](#)

**Editor in Chief**  
Pr. Dr. A. Baert

**Section Editors**

- Breast**  
O. Jarlman
- Cardiac**  
A. de Roos
- Chest**  
C. Herold
- Gastro-Intestinal**  
O. Ekberg
- Genital, female**  
J.O. Barentsz
- Head and neck**  
M. Becker
- Interventional**  
D. Vorwerk
- Liver, biliary, pancreas, spleen**  
C. Bartolozzi
- Musculo-skeletal**

Version  
FRANCAISE


- HOME
- SEARCH
- AUTHORS
- SUPPORT
- NEWSLETTER
- CONTACT

## Определение

### База Радиологических Изображений (БРИ)

– это электронный продукт, включающий качественные радиологические (рентген, УЗИ, МРТ и т. д.) изображения с подписями и пояснениями в удобной для просмотра на персональном компьютере форме, созданный с целью обучения и консультации

**БАЗЫ  
РАДИОЛОГИЧЕСКИХ  
ИЗОБРАЖЕНИЙ**



# История создания

**23 марта 2002 г.:** Победа в конкурсе Интернет-проектов Программы доступа и обучения Интернет (IATP, <http://www.iatp.by>). Проект отобран в числе 11 из 101

## Коллектив разработчиков:

- Хоружик Сергей Анатольевич, Минск - координатор проекта
- Моисеев Алексей Станиславович, Гродно – программист
- Дзюбан Валентин Петрович, Минск - участник
- Голуб Галина Давыдовна, Минск - участник
- Илькевич Андрей Георгиевич - участник

**Апрель–Август:** работа над созданием сайта (отбор клинических наблюдений, сканирование рентгенограмм, формирование подписей, программирование с помощью PHP, создание Интернет-версии сайта)

**Дата открытия сайта:** 28 августа 2002 г.

**Адрес в Интернете:** <http://nld.hut.ru/bri>



# Структура сайта

- Главная страница
- Регистрация
- Редакция
- Поиск
- Стань автором
- Помощь
- Гостевая книга

## Для зарегистрированных пользователей:

- Раздел «Грудная клетка»
- Раздел «Мышечно-скелетная система»
- Раздел «Молочная железа»

130 страниц текста  
133 изображения

# Главная страница

БРИ - Базы радиологических изображений - Microsoft Internet Explorer

Файл Правка Вид Избранное Сервис Справка

Назад Вперед Остановить Обновить

Адрес: <http://nld.hut.ru/bri.php/index.htm>

Журнал НЛД: [главная](#) [о журнале](#) [архив](#) [новости](#) [конференции](#) [документы](#) [руководства](#) [визитки](#) [ссылки](#)

## БАЗЫ РАДИОЛОГИЧЕСКИХ ИЗОБРАЖЕНИЙ

[главная](#) • [редакция](#) • [поиск](#) • [стань автором](#) • [помощь](#) • [гостевая книга](#)

**27.08.2002.**  
Открытие сайта!

**На сайте:**  
3 раздела  
44 статьи  
133 изображения

**А также**  
**База изображений**  
**журнала НЛД:**  
76 статей  
345 изображений

**Главная**

Приветствуем вас на сайте "Базы радиологических изображений"!

Этот новый проект создается группой врачей лучевой диагностики (смотрите раздел [Редакция](#)) и является дальнейшим развитием сайта Белорусского радиологического журнала "Новости лучевой диагностики" (<http://nld.hut.ru>, <http://nld.unibel.by>). На этом сайте будет собрана самая большая русскоязычная коллекция медицинских диагностических изображений. Каждое представленное наблюдение относится к определенной рубрике по органному принципу и к подрубрике по этиологическому принципу. Все наблюдения являются верифицированными.

Цель сайта - помочь врачам лучевой диагностики и другим медицинским специалистам лучше изучить возможности и ограничения различных методов лучевой диагностики, равно как и семиотику патологических состояний.

# Главная страница

БРИ - Базы радиологических изображений - Microsoft Internet Explorer

Файл Правка Вид Избранное Сервис Справка

Назад Вперед Остановить Обновить

Адрес: <http://nld.hut.ru/bri.php/>

76 статей  
345 изображений

изображений. Каждое представленное наблюдение относится к определенной рубрике по органному принципу и к подрубрике по этиологическому принципу. Все наблюдения являются верифицированными.

Цель сайта - помочь врачам лучевой диагностики и другим медицинским специалистам лучше изучить возможности и ограничения различных методов лучевой диагностики, равно как и семиотику патологических состояний.

В настоящее время создаются три базы изображений:

- Грудная клетка (редакторы Хоружик С.А., Дзюбан В.П.),
- Мышечно-скелетная система (редактор Голуб Г.Д.),
- Молочная железа (редактор Илькевич А. Г.).

В дальнейшем появятся Базы изображений "Брюшная полость", "Головной мозг" и другие. Базы будут непрерывно пополняться новыми изображениями, в чем может принять участие каждый посетитель сайта (смотрите раздел [Стать автором](#)).

**Вход на сайт требует регистрации.**



Пользователь:

Пароль:


Если вы уже зарегистрированы на сайте, введите имя пользователя и пароль. Если у Вас их нет, то зарегистрируйтесь, заполнив несложную анкету.

[Регистрация здесь >>>](#)

This project is made possible by the Bureau of Educational and Cultural Affairs of the U.S. Department of State, and is administered by the International Research & Exchange Board (IREX)

Базы Радиологических Изображений © Сергей Хоружик, 2002      Разработка: Алексей Моисеев



# Регистрация

БРИ - Регистрация новых пользователей - Microsoft Internet Explorer

Файл Правка Вид Избранное Сервис Справка

Назад Вперед Остановить Обновить

Адрес: <http://nld.hut.ru/bri.php/register.htm>

**27.08.2002.**  
Открытие сайта!

**На сайте:**  
3 раздела  
44 статьи  
133 изображения

**А также**  
**База изображений**  
**журнала НЛД:**  
76 статей  
345 изображений

## Регистрация

Для регистрации на сайте заполните приведенную ниже форму. Обязательные поля отмечены звездочкой \*. Если вы неправильно заполните некоторые поля, мы сообщим Вам об этом, пометив названия **красным цветом**. Данные собираются исключительно с целью ведения статистики и не будут переданы третьим лицам.

**1**

Имя\*:

Фамилия\*:

Учреждение:

Отделение (отдел, кафедра):

Должность:

Адрес:

Телефон:

Город (поселок, деревня)\*:

Готово Интернет



# Регистрация

## Обязательные для заполнения поля:

- Имя
- Фамилия
- Город (поселок, деревня)
- Страна
- Адрес e-mail
- Пол
- Возраст
- Образование
- Род занятий
- Специальность
- Какими методами лучевой диагностики владеете
- Имя пользователя
- Пароль

Зарегистрированных  
пользователей (на  
21.11.02):

**91**

**Ежедневно регистрируется несколько новых пользователей**

# Выбор раздела

БРИ - Выбор раздела - Microsoft Internet Explorer

Файл Правка Вид Избранное Сервис Справка

Назад Вперед Остановить Обновить

Адрес: <http://nld.hut.ru/bri.php/main.htm>

## БАЗЫ РАДИОЛОГИЧЕСКИХ ИЗОБРАЖЕНИЙ

[главная](#) • [редакция](#) • [поиск](#) • [стань автором](#) • [помощь](#) • [гостевая книга](#)

**27.08.2002.**  
Открытие сайта!

**На сайте:**  
3 раздела  
44 статьи  
133 изображения

**А также**  
**База изображений**  
**журнала НЛД:**  
76 статей  
345 изображений

### Выбор раздела

Грудная клетка

- Грудная клетка
- Мышечно-скелетная система
- Молочная железа

Базы Радиологических Изображений © Сергей Хоружик, 2002      Разработка: Алексей Моисеев

Готово      Интернет

# Раздел «Грудная клетка»

## 19 клинико-рентгенологических наблюдений:

- Постоперационная абсцедирующая пневмония
- Скользящая грыжа пищеводного отверстия диафрагмы, содержащая часть желудка
- Грыжа пищеводного отверстия диафрагмы, содержащая петли толстого кишечника
- Последствия проникающего ножевого ранения левого легкого и селезенки
- Лимфогранулематоз с поражением легкого
- Лимфогранулематоз с поражением плевры
- Периферический полостной рак легкого с метастазами в печени
- Рак и метастаз в легком с распадом, метастаз в грудине
- Рак левого верхнедолевого бронха с ателектазом верхней доли
- Рак правого верхнедолевого бронха с ателектазом S3
- Рак правого верхнедолевого бронха с необычным ателектазом верхней доли
- Рак верхнедолевого бронха с обтурационной пневмонией
- Рак главного бронха с ателектазом легкого
- Рак нижнедолевого бронха с обширным распадом
- Мелкоклеточный рак левого верхнедолевого бронха с массивными метастазами
- Мелкоклеточный рак среднедолевого бронха
- Мелкоклеточный рак легких с метастазами в головном мозге. Динамика после лучевой терапии
- Аденокарцинома верхнедолевого бронха с переходом на главный бронх и трахею
- Рецидив метастазов рака почки в легком и плевре

# Раздел «Мышечно-скелетная система»

## 13 клинико-рентгенологических наблюдений:

- Остеосаркома крыла подвздошной кости
- Остеосаркома проксимального метадиафиза бедренной кости
- Остеобластическая остеосаркома диафиза бедренной кости
- Остеосаркома дистального метафиза бедренной кости
- Остеосаркома проксимального метаэпифиза большеберцовой кости
- Остеосаркома большеберцовой кости с атипичным остеоидом
- Остеолитическая остеосаркома малоберцовой кости
- Остеосаркома локтевой кости
- Хондросаркома бедренной кости после излеченного рака молочной железы
- Хондросаркома плечевой кости
- Хондросаркома пястной кости
- Рабдомиосаркома мягких тканей бедра
- Метастаз рака почки в плечевой кости



# Раздел «Молочная железа»

## 12 клинико-рентгенологических наблюдений:

- Вариант нормы
- Липома
- Липогранулемы
- Липогранулемы молочной железы у мужчины после введения инородного тела
- Липонекроз молочной железы после укуса лошадью
- Цистаденопапилома
- Цистаденопапилома с обызвествлениями
- Фиброаденома молочной железы
- Фиброзно-кистозная мастопатия
- Рак молочной железы
- Рак и фиброаденомы молочных желез
- Фибросаркома молочной железы

# Структура наблюдения

## Обязательный минимум информации:

- Название наблюдения
- Информация о пациенте (пол, возраст)
- Краткая клиническая информация (анамнез, жалобы)
- Лучевая диагностика (подробно)
- Гистологическое заключение (в большинстве случаев)
- Диагноз
- Автор наблюдения
- Диагностические изображения и подписи к ним

## Дополнительно:

- Операция
- Данные о лечении
- Обсуждение
- Литература

# Раздел «Грудная клетка»

БРИ - Грудная клетка - Microsoft Internet Explorer

Файл Правка Вид Избранное Сервис Справка

Назад Вперед Остановить Обновить

Адрес: [http://nld.hut.ru/bri.php/content/1\\_thorax/index.htm](http://nld.hut.ru/bri.php/content/1_thorax/index.htm)

**27.08.2002.**  
Открытие сайта!

**На сайте:**  
3 раздела  
44 статьи  
133 изображения

**А также**  
**База изображений**  
**журнала НЛД:**  
76 статей  
345 изображений

## Грудная клетка

- ▶ Постоперационная абсцедирующая пневмония
- ▶ Скользящая грыжа пищеводного отверстия диафрагмы, содержащая часть желудка
- ▶ Грыжа пищеводного отверстия диафрагмы, содержащая петли толстого кишечника
- ▶ Последствия проникающего ножевого ранения левого легкого и селезенки
- ▶ Лимфогранулематоз с поражением легкого
- ▶ Лимфогранулематоз с поражением плевры
- ▶ Периферический полостной рак легкого с метастазами в печени
- ▶ Рак и метастаз в легком с распадом, метастаз в грудине
- ▶ Рак левого верхнедолевого бронха с ателектазом верхней доли
- ▶ Рак правого верхнедолевого бронха с ателектазом S3
- ▶ Рак правого верхнедолевого бронха с необычным ателектазом верхней доли
- ▶ Рак верхнедолевого бронха с обтурационной пневмонией
- ▶ Рак главного бронха с ателектазом легкого
- ▶ Рак нижнедолевого бронха с обширным распадом
- ▶ Мелкоклеточный рак левого верхнедолевого бронха с массивными метастазами
- ▶ Мелкоклеточный рак среднедолевого бронха
- ▶ Мелкоклеточный рак легких с метастазами в головном мозге. Динамика после лучевой терапии
- ▶ Аденокарцинома верхнедолевого бронха с переходом на главный бронх и трахею
- ▶ Рецидив метастазов рака почки в легком и плевре

Базы Радиологических Изображений © Сергей Хоружик, 2002      Разработка: Алексей Моисеев

Интернет

# Постоперационная абсцедирующая пневмония

БРИ - Грудная клетка - Постоперационная абсцедирующая пневмония - Microsoft Internet Explorer

Файл Правка Вид Избранное Сервис Справка

Назад Вперед Остановить Обновить

Адрес: [http://nld.hut.ru/bri.php/content/1\\_thorax/14.htm](http://nld.hut.ru/bri.php/content/1_thorax/14.htm)

Выбор раздела >>> Грудная клетка

**Постоперационная абсцедирующая пневмония**

**27.08.2002.**  
Открытие сайта!

**На сайте:**  
3 раздела  
44 статьи  
133 изображения

**А также**  
**База изображений**  
**журнала НЛД:**  
76 статей  
345 изображений

**Пациент**  
Женщина, 77 лет.

**Клинически**  
В ближайшем послеоперационном периоде после гастрэктомии по поводу рака желудка поднялась температура.

**Лучевая диагностика**  
На обзорной рентгенограмме органов грудной клетки выявлена пневмоническая инфильтрация в среднем легочном поле (Рис. 1а). На контрольной рентгенограмме (Рис. 1б) и томограмме (Рис. 1в) через 7 дней отрицательная динамика: зона инфильтрации значительно увеличилась с формированием полостей распада и уровней жидкость-газ. На КТ сканах нижняя доля правого легкого увеличена в объеме, инфильтрирована, на фоне чего обширные сливные полости распада с уровнями жидкость-газ. Верхняя и средняя доли подавлены, их прикорневые отделы инфильтрированы. Просветы верхнедолевого (Рис. 2а) и среднедолевого (Рис. 2б) бронхов выявляются. На фронтальной мультипланарной реконструкции (Рис. 2в) хорошо видны обширные сливные полости распада в нижней доле с горизонтальными уровнями жидкости (изображение повернуто в положение "лежа на спине").

**Диагноз**  
Рак желудка. Состояние после гастрэктомии. Постоперационная абсцедирующая пневмония.


Рис. 1а  



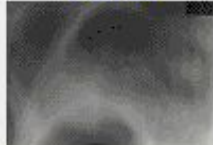
Рис. 1б  


Рис. 1в  


Интернет



# Постоперационная абсцедирующая пневмония

БРИ - Грудная клетка - Постоперационная абсцедирующая пневмония - Рис. 1 - Microsoft In...

## Постоперационная абсцедирующая пневмония

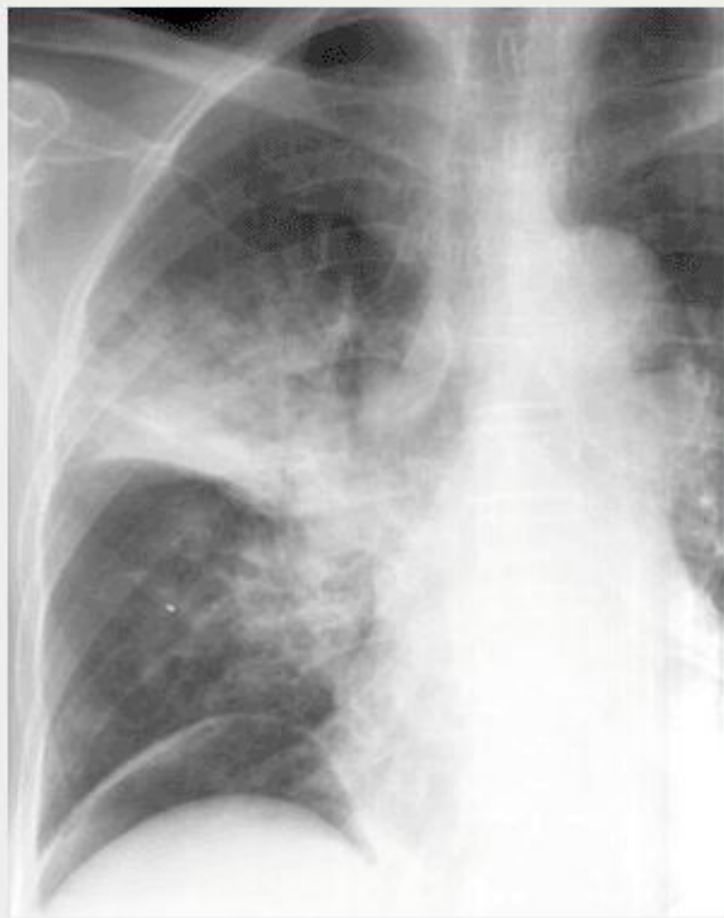

Рис. 1а.  
На обзорной рентгенограмме органов грудной клетки выявляется пневмоническая инфильтрация в среднем легочном поле.

# Концепция развития

**Каждый раздел Баз Радиологических Изображений имеет своего редактора:**

- «Грудная клетка» - Хоружик С.А., Дзюбан В.П.
- «Мышечно-скелетная система» - Голуб Г.Д.
- «Молочная железа» - Илькевич А.Г

**Любой специалист лучевой диагностики может разместить свое наблюдение** в Базах Радиологических Изображений, связавшись с редактором соответствующего раздела

Наблюдение не может быть помещено в Базы без **согласия редактора раздела**

# Ближайшая перспектива

**Повысить уровень рецензирования наблюдений** путем их прохождения через редакционный совет НИИ Онкологии и Медицинской Радиологии, Минск

**Добавление новых разделов** (васкулярная и интервенционная радиология, нейрорадиология, урорадиология, абдоминальная радиология и т. д.)

**Создание поиска** по сайту

В дальнейшем возможно **издание обучающего компакт-диска**

# Приглашаем к сотрудничеству

## Хоружик Сергей Анатольевич

координатор проекта, редактор раздела «Грудная клетка»

р. т. (017) 202 46 11

E-mail: [skhoruzhik@tut.by](mailto:skhoruzhik@tut.by)

## Дзюбан Валентин Петрович

редактор раздела «Грудная клетка»

р. т. (017) 202 46 11

## Голуб Галина Давыдовна

редактор раздела «Мышечно-скелетная система»

р. т. (017) 269 95 78

## Илькевич Андрей Георгиевич

редактор раздела «Молочная железа»

р. т. (017) 269 95 21

E-mail: [Ailkevitch@tut.by](mailto:Ailkevitch@tut.by)

**БАЗЫ  
РАДИОЛОГИЧЕСКИХ  
ИЗОБРАЖЕНИЙ**

