

Дифференциальная диагностика тахикардии с «широкими комплексами»

- ЖТ
- НЖТ с аберрацией (ФП/ТП)
- Антидромная AV re-entry тахикардия при WPW
- ФП, ТП, предсердная тахикардия с проведением по ДПП
- Reentry в ПНПГ

Идентификация Тахикардии с Широкими Комплексами

- ЭКГ в 12 отведениях
- 24-72 часовое амбулаторное мониторирование ЭКГ (холтеровское мониторирование)
- Нагрузочное тестирование
- Электрофизиологическое исследование (ЭФИ)

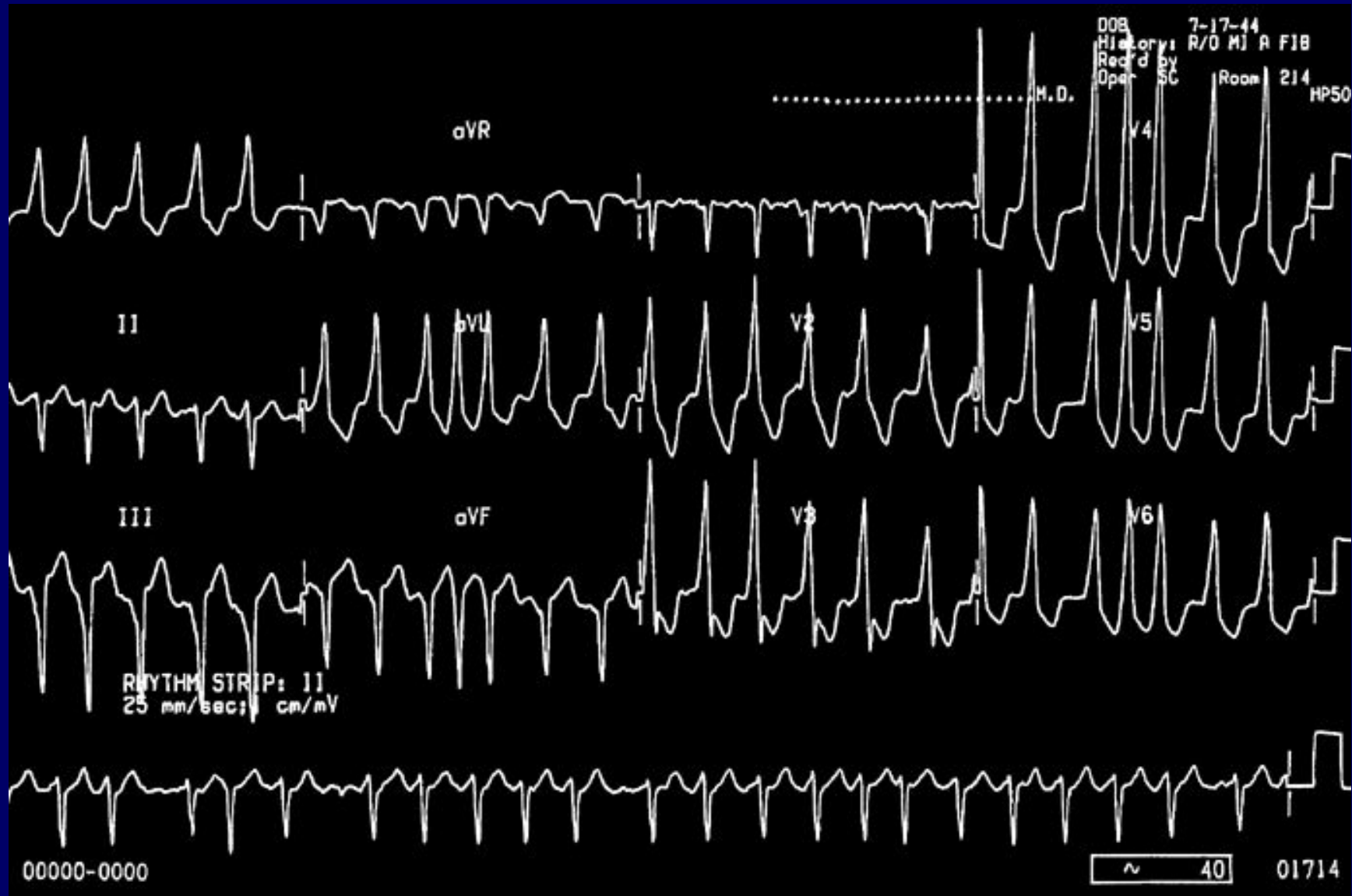
Основные признаки

- Активация предсердий
- Конфигурация QRS
- Длина цикла R-R
- Аберрация желудочкового проведения
- Ответ на массаж каротидного синуса

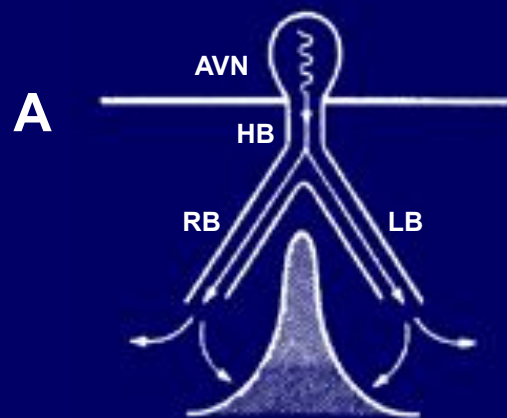
Идентификация предсердной активации

- Морфология Р-волны
- Топография Р-волны по отношению к комплексу QRS

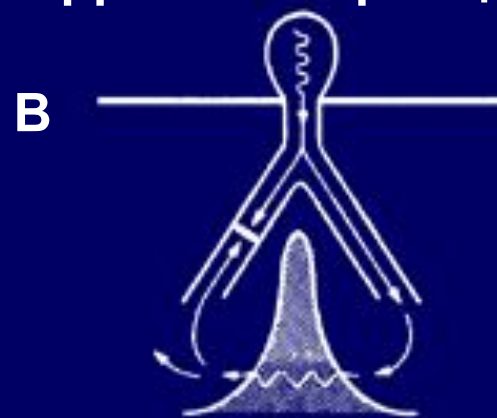Фибрилляция предсердий при преэкситации



Узкий QRS



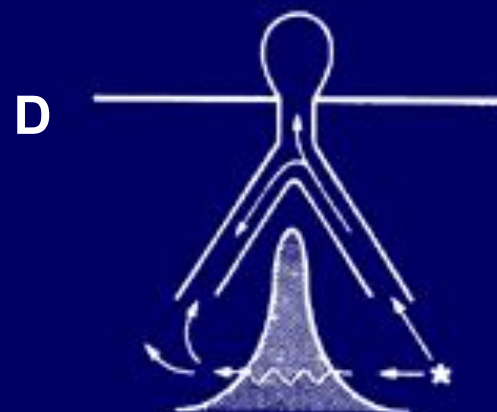Широкий QRS - БПНПГ (Аберрантное проведение)



Широкий QRS – Презекситация (Проведение через ДПП)



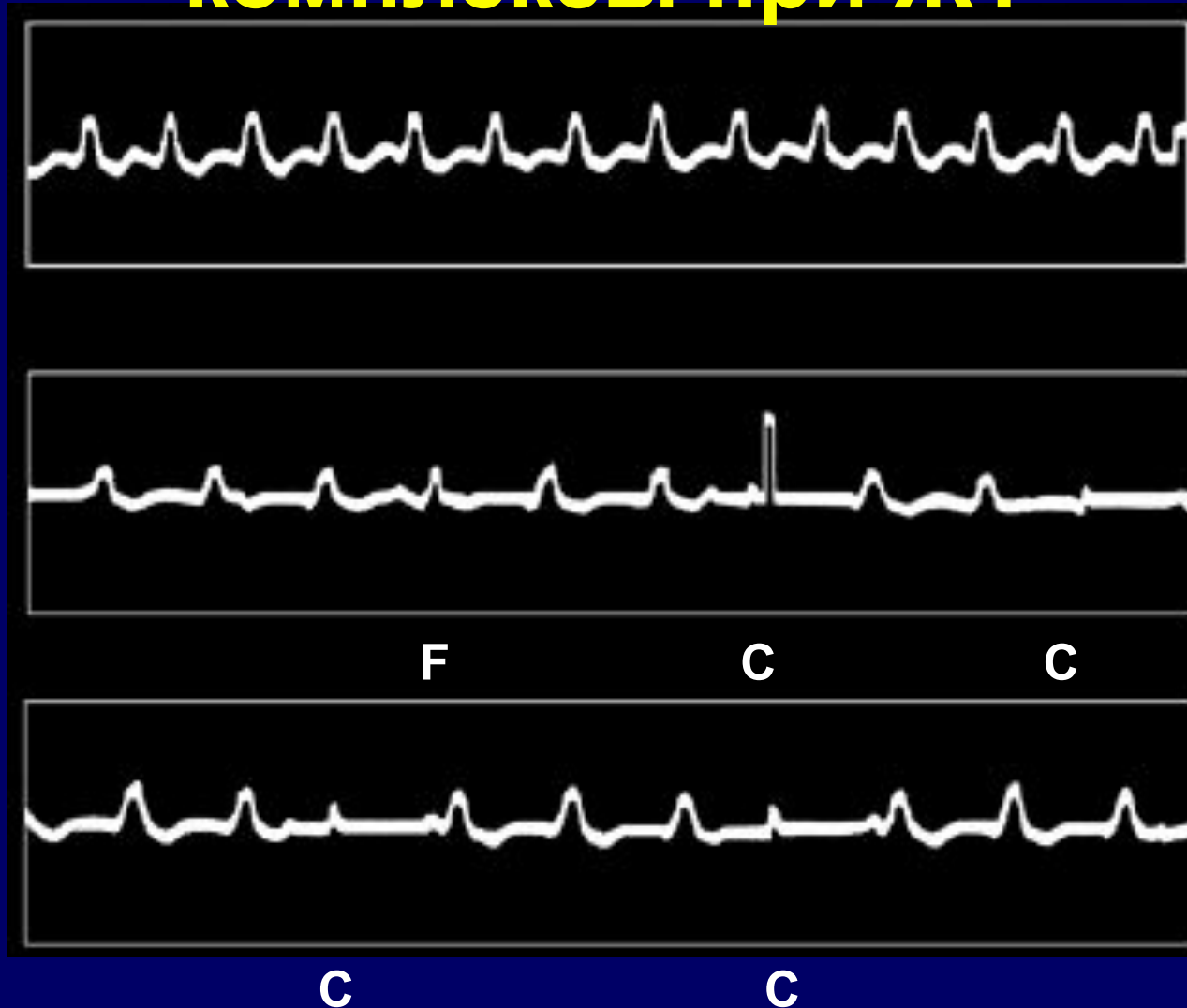
Широкий QRS - ЖТ



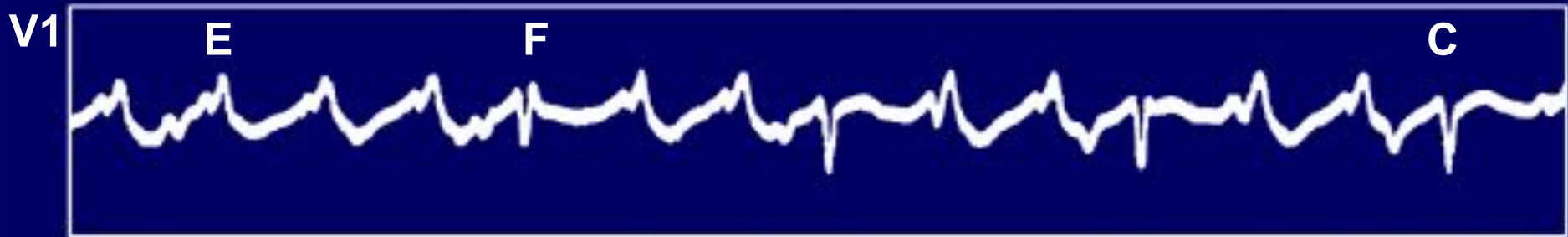ЭКГ дифференцировка между ЖТ и НЖТ с абберрацией

- Клинический анамнез
- AV диссоциация
- Морфология QRS
- Ось QRS
- «Сливные комплексы»
- «Захваченные комплексы»

«Сливные» и «захваченные» комплексы при ЖТ



A-V диссоциация, «сливные» и «захваченные» комплексы при ЖТ



ЭКТОПИЯ



СЛИЯНИЕ



ЗАХВАТ

ЭКГ отличие ЖТ от НЖТ с абберрацией

ЖТ НЖТ

с абберрацией

Длительность QRS	RBBB: QRS > 0.14 sec.	< 0.14 sec.
	LBBB: QRS > 0.16 sec.	< 0.16 sec.

Ось	QRS ось = $-90^{\circ} \pm 180^{\circ}$	Нормальная
-----	---	------------

ЭКГ отличие ЖТ от НЖТ с абберрацией

ЖТ НЖТ с абберрацией

Морфология

Прекардиальные отведения

По типу БЛНПГ: V_1 длительность $R > 30$ ms
 $S > 70$ ms
S-волна не отчётлива

V_6 : qR или QR

R монофазный

По типу БПНПГ V_1 : монофазный R
qR
если трёхфазный, $R > R'$ $R < R'$
 V_6 : $R < S$