СНК кафедры общей хирургии лечебного факультета РГМУ

Современные аспекты панкреатодуоденальной резекции (ПДР)

Докладчик студент VI курса 603-А группы
Рыжкин В.В.

ПДР – операция, при которой единым блоком удаляют головку поджелудочной железы, часть желудка, всю двенадцатиперстную кишку, желчный пузырь, общий желчный проток и регионарные лимфатические узлы с последующим формированием различных вариантов непрерывности ЖКТ между сохраненными структурами с обязательным включением поджелудочной железы и общего печеночного протока.

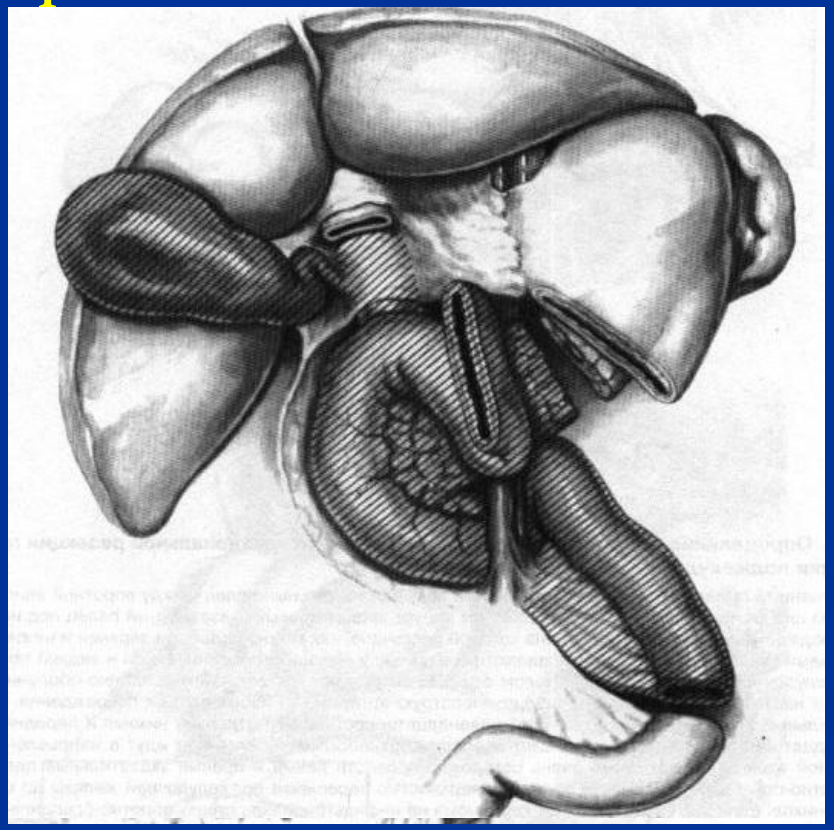

Whipple

1935 год

- **ПДР – продолжает оставаться на сегодняшний день одной из самых сложных в хирургии операцией как с технической точки зрения, так и по течению послеоперационного периода.**

- **Уровень послеоперационных осложнений 20%-75%**

- **Госпитальная летальность при ПДР колеблется, по данным разных авторов, от 7 до 50%**

Хирургическая анатомия поджелудочной железы и панкреатодуоденальной зоны

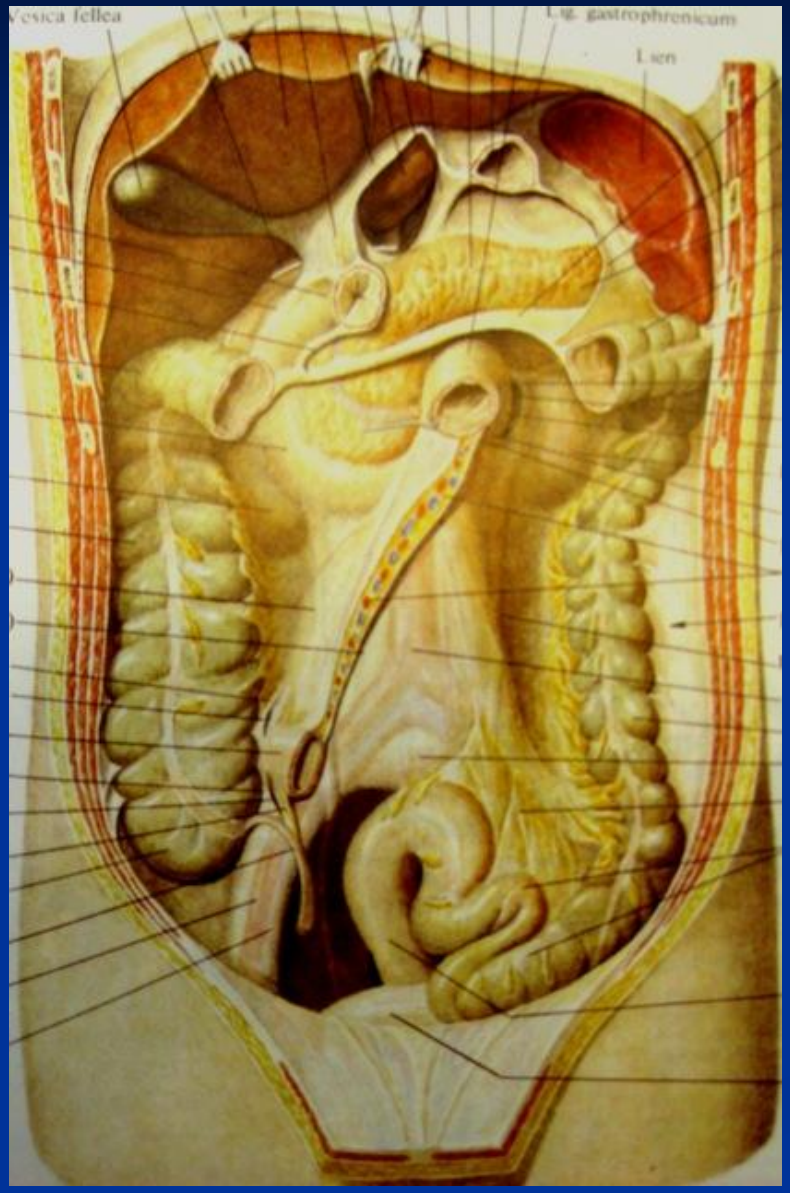

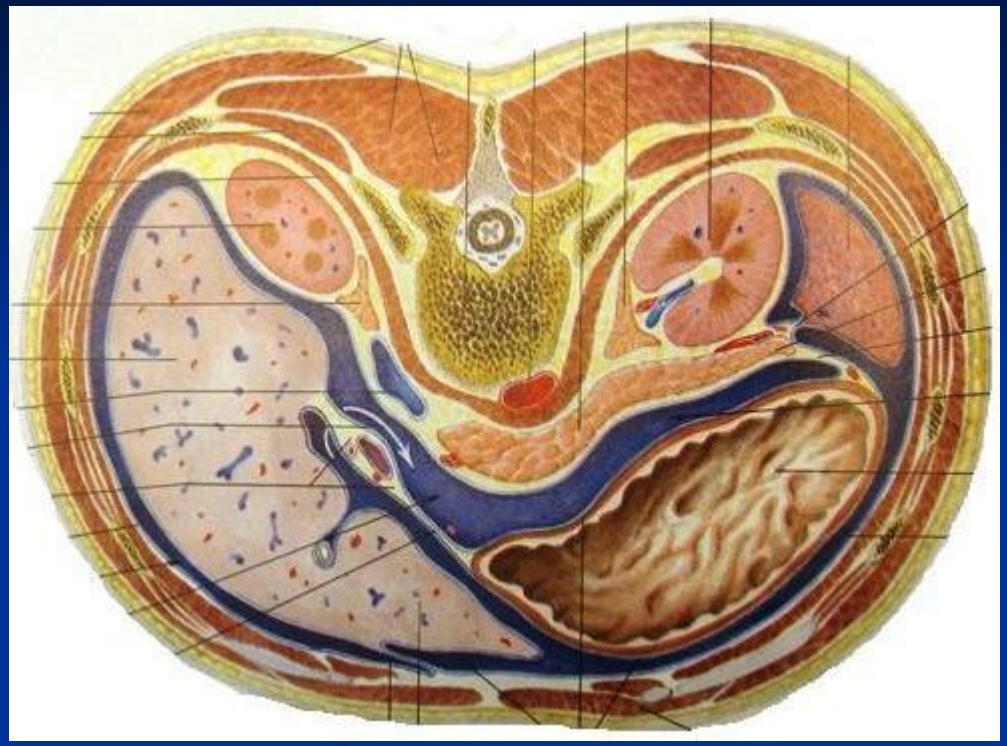

- Длинна от 15-20 см.
- Ширина от 3-6 см.
- Толщина от 2-3 см.

Хирургическая анатомия поджелудочной железы и панкреатодуоденальной зоны

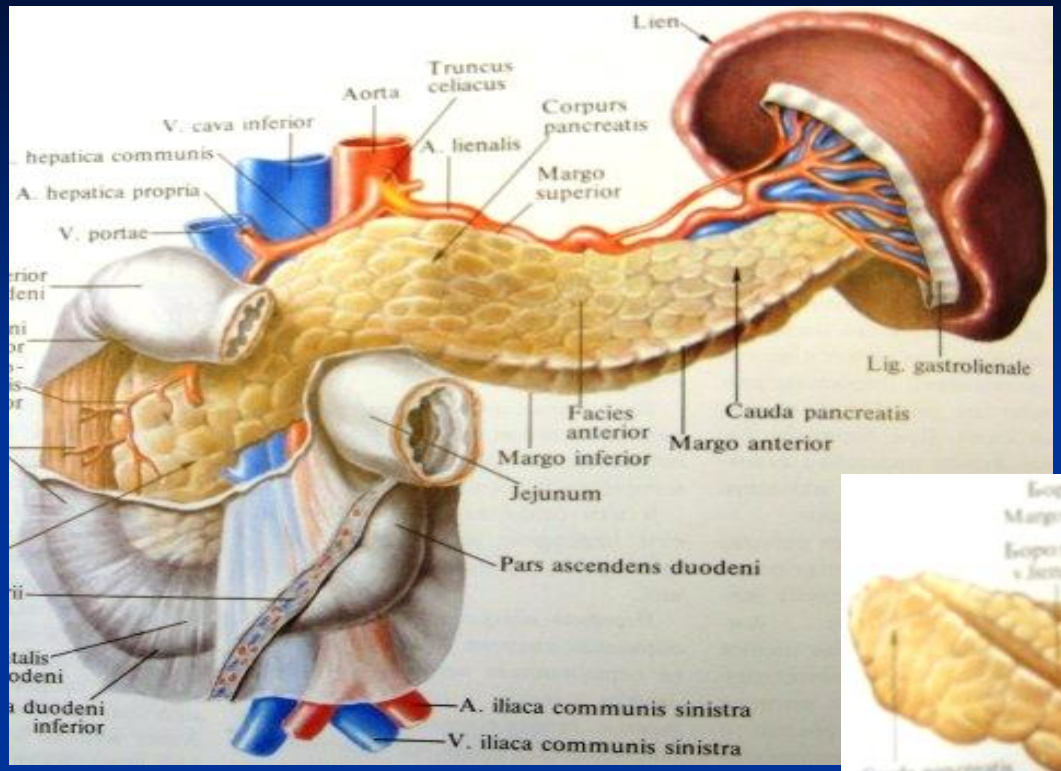

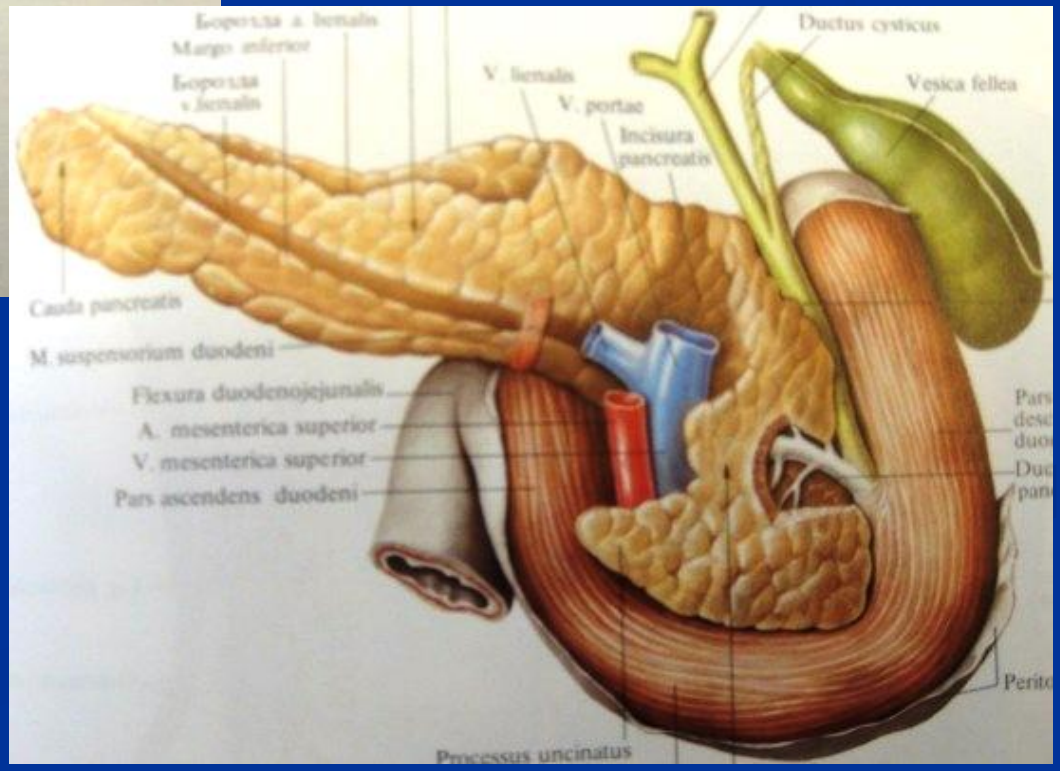

- ПЖ – повышенный к хирургической агрессии орган.
- Покрыта тонкой, слабо выраженной соединительнотканной капсулой.

Хирургическая анатомия поджелудочной железы и панкреатодуоденальной зоны

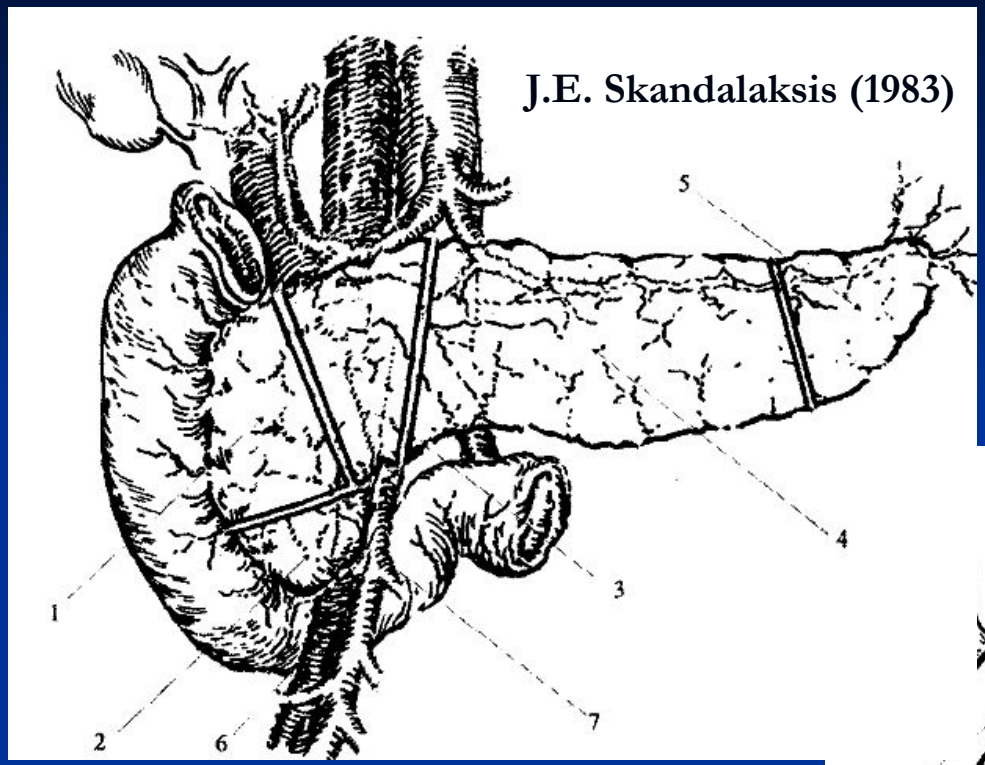

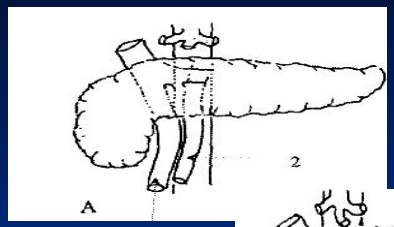

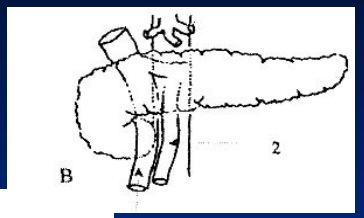

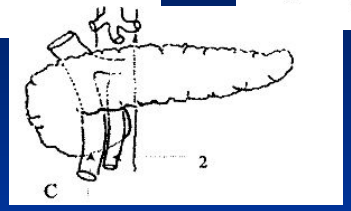

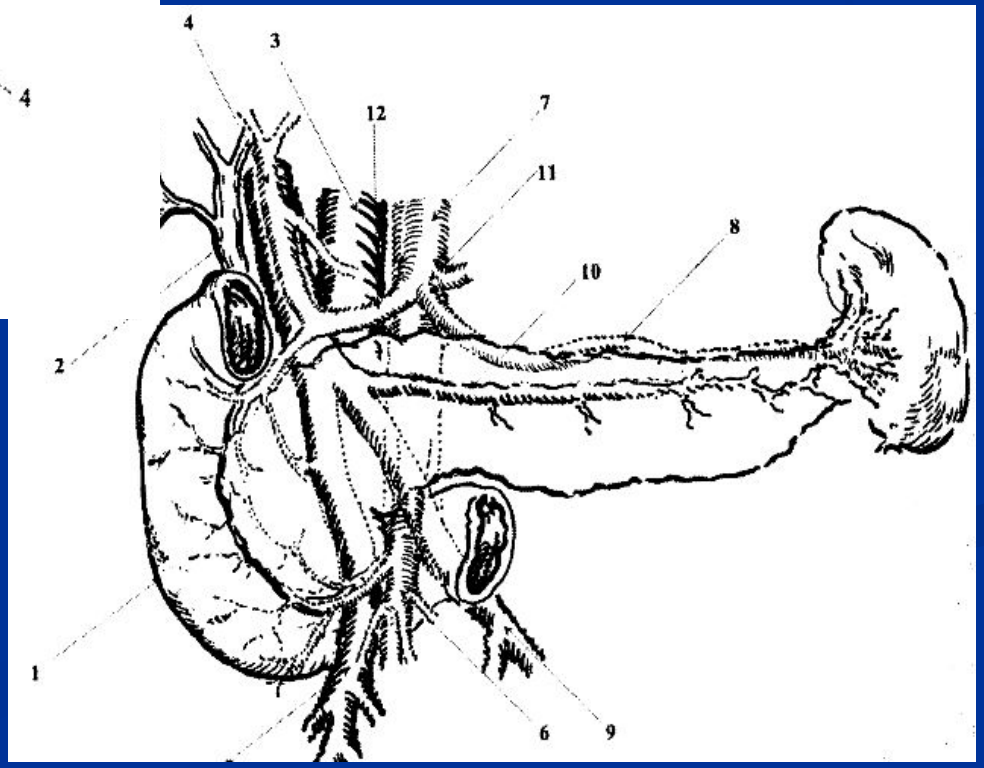

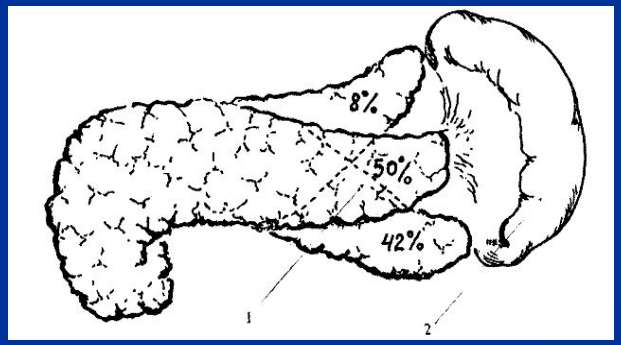

Хирургическая анатомия поджелудочной железы и панкреатодуоденальной зоны

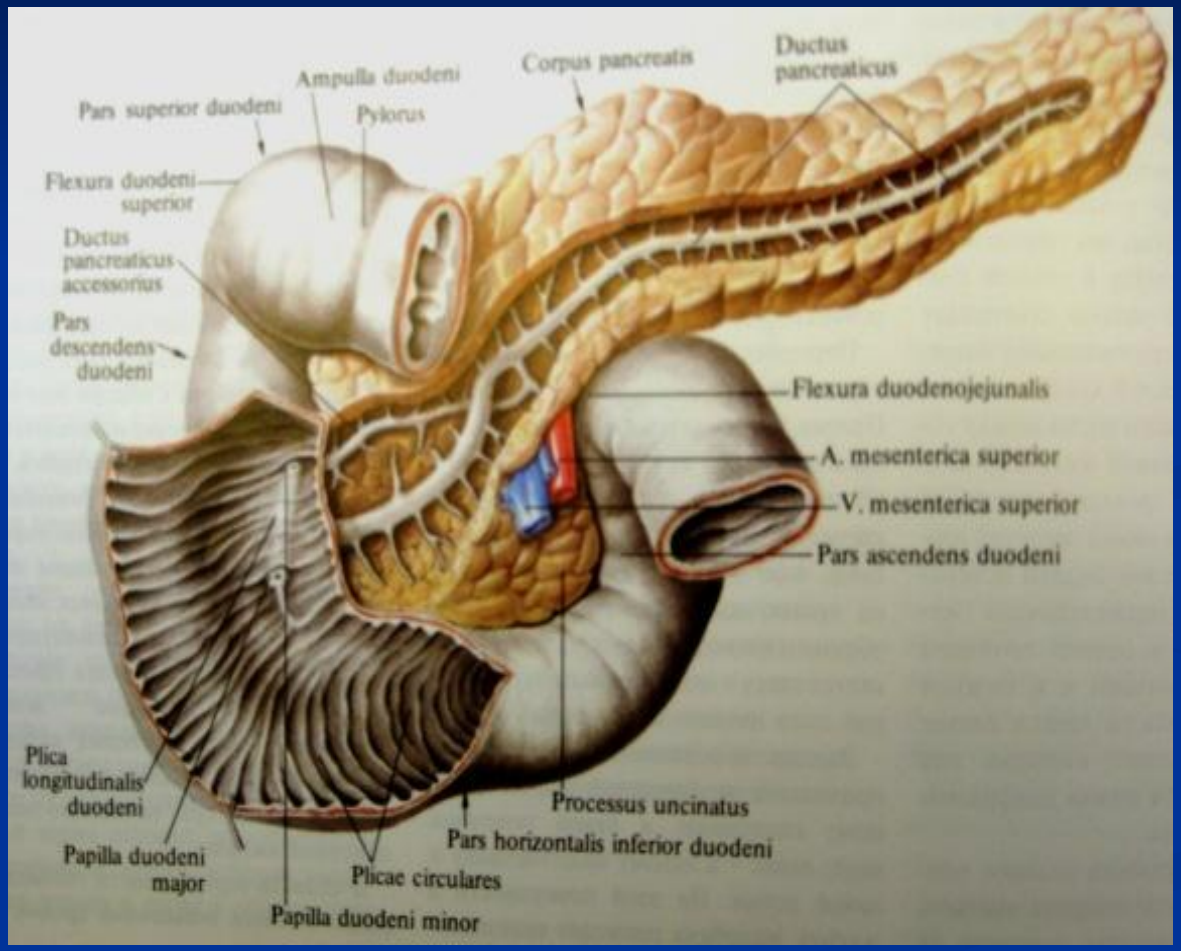

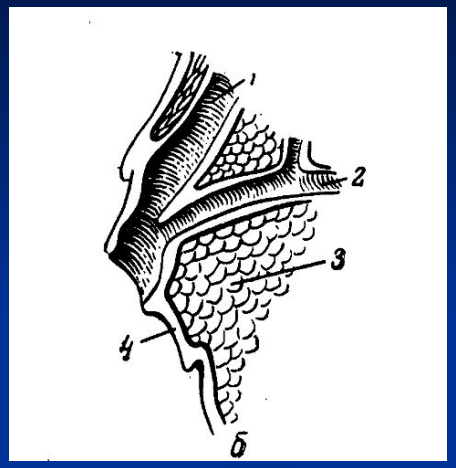

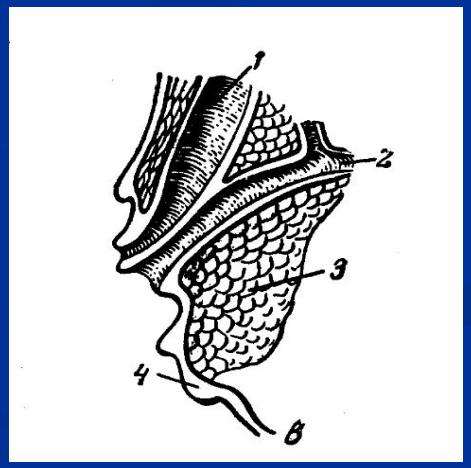

Хирургическая анатомия поджелудочной железы и панкреатодуоденальной зоны

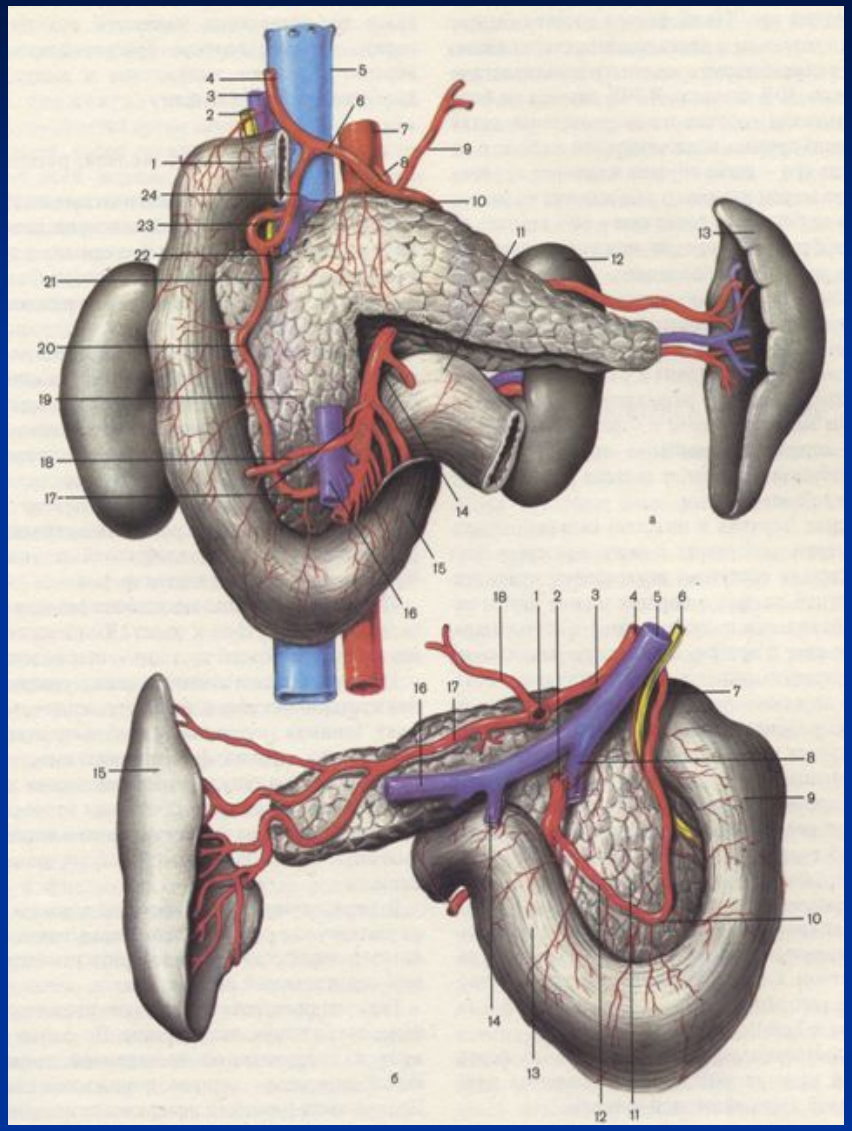

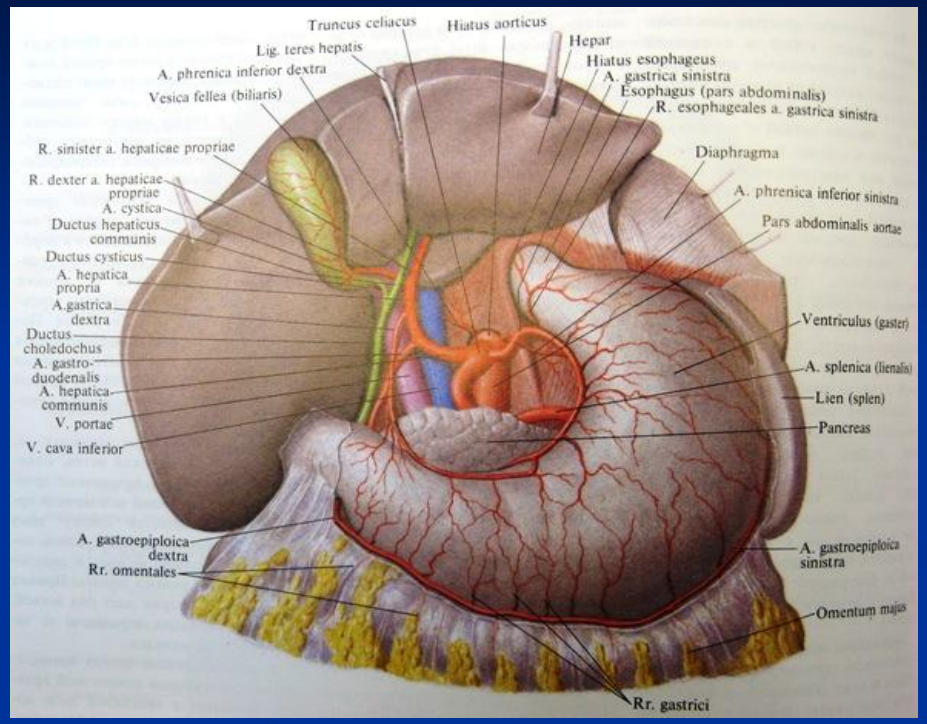

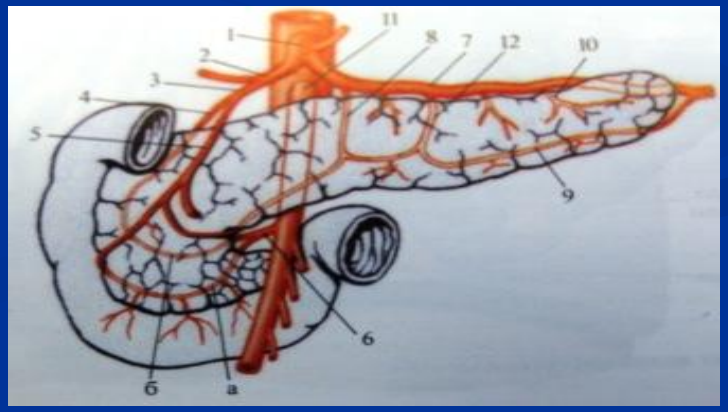

Хирургическая анатомия поджелудочной железы и панкреатодуоденальной зоны

Japanese Pancreatic Society

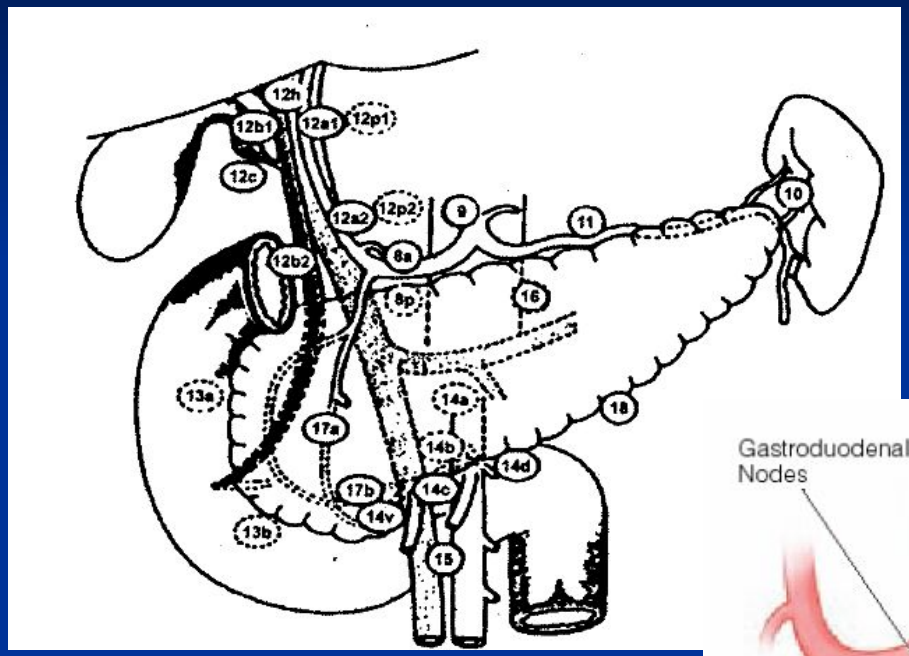

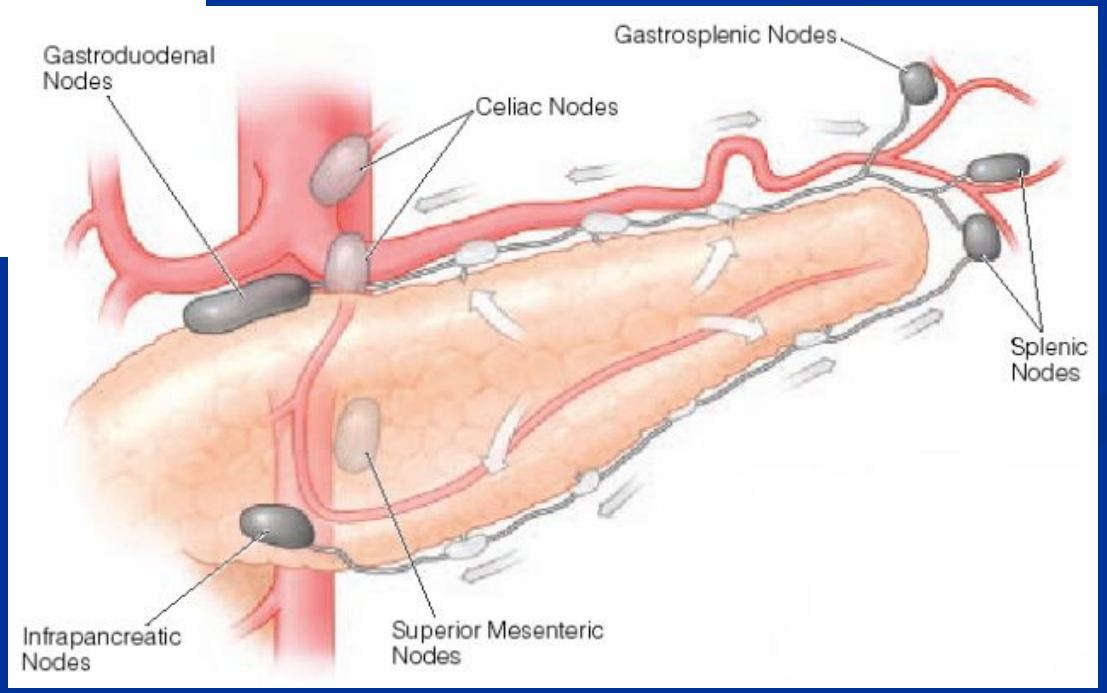

Показания для ПДР

- **Рак головки поджелудочной железы;**

- **Опухоли периампулярной зоны:**
  - рак большого дуоденального сосочка;
  - рак холедоха;
  - рак двенадцатиперстной кишки.

- **Синдром головки поджелудочной железы.**

Синдром головки поджелудочной железы

- Клиническая картина объемного образования головки ПЖ с компрессией рядом расположенных структур: холедоха (желтуха), ДПК (нарушение дуоденальной проходимости), воротной вены (портальная гипертензия), солнечного сплетения (хронический болевой синдром), и нарушением внешнескреторной (с-м мальабсорбции) и инкреторной (сахарный диабет) функций железы.
- Может быть проявлением псевдотуморозного панкреатита или рака головки ПЖ.
- Дооперационная диагностика: УЗИ, КТ:

Предположиетльно рак	Предположительно панкреатит
Обильная васкуляризация	*Слабая васкуляризация*
Отсутствие конкрементов	*Конкременты в паренхиме и протоках*

- Интраопреационная биопсия ПЖ с целью выбора объема хирургического вмешательства

Резекция головки ПЖ при верифицированном псевдотуморозном панкреатите

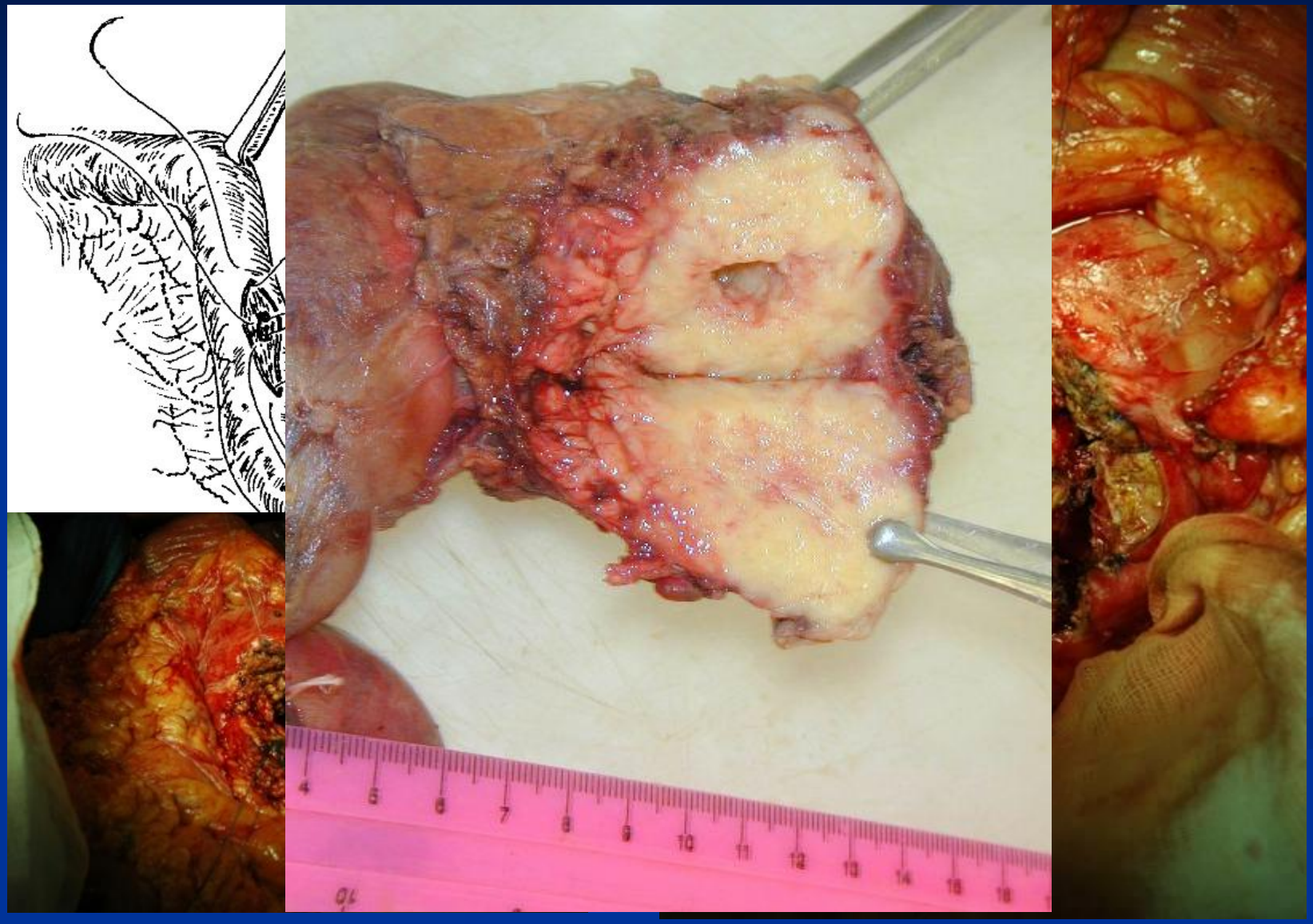

Абсолютные противопоказания к ПДР

- Метастазы в печени и по брюшине;
- Метастазы в лимфатические узлы вне зоны резекции;
- Вовлечение в опухоль венозного сосуда протяженностью более 1,2 см. или тотальное прорастание сосуда;
- Вовлечение в опухоль чревного ствола, верхней брыжеечной и общей печеночной артерии;
- Тяжелые сопутствующие заболевания.

Относительные противопоказания к ПДР

- Вовлечение в опухоль ДПК, желудка, толстой кишки;
- Метастазы в ЛУ в зоне резекции;
- Тесный контакт со стенкой верхней брыжеечной или воротной вены, или минимальное ее вовлечение;
- Вовлечение в опухоль желудочно-двенадцатиперстной артерии;
- Возраст пациента (старше 70 лет).
- Социальный статус пациента.

Стандартная панкреатодуоденальная резекция

ПДР с удалением привратника

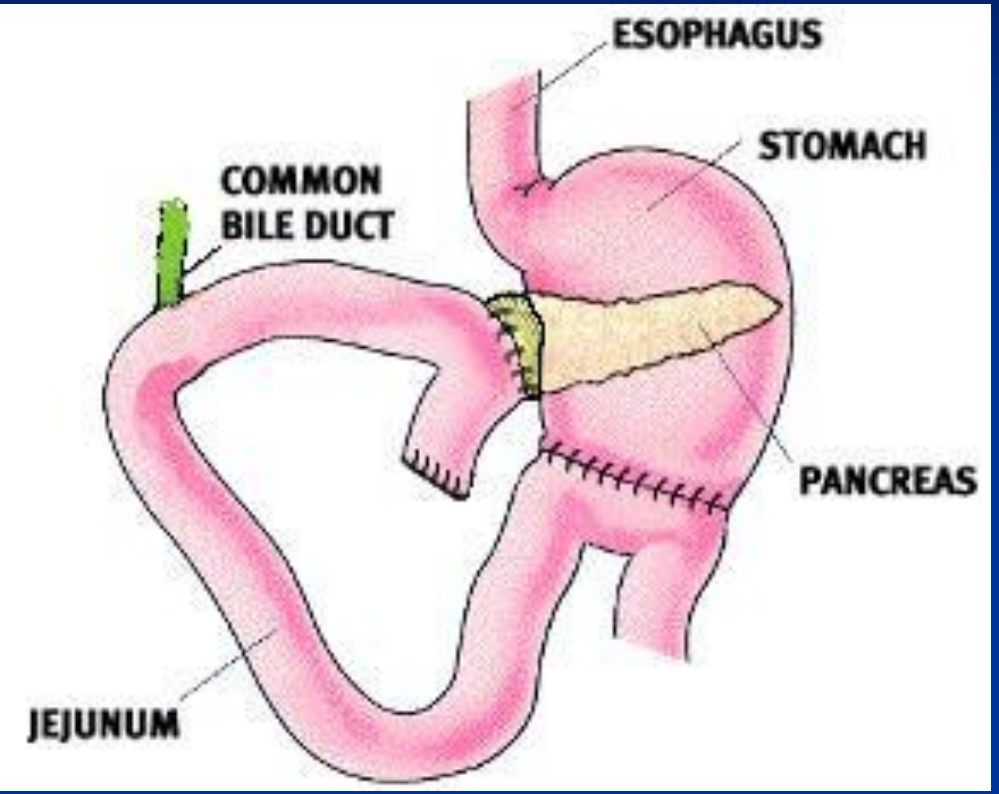

ПДР с сохранением привратника

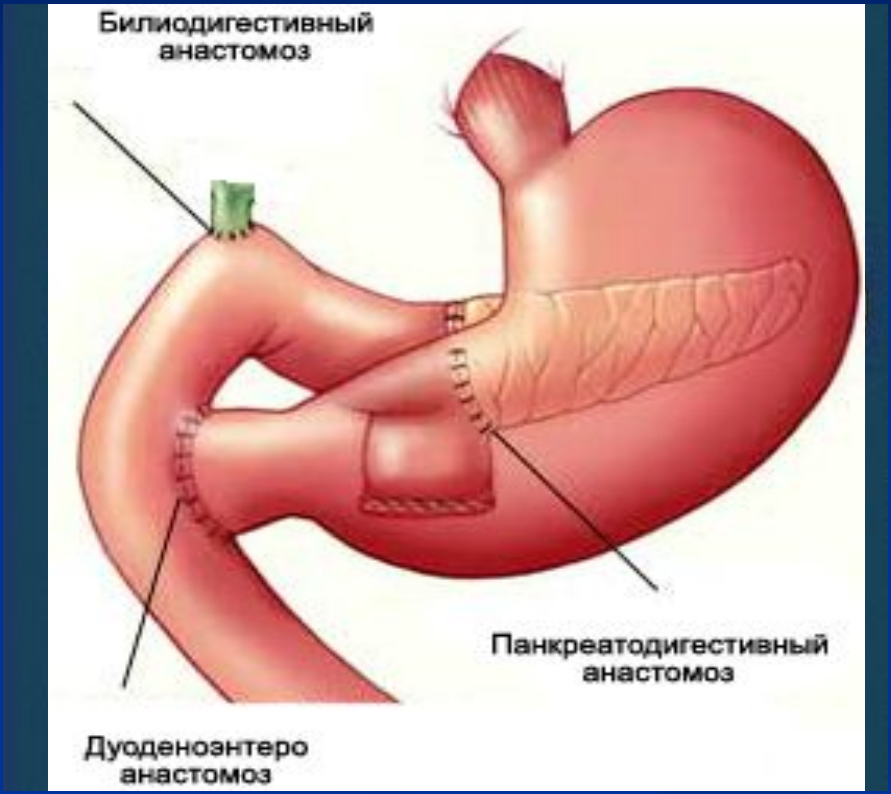

Whipple

Стандартная панкреатодуоденальная резекция

Оперативный доступ: срединная лапаротомия, поперечный лапаротомный доступ.

Ревизия брюшины и органов брюшной полости:

- проростания опухоли в соседние органы и ткани;
- регионарного и отдаленного метастазирования;
- сопутствующих заболеваний.

- *Расширение венозных сосудов большого сальника и желудочно-ободочной связки, асцит;*
- *Канцероматоз брюшины и большого сальника;*
- *Увеличенные ЛУ;*
- *Метастазы в других органах.*

Стандартная панкреатодуоденальная резекция

I этап: Широкая мобилизация двенадцатиперстной кишки по Кохеру.

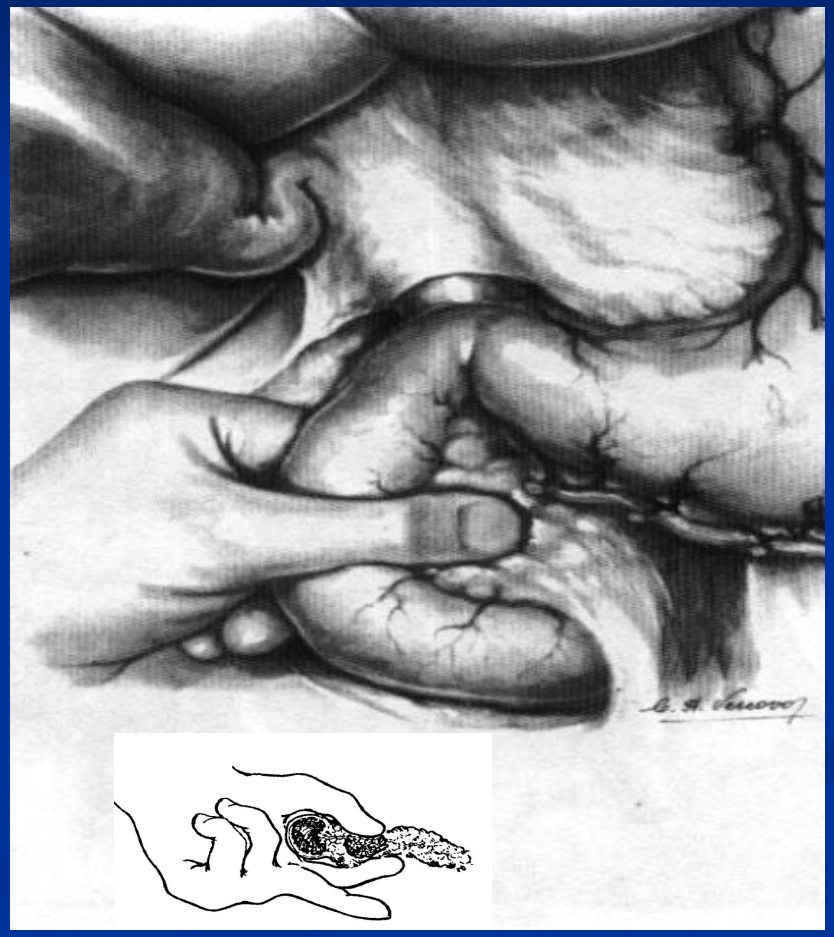

Стандартная панкреатодуоденальная резекция

II этап: Отделение брыжеечных сосудов от крючковидного отростка и от головки поджелудочной железы.

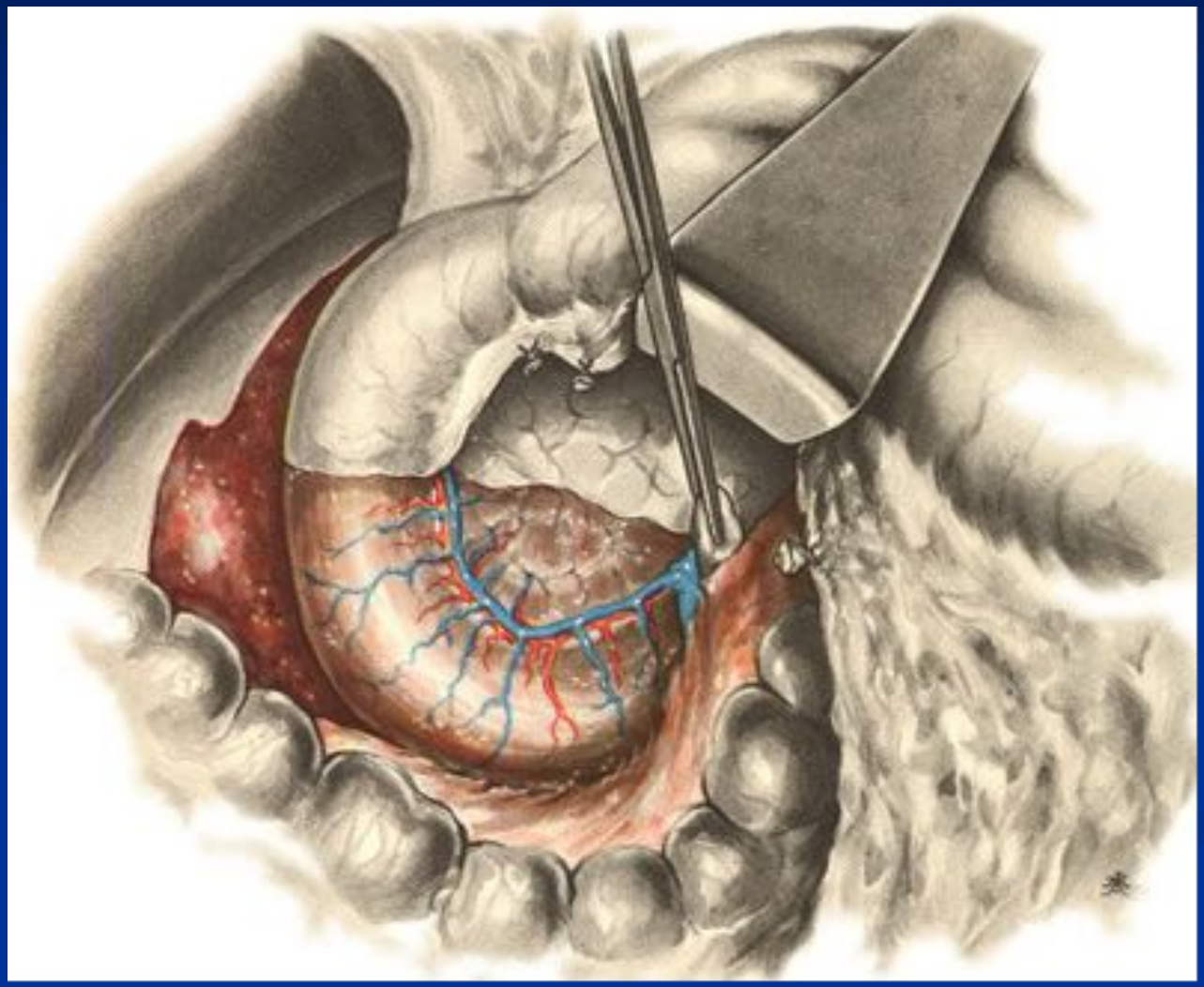

Стандартная панкреатодуоденальная резекция

III этап: Пересечение желудка.

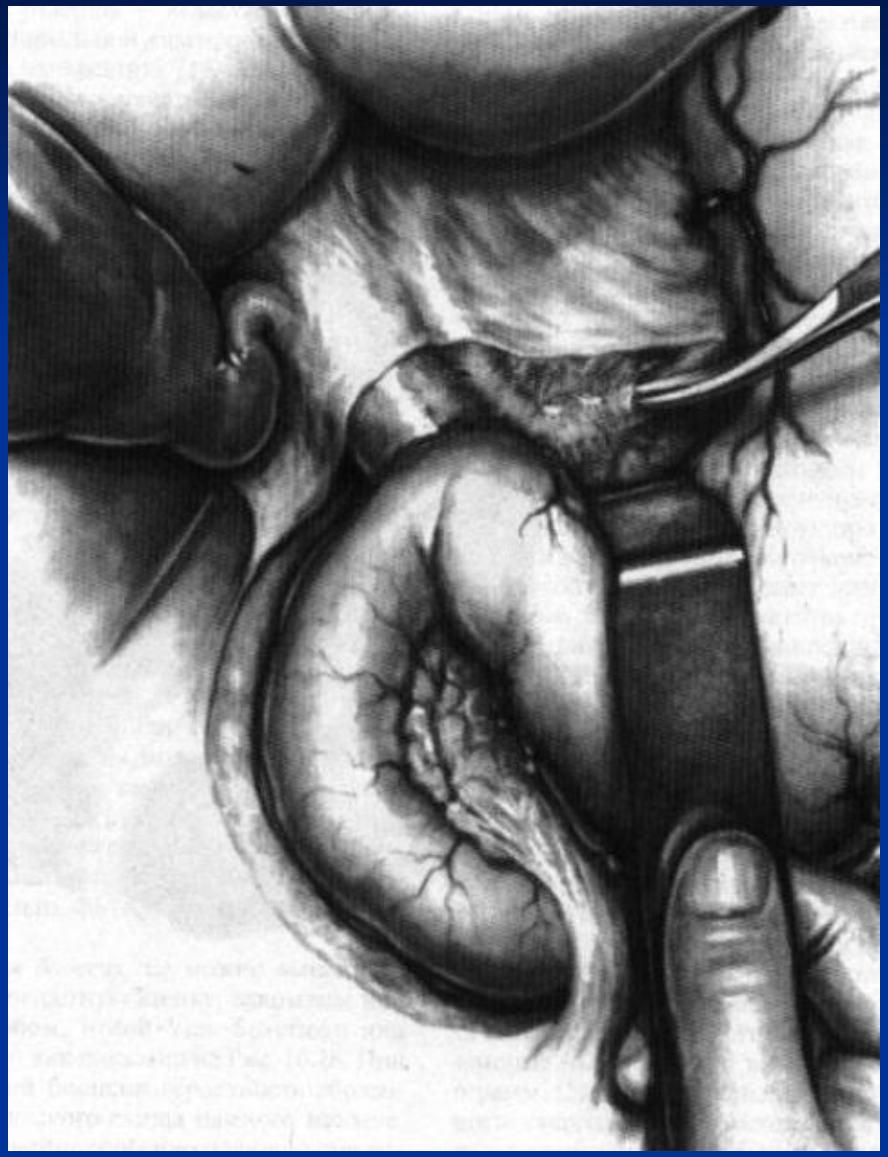

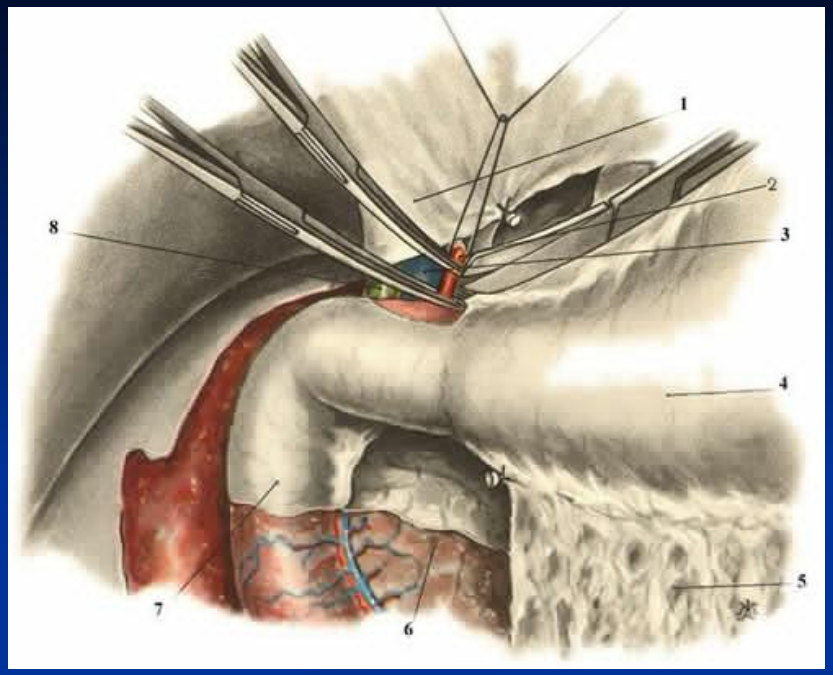

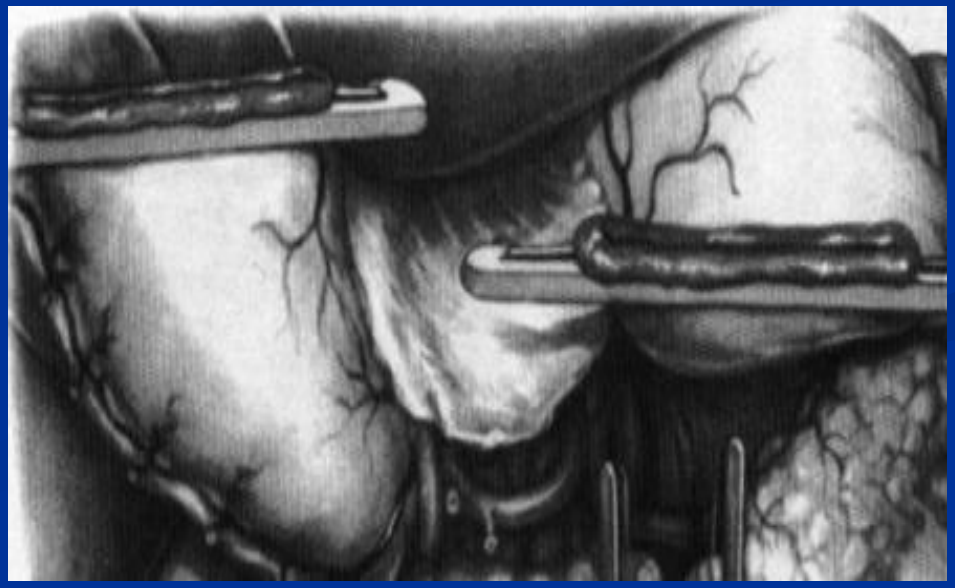

Стандартная панкреатодуоденальная резекция

IV этап: Отделение воротной и верхней брыжеечной вен от задней поверхности шейки поджелудочной железы.

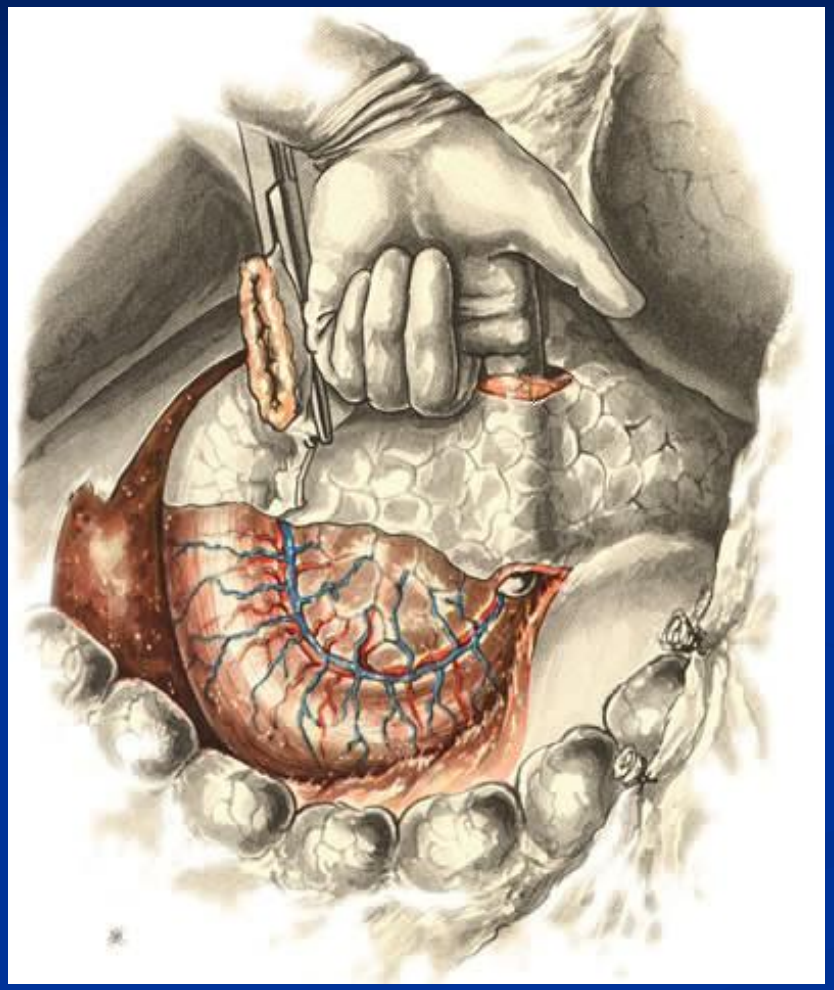

Стандартная панкреатодуоденальная резекция

V этап: Удаление желчного пузыря и пересечение общего печеночного протока выше слияния с ним пузырного.

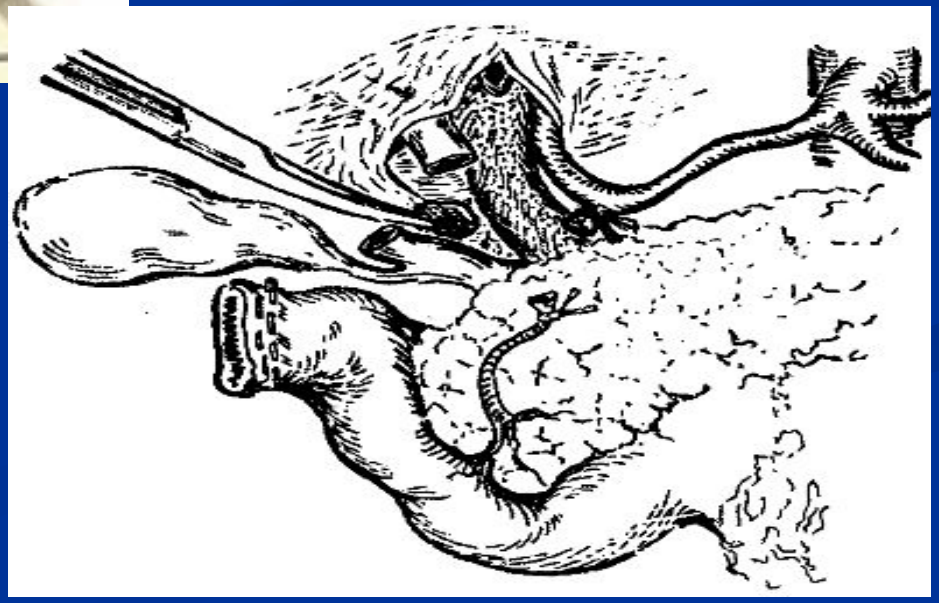

Стандартная панкреатодуоденальная резекция

VI этап: Пересечение тощей кишки и перемещение ее с двенадцатиперстной кишкой из-под брыжеечных сосудов вправо.

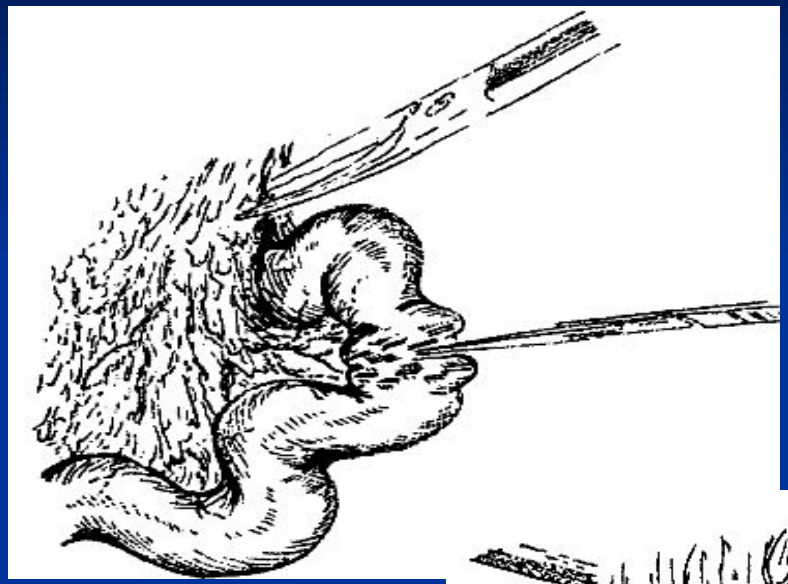

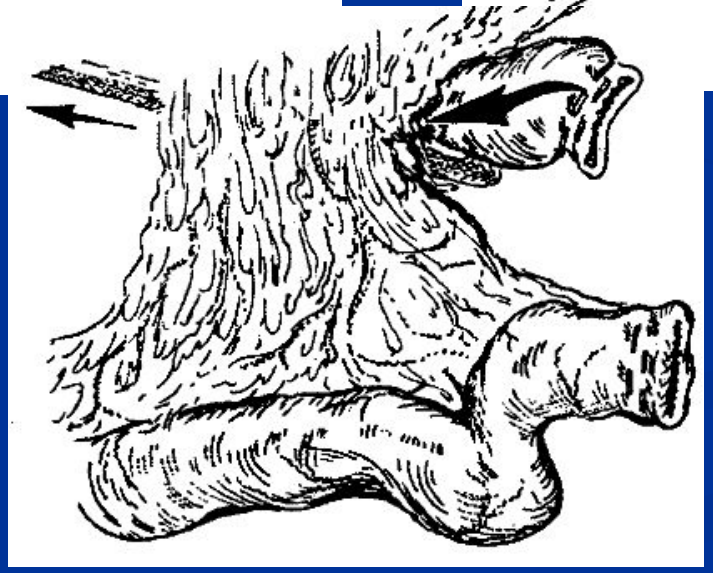

Стандартная панкреатодуоденальная резекция

VII этап: Пересечение поджелудочной железы, отделение крючковидного отростка от верхней брыжеечной и воротных вен.

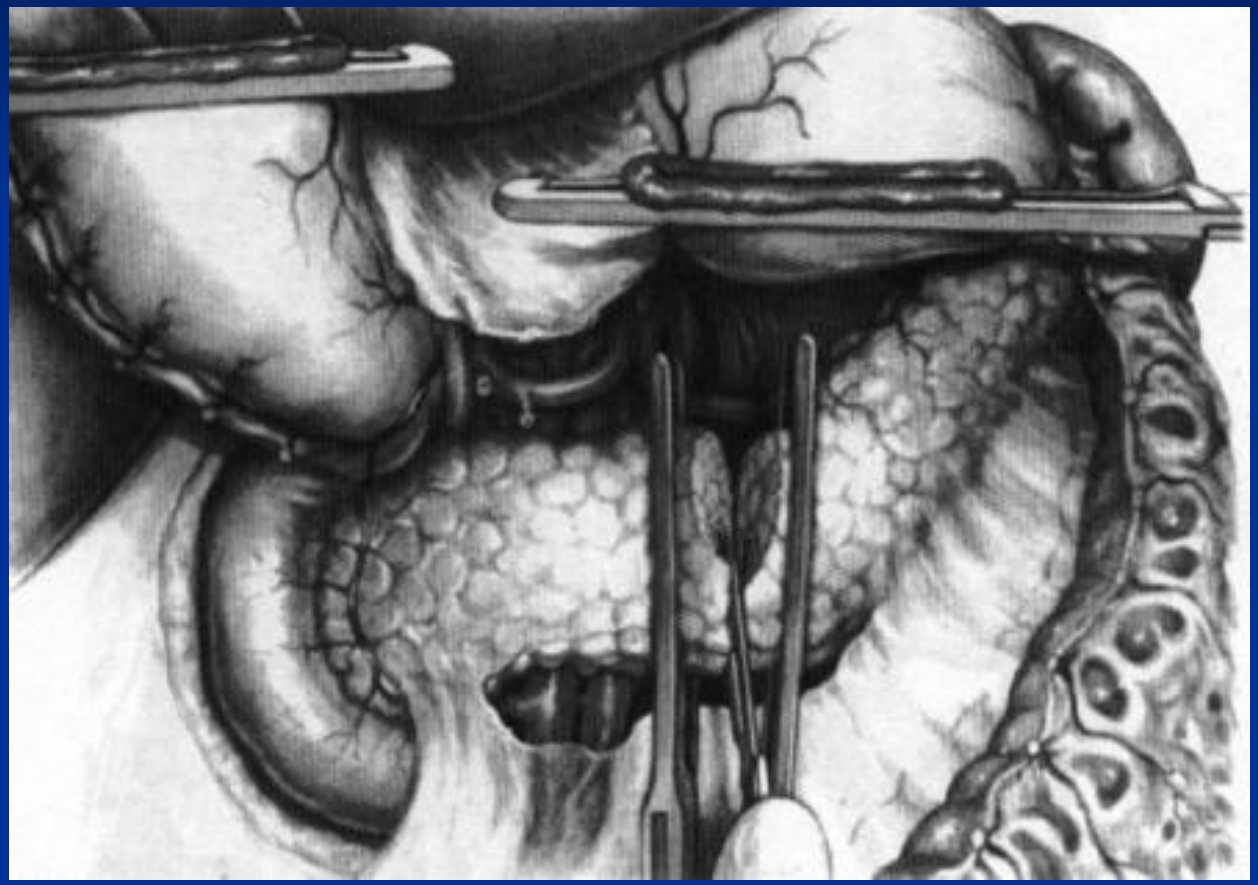

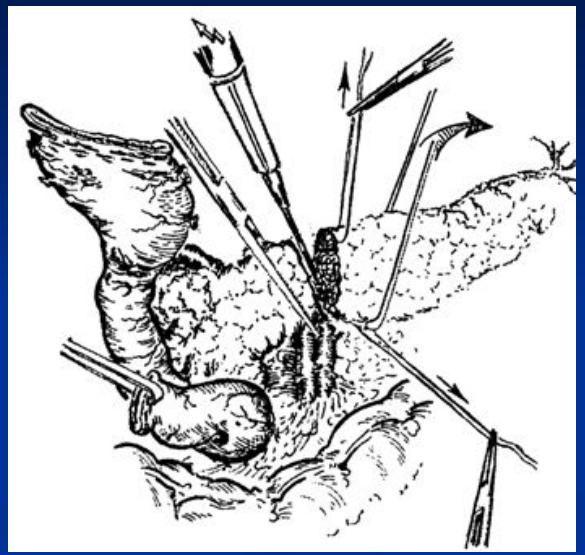

Ст ция

VIII э

вк



Послеоперационные осложнения

Виды осложнений	%
Послеоперационный панкреатит	68,7
Несостоятельность панкреатодигестивного анастамоза	33,9
Гнойный парапанкреатит	16,5
Несостоятельность билиодигестивного анастамоза	16,5
Перитонит	14,8
Свищи поджелудочной железы	10,4
Желчные свищи	7
Внутрибрюшные аррозивные кровотечения	8,7
Гастростаз	47
Желудочно-кишечные кровотечения	19,1
Нагноение послеоперационной раны	20,9

Спасибо за внимание