Hallux Valgus

Клиника, Симптоматика, Диагностика и Лечение

Winfield Campbell

April 23, 2002

Hallux Valgus

- Впервые описан Carl Hueter для определения статического подвывиха в первом плюснефаланговом суставе с латеральной девиацией первого пальца и медиальной- первой плюсневой кости.
- В настоящее время установлено, что Hallux valgus встречается и при отсутствии какого либо подвывиха, особенно- у подростков.

Костный нарост (Bunion)

- Происхождение от латинского bunio
- Перевод = репа, луковица.
- Часто сопутствует деформациям большого пальца.

Плюснефаланговый сустав

- Стабилизируется коллатеральными связками и собственно мышцами стопы, прикрепляющимися к основанию проксимальной фаланги и внешними мышцами–во-первых: длинными разгибателем и сгибателем большого пальца, во-вторых: передней большеберцовой и длинной малоберцовой мышцами.
- Исходя из этого изменение прикрепления любой из указанных мышц к головке плюсневой кости приводит к болезненным деформациям.

Факторы риска

Hallux valgus может быть обусловлен аномалиями биомеханики стопы:

- Короткое Ахиллово сухожилие
- Выраженное плоскостопие
- Metatarsus primus varus
- Ампутация второго пальца
- Гиперэластичность сустава
- Гипермобильность плюсне-клиновидного сустава
- Церебральный паралич
- инсульт
- Приобретенные деформации переднего отдела стопы
  - Разрыв сухожилия задней большеберцовой мышцы
  - Ревматоидный артрит

Этиология

- Почти всегда встречается в популяциях, пользующихся обувью.
- Чаще сочетается с формированием костного нароста.
- Обуславливается внутренним дефектом соединительной ткани, однако провокацирующее влияние обуви доказано.
- Hallux valgus у лиц, не пользующихся обувью, имеет наследственный характер.
- В 10-15 раз чаще встречается у женщин

  Причина: менее анатомичная обувь?

Анатомические взаимоотношения

- Латеральное отклонение в плюснефаланговом суставе
  - Некоторое отклонение- нормально
  - Увеличенное отклонение= нестабильность
- Форма головки 1-го плюснефалангового сустава
- Плоская : стабильность
- Округлая: нестабильность = Hallux valgus

Анатомические взаимоотношения (продолжение)

- Угол дистальной суставной площадки плюсневой кости (The Distal Metatarsal Articular angle (DMAA)):
  - Полезен для определения стратегии хирургической коррекции
  - Это угол между дистальной суставной площадкой плюсневой кости и ее продольной осью.

Угол дистальной суставной площадки плюсневой кости (The Distal Metatarsal Articular angle (DMAA))

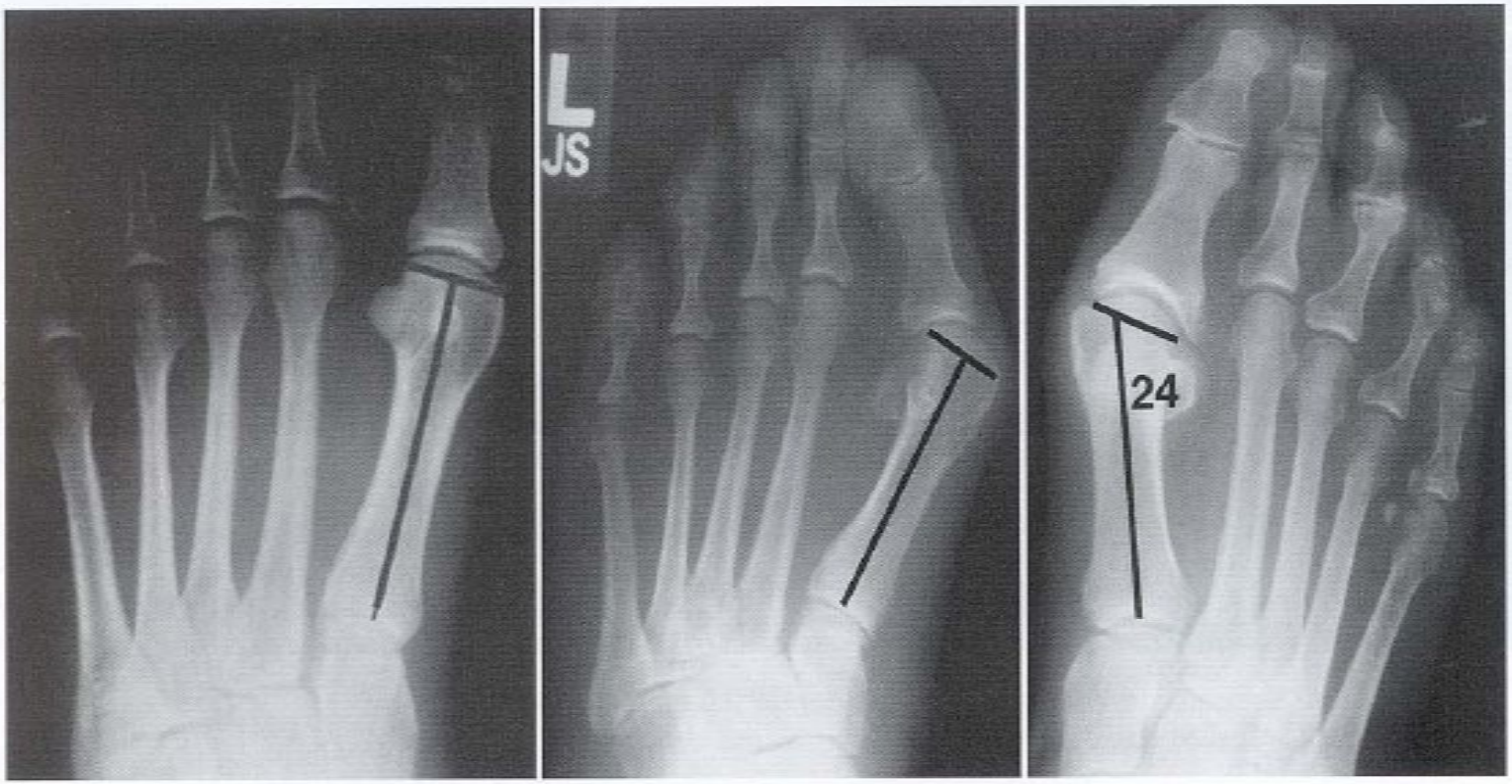

Fig. 6-18. DMAA. **A,** Normal DMAA with congruent MTP joint. **B,** Normal DMAA with subluxed MTP joint. **C,** Abnormal DMAA with 24 degrees of lateral deviation. Note, however, that MTP joint is congruent. Because of this anatomic configuration, proximal phalanx could not be rotated medially on metatarsal head to correct hallux valgus deformity.

Анатомические взаимоотношения (продолжение)

- Взаимоотношение проксимальной фаланги и головки плюсневой кости :
  - В норме проксимальная фаланга центрирована на головке плюсневой кости.
  - Линия, проведенная через основание проксимальной фаланги должна быть параллельна суставной площадке головки плюсневой кости, что свидетельствует о конгруэнтности сустава.
  - Отсутствие параллельности, или инконгруэнтность свидетельствует о наличие подвывиха.

Конгруэнтность/Подвывих в плюснефаланговом суставе

Fig. 6-19. Relationship of proximal phalanx to metatarsal head. **A,** Congruent joint is one in which articular surfaces are parallel. In this case, DMAA is normal. **B,** Congruent joint with DMAA increased to 27 degrees. **C,** With incongruent or subluxed metatarsophalangeal joint, joint surfaces are no longer parallel, creating unstable situation. **D,** Congruent and incongruent joint in same patient.

N.B. при hallux valgus подвывих не обязателен!

Патофизиология

- Так как головка плюсневой кости не имеет прикрепления мышц ее положение частично зависит от положения проксимальной фаланги (латеральное/медиальное смещение контролируется проксимальной фалангой в большей степени)
- Как следствие- в случае нестабильности пальца и латерального подвывиха, первоначально стабилизирующие мышцы становятся деформирующими силами, поскольку их тяга становится боковой по отношению к продольной оси плюснефалангового сустава

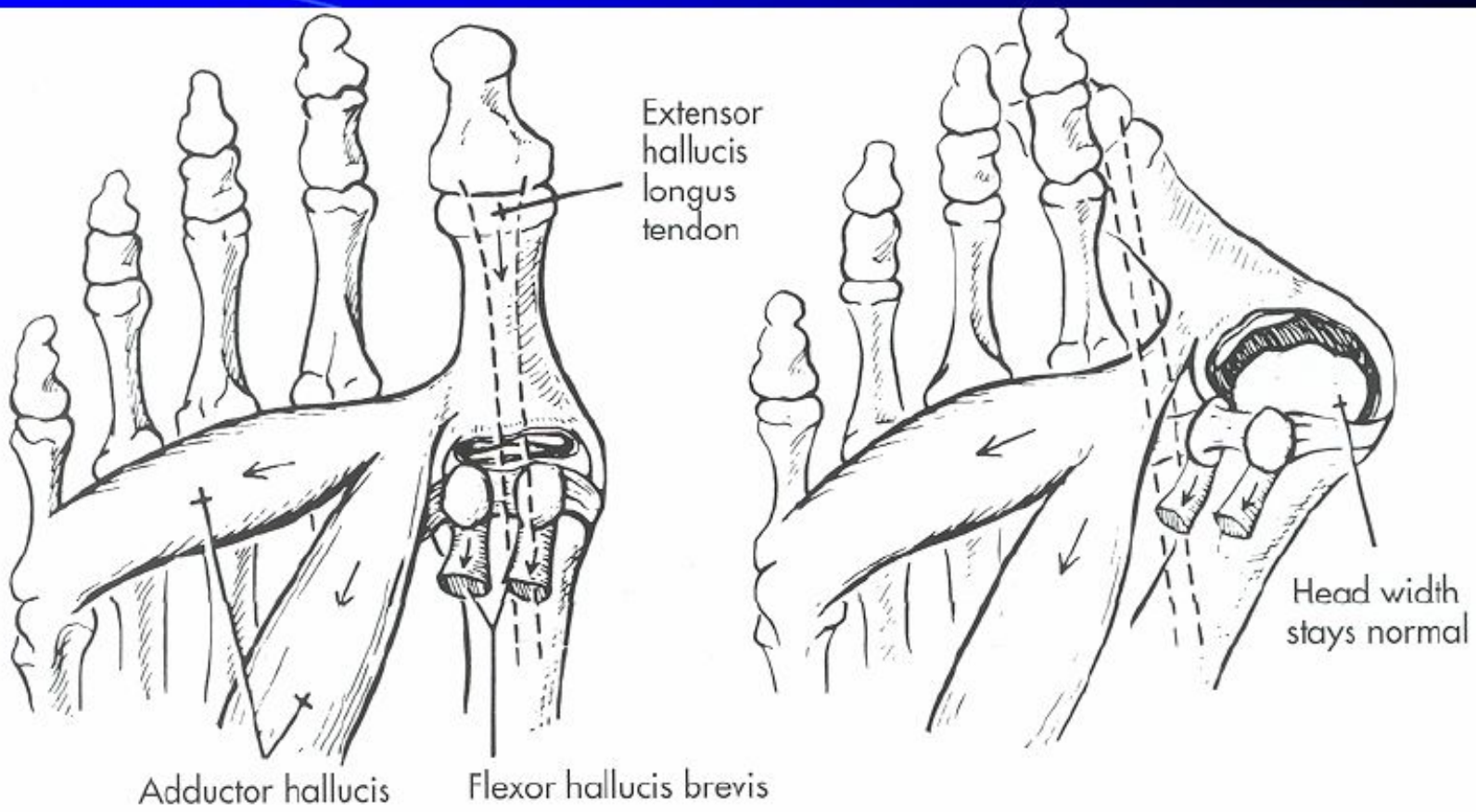

Fig. 6-26. Pathophysiology of hallux valgus deformity. Normally, metatarsal head is stabilized within sleeve of ligaments and tendons, which provide stability to joint. As proximal phalanx deviates laterally, it places pressure on metatarsal head, which deviates medially. This results in attenuation of medial joint capsule and contracture of lateral joint capsule.

- Головка плюсневой кости испытывает давление в медиальную сторону отклонившейся латерально проксимальной фалангой , при этом сесамовидные кости не смещаются с головкой, удерживаемые поперечной межплюсневой связкой и adductor hallucis.
- При прогрессировании деформации мягкие ткани с латеральной стороны сустава контрагируются, а с медиальной стороны- растягиваются.
- При продолжении медиального отклонения головки плюсневой кости от сесамовидных косточек гребень подошвенной поверхности головки (стабилизатор сесамов в норме) изнашивается. Соскальзывание сесамов в межплюсневый промежуток вызывает пронацию пальца.

- При нарастании этой деформации в динамике прогрессивно увеличивается в размерах кость по медиальной поверхности горловки.
- Развернутая картина деформации hallux valgus включает изменения:
  - Мягктотканных поддерживающих структур
  - Механизма работы сесамовидных косточек
  - Плюснефалангового сустава

Конгруэнтный сустав

- В основе деформации лежит увеличение медиальной поверхности головки плюсневой кости (“шишка”), что приводит к повышению давления обувью с появлением болезненного бурсита и ирритации кожного нерва.
- Плюснефаланговый сустав обычно стабилен, подвывиха нет.

Инконгруэнтный сустав (подвывих)

- Прогрессирующая деформация.
- Проксимальная фаланга смещается латерально, вызывая повышенное давление и медиализацию головки плюсневой кости и увеличение межплюсневого угла.
- Это приводит к прогрессивному растяжению медиальной капсулы плюснефалангового сустава и контрактуре латеральной капсулы.

Инконгруэнтный сустав (подвывих) (продолжение)

- Сесамовидные косточки располагаются латерально относительно головки, отклонившейся медиально из-за прикрепления к ним adductor hallucis и поперечной межплюсневой связки.
- Давление на медиальную капсулу сустава
- Атрофия гребня головки-дестабилизация сесамовидных косточек

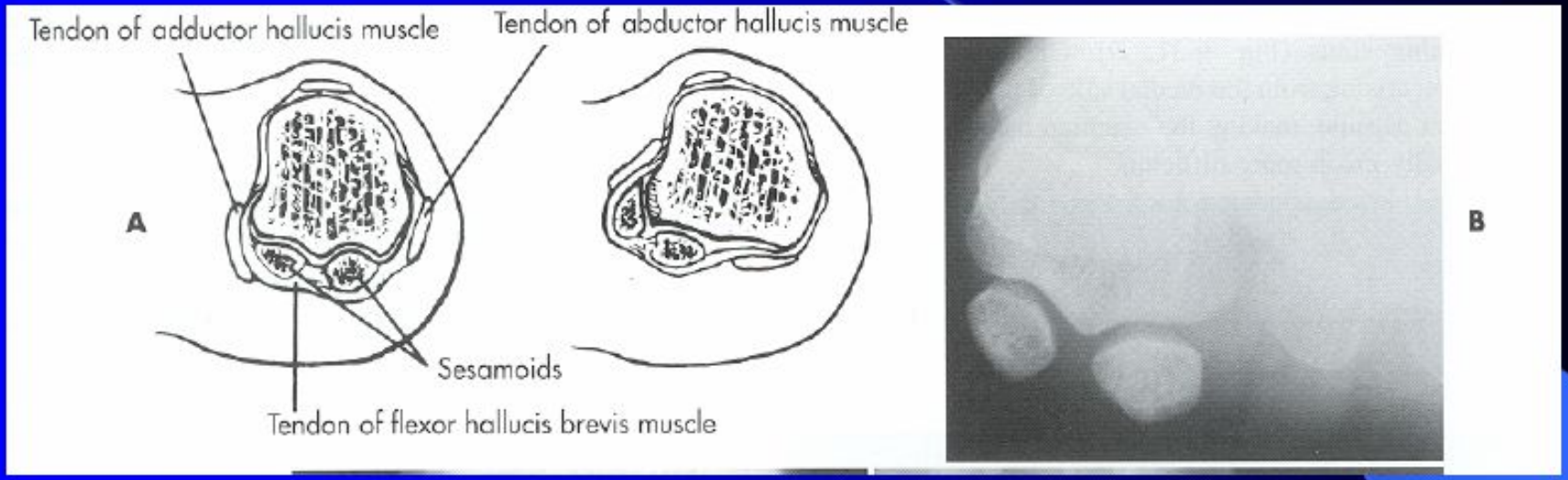

Fig. 6-27. Relationship of sesamoids to metatarsal head. **A,** Diagram demonstrates sesamoids stabilized by crista, followed by atrophy of crista as metatarsal head deviates medially off sesamoids. **B,** Normal relationship of sesamoids to crista. **C,** Moderate hallux valgus deformity. **D,** Severe hallux valgus deformity.

- Растянутая часть медиальной капсулы сустава расположена над сухожилием abductor hallucis. От хронического давления в этом месте сухожилие может над/разорваться, что приведет к его соскальзыванию вниз от смещенной кнутри головки.
- Перемещение сухожилия abductor hallucis под головку плюсневой кости приводит к следующему :

– Собственные мышцы не являются больше стабилизаторами сустава, но действуют как силы, усугубляющие деформацию.
– пронация

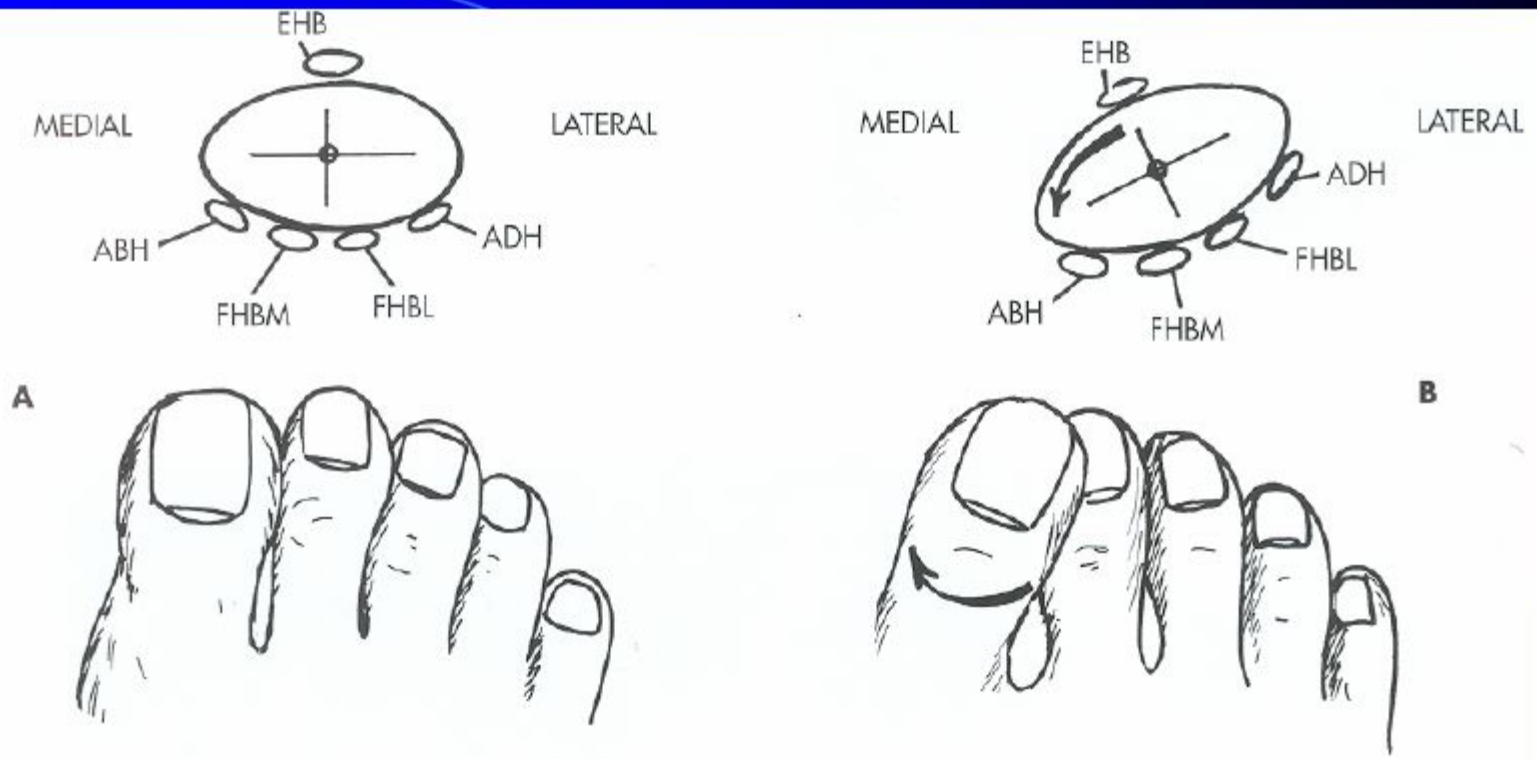

Fig. 6-28. Schematic representation of tendons around first metatarsal head. **A,** Normal articulation in balanced state. **B,** Relationship of tendons in hallux valgus deformity. *EHB,* Extensor hallucis brevis; *ABH,* abductor hallucis; *ADH,* adductor hallucis; *FHBM,* flexor hallucis brevis medial head; *FHBL,* flexor hallucis brevis lateral head.

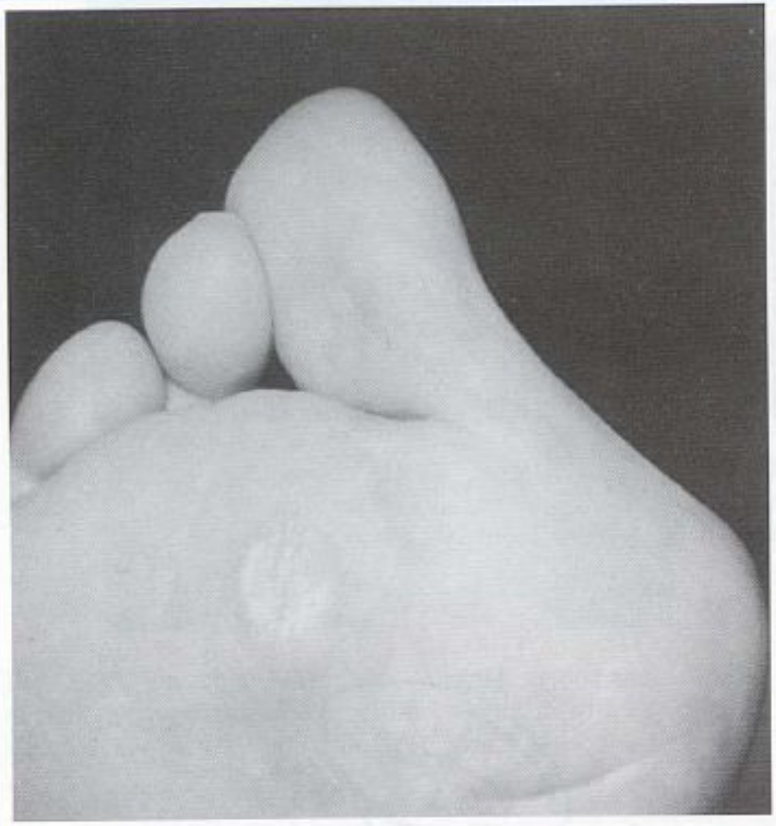

Fig. 6-29. Diffuse plantar callosity beneath second metatarsal head caused by lack of weight bearing of hallux.

- При нарастании деформации сустав становится менее стабильным, первый палец несет меньшую нагрузку, которая смещается латерально.
- Формируется характерный натоптыш под головками 2-й и 3-й плюсневых костей

Медиальное возвышение

- Размеры вариабельны, некоторое выпячивание- норма.
- При прогрессировании HV головка плюсневой кости отклоняется медиально, испытывая давление обувью= дискомфорт.
- Воспаленная, утолщенная бурса = боль.
- Истончение, а затем и повреждение кожи может вызвать изьязвление или синовиальный свищ.

2-5-ые пальцы

- Малые пальцы (особенно второй) испытывают повышенное давление латерально смещенным 1-м пальцем.
- 2-й плюснефаланговый сустав может остаться стабильным, в таком случае hallux может сместиться под или, обычно, над 2-м пальцем.
- 2-й плюснефаланговый сустав может оказаться в подвывихе/вывихе.
- Все малые пальцы могут смещаться латерально под давлением hallux.

Рентгенография

- С нагрузкой весом тела – передне-задняя, латеральная и косая проекции
- Угол Hallux valgus*
- Межплюсневый угол*
- Межфаланговый угол
- Угол дистальной суставной площадки плюсневой кости (The Distal Metatarsal Articular angle (DMAA))
- Оценка конгруэнтности
- Угол плюснеклиновидного сустава
- Наличие os intermetatarseum
- Наличие артроза
- Величина медиального возвышения

Угол Hallux Valgus

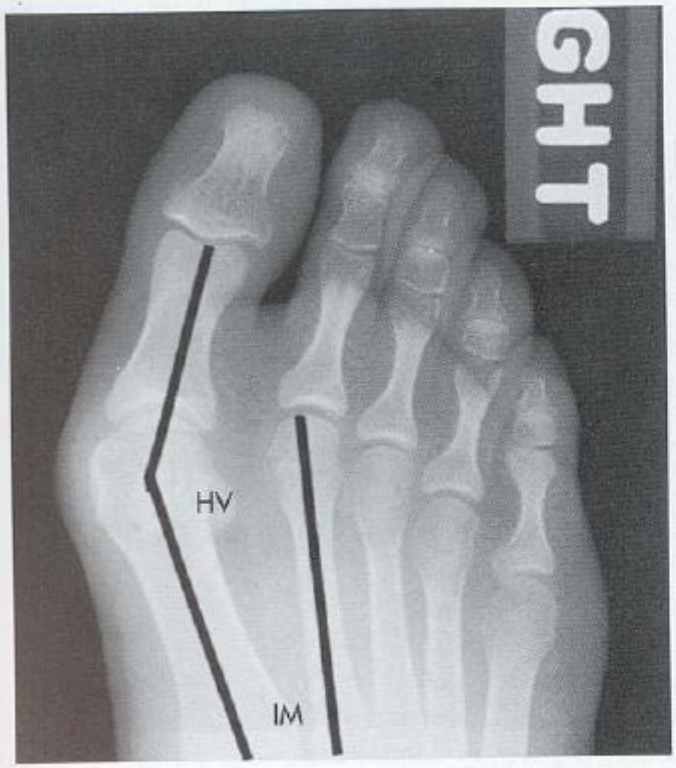

Fig. 6-37. Radiographic evaluation of hallux valgus *(HV)* angle (normal <15 degrees) and intermetatarsal *(IM)* angle (normal <9 degrees).

- Образуется осевыми линиями первой и второй плюсневыми костями
- В норме- 9^0 или меньше

Межплюсневый угол

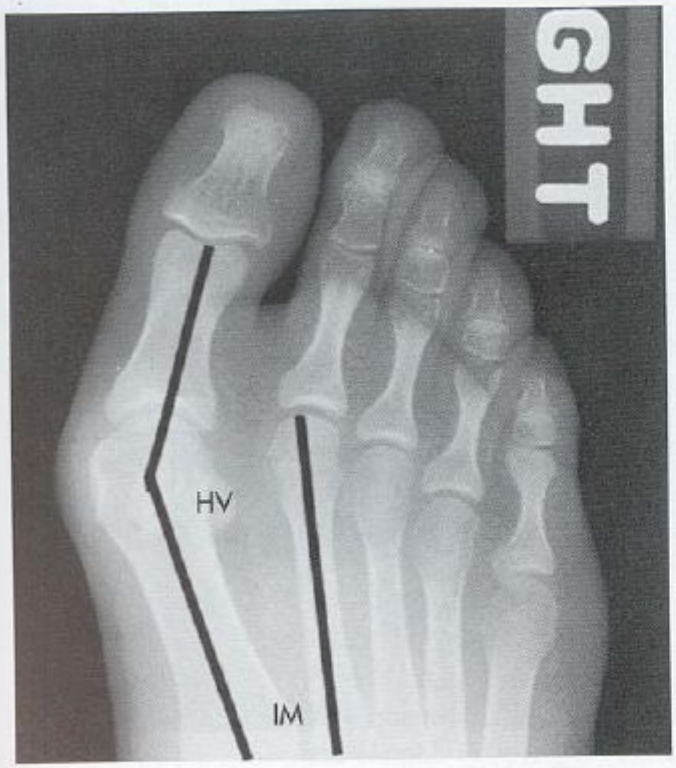

Fig. 6-37. Radiographic evaluation of hallux valgus *(HV)* angle (normal <15 degrees) and intermetatarsal *(IM)* angle (normal <9 degrees).

- Образуется осевыми линиями первой и второй плюсневой кости
- В норме- 15^0 или меньше

Внутрифаланговый угол

- Образован перпендикуляром к суставной площадке и продольной осью проксимальной фаланги.
- В норме- 10^0 или меньше.

Угол дистальной суставной площадки плюсневой кости (DMAA)

- Характеризует взаимоотношение суставной поверхности головки с продольной осью плюсневой кости.
- В норме- 10^0 или меньше в латеральную сторону.

Угол плюснеклиновидного сустава

- Близок к 0 или менее 10^0 медиального отклонения (норма).

  – или, если отклонение кнутри больше, что указывает на нестабильность.
- Исследуйте основание плюсневой кости на наличие латеральной суставной фасетки.

  – ее присутствие может помешать редукции межфалангового угла.

классификация

- Главная цель классификации- выбор оптимального метода лечения.
- Классификация по степеням: легкая, средняя и выраженная.
- Дает слишком общий алгоритм (несовершенная).
- Выбор оптимального вмешательства в сложных случаях возможен только с накоплением опыта.

Hallux Valgus легкая степень

- Угол hallux valgus менее 20^0.
- Частично деформация вызвана hallux valgus interphalangeus.
- Плюснефаланговый сустав чаще конгруэнтен.
- Межплюсневый угол обычно 11^0 или меньше.
- Сесамовидные кости имеют нормальное строение.
- Может встречаться подвывих на 50% малоберцового сесама.

Hallux Valgus легкая степень

Fig. 6-33. Radiograph of mild hallux valgus deformity, which has up to 20 degrees of angulation at metatarsophalangeal joint.

Hallux Valgus средняя степень

- Угол hallux valgus 20-40^0.
- Подвывих в плюснефаланговом суставе если угол DMAA не увеличен.
- Межплюсневый угол обычно 11-18^0.
- Большой палец давит на второй.
- Подвывих малоберцового сесама на 75-100%.

Hallux Valgus средняя степень

Fig. 6-34. **A,** Radiograph of moderate hallux valgus deformity, which has between 20 and 40 degrees of angulation at metatarsophalangeal joint. **B,** Note subluxation of sesamoids.

Hallux Valgus тяжелая степень

- Угол hallux valgus более 40^0.
- Большой палец – под/над вторым.
- Умеренная пронация
- Перенос опоры на головку второго луча.
- Выраженный подвывих.
- Межплюсневый угол $16\text{-}18^0$.
- Подвывих малоберцового сесама на 100%.

.
Usually 100%
fibular sesamo
Intermetatars

Hallux Valgus тяжелая степень

A

B

Fig. 6-35. Radiographs of severe hallux valgus deformity demonstrate displacement of metatarsal head off sesamoids so that fibular sesamoid is in first interspace.

Консервативное лечение

- Показано в случаях отказа пациента от хирургической коррекции
- Свободная обувь с широким носком, мягкая стелька.
  - могут понадобиться изменения обуви:
    - Растяжение
    - Облегчение в точках давления
    - Индивидуальное изготовление
- Другие облегчающие состояние приспособления
    - прокладка “над шишкой”
    - бинтование на ночь
    - бандажи

Консервативное лечение (продолжение)

ортезы:

- Не предупреждают прогрессирование деформации.
- Могут доставлять дискомфорт, т.к. занимают дополнительное пространство в обуви.
- Оказывают повышенное давление на медиальное возвышение.
- Усиливают проявления

Другие приспособления

Хирургическое лечение

- Решение принимается с учетом того, что:
- Hallux valgus вызывается различными причинами.
- Одна единственная процедура не может устранить все имеющиеся деформации.
- Использование одной единственной процедуры может привести к неудовлетворенности результатом пациентом.

Учитываемые факторы

- Профессия
- Притязания на занятия спортом
- Общефизическое состояние
- Данные рентгенографии
- Возраст
- Состояние нейрососудистой системы
- Диабет
- Ожидания пациента

Ожидания пациента

- Должны быть четко сформулированы
- Возможна неудовлетворенность!
  - не полный возврат к прежнему уровню активности.
  - Послеоперационные осложнения.
  - Остаточная боль, отечность и деформация.
  - Некоторые женщины желают перенести вмешательство лишь с целью носить после этого модельную обувь.
    - Разубедите , если это возможно

Первичный алгоритм

- три базовых ситуации:

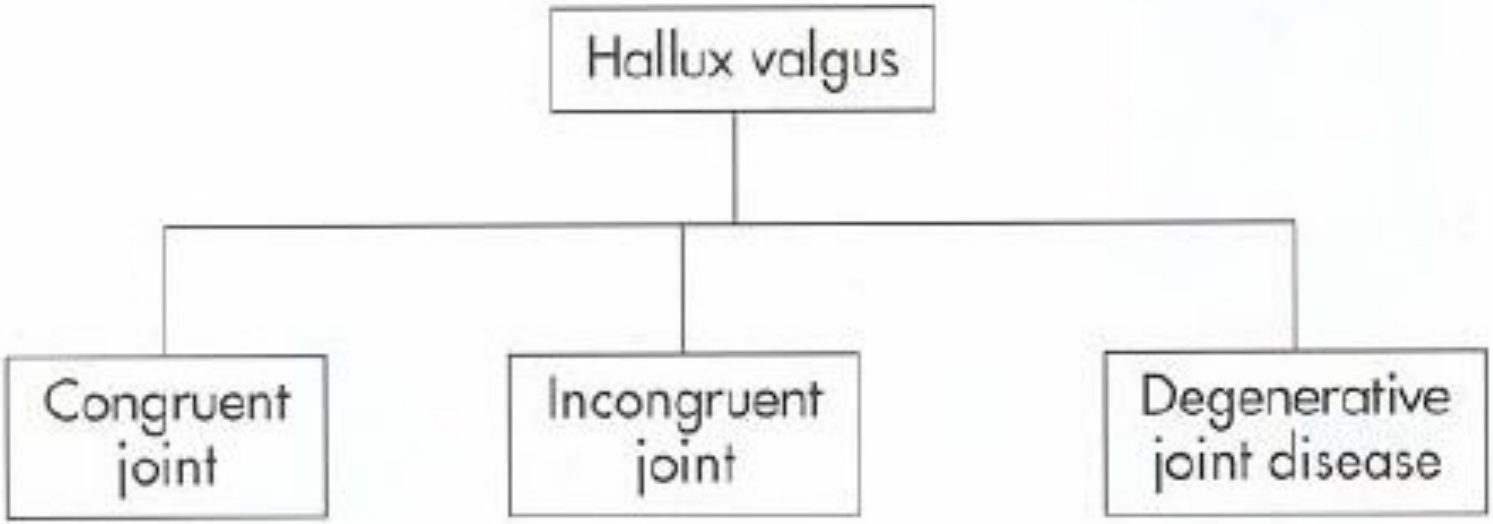

Fig. 6-42. Initial algorithm for decision making divides the hallux valgus deformities into those with congruent joint, those with incongruent joint, and joints with degenerative arthritis.

Конгруэнтный сустав три достаточных процедуры:

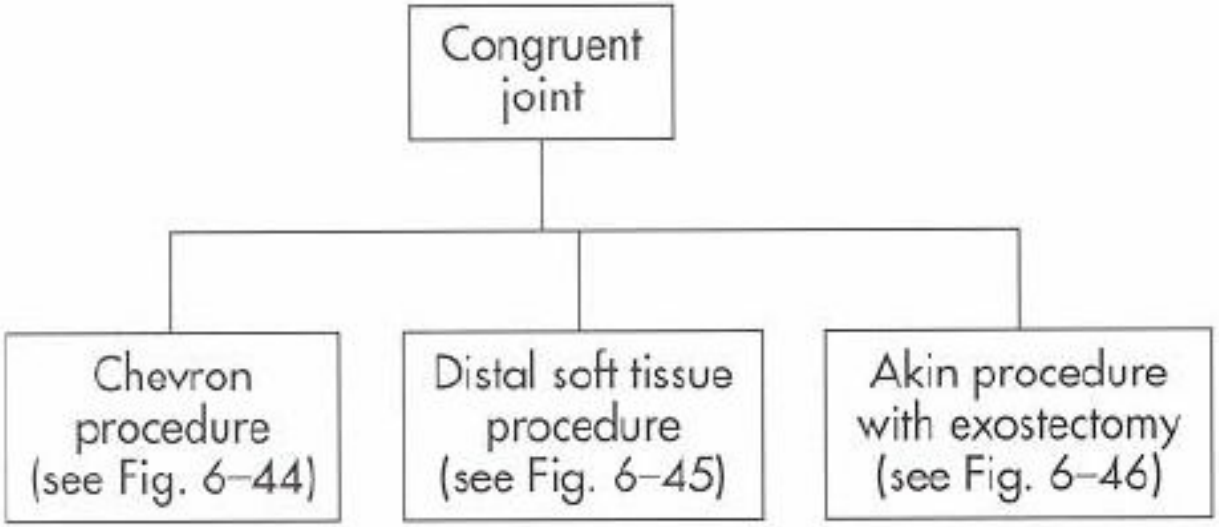

Fig. 6-43. If patient has congruent joint, these procedures will result in satisfactory correction.

… и

Неконгруэнтный сустав/подвывих

- Требует вмешательства, при котором проксимальная фаланга вернется в положение на головке плюсневой кости
- Выбор процедуры зависит от степени деформации
  - Легкая, средняя, тяжелая

Неконгруэнтный сустав/подвывих

- Легкая степень
  - Chevron, возраст до 60
  - Операция на дистальных мягких тканях
  - Mitchell
- Средняя степень
  - Операция на дистальных мягких тканях
  - Mitchell
  - Chevron дает нестабильные результаты при этой степени HV.
    - В некоторых случаях может быть приемлемым
- Тяжелая степень
  - Операция на дистальных мягких тканях с проксимальной плюсневой остеотомией
  - Артродез первого плюснефалангового сустава
  - Mitchell не позволяет корректировать углы HV >40, IM 20.

Операция на дистальных мягких тканях/McBride

- Релиз:
  - сухожилия Adductor hallucis
  - латеральной капсулы
  - поперечная межплюсневая связка
- Показания
  - конгруэнтный или неконгруэнтный сустав с углом HV до 30º и межплюсневым углом до13º.

Как одной единственной корригирующей процедуры- в большинстве случаев- недостаточно.

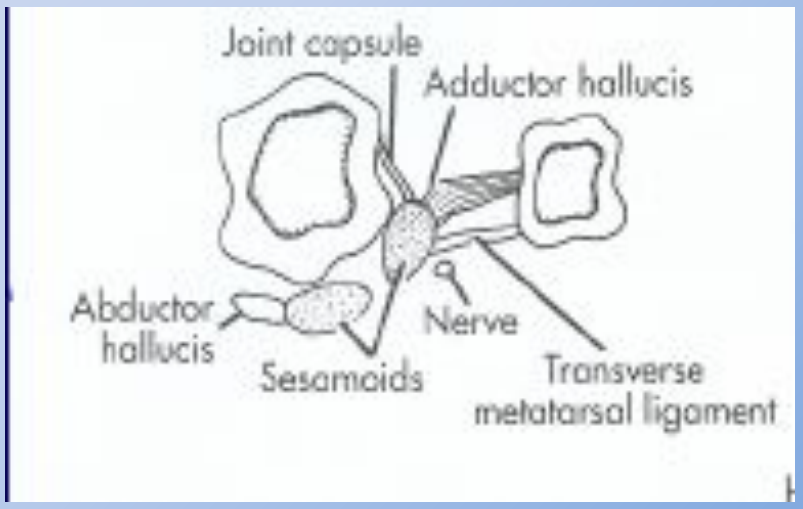

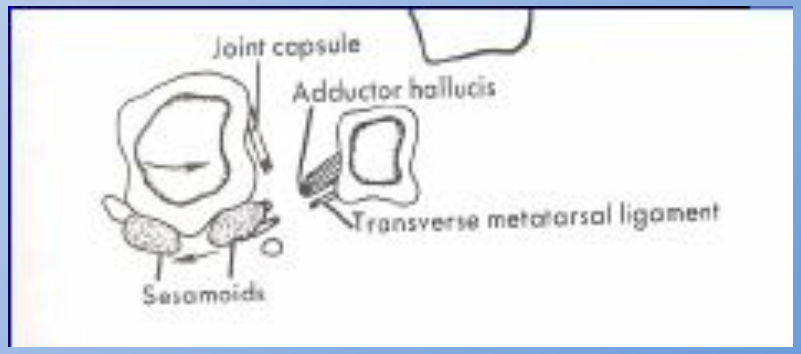

McBride с проксимальной полулунной остеотомией

- Показания
  - Hallux valgus с не конгруэнтным суставом (DMAA близок к норме).

Chevron (шевронная) остеотомия

- Заключается в дистальной остеотомии в форме шеврона в саггитальной плоскости с латерализацией головки, что приводит к сужению переднего отдела стопы.
- Chevron and Chevron/Akin – очень популярно
- Показания:
  - легкая и средняя степень деформации.
  - наилучшие результаты, если угол HV < 30^0, межплюсневый угол < 13^0.
  - Коррекция уменьшается со временем.
  - Подходит для детей, взрослых и пожилых.

Chevron остеотомия (продолжение)

- Противопоказания:
  - Тяжелая степень HV
  - Пронация > 15^0 трудная для коррекции шевроном.
- Техника
  - Медиальный доступ с экспозицией головки.
  - Резекция костного выступа начинается с саггитальной борозды.
  - V-образная остеотомия.
  - Смещение головки и восстановление сустава.

Chevron остеотомия (продолжение)

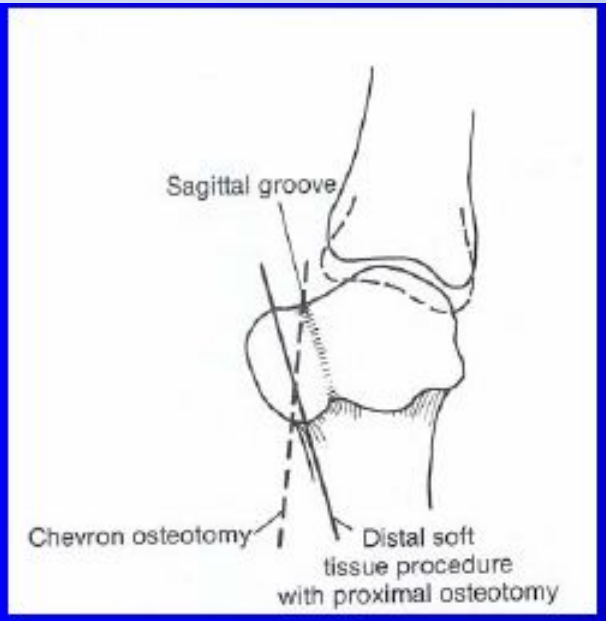

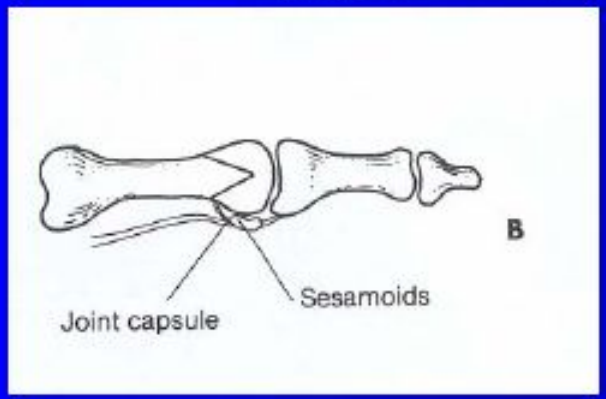

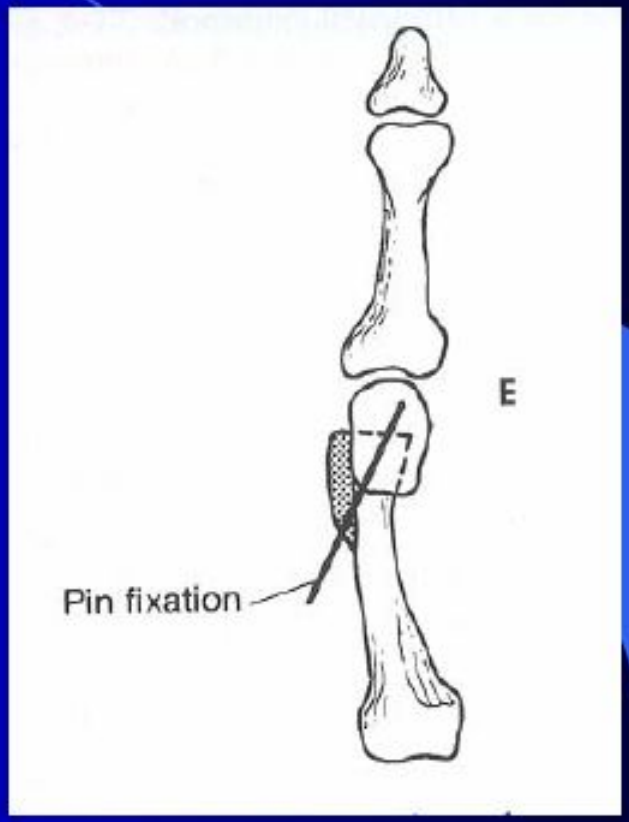

Scarf (Z – образная) остеотомия

- Показана для более выраженных деформаций.
- Z-образная остеотомия захватывает почти весь длинник плюсневой кости.
- Позволяет производить более значительные смещение/коррекцию, чем Chevron.
- Наклон книзу позволяет произвести опущение головки плюсневой кости.
- Фиксация 2-мя винтами обеспечивает более прочную стабилизацию фрагментов, чем в случаях дистальных остеотомий

Mitchell остеотомия

- 2-этапная остеотомия шейки плюсневой кости со смещением головки латерально и наклоном в подошвенную сторону.
- Показания:
  - Средняя и тяжелая степень hallux valgus с подвывихом в плюснефаланговом суставе
  - Результаты хуже у пациентов старше 50 лет.

Mitchell остеотомия

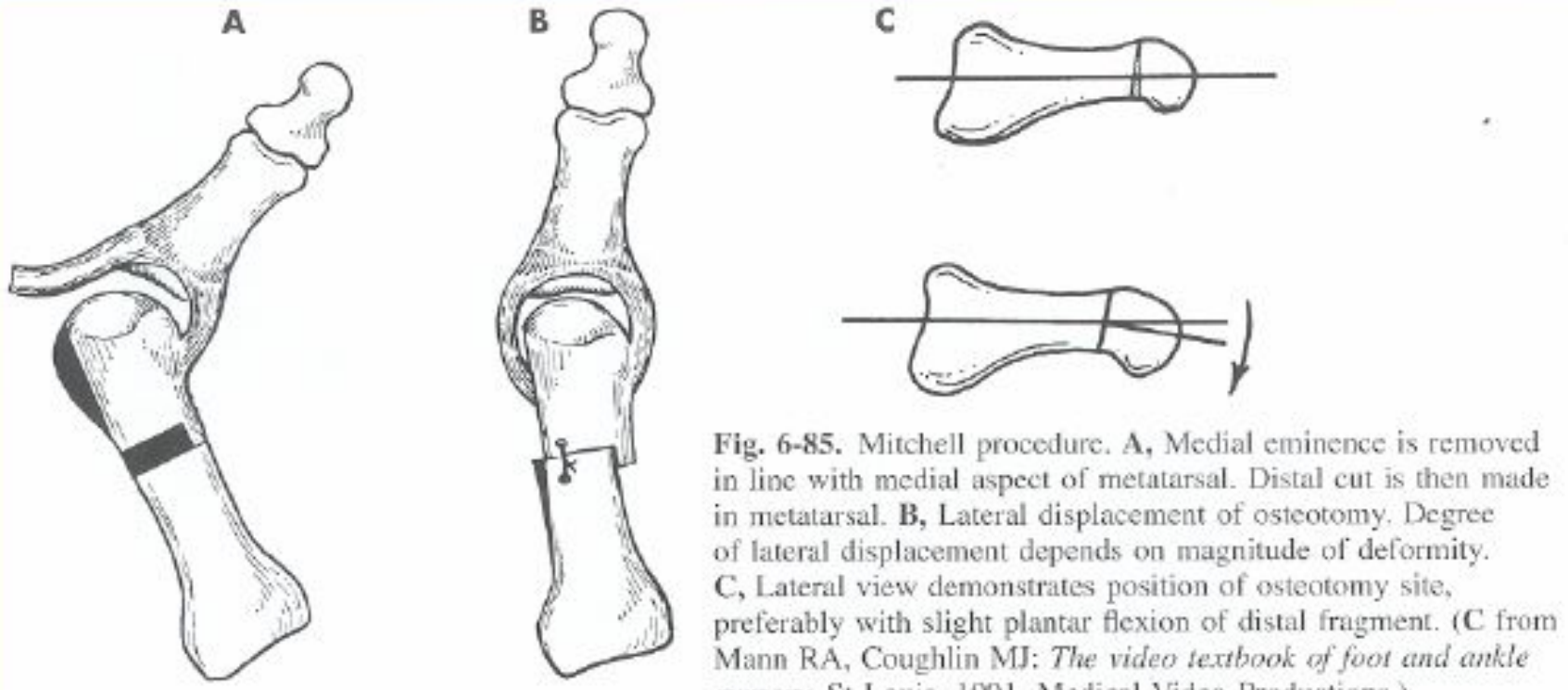

Fig. 6-85. Mitchell procedure. **A,** Medial eminence is removed in line with medial aspect of metatarsal. Distal cut is then made in metatarsal. **B,** Lateral displacement of osteotomy. Degree of lateral displacement depends on magnitude of deformity. **C,** Lateral view demonstrates position of osteotomy site, preferably with slight plantar flexion of distal fragment. (**C** from Mann RA, Coughlin MJ: *The video textbook of foot and ankle surgery,* St Louis, 1991, Medical Video Productions.)

Akin остеотомия

- Удовлетворительные результаты в случае самостоятельной операции достигаются в редких ситуациях.
- Не подходит как первичная процедура, если имеется подвывих в плюснефаланговом суставе.
- Заключается в краевой резекции проксимальной фаланги.
- Показания:
  - успешна для коррекции hallux valgus interphalangeus.
  - часто показана для улучшения результатов других процедур, особенно- chevron и scarf.

Akin остеотомия

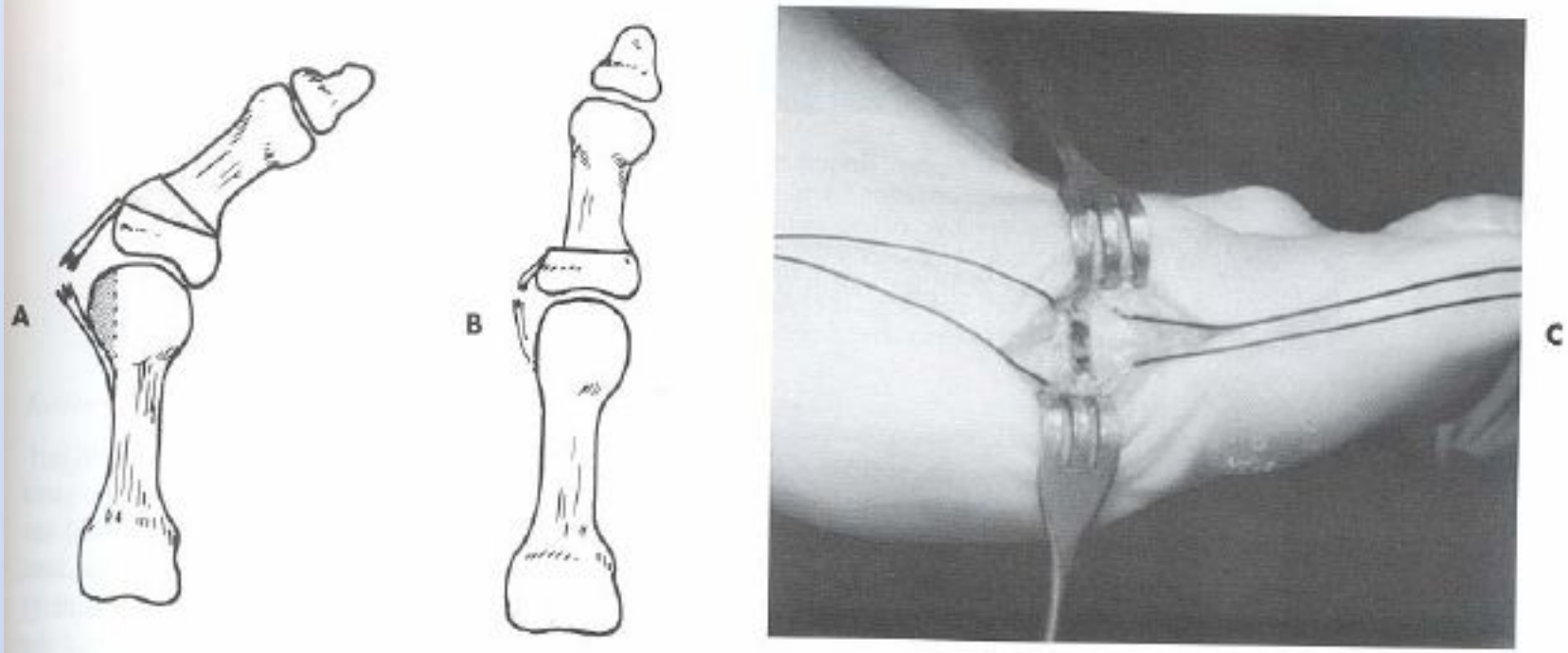

Fig. 6-88. Akin procedure. **A,** Location of osteotomy in base of proximal phalanx. Shaded area on metatarsal head demonstrates excision of medial eminence. **B,** Closure of osteotomy site and plication of medial capsule. **C,** Osteotomy site. Heavy suture material has been placed through drill holes on either side, after which osteotomy site is closed and sutures tied, securing osteotomy in place.

Операция Keller

- Декомпрессия плюснефалангового сустава с помощью резекции 1/3 проксимальной фаланги, т.о. ослабляя контралатеральные параартикулярные ткани.
- Более популярна в прошлом, но используется и сейчас.
- Показания:
  - пожилой возраст (если есть противопоказания к массивной коррекции)
  - при ревизиях неудачных предыдущих операциях
  - тяжелая деформация у пожилых пациентов с нарушениями кровобращения и ослабленным кожным покровом

Операция Keller

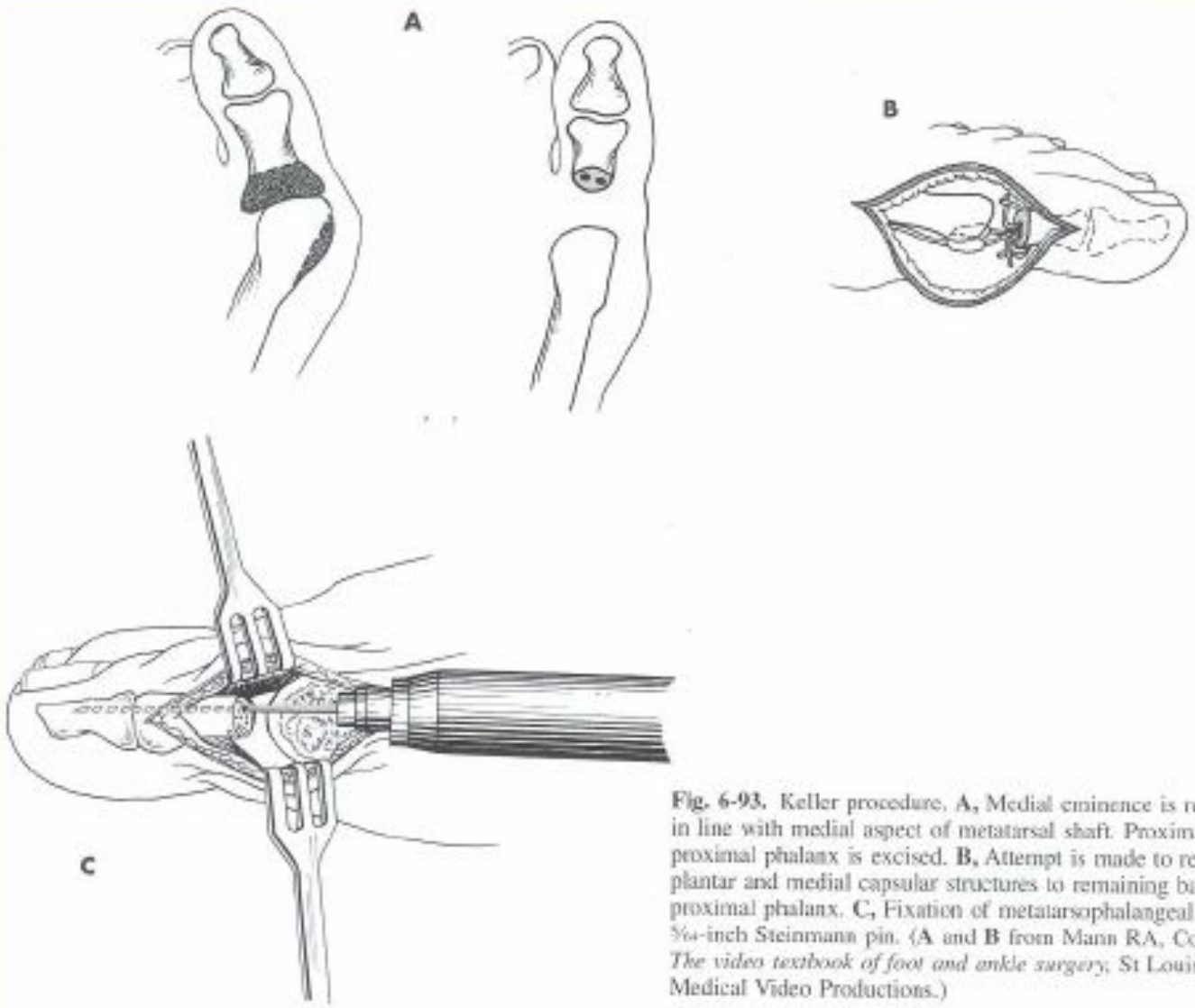

Fig. 6-93. Keller procedure. **A,** Medial eminence is removed in line with medial aspect of metatarsal shaft. Proximal third of proximal phalanx is excised. **B,** Attempt is made to reapproximate plantar and medial capsular structures to remaining base of proximal phalanx. **C,** Fixation of metatarsophalangeal joint using 5/64-inch Steinmann pin. (**A** and **B** from Mann RA, Coughlin MJ: *The video textbook of foot and ankle surgery,* St Louis, 1991, Medical Video Productions.)

Плюснефаланговый артродез

- Рационален для сохранения длины первого луча и
- сохранения его стабильности, что позволяет переносить нагрузку на hallux.
- Показания:
  - Тяжелая деформация
  - Ревматоидный артрит
  - Hallux rigidus
  - Посттравматический артрит
  - Ревизия неудачной предшествующей операции

Плюснефаланговый артродез

J K L

Fig. 6-99, cont'd **G,** Preoperative radiograph. **H** and **I,** Postoperative radiographs of fusion after removal of prosthesis. **J,** Preoperative radiograph. **K,** Postoperative radiograph after removal of prosthesis and insertion of bone graft. **L,** Successful arthrodesis.

Continued

Артродез плюснеклиновидного сустава с операцией McBride

- Используется для коррекции абнормального межфалангового угла у пациентов с значительной гипермобильностью 1-го плюснеклиновидного сустава.
- Трудность диагностики выраженной гипермобильности и крайней нестабильности.
- Субъективная оценка встречается чаще объективных симптомов.
- Диагностика:
  - Обьем движений в тыльномедиальной/подошеннолатеральной плоскости 25-35^0.
  - Если наблюдается дорсифлексия и медиальная девиация при опоре.

Артродез плюснеклиновидного сустава с операцией McBride

осложнения

- Инфекция
- Замедленное заживление
- Потеря коррекции
- Шелушение кожи
- Спаянные рубцы
- Парестезии 1-го пальца
- Расхождение краев раны
- укорочение
- Аваскулярный некроз
- Hallux varus
- дорсифлексия
- Подвывих тибиального сесама
- Вывих тибиального сесама
- Несоосность
- Боль
- подошвенное сгибание
- несращение
- избыточная резекция выступа
- вторичное смещение
- неправильное сращение
- адгезия сух.Hallucis Longus
- артроз/артрофиброз плюснефалангового сустава
- нестабильность
- повреждение суставной капсулы
- некорректные сесамы
- подошвенный кератоз

ССЫЛКИ

- Mann, Roger; Coughlin, Michael. Surgery of the Foot and Ankle. 1999 Mosby, St. Louis, Missouri. 150-267.
- Fink, Brett; Mizel, Mark. “What’s New in Foot and Ankle Surgery”. The Journal of Bone and Joint Surgery. Volume 83-A(5). May 2001. 791-796.
- Netter, Frank. Atlas of Human Anatomy, second edition. Novartis, 1997 East Hanover, NJ.

Спасибо за внимание