ЛДЦ МИБС

Лечебно-диагностический центр
Международного института биологических систем

Магнитно-резонансная томография

Фамилия, Имя, Отчество:	Мумжу Валентина Ивановна
Дата рождения:	17.01.1970
Пол:	Женский
Область исследования:	Головной мозг
Номер исследования	14485

На серии МР томограмм, взвешенных по Т1 и Т2 в трёх проекциях, визуализированы суб- и супратенториальные структуры.

В белом веществе лобных, височных, затылочных и теменных долей с обеих сторон перивентрикулярно и субэпендимарно, а также в мозолистом теле и стволе мозга, выявляются множественные разнокалиберные очаги размерами до 1,6 см, имеющие высокоинтенсивный сигнал по Т2 и изоинтенсивные по Т1, большая часть из которых имеет неправильную продолговатую и округлую форму, с явлениями умеренно выраженного перифокального отёка вещества мозга и частичной кистозной трансформации. Длинник очагов, расположенных в перивентрикулярных отделах, направлен перпендикулярно мозолистому телу.

Боковые желудочки мозга не расширены, симметричны. III-й и IV-й желудочки, базальные цистерны не изменены. Хиазмальная область без особенностей, ткань гипофиза имеет обычный сигнал.

Субарахноидальное пространство не изменено. Срединные структуры не смещены. Миндалины мозжечка расположены обычно.

Заключение: МР картина демиелинизирующего процесса головного мозга.

15.02.2011

Врач: Гизатулина Д. А.

ВРАЧ

Очаги демиелинизации до начала клеточной терапии

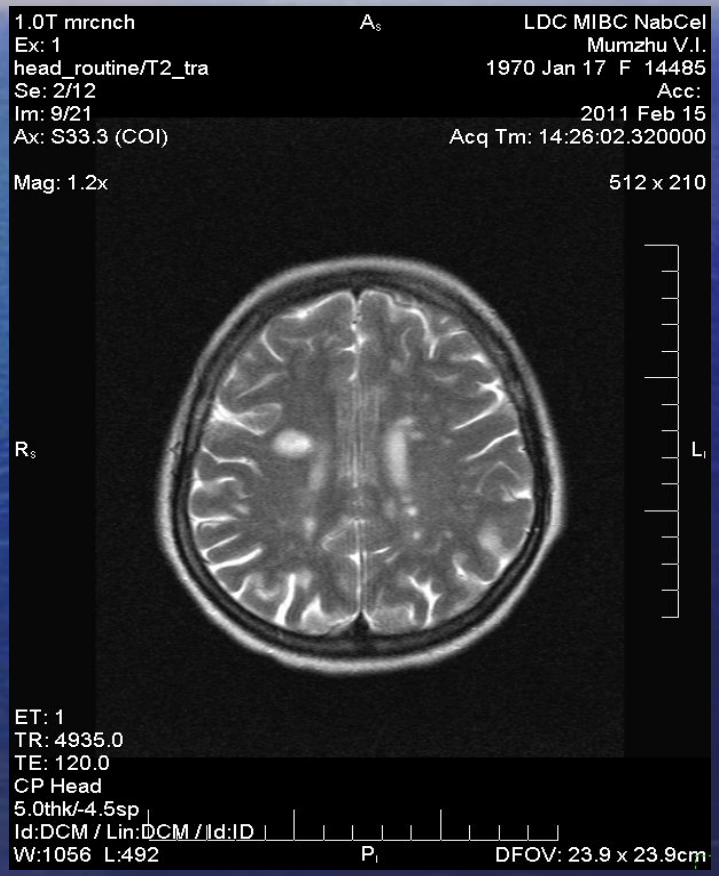

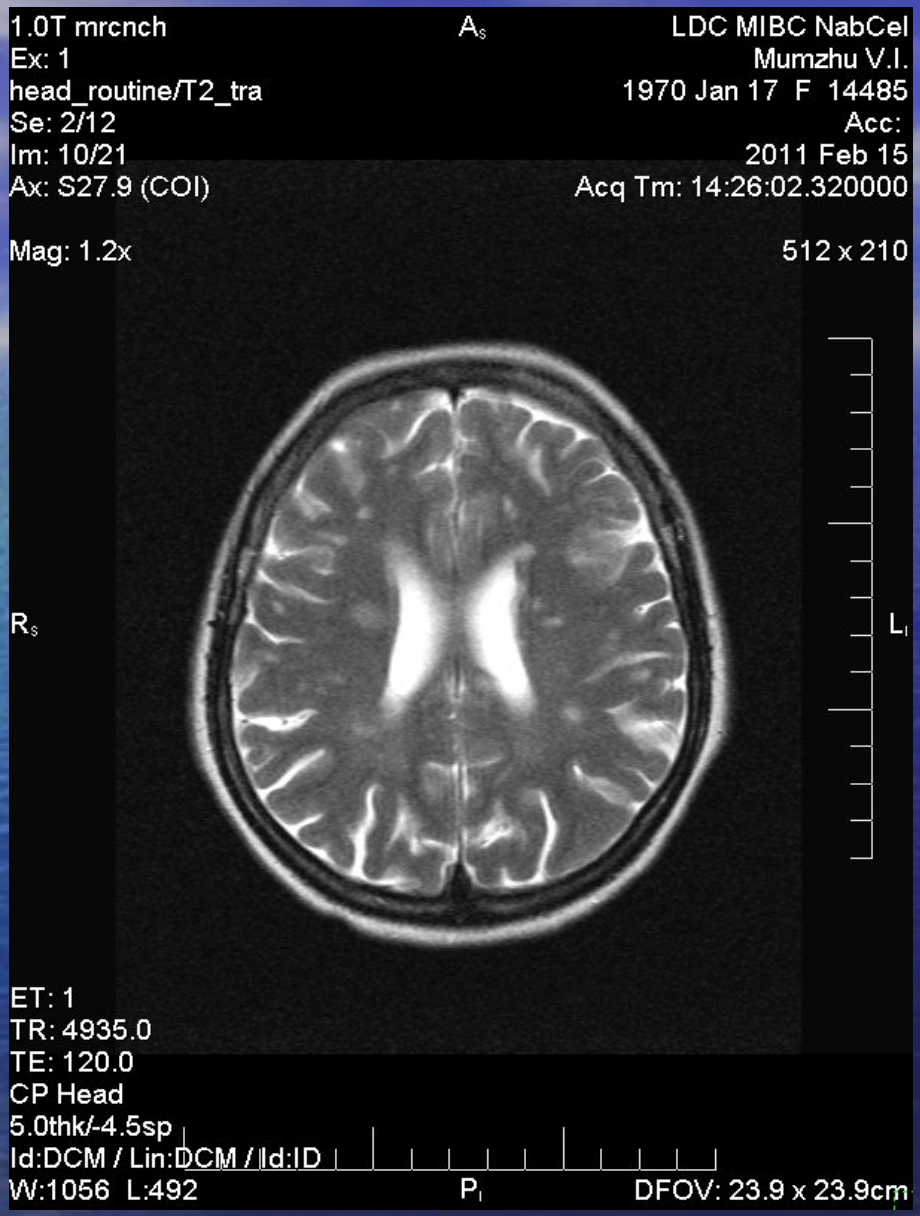
1.0T mrcnch
Ex: 1
head_routine/T2_tra
Se: 2/12
Im: 10/21
Ax: S27.9 (COI)
Mag: 1.2x
As
LDC MIBC NabCel
Mumzhu V.I.
1970 Jan 17 F 14485
Acc:
2011 Feb 15
Acq Tm: 14:26:02.320000
512 x 210
Rs
Li
ET: 1
TR: 4935.0
TE: 120.0
CP Head
5.0thk/-4.5sp
Id:DCM / Lin:DCM / Id:ID
W:1056 L:492
Pi
DFOV: 23.9 x 23.9cm

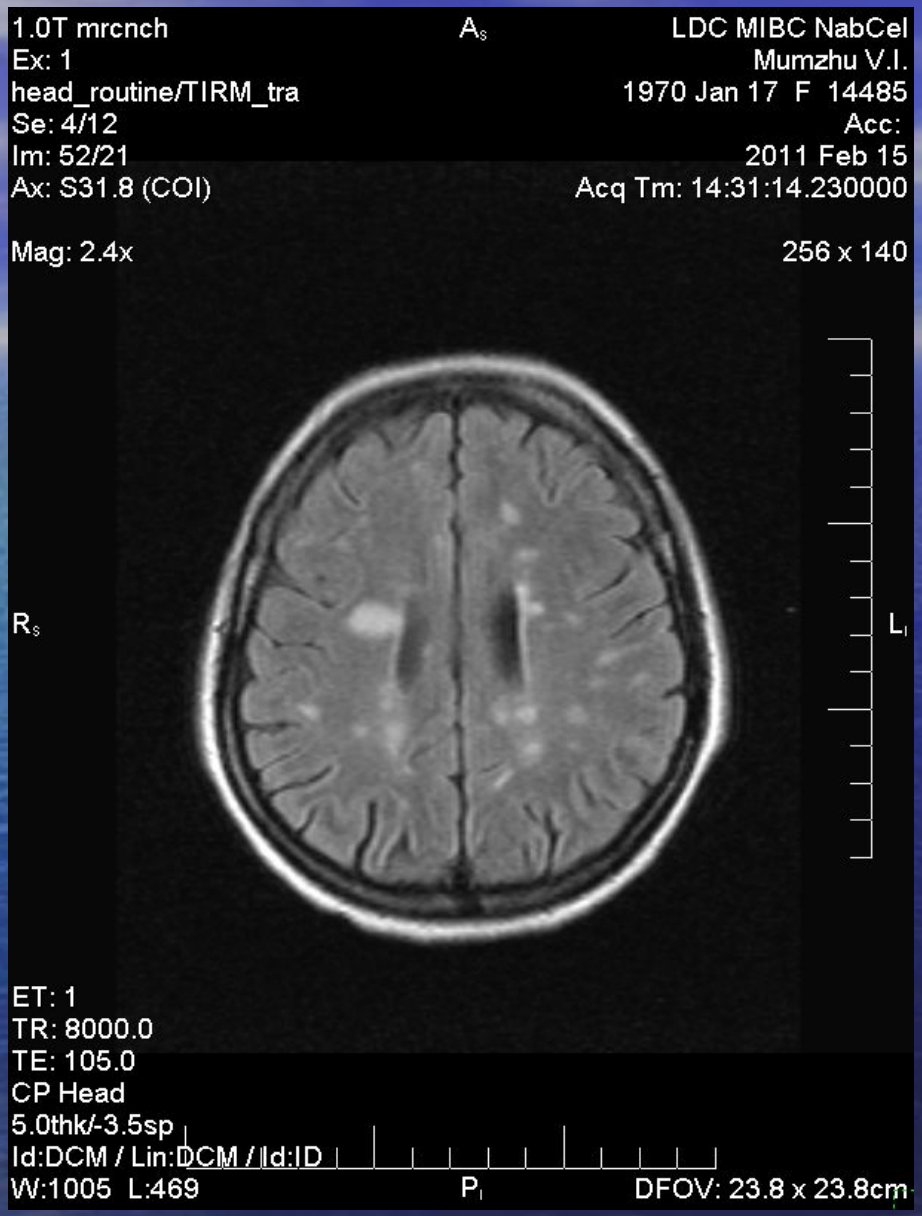
1.0T mrcnch
Ex: 1
head_routine/TIRM_tra
Se: 4/12
Im: 52/21
Ax: S31.8 (COI)
Mag: 2.4x
As
LDC MIBC NabCel
Mumzhu V.I.
1970 Jan 17 F 14485
Acc:
2011 Feb 15
Acq Tm: 14:31:14.230000
256 x 140
Rs
Li
ET: 1
TR: 8000.0
TE: 105.0
CP Head
5.0thk/-3.5sp
Id:DCM / Lin:DCM / Id:ID
W:1005 L:469
Pi
DFOV: 23.8 x 23.8cm

1.0T mrcnch
S
LDC MIBC NabCel
Ex: 1
Mumzhu V.I.
head_routine/TIRM_sag
1970 Jan 17 F 14485
Se: 7/12
Acc:
Im: 113/21
2011 Feb 15
Sag: R34.9
Acq Tm: 14:39:51.260000
Mag: 2.4x
256 x 196
A
P
ET: 1
TR: 8000.0
TE: 105.0
CP Head
5.0thk/-3.5sp
Id:DCM / Lin:DCM / Id:ID
W:1120 L:531
I
DFOV: 23.8 x 23.8cm

1.0T mrcnch
S
LDC MIBC NabCel
Ex: 1
Mumzhu V.I.
head_routine/TIRM_sag
1970 Jan 17 F 14485
Se: 7/12
Acc:
Im: 116/21
2011 Feb 15
Sag: R15.4
Acq Tm: 14:39:51.260000
Mag: 2.4x
256 x 196
A
P
ET: 1
TR: 8000.0
TE: 105.0
CP Head
5.0thk/-3.5sp
Id:DCM / Lin:DCM / Id:ID
W:1077 L:512
I
DFOV: 23.8 x 23.8cm

1.0T mrcnch
S
LDC MIBC NabCel
Ex: 1
Mumzhu V.I.
head_routine/TIRM_sag
1970 Jan 17 F 14485
Se: 7/12
Acc:
Im: 121/21
2011 Feb 15
Sag: L17.1
Acq Tm: 14:39:51.260000
Mag: 2.4x
256 x 196
A
P
ET: 1
TR: 8000.0
TE: 105.0
CP Head
5.0thk/-3.5sp
Id:DCM / Lin:DCM / Id:ID
W:1059 L:506
I
DFOV: 23.8 x 23.8cm

14.02.2011

Была произведена клеточная терапия –

5 млн. мезенхимальных стволовых клеток из пуповины человека.

Введено внутривенно.

Терапия и реабилитация проводились комплексно

Выписка из медицинской карты № 175/02/ 2011

Пациентка Мумжу Валентина Ивановна 1970 г.р.

Находилась на лечении с _12.02.2011___ по _20.02.2011 г.

Диагноз при поступлении : Рассеянный склероз, церебро-спинальная форма, вторично-прогредиентное течение .Выраженная мозжечковая атаксия. Левосторонний вялый гемипарез, астенический синдром. Распостраненный остеохондроз позвоночника с болевым синдромом и ограничением движений в позвоночном столбе.

EDSS 5,0 балла .

Диагноз при выписке : РС, цереброспинальная форма, вторично-прогредиентное течение, период индукции ремиссии. Мозжечковая атаксия легкой степени. Остеохондроз позвоночника с легко выраженным болевым синдромом.

EDSS 3,5 балла.

Получал(а) лечение : медикаментозное

-фенотропил 200 мг 1 р\сут утро

-мелаксен 3 мг на ночь

-биомакс 1 таб/сут

-мильгамма 2,0 в\м 1 р/сут № 10

-панимун (циклоспорин А) 25 мг\сут per os

Трентал 5,0 на 200,0 в\в капельно №10

Озон 1300 мкг 9 мин экспозиция на 200,0 физ.р-ра в\в капельно №10

Психотерапия №10

Общий массаж, ЛФК №10

Новокаиново-озоновая блокада повздошно-поясничной мышцы справа №2

Дельфинотерапия №1

Хондролон 100 мг в\м №10

14.02.11 произведена аллотрансплантация мезенхимальных стволовых клеток из пуповины человека внутривенно в дозе 5 млн клеток (протокол РГМУ г.Москва, паспорт клеточного материала прилагается. Трансплантацию перенесла хорошо, побочных реакций не было.

Обследован(а) : Клинич. ан крови от 14.02.11 – норма. Иммунограмма от 14.02.11 – снижение иммунорегуляторного индекса до 0,88. На представленных МР томограммах шейного отдела позвоночника от 09.09.10 – единичный очаг демиелинизации в шейном отделе спинного мозга. МРТ головного мозга от 17.02.11 – множественные свежие очаги демиелинизации в белом веществе лобных, височных, затылочных и теменных долей, перивентрикулярно – «пальцы Доуссона». МРТ пояснично-крестцового отдела от 17.02.11 – МРТ картина дистрофических изменений пояснично-крестцового отдела позвоночника, грыжа диска L5-S1 малых размеров (0,3 см).

Результаты лечения: (характеристика в отношении изменений качества жизни)

Отмечается положительная динамика : существенный регресс мозжечковой симптоматики(пациентка перестала падать в позе Ромберга), снизилась шаткость, уверенно выполняет пальце-носовую пробу, уменьшилась слабость в ногах. Значительно регрессировал болевой синдром позвоночного столба, пациентка выполняет гимнастические упражнения на гибкость легко. Увеличилось самостоятельно проходимое расстояние с 200 м до свыше 1 км без признаков утомляемости к концу прогулки.

Рекомендации : Наблюдение невропатолога.

Биопрепарат миелина по 50 мл 1 р\д в течение 1 года

Фенотропил 100 мг 1 таб утром 30 дней (курсами 1 раз в 3-4 месяца)

Витаминотерапия (биомакс) с небольшими перерывами в 2 недели в течение 2010 года.

В апреле 2011 курс иньекций хондролона 100 мг в\м №20 1 раз в день, мильгаммы по 2 мл в\м 1 р\день №10

Медитации, чтение духовной литературы.

Общая физкультура и гимнастика, упражнение «лодочка», шпагаты продольный и поперечный, вращение позвоночника, сгибание, вращение головы по кругу медленное.

2 раза в неделю – растяжки и глубокое проминание мышц нижних конечностей и живота, грудных мышц, надплечий.

Избегать вирусных инфекций. В период сезонной заболеваемости использовать для профилактики ректальные свечи «Виферон 3 млн. ЕД» по 1 свече на ночь.

Диета с исключением молочных продуктов, клейковины злаков, избыточного количества животных жиров. Рекомендованы морепродукты, рыба , курица, растительные масла в дозе 1 ст.ложка в день (красное пальмовое, льняное, кунжутное, нерафинированное подсолнечное), овощно-фруктовое питание. Из круп допускается рис и греча.

Режим сообщений о самочувствии и динамике реабилитации – 1 раз в месяц по электронной почте. В случае срочных сообщений – телефонный звонок доктору.

Лечащий врач В.Курсенко

(8552) 36 09 52

www.bioclinic.ru e-mail : 567611@rambler.ru

Очаги демиелинизации до начала клеточной терапии

МРТ - картина после клеточной терапии по истечении 6-ти месяцев

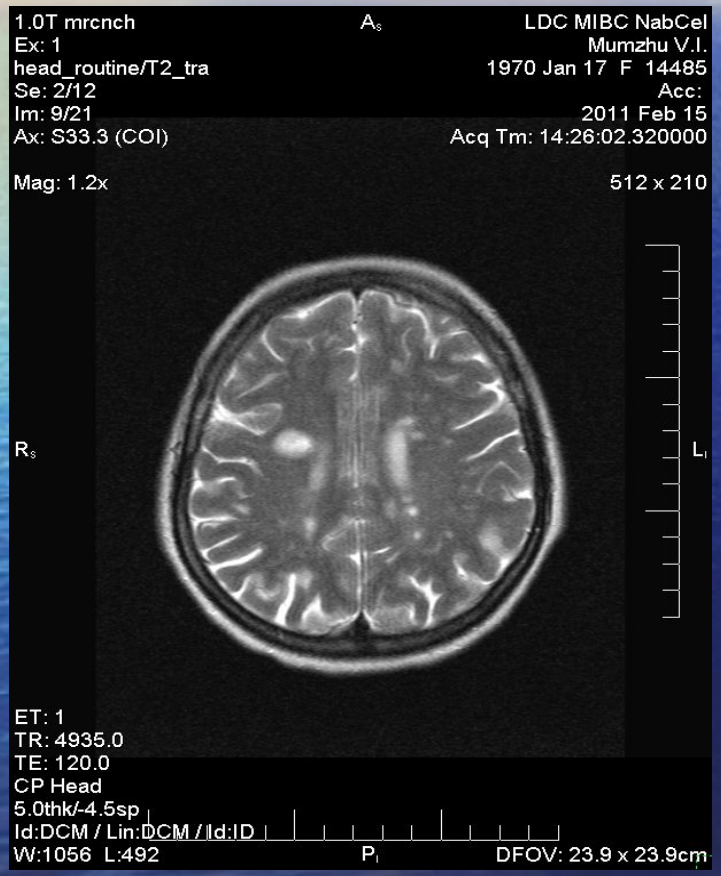

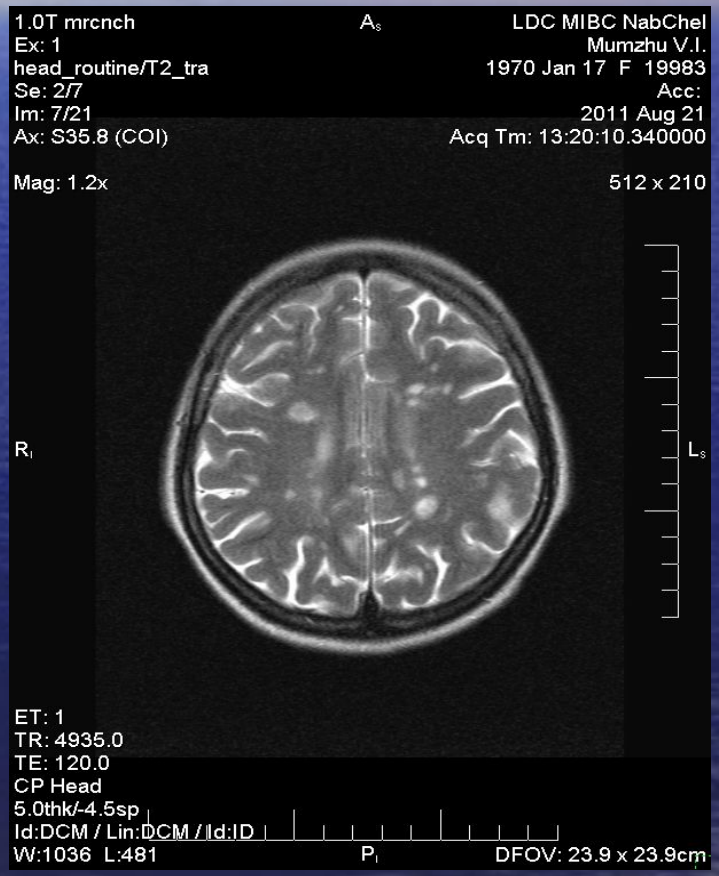

Очаги демиелинизации до начала клеточной терапии

МРТ - картина после клеточной терапии по истечении 6-ти месяцев

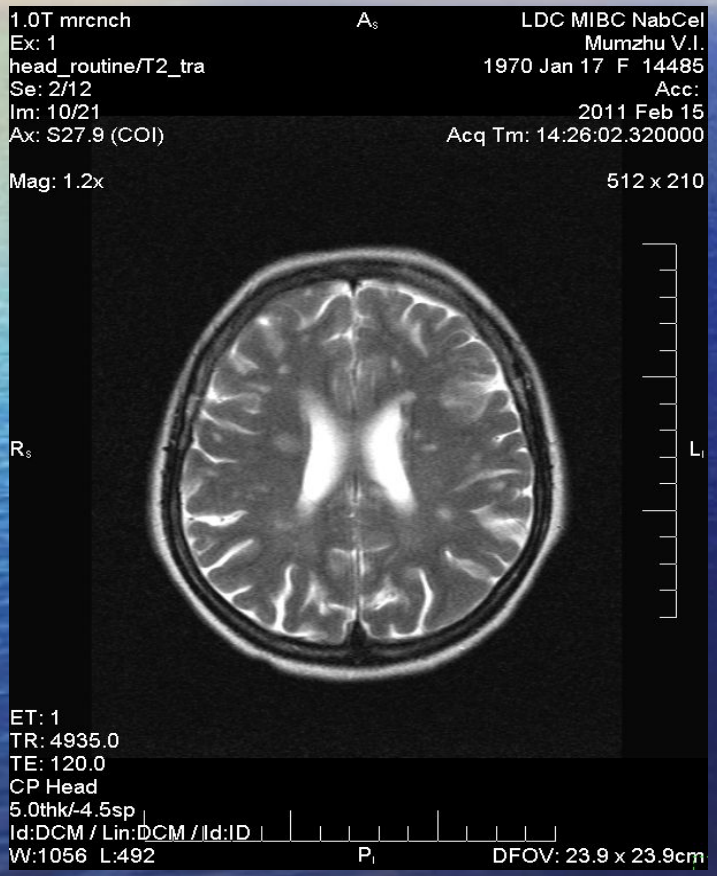

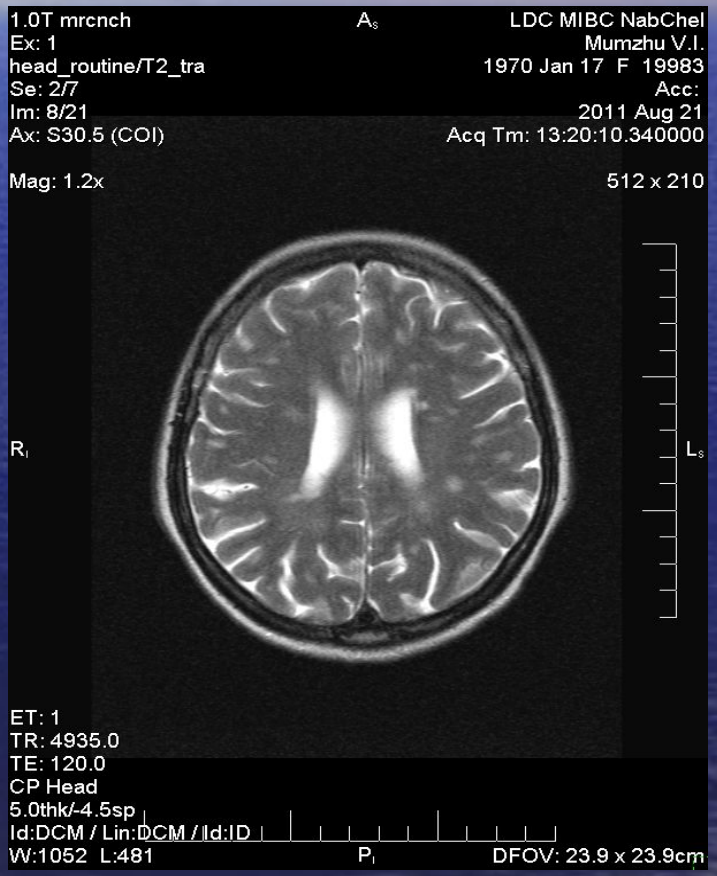

Очаги демиелинизации до начала клеточной терапии

МРТ - картина после клеточной терапии по истечении 6-ти месяцев

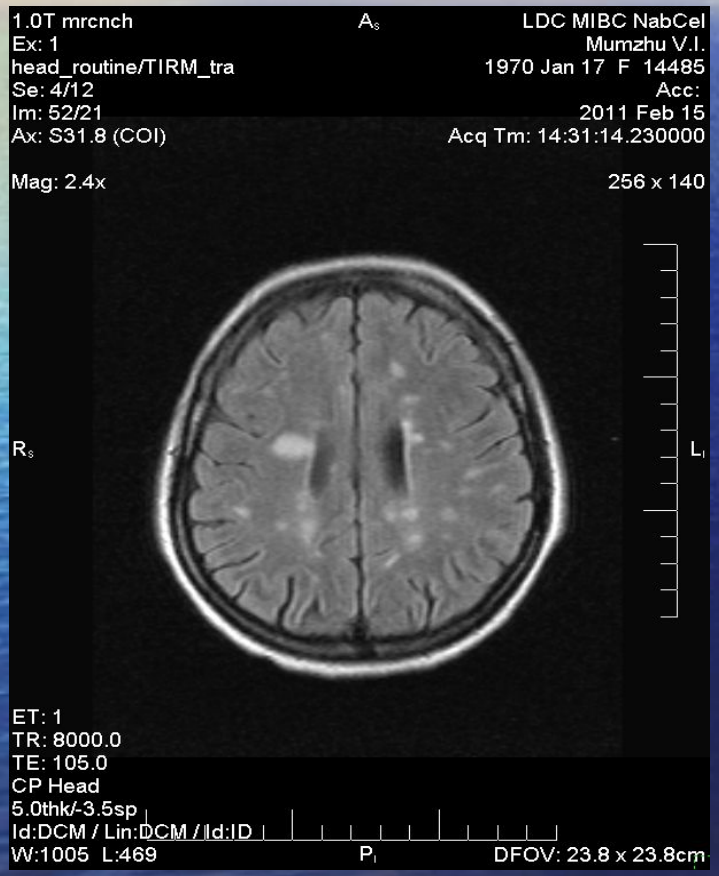

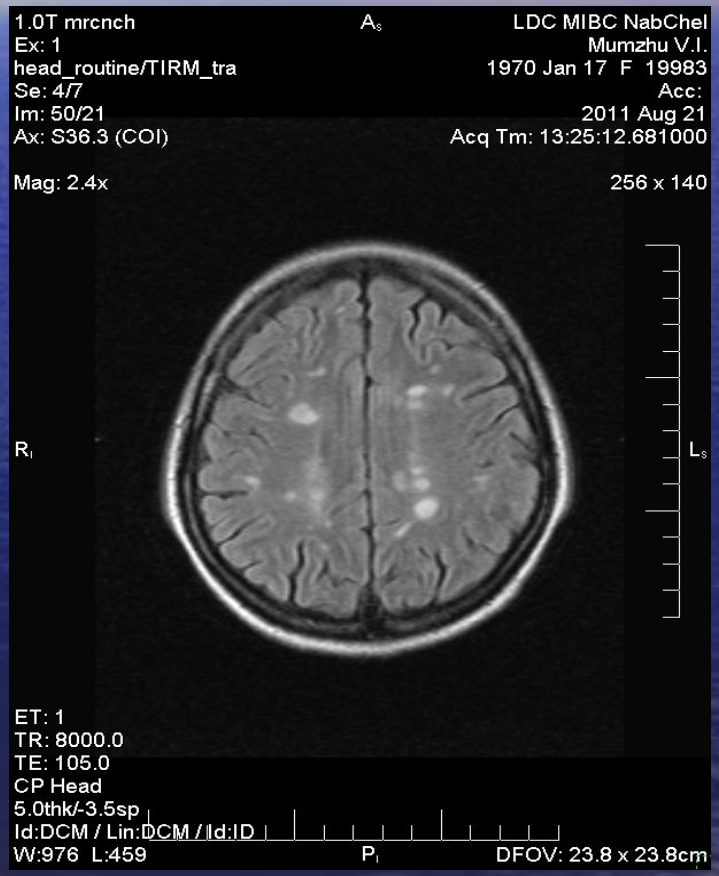

Очаги демиелинизации до начала клеточной терапии

МРТ - картина после клеточной терапии по истечении 6-ти месяцев

Очаги демиелинизации до начала клеточной терапии

МРТ - картина после клеточной терапии по истечении 6-ти месяцев

Очаги демиелинизации до начала клеточной терапии

МРТ - картина после клеточной терапии по истечении 6-ти месяцев

ЛДЦ МИБС

Лечебно-диагностический центр
Международного института биологических систем

Магнитно-резонансная томография

Фамилия, Имя, Отчество:	Мумжу Валентина Ивановна
Дата рождения:	17.01.1970
Пол:	Мужской
Область исследования:	Головной мозг
Номер исследования	19983

На серии МР томограмм, взвешенных по Т1 и Т2 в трёх проекциях, визуализированы суб- и супратенториальные структуры.

В белом веществе обоих полушарий головного мозга, преимущественно перивентрикулярно и субэпендимарно, выявляются множественные очаги демиелинизации имеющие гиперинтенсивный сигнала по Т2, TIRM и изо- и гипоинтенсивный по Т1 без признаков перифокального отека, размерами от 0.3 до 0.9 см. Общее количество очагов по Т2/ FLAIR больше 40.

Боковые желудочки мозга несколько расширены. III-й желудочек расширен до 0.7 см. IV-й желудочки, базальные цистерны не изменены.

Хиазмальная область без особенностей, ткань гипофиза имеет обычный сигнал.

Субарахноидальные пространства не расширены по конвекситальной поверхности мозга преимущественно в области лобных и теменных долей.

Миндалины мозжечка расположены обычно.

Заключение: МР картина демиелинизирующего процесса головного мозга.
Рекомендовано: МР контроль в динамике.

21.08.2011

Врач, Хабибуллина Л. Р.

ХАБИБУЛЛИНА ЛИЛИЯ РАШИТОВНА ВРАЧ