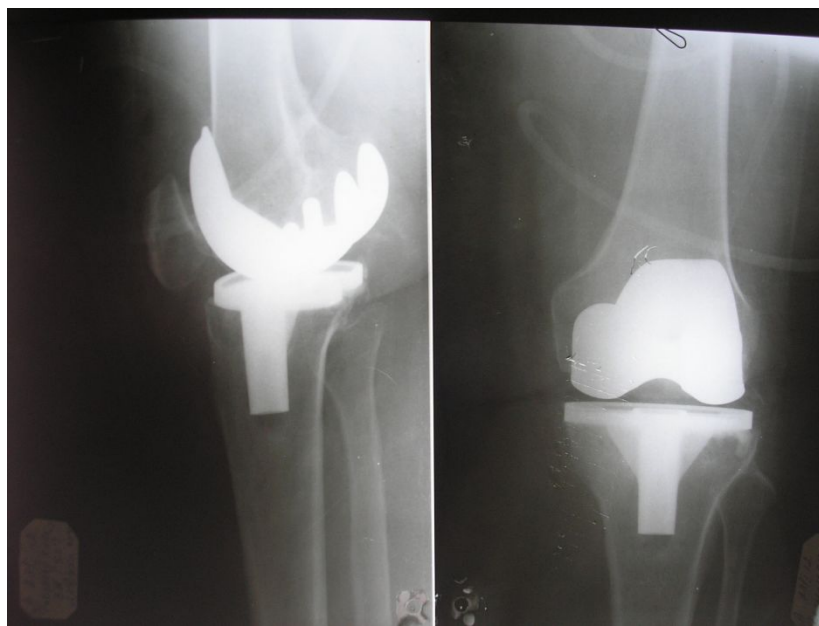
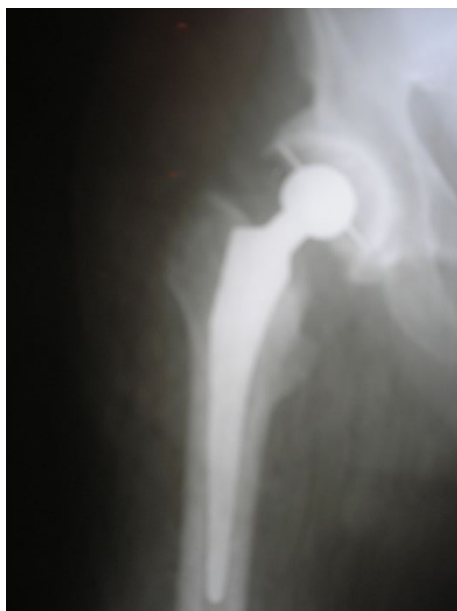

ДЗ «Відділкова лікарня ст.Кривий Ріг- Головний» ДП «Придніпровська залізниця»



Первичное эндопротезирование тазобедренного и коленного суставов .Опыт работы в условиях отделенческой больницы на станции Кривой Рог главный



Диспансерная группа

всего	23
коксартроз	16
гонартроз	7

Показания к эндопротезированию крупных суставов

- Выраженные стойкие патологические изменения, проявляющиеся болевым синдромом и контрактурой, нарушением функции конечности
- Неэффективность консервативного лечения

Основные показания

- Деформирующий артроз
- Асептический некроз
- Посттравматические изменения в суставе (артроз, перелом шейки бедра, ложный сустав)
- Диспластические изменения в суставе
- Анкилоз
- Новообразования

Противопоказания к эндопротезированию суставов

- Тяжелая сопутствующая патология в стадии декомпенсации
- Воспалительная этиология процесса (туберкулез)
- Очаги хронической инфекции (остеомиелит, свищи, кариес)
- Поражения нервной системы
- Полиаллергия
- Ожирение
- остеопения

Решение вопроса об операции

- Индивидуальный подход
- Необходим анализ всех факторов
- Информация о возможном осложнение, особенно при высоком риске

В отделении хирургии отделенческой больницы на станции Кривой Рог Гл., за последние три года, начаты и успешно выполняются операции по артропластики (эндопротезирование) коленных и тазобедренных суставов. Было произведено более 40 протезирований, из них: 18 коленных и 24 тазобедренных. Количество операций с каждым годом увеличивается, что говорит об эффективности данной методики лечения.

Так, в первый год было прооперировано 6 человек, во второй 11 человек, в третий 18, в этом году выполнено 6 эндопротезирований.

Возраст людей, которым выполнялись данные операции, колебался от 41 до 80 лет. Было прооперировано 23 женщины и 18 мужчин

Выполненные операции.

	2009	2010	2011	2012	Всего.
всего	7	11	18	6	42
Тазобедренный сустав	4	5	9	6	24
Коленный сустав	3	6	8	-	17

Патология при которой выполнялось эндопротезирование в нашей КЛИНИКЕ

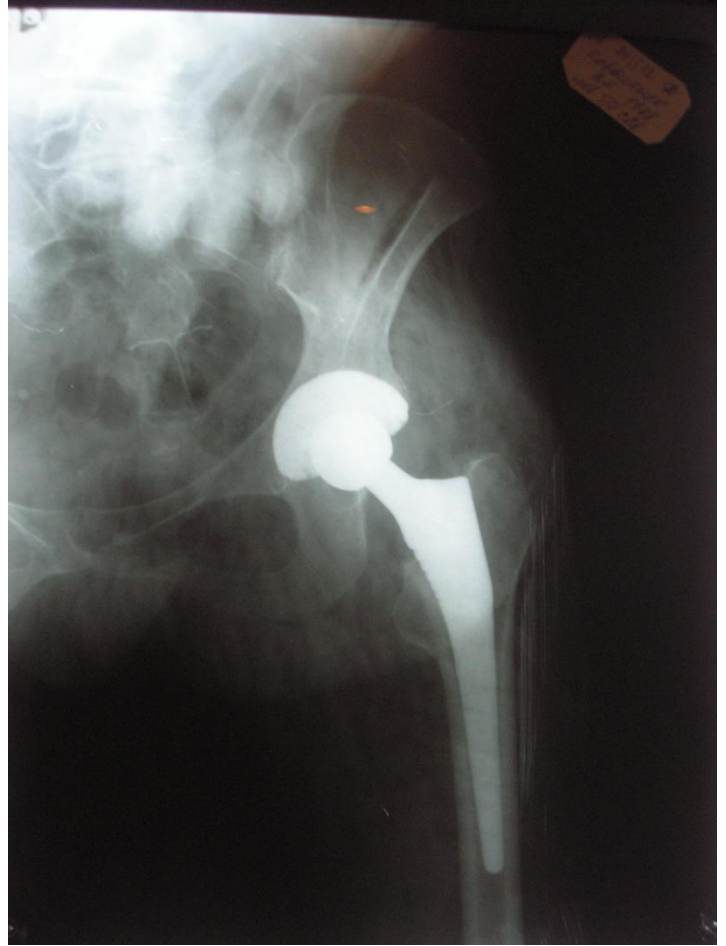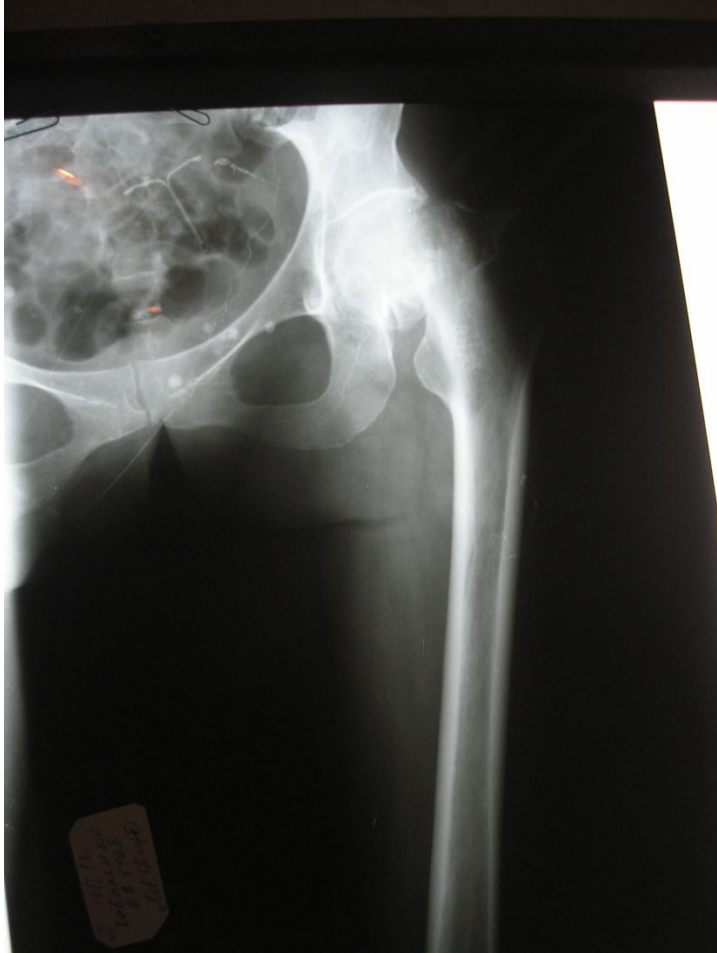Перелом шейки бедра	9 человек
Ложный сустав шейки бедра	2 человека
Коксартроз	13 человек
Гонартроз	18 человек

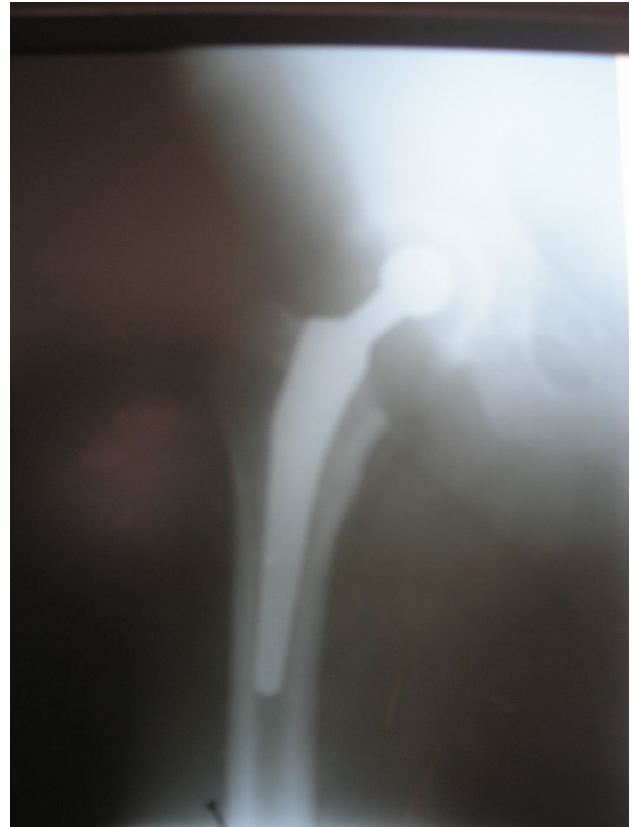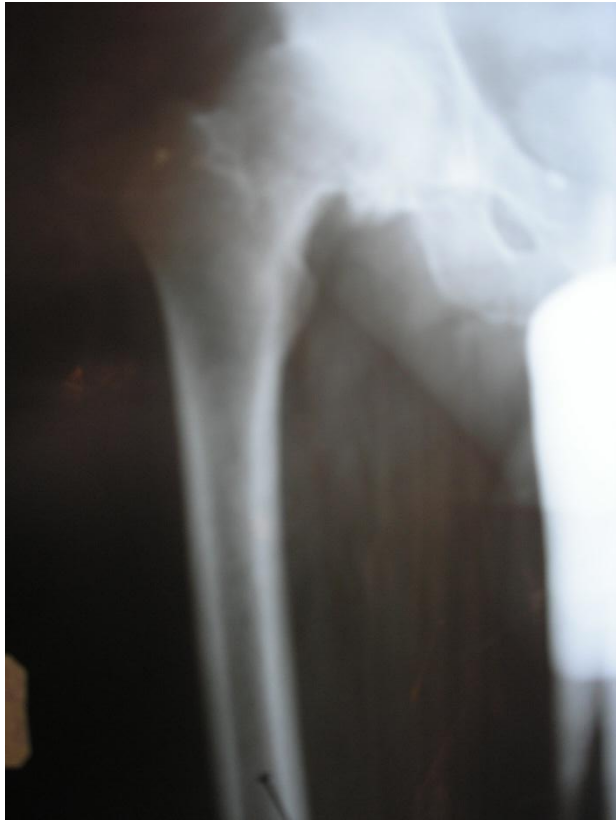Осложнения.

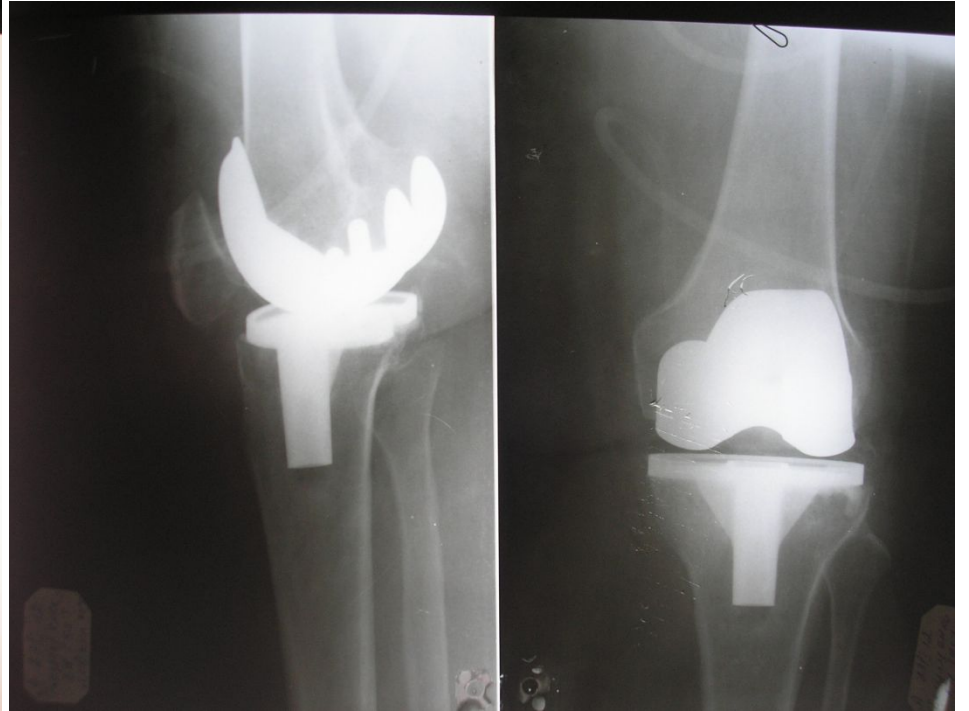
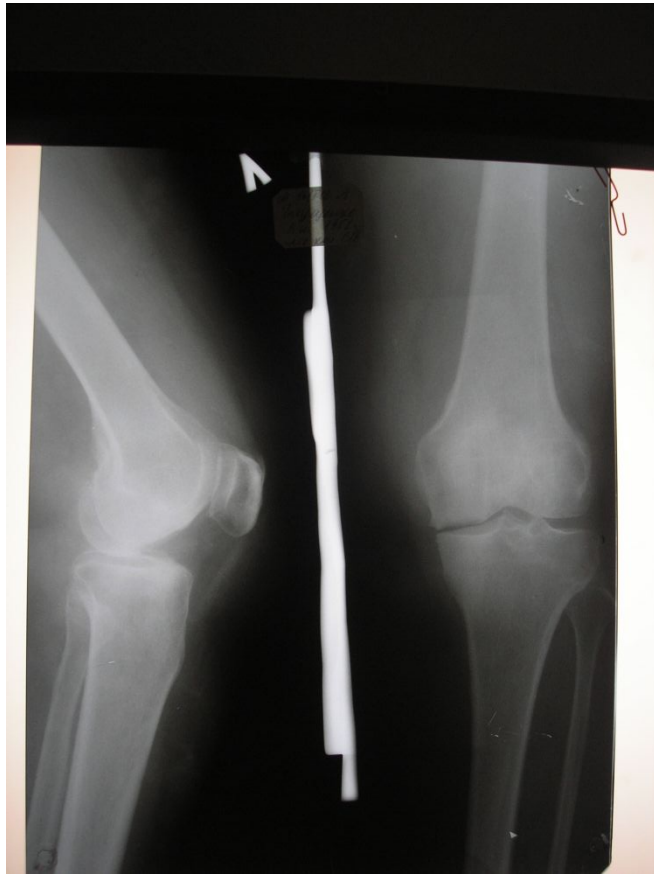	2009	2010	2011	2012	всего
всего	-	1	3	-	4
Тазобедренный сустав	-	1	1	-	2
Коленный сустав	-	-	2	-	2

Осложнения после проведенных операций

- Инфицирование мягких тканей (после проведенного лечения, рана зажила, инфекционный процесс купирован)
- Глубокое инфицирование при эндопротезировании коленного сустава (удаление эндопротеза, артродез коленного сустава). Причиной явилось присоединение рожистого воспаления в послеоперационный период на фоне ожирения и варикозной болезни.
- Тромбофлебит вен ног (2 случая). После проведенной терапии данное осложнение купировалось.







Спасибо!