

Иркутский Государственный Медицинский Университет
Кафедра Госпитальной Хирургии
СНК ГХ

Консервативное и миниинвазивное лечение гемангиом печени

Аюшеева А.В., 4 курс

Парахирургические методы

Неинвазивные

- Медикаментозное лечение
- Лучевая терапия

Инвазивные

- Рентгенэндоваскулярная окклюзия (РЭО) бассейна печеночной артерии
 - Криохирургия
 - Обшивание
- Склеротерапия
 - Чрескожная радиочастотная деструкция под контролем УЗИ


**Неинвазивн
ые**

Медикаментозное лечение

**Новорожденные и дети
младшего возраста**

**Кортикостероиды в
сочетании
с другими препаратами
(антифибринолитическими,
сердечными гликозидами,
диуретиками, и т.д.)**

**Инволюция
гемангиомы**



НЕИНВАЗИВН
ые

Рентгенотерапия

Biswal B.M., 1995.

**30 Гр, 15
сеансов
в течении 3
недель**

**Полная регрессия
гемангиомы,
уменьшение на
75%**

Высокие дозы облучения - !?

- Тромбоз крупных полостей-каверн или сосудов в гемангиоме может приводить к фиброзу и инволюции образования
- Основным афферентными кровеносными сосудами гемангиомы являются ветви печеночной артерии

Осложнения: - болевой синдром
- гипертермия
- абсцедирование

ЭПА

ИНВАЗИВНЫЕ

Показания:

- **Нерезектабельная опухоль**
- **Высокий риск хирургического удаления опухоли из-за сопутствующих заболеваний или неблагоприятной анатомической локализации гемангиомы**
- **Повышенный артериальный вклад в кровоснабжение гемангиомы**

Криохирurgia

ИНВАЗИВНЫЕ

- 1905 г. W.A. Pusey – снег углекислоты
- Жидкий азот
- Б.И. Альперович

Обшивание гемангиом

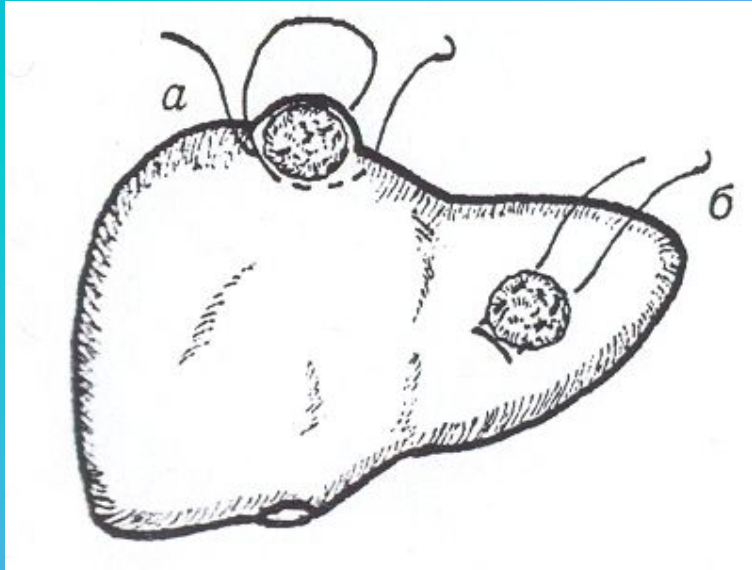
ИНВАЗИВНЫЕ

**Создание условий
для фиброзирования**

**Наложение 8-образных,
матрачных швов**

Малые гемангиомы

**Благоприятная для наложения
швов локализация**



Склеротерапия

ИНВАЗИВНЫЕ

Склерозирующие агенты:
Этиловый спирт, тромбовар, раствор
Четыреххлористого железа

Склеротерапия

ИНВАЗИВНЫЕ

- Одиночные бессимптомные гемангиомы, < 5 см в диаметре
- Капиллярные или кавернозные гемангиомы с преимущественно венозным компонентом в их кровоснабжении
- Множественно-очаговой форме гемангиоматоза печени изолированно или в дополнении к резекции печени и РЭО

Полысалов В.Н., ГрановД.А.,2003

ИНВАЗИВНЫЕ

Заключение

