Проблема хирургического лечения приобретенных пороков сердца

Профеосор В.Г. Мишалов,

доцент

А.И. Осадчий

Кафедра госпитальной хирургии №2 с курсом грудной и сосудистой хирургии

Национальный медицинский университет

имени А.А.Богомольца, Киев.

Особенности работы сердца как насоса

- Работа сердца как насоса обеспечивается сложной последовательностью сокращения и расслабления желудочков и предсердий, что составляет фазовую структуру сердечного цикла.

Физиологический внутрисердечный поток крови

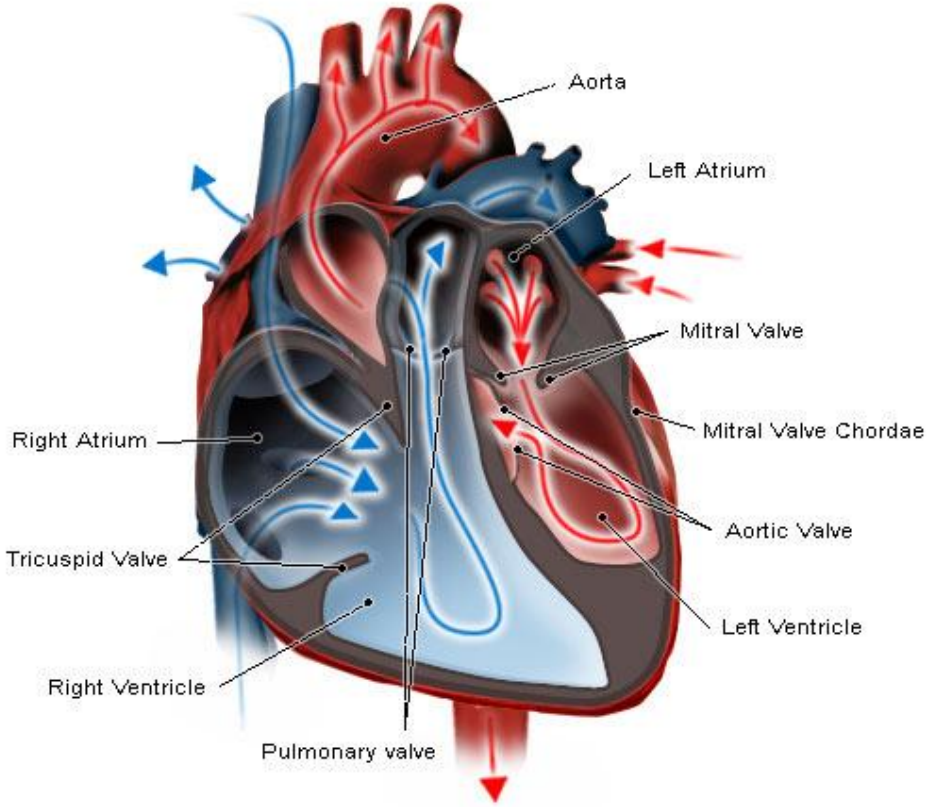

Heart and Valves

Показатели внутрисердечной гемодинамики в норме

Отделы серца	Конечно - систолическое давление мм рт. ст	Конечно-диастолическое давление мм рт. ст	Среднее давление мм рт.ст
Правое предсердие	0-2	2-4	3
Правый желудочек	25–30	4–6	
Легочная артерия	25–30	10–12	
Левое предсердие	4	4–6	5-6
Левый желудочек	120–145	9–10	
Аорта	120–145	60-80	45 -75

- Основным показателем, характеризующим систолическую функцию сердца, является величина *сердечного выброса*. Сердечный выброс (или *минутный объем крови — МО*) — это количество крови, выбрасываемой желудочком в минуту. В норме эта величина варьирует в широких пределах: при необходимости сердечный выброс может увеличиваться в 3–5 раз по сравнению с покоем. Сердечный выброс рассчитывается следующим образом: $УО = \frac{МО\ (л/мин)}{ЧСС\ (уд/мин)}$ или $УО = КДО - КСО,$

- *Фракция выброса (ФВ)* — важнейший интегральный показатель систолической функции сердца, указывающий, какая часть конечно-диастолического объема крови (КДО) выбрасывается из желудочков во время их систолы.

$$ФВ = \frac{УО \quad 100\%}{КДО} \quad или \quad ФВ = \frac{(КДО - КСО) \quad 100\%}{КДО},$$

- *Сердечный индекс (СИ),* который представляет собой отношение МО крови к площади поверхности тела (S, м^2). СИ вычисляют по формуле:

$$СИ = \frac{МО}{S} \text{ (л/мин/м}^2\text{)}.$$

- Для адекватной оценки систолической функции сердца необходимо учитывать также:
- конечно-диастолический объем желудочка (КДО);
- конечно-систолический объем желудочка (КСО);
- конечно-диастолическое давление в желудочке (КДД).

Приобретенные пороки сердца и их вид

- Пороки митрального клапана
- Пороки аортального клапана
- Пороки трехстворчатого клапана
- Сочетанные пороки

- Стеноз митрального отверстия
- Стеноз устья аорты
- Недостатточность митрального клапана
- Недостатточность аортального клапан
- Стеноз трехстворчатого клапана
- Недостаточность трехстворчатого клапана
- Комбинированные пороки

Этиология формирования клапанной патологии

- Ревматизм
- Инфекционный эндокардит
- Кальцинирующая болезнь
- Травма
- Патология соединительной ткани
- Наследственные заболевания
- Системные заболевания соединительной ткани
- Врожденная недостаточность клапана

Частота поражения клапанного апарата сердца

- Порок митрального клапана -70-75%
- Порок клапана аорты - 8-10%.
- Порок трехстворчатого клапана – 6-8%.
- Сочетанная патология митрального и аортального клапанов встречается у 10-14%

Стеноз митрального клапана

Классификация митрального стеноза по А.Н. Бакулеву - Е.А.Дамир (1955)

- I - стадия компенсации. S > 2,5см^2, градиент на митральном клапане до 10-15 мм рт. ст. Заболевание протекает бессимтомно. Дилятация и гипертрофия ЛП умеренные.
- II - стадия субкомпенсации. Нарушение кровообращения за счет дисфункции ПЖ. S = 1,5-2,5 см^2 (1-й баръер), давление в легочной артерии более 30мм.рт.ст. Клинически наблюдается одышка, кровохарканья, отеки легких, сердечная астма.
- III – стадия. Формироание 2-го баръєра. S < 1,1см^2. Стойкая легочная гипертензия, признаки ПЖ недостаточности, медикаментозная терапия умеренно эффективна. Выраженное снижение толерантности к физическим нагрузкам.
- IV – стадия. Выраженных стойких нарушений кровообращения в обоих кругах. Снижение ф-ции миокарда. Легочная гипертензия выраженная – стадия склеротических изменений. Стойкие нарушения ритма – мерцательная аритмия, правожелудочковая недостаточность
- V - стадія . Терминальная

Классические места выслушивания тонов сердца (по Луисада).



- 1 — верхушка сердца (митральный клапан);
- 2 — клапан легочной артерии, второе межреберье слева;
- 3 — клапан аорты, второе межреберье справа;
- 4 — трикуспидальный клапан;
- 5 — точка Боткина.

Рентгенограмма грудной клетки в различных проекциях

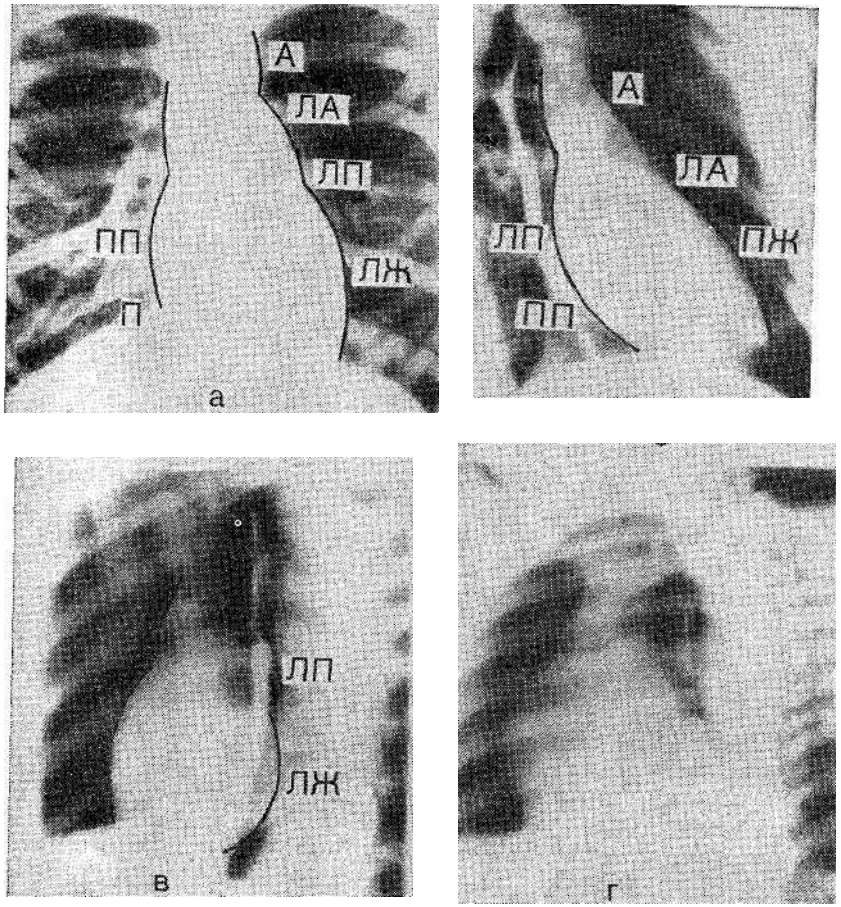

- а — передняя прямая;
- б — правая передняя косая; в — левая передняя косая
- г _ левая передняя косая с увеличением полости левого желудочка
- ПП - правое предсердие
- ГОК и П - правый желудочек
- ЛЖ - левый желудочек

Кардиоторакальный индекс вычисляется

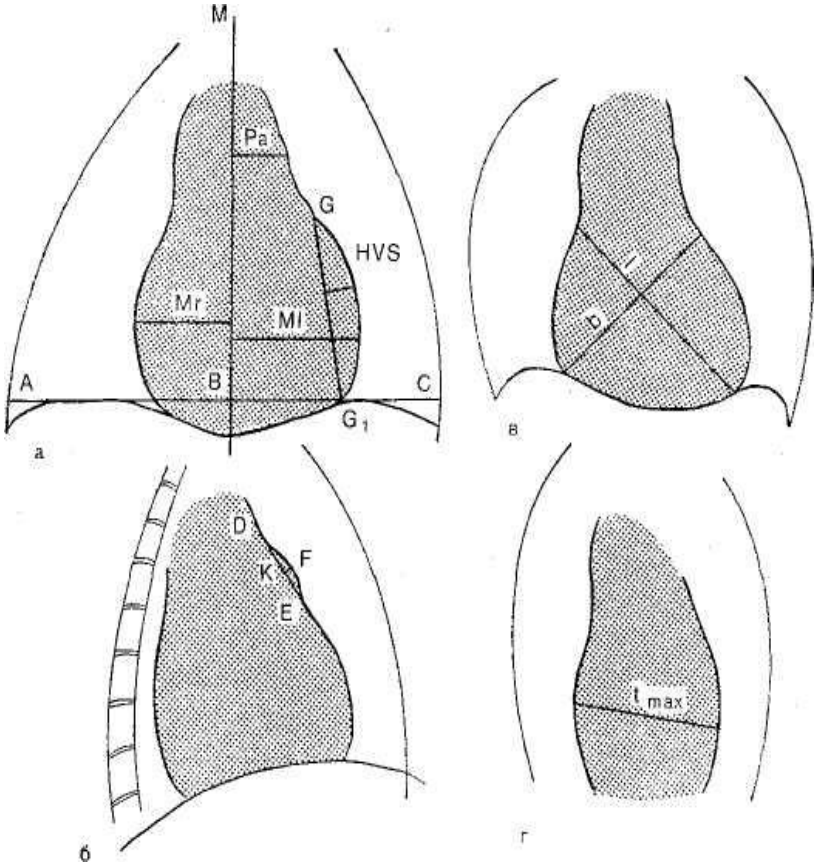

КТИ=(Mr+Mlx100%):AC

Классификация степени тяжести аортальной регургитации

Показатель	Степень регургитации		
	Легкая	Средняя	Тяжелая
Ширина размера”Vena contracta”	<3,0	3,0-5,9	≥6,0
Ссоотношение скорости регургитации и выносящего тока из желудочка (%)	<25	25-44 --- 45-59	≥65
Объем регургитации (мл на сердечное сокращение)	<30	30-44 --- 45-59	≥60
Фракция регургитации (%)	<30	30-39 --- 40-49	≥50
Площадь основания струи регургитации (мм2)	<10	10-19 --- 20-29	≥30

Образец количественной оценки аортальной регургитации по конвергенции проксимального потока

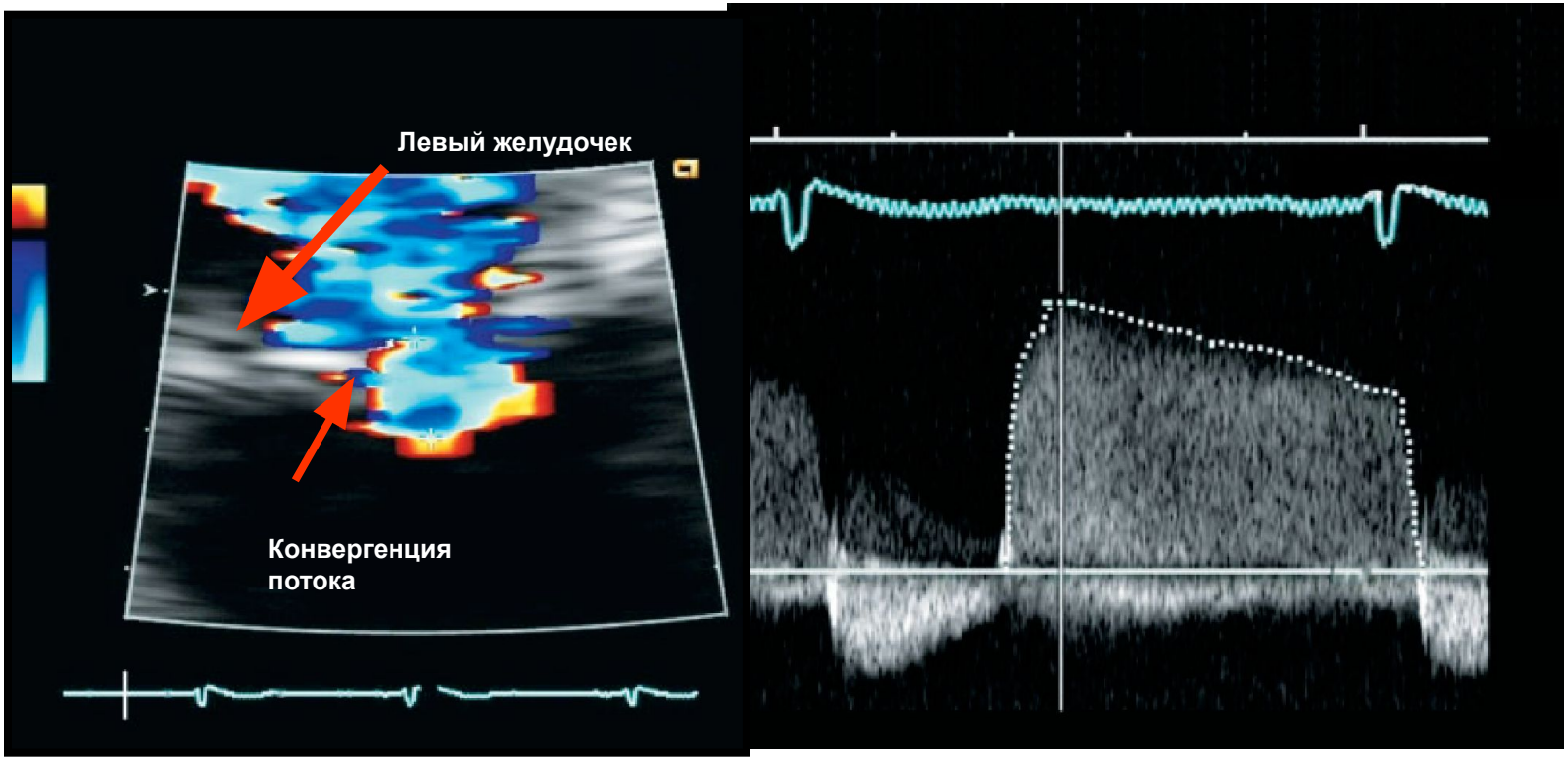

Рекомендации в отношении показаний к хирургическому лечению у больных с тяжелой аортальной регургитацией

Класс рекомендаций	Рекомендации АКК-ААС	Рекомендации ЕКО
I	Симптомы III или IV класса по NYHA. Симптомы II класса по NYHA с прогрессирующей дилятацией левого желудочка, снижением фракции выброса или переносимости физической нагрузки. Стенокардия II класса. Фракция выброса 25-49% Показания для хирургического лечения другого клапана или для коронарного шунтирования.	Диастолический диаметр левого желудочка>70 мм. Систолический диаметр левого желудочка>55 мм или >25 мм/м3 поверхности тела. Диаметр восходящей аорты >55 мм.
II	Только симптомы II класса по NYHA (IIa). Бессимптомная дилятация левого желудочка >75 мм в диастолу >55 мм в диастолу (IIa). Фракция выброса<25% (IIb). Бессимптомная дилятация левого желудочка до 70-75 мм в диастолу и 50-55 мм в диастолу (IIb). Бессимптомная дилятация левого желудочка до 70-75 мм в диастолу и 50-55 мм в диастолу (IIb). Бессимптомное снижение фракции выброса при нагрузке (IIb)	Быстрое увеличение конечного диастолического диаметра левого желудочка. Двустворчатый аортальный клапан или синдром Марфана с диаметром аорты >50 мм

ЭКГ больного с недостаточностью митрального клапана. Имеются признаки гипертрофии левого желудочка

- увеличение амплитуды зубца R в левых грудных отведениях (V5, V6) и амплитуды зубца S — в правых грудных отведениях (V1, V2). При этом RV4 <= RV5 или RV4 < RV6; RV5, 6 > 25мм или RV5,6 + SV1,2 >= 35 мм (на ЭКГ лиц старше 40 лет) и >= 45 мм (на ЭКГ лиц молодого возраста);
- признаки поворота сердца вокруг продольной оси против часовой стрелки;
- смещение электрической оси сердца влево. При этом RI > 15 мм, RaVL >= 11 мм или RI + SIII > 25 мм;
- смещение сегмента RS–T в отведениях V5, V6, I, aVL ниже изоэлектрической линии и формирование отрицательного или двухфазного (-+) зубца T в отведениях I, aVL, V5 и V6;
- увеличение длительности интервала внутреннего отклонения QRS в левых грудных отведениях (V5, V6) более 0,05 с.

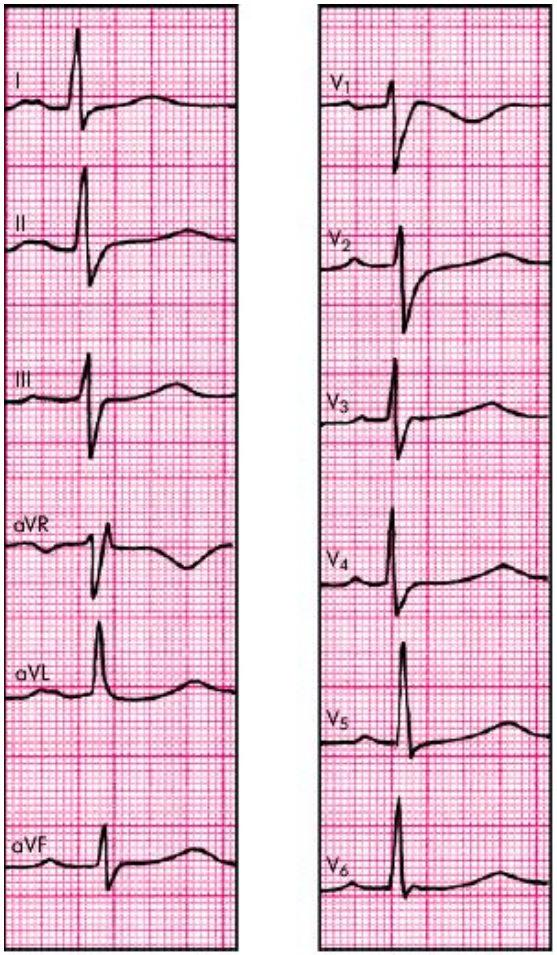

Рентгенологические признаки увеличения ЛЖ при исследовании в прямой проекции

- а — нормальные размеры ЛЖ;
- б — умеренная дилатация ЛЖ (удлинение дуги ЛЖ, закругление верхушки и смещение ее вниз);
- в — выраженная дилатация ЛЖ

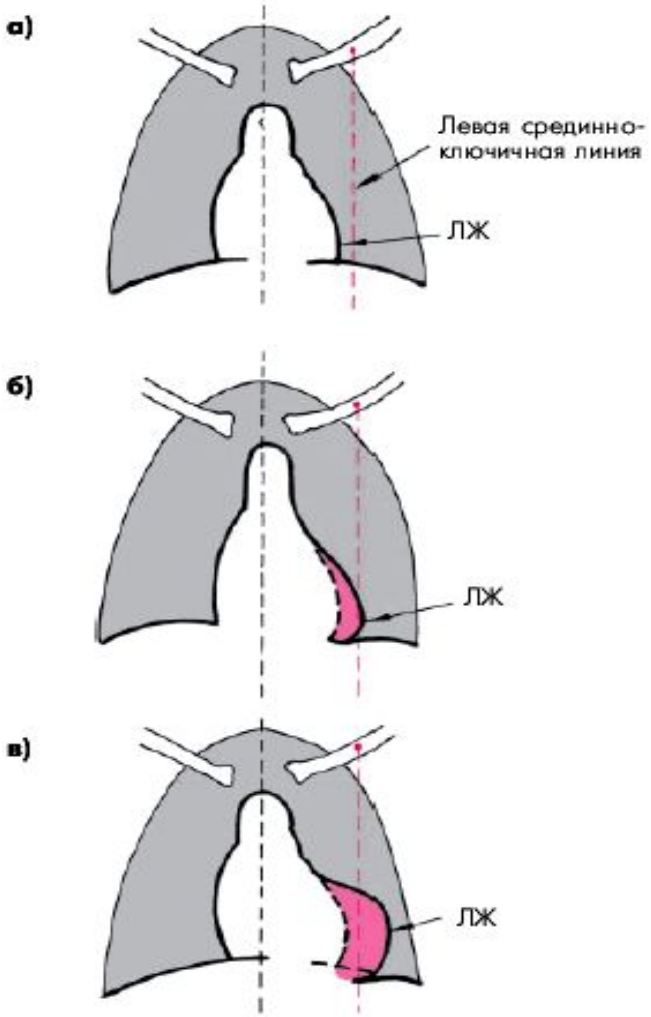

Схема изменений, выявляемых при цветном допплеровском сканировании во время систолы желудочков у больных с различной степенью митральной регургитации

- а — минимальная степень (регургитирующий поток крови имеет небольшой диаметр на уровне створок МК и не достигает противоположной стенки ЛП);
- б — умеренная степень (регургитирующий поток крови достигает противоположной стенки ЛП);
- в — выраженная недостаточность митрального клапана (регургитирующий поток крови достигает противоположной стенки ЛП и занимает почти весь объем предсердия)

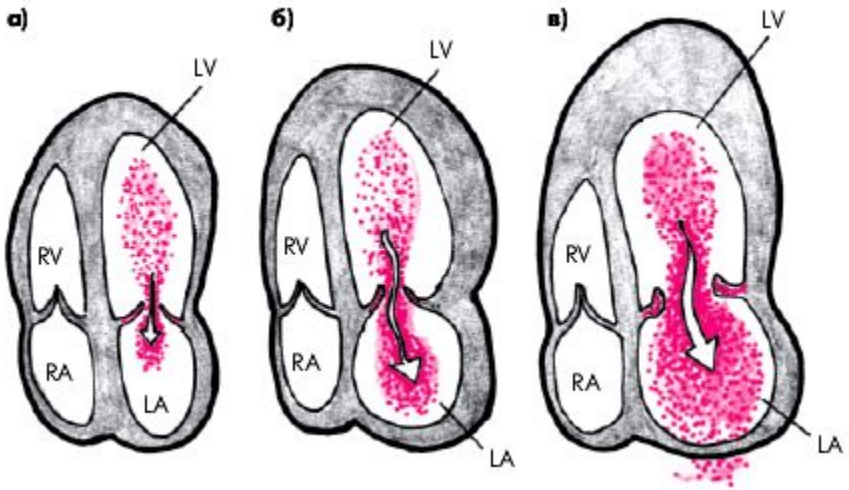

Наиболее используемые клапаны сердца

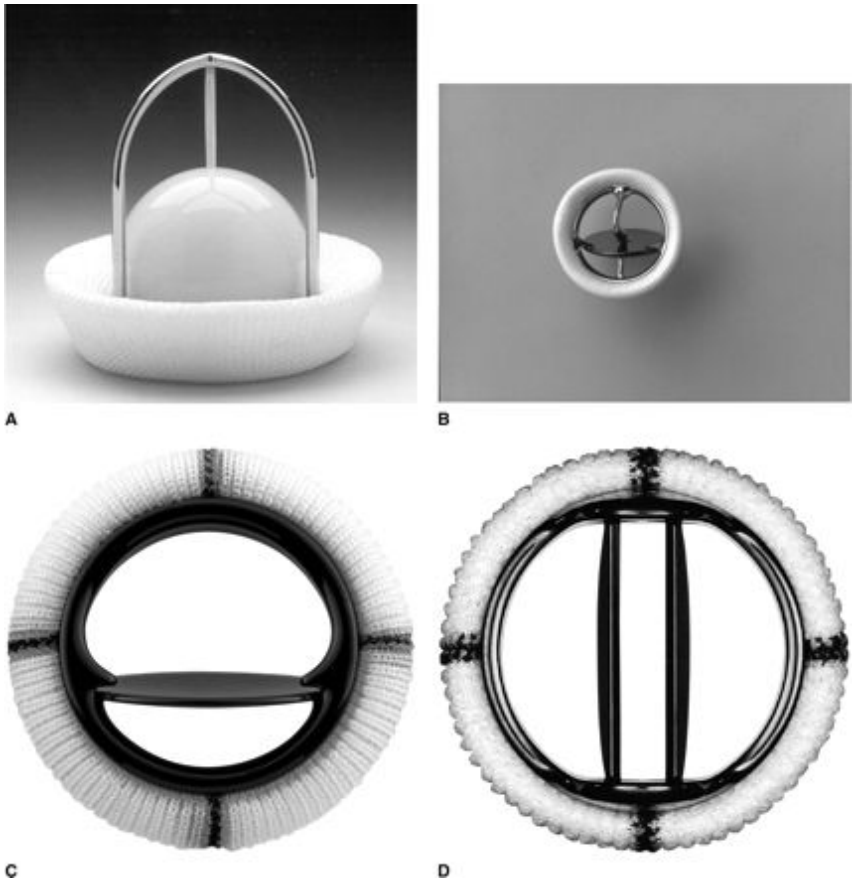

- Безопорный свиной клапан Фристайл (Freestyle) фирмы Медтроник

Характер потока крови через искусственный клапан

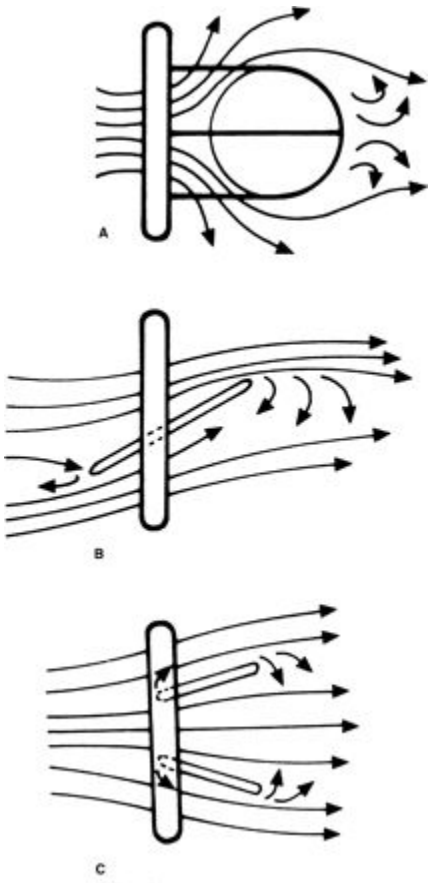

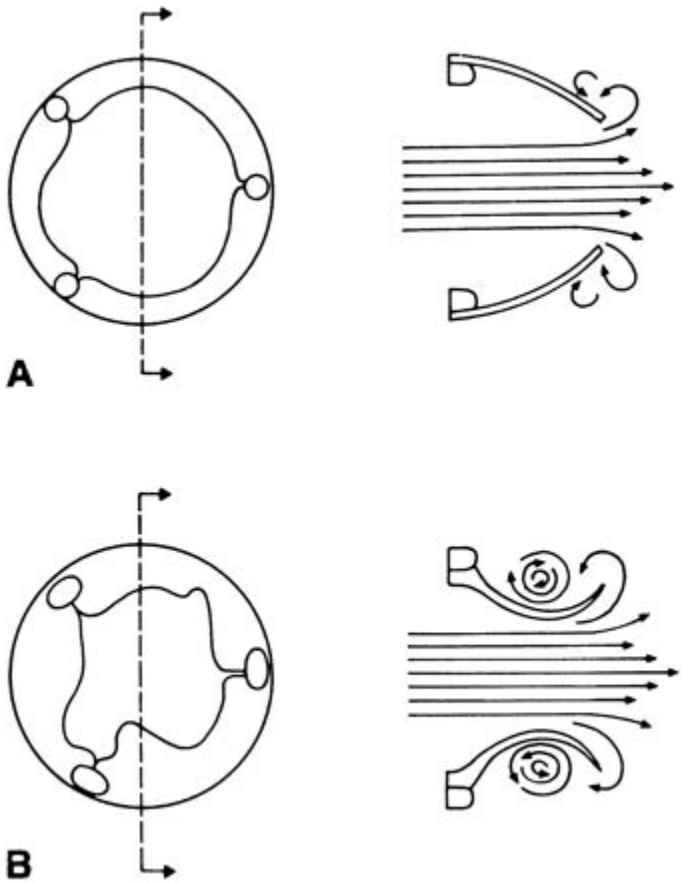

Доступ к митральному клапану

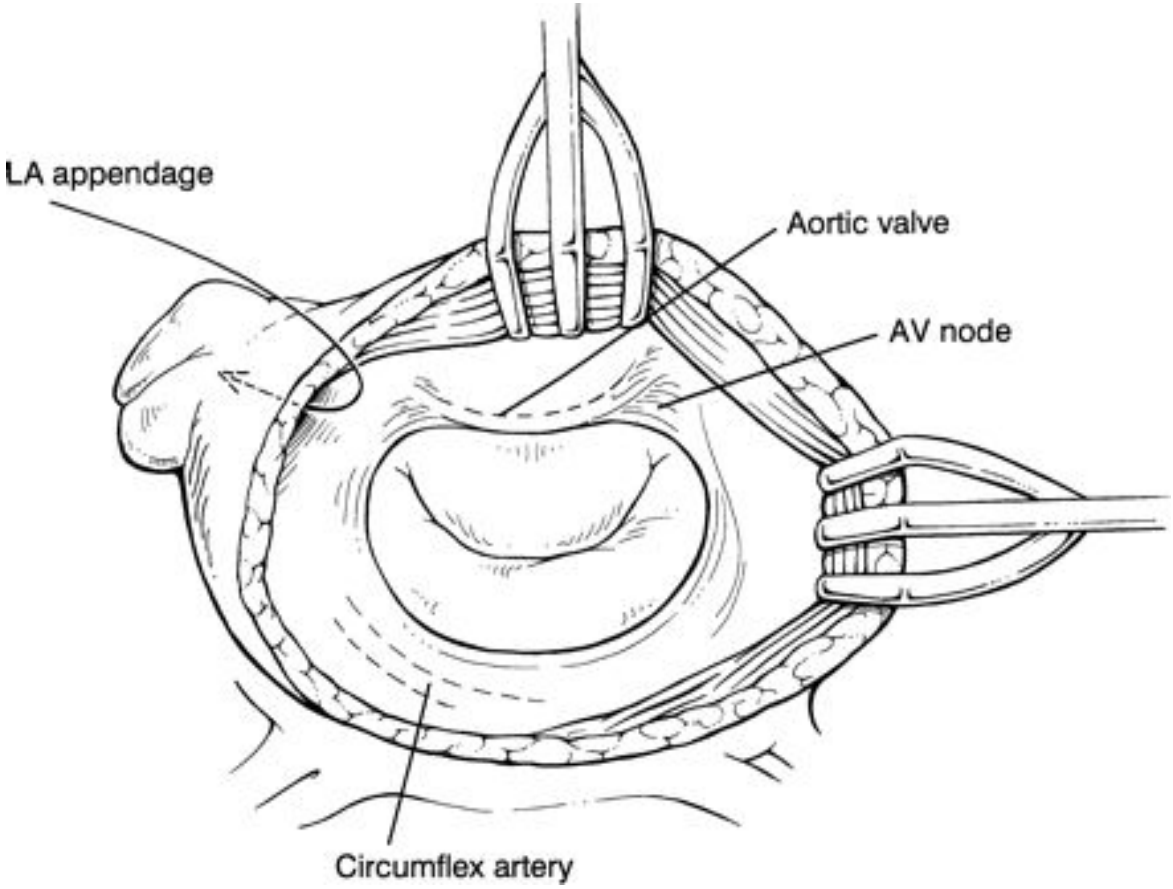
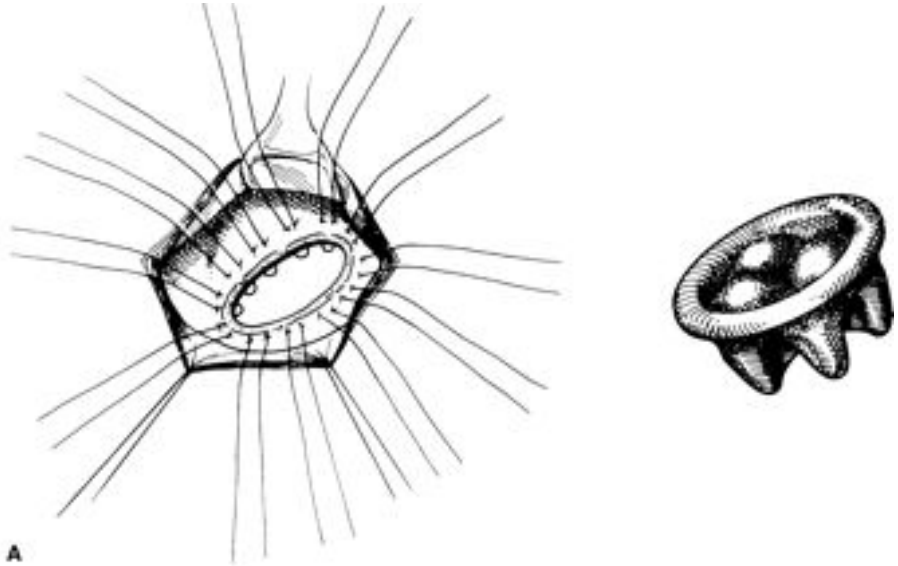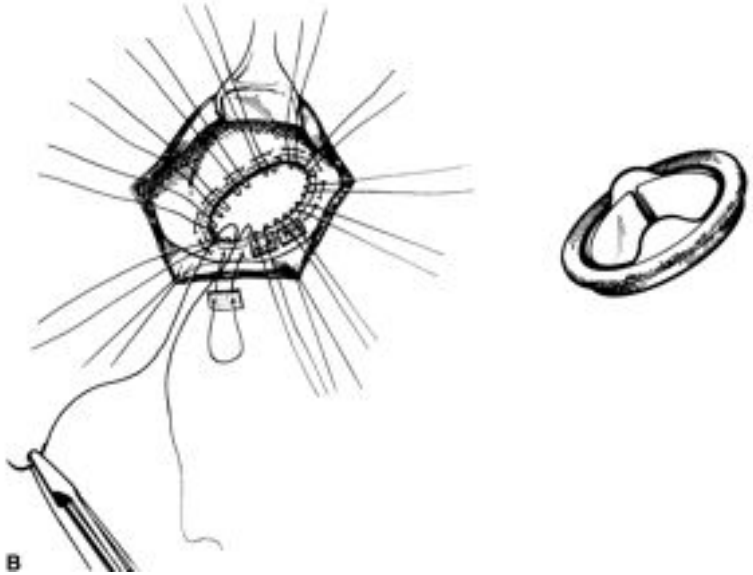
Процес замены клапана протезом