

# Ортопедическая ковка.

(материалы к практическим занятиям)

МГАВМиБ

каф. Хирургии.

Сергей Сухов [s\\_sukhov@mail.ru](mailto:s_sukhov@mail.ru)

# Взаимопонимание между врачом и ковалем

- При некоторых болезнях копыт, успешное лечение возможно только при совместной работе ветеринарного врача и коваля.



Семинар для ковалей и ветеринаров на XII ветеринарном конгрессе.

# Сегодня мы рассмотрим:

- Раны копыта, абсцессы подошвы и стрелки.
- Дефекты капсулы копыта, их исправление.
- Дефекты конечностей у жеребят.
- Ковка при болезнях челночного блока.
- Ламинит. Ковка при ламините.

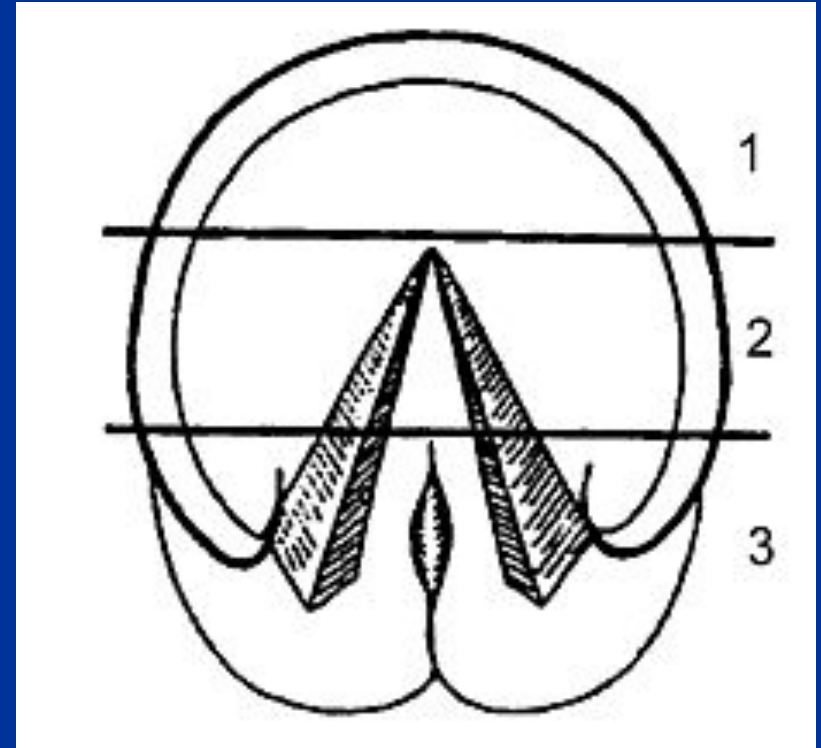
# Раны копыта

- Наиболее частая причина – укол гвоздем, острым металлическим предметом, стеклом.
- Резаные раны обычно неглубокие, но возможно сильное кровотечение.
- Колотые раны малозаметны, но, часто, довольно опасны.

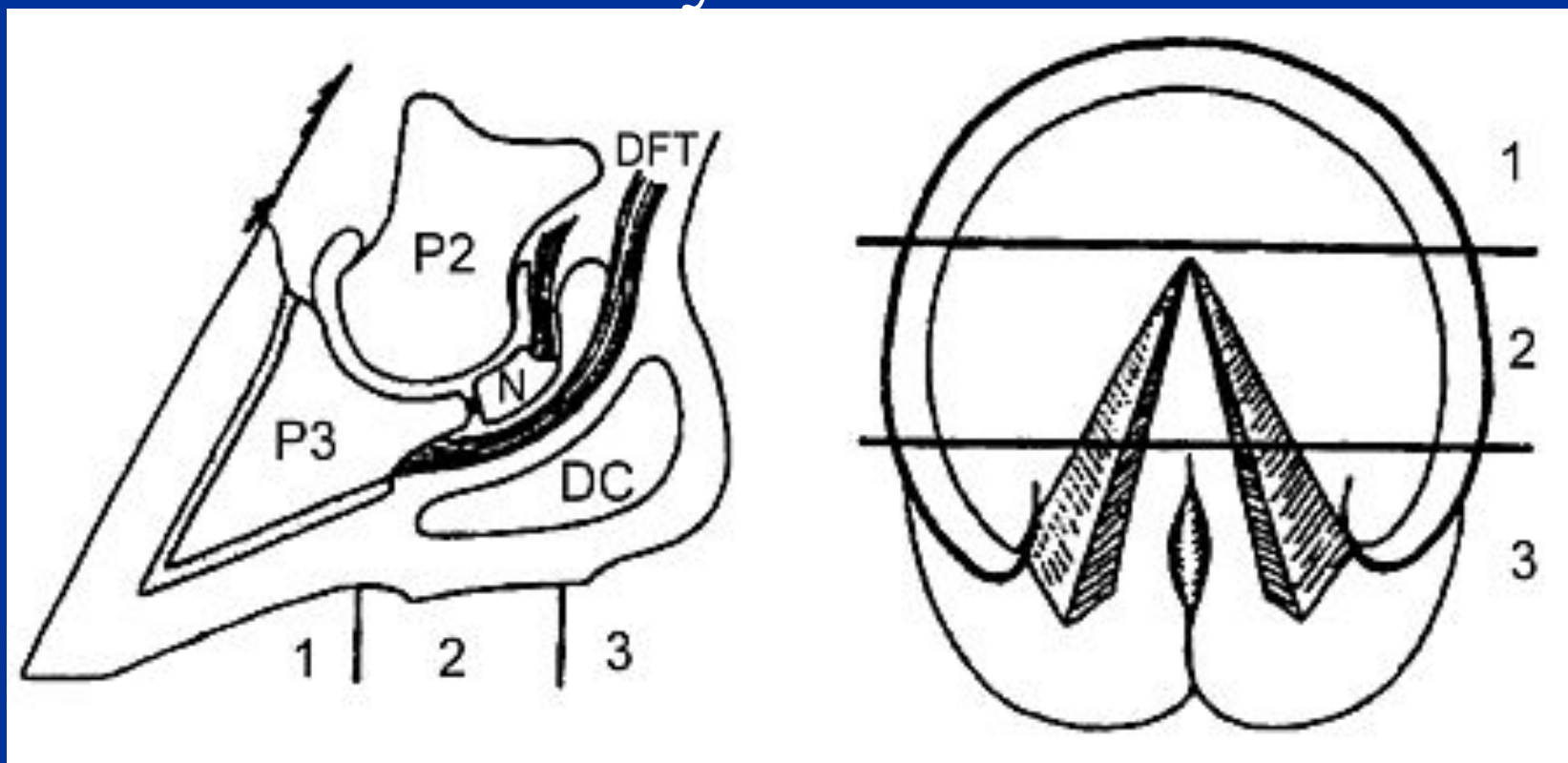
# Колотые раны:

Опасность ранения зависти от места расположения раны.

1. Относительно безопасно.
2. Возможны сложности.
3. Неприятности гарантированы.



# Место укола копыта



P2 – венечная кость, P3 – копытная кость, N – челочная кость, DFT – глубокий пальцевый сгибатель, DC – мякишный хрящ.

- Степень опасности зависит глубины раны и ее расположения.
- Глубокий укол в областях 2 и 3 может быть причиной тяжелых повреждений, например, *перелома челочной кости*.

# Повязки на копыто

- Ватно – марлевая повязка. Требуется защиты чехлом из плотной ткани («кисет»);
- Защитный башмак;
- Закрепление повязки в подкове лучинками;
- Использование подковы со съемным железным дном.

# Абсцессы подошвы и стрелки

- Причины:
  - Травмы копыта;
  - Ушибы подошвы
  - «наминки»;
  - Проникновение инфекции через поврежденный рог подошвы;
  - Занос инфекции с током крови.

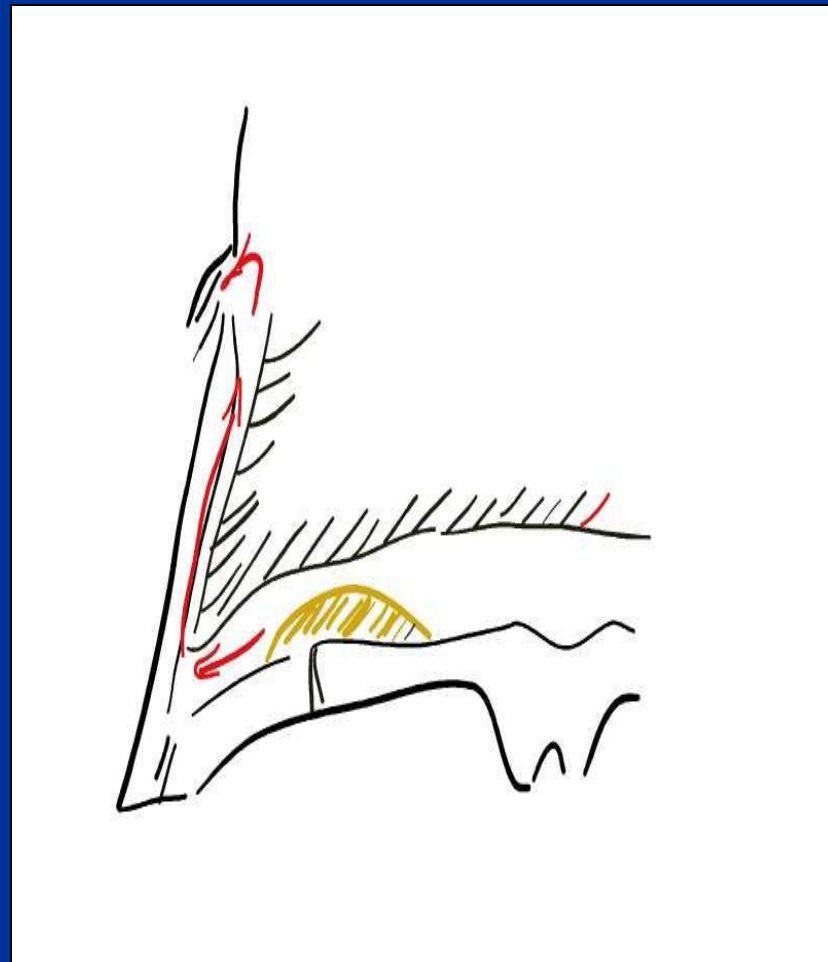


Жеребец Алмаз. Абсцесс стрелки развился в результате укола строительным гвоздем.



# Развитие абсцесса

- Скопившийся под роговым слоем подошвы гной движется по пути наименьшего сопротивления:
  - Отслаивает подошвенный рог в направлении стенки копыта;
  - Прорывается вдоль листочков роговой стенки к венчику;
  - Выходит наружу в области венчика.



# Вскрытие абсцесса

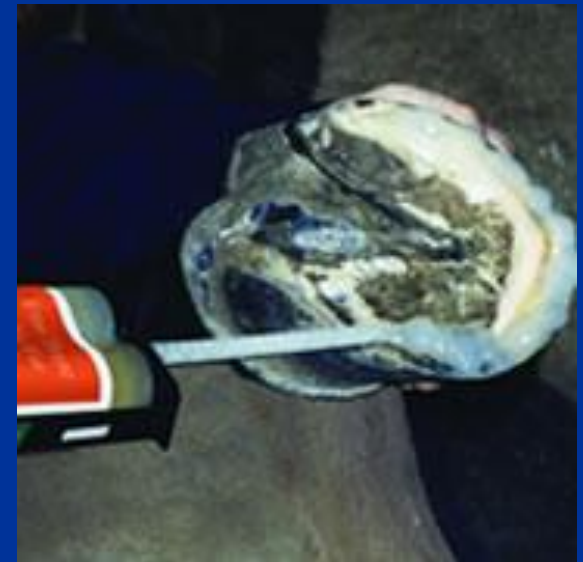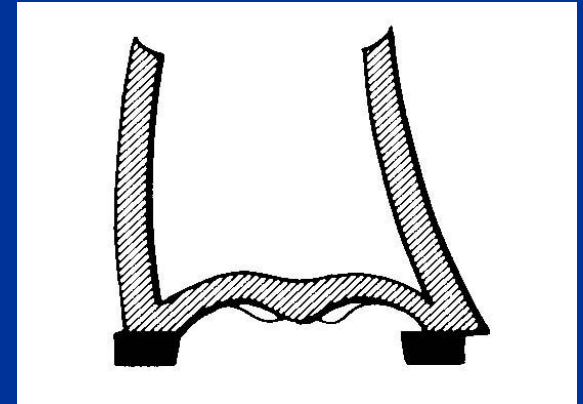
- Копытным ножом прорезается отверстие для оттока гноя.
- Размер отверстия должен быть достаточным для оттока гноя и обработки абсцесса.
- Излишнее удаление рога лишает рану механической защиты, возможна хромота.
- После полной кератинизации раны, старый рог «кармана» абсцесса может быть полностью удален.

# Дефекты рогового башмака копыта

- Нарушения формы копыта;
- «Заломы» – механическое повреждение копыта;
- Заболевание белой линии (WLD – white line disease) - «пустая стенка»;
- Трещины копыта;
- Расседины («поперечные трещины»).

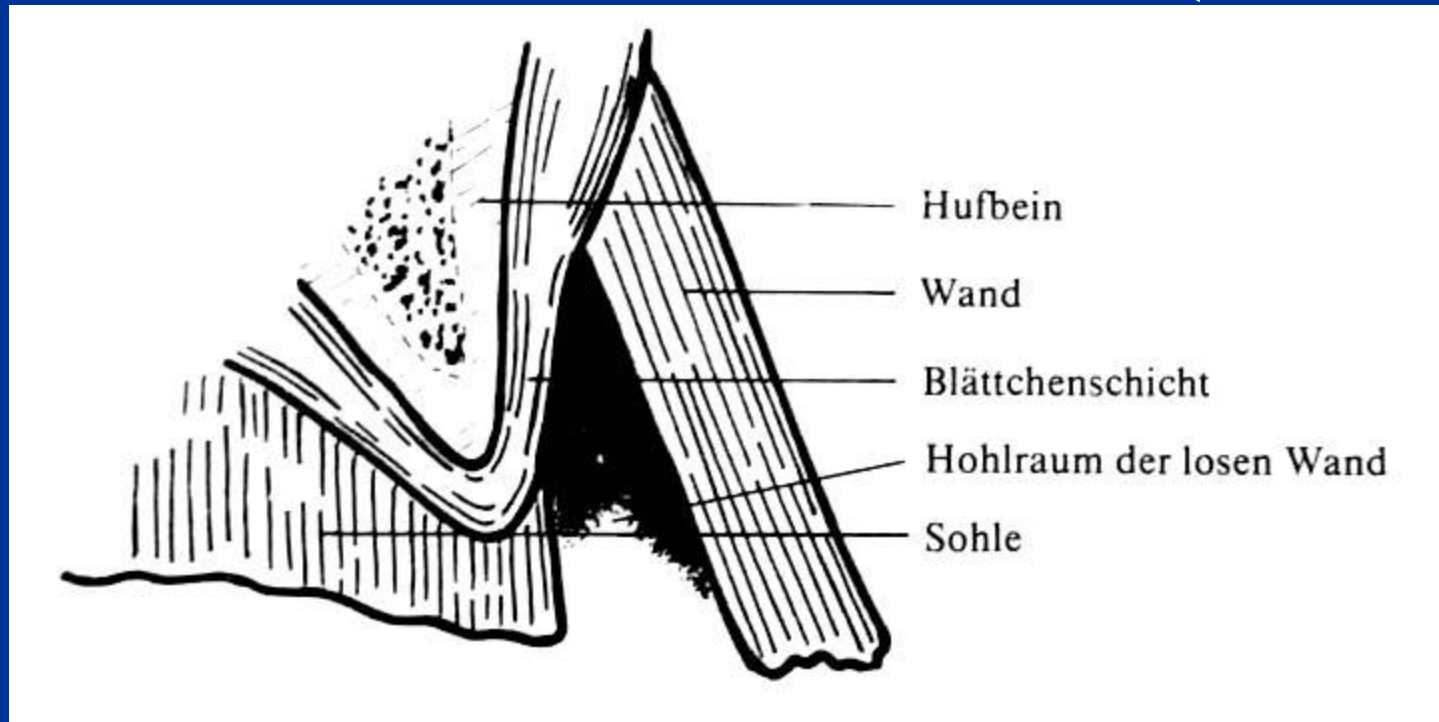
# Нарушения формы копыта

- Небольшие нарушения корректируются обычной расчисткой и ковкой.
- Значительные нарушения исправляются с использованием специальных материалов — клеевых композитов (копытных пластиков).



Vettec – “SuperFast Hoof Adhesive”

# Заболевание белой линии (WLD)



- Наиболее частая причина – нарушение гигиены содержания лошади.
- Нарушается связь между роговым башмаком и глубже лежащими частями копыта
- В тяжелых случаях возможна *ротация копытной кости.*

# WLD - лечение

- Обеспечение нормальных условий содержания
- Обработка дезинфицирующими средствами
- В случаях глубокого поражения – удаление поврежденной стенки и заполнение дефекта пластиком.

# WLD – заполнение пластиком

- Копыто разрушено по белой линии на  $\frac{1}{2}$  высоты.
- Лошадь хромотает.
- Закрепить подкову не удастся.



# WLD – заполнение пластиком (2)

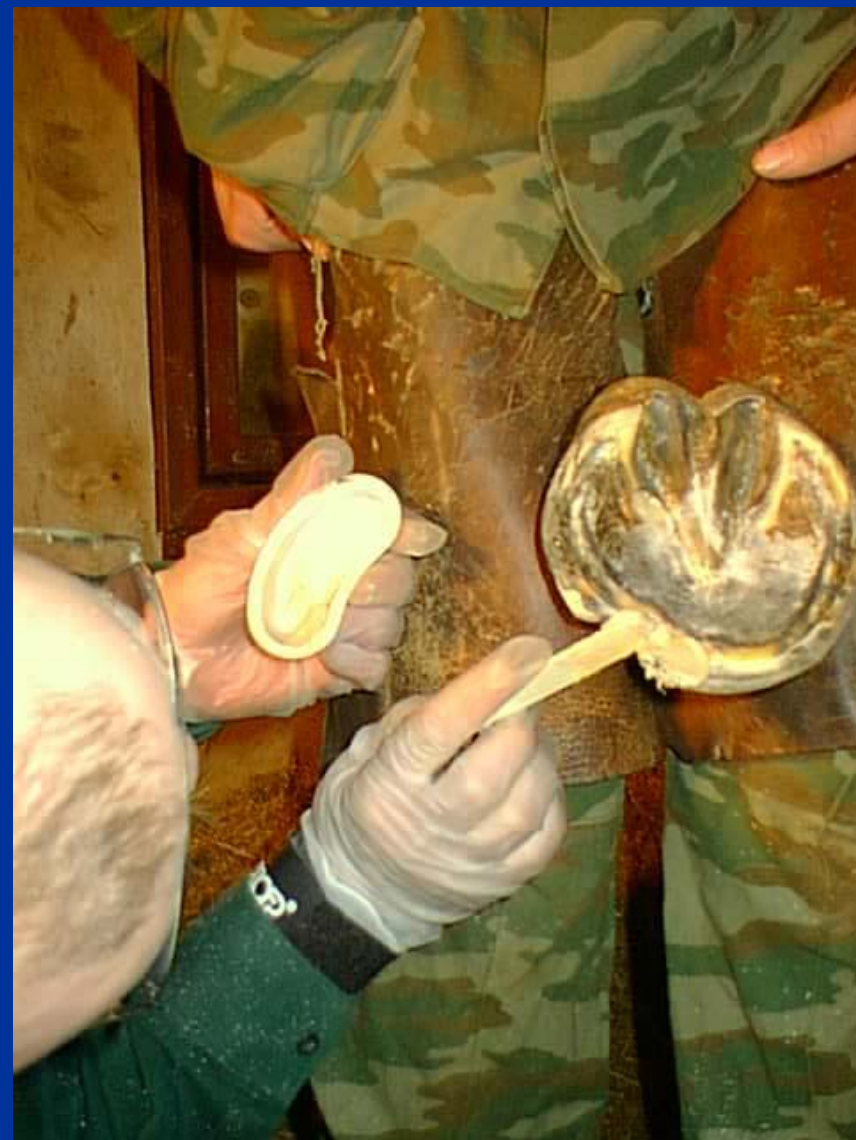- Весь пораженный рог удаляется фрезой. Поверхность обезжиривается и высушивается феном.





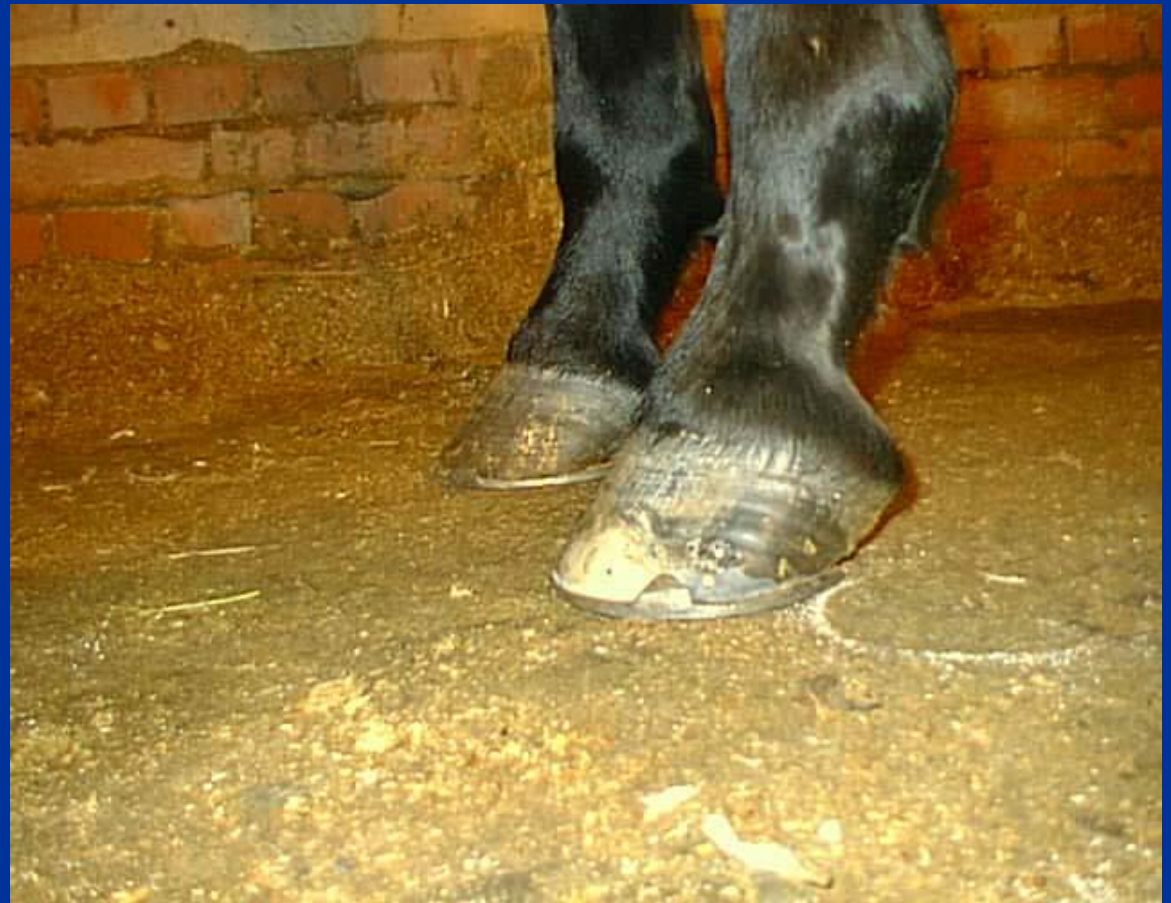# WLD – заполнение пластиком (3)

- Дефект рога заполняется акриловым пластиком («Bond-n-Flex»). Через 10 минут затвердевший пластик обрабатывают рашпилем и копыто куется.



# WLD – заполнение пластиком (4)

- Восстановленное копыто куется обычным образом.
- После 2 следующих перековок дефект копыта был устранен.

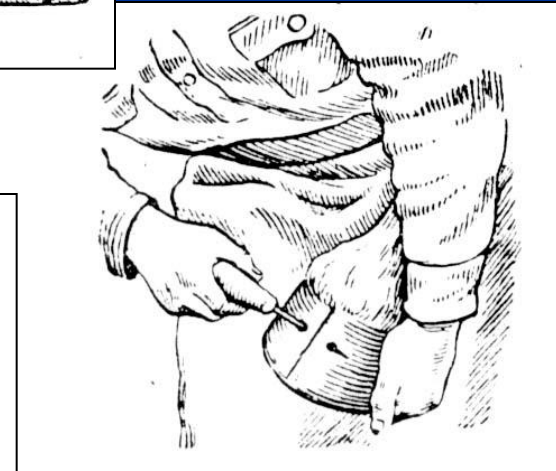
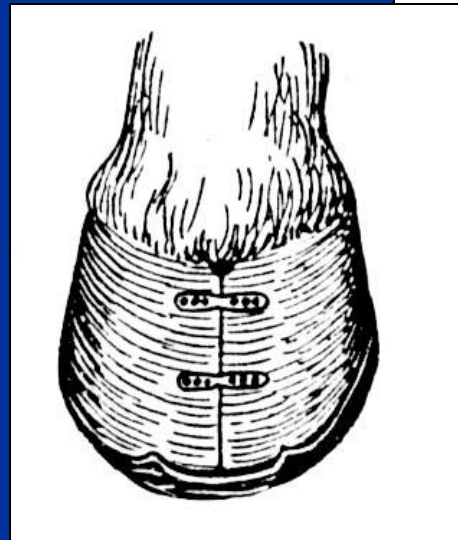
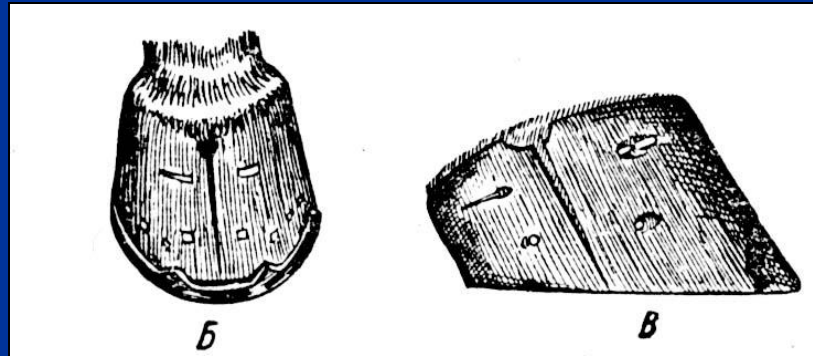


# Трещины копыта

- Трещины в зацепе – пяточные трещины
- Поверхностные – глубокие
- Идущие от подошвы – идущие от венчика

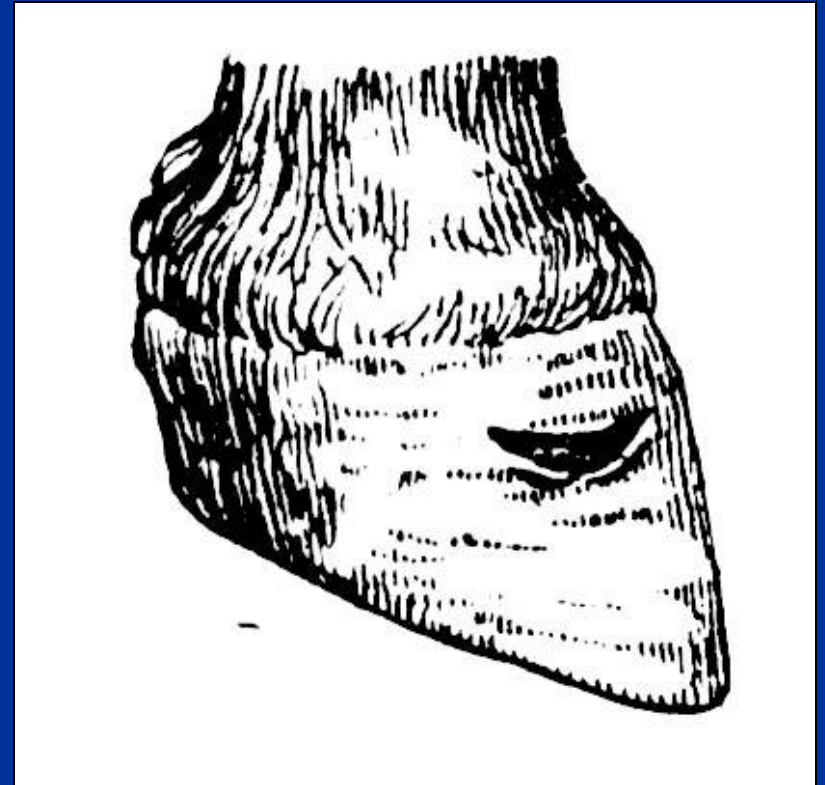
# Скрепление трещин

1. Склепывание гвоздем;
2. Скрепление проволокой;
3. Скрепление пластиной на шурупах;
4. Наклеивание заплаты.



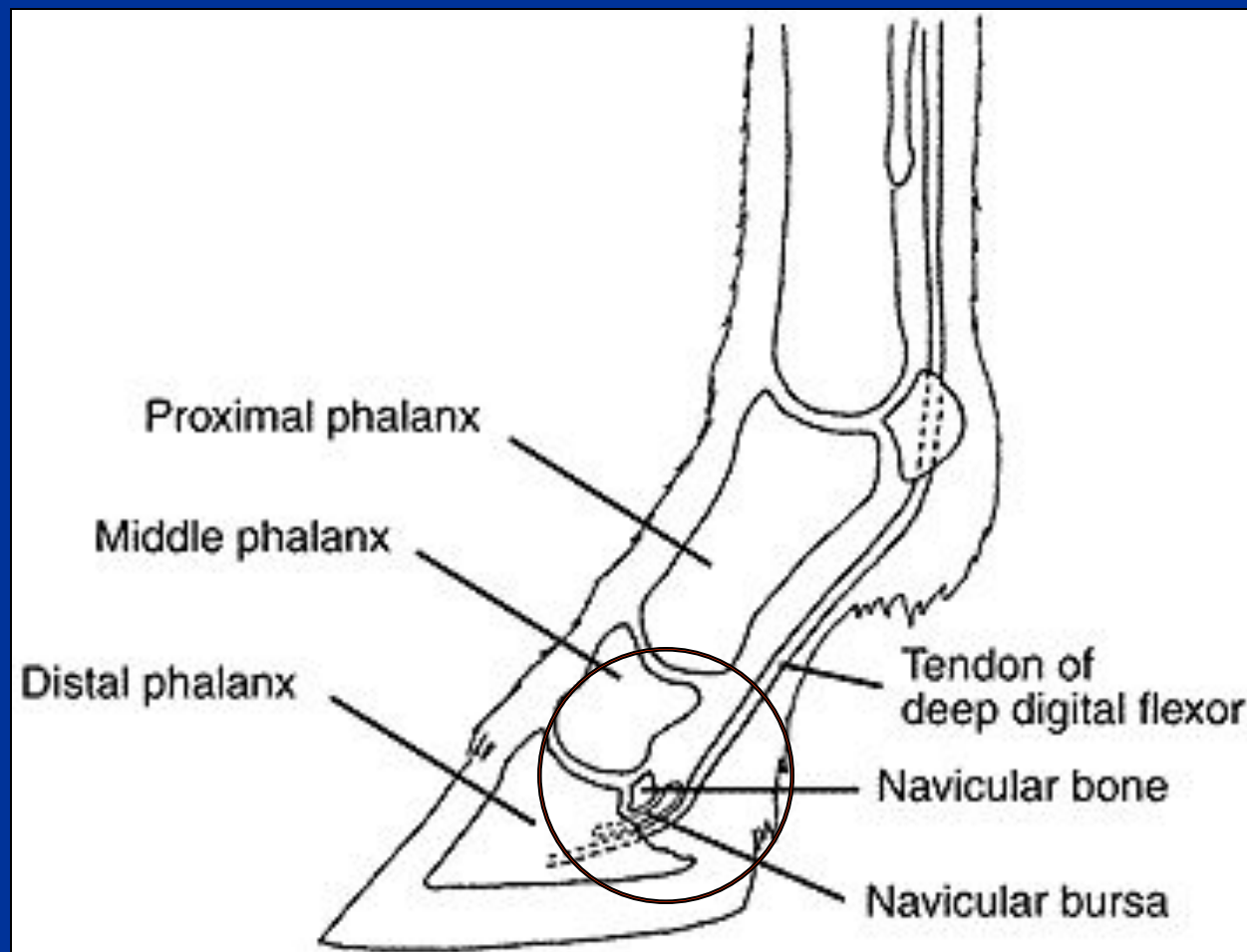
# Расседины

- Расседины – поперечные дефекты копытной стенки. Возникают обычно как результат воспаления венчика.



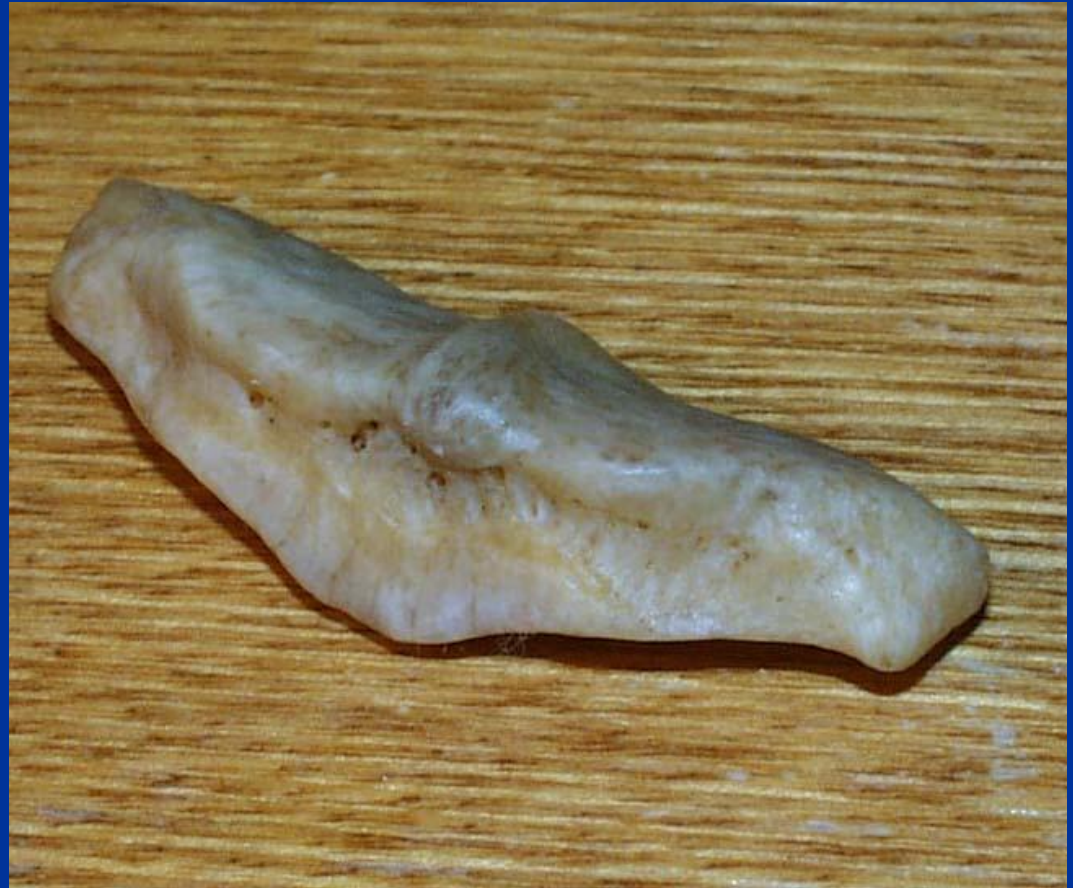# Заболевания в области челночного блока

- Заболевания в области челночного блока – частая причина хромоты у лошади.



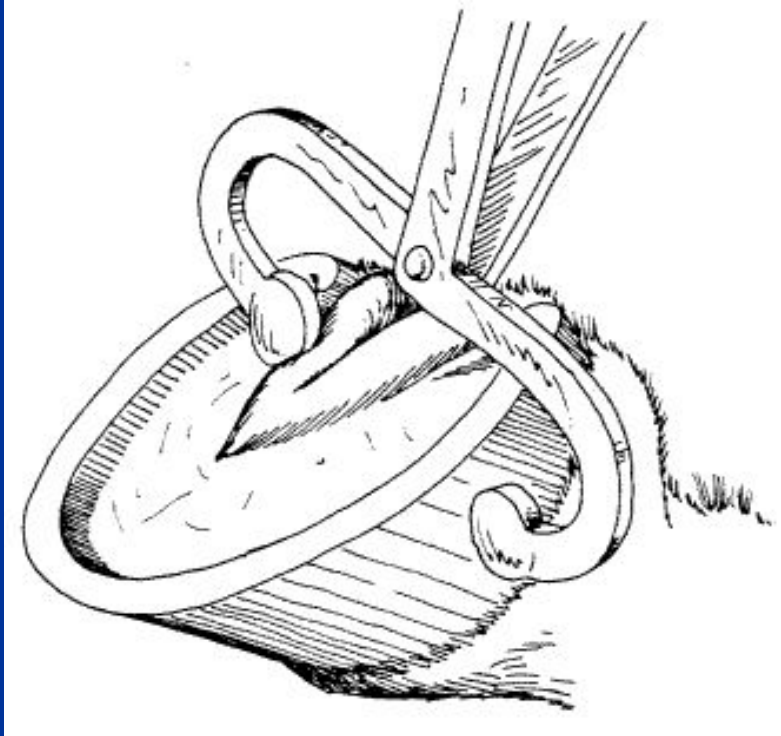
# Челночная кость

- Одна из самых небольших в организме лошади, челночная кость оказывается ответственной за большую часть случаев хромоты.



Кобыла Бунька. Питательные отверстия в челночной кости увеличены.

# Челночный блок – проба клещами



- Заподозрить проблемы с челночным блоком можно при положительном результате пальпации пробными клещами.
- Положение клещей показано на рисунке.

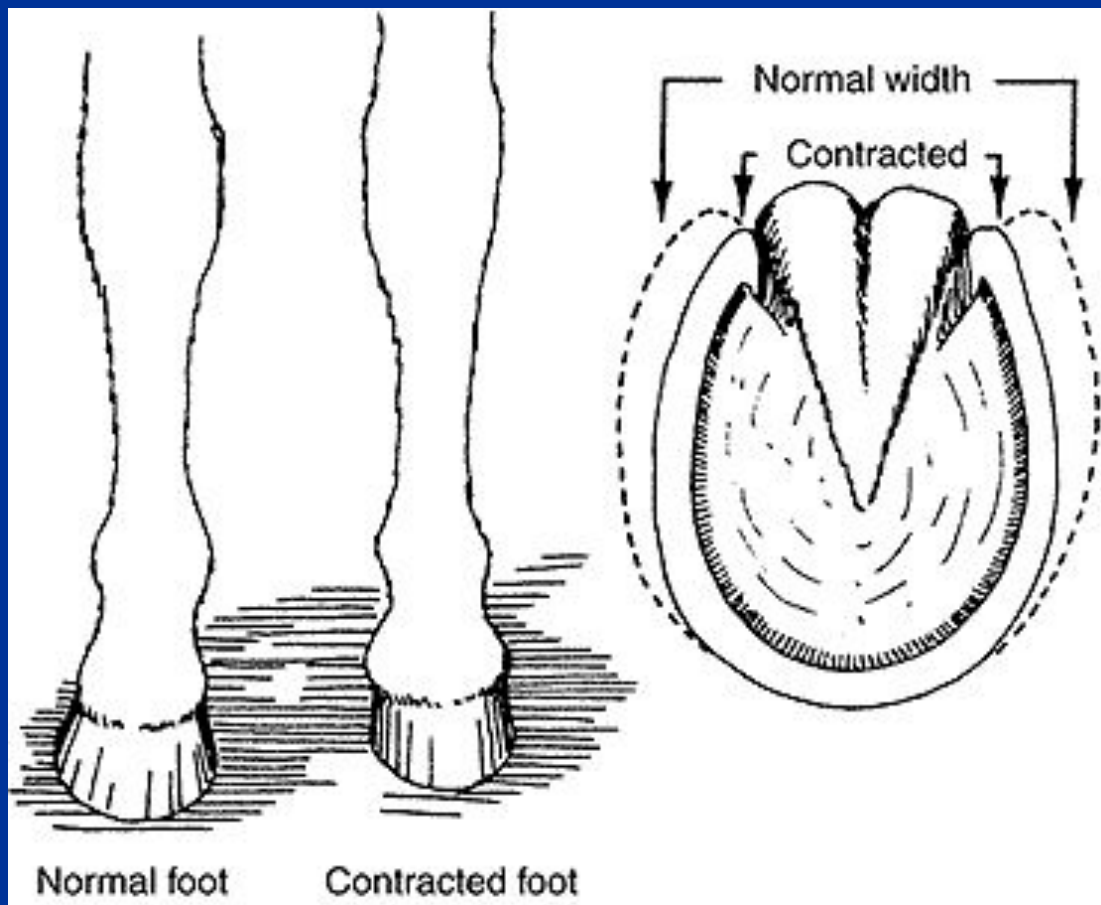


# Проба с клином

- Проба с клином – одна из основных при диагностике заболеваний челночного блока. Вместо рекомендуемого в учебниках клина удобнее использовать деревянную доску.

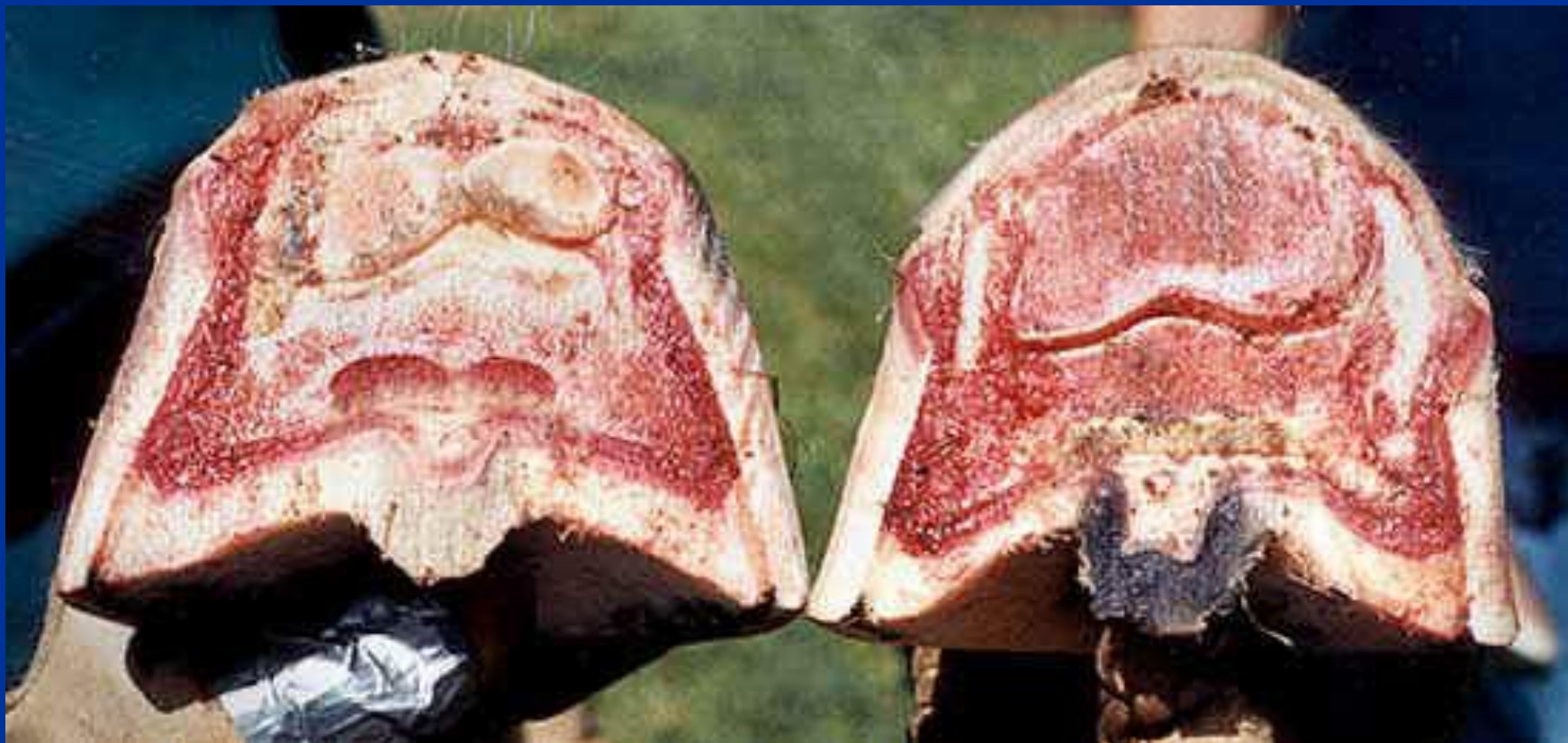

# Сжатое копыто



- Еще один характерный признак заболеваний челночного блока – сжатое копыто.

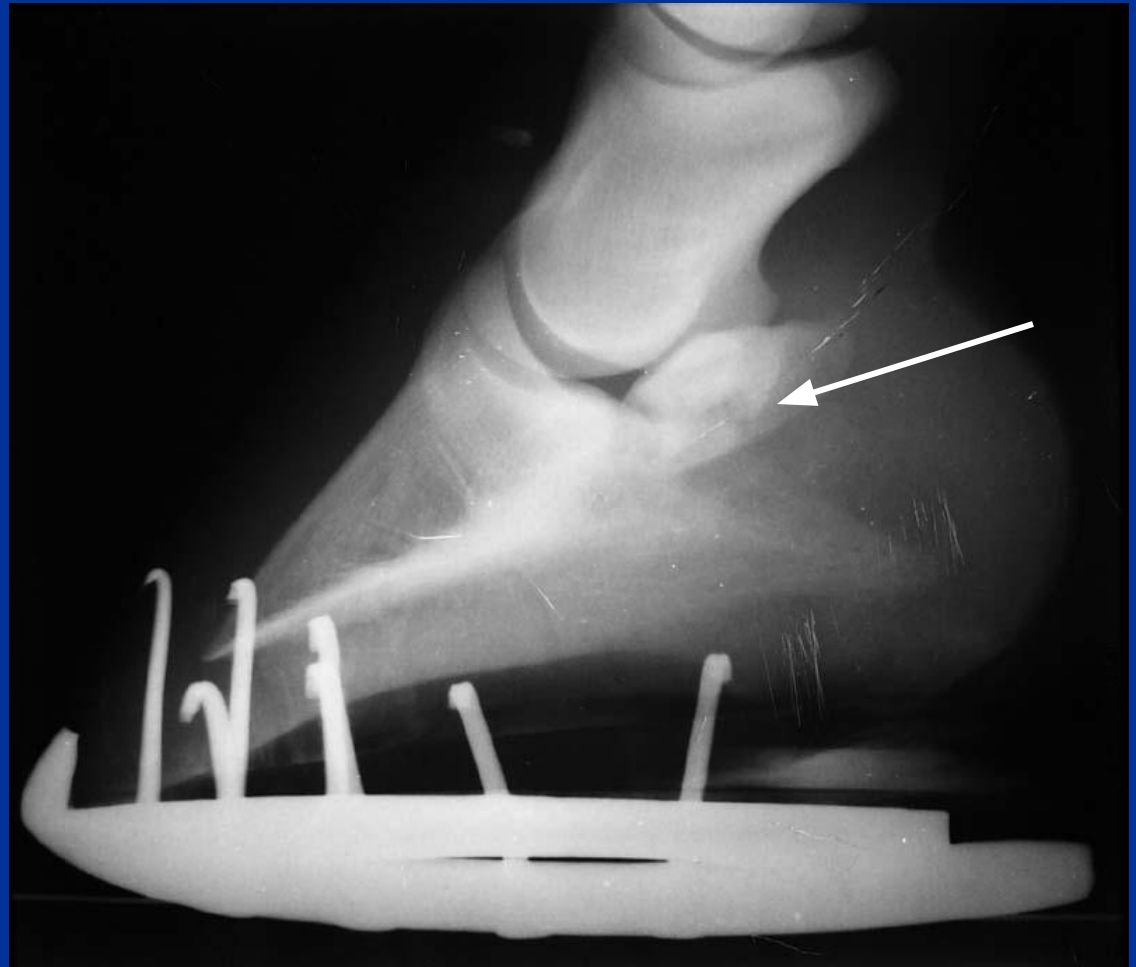
# Сжатое копыто



- Слева – нормальное копыто, справа – сжатое.
  - Суженные стенки сжатого копыта давят на область челночного блока, вызывая его повреждение.

# Челночный блок – рентгеновский снимок (латеромедиальная проекция)

Видно  
поражение  
челночной  
кости.

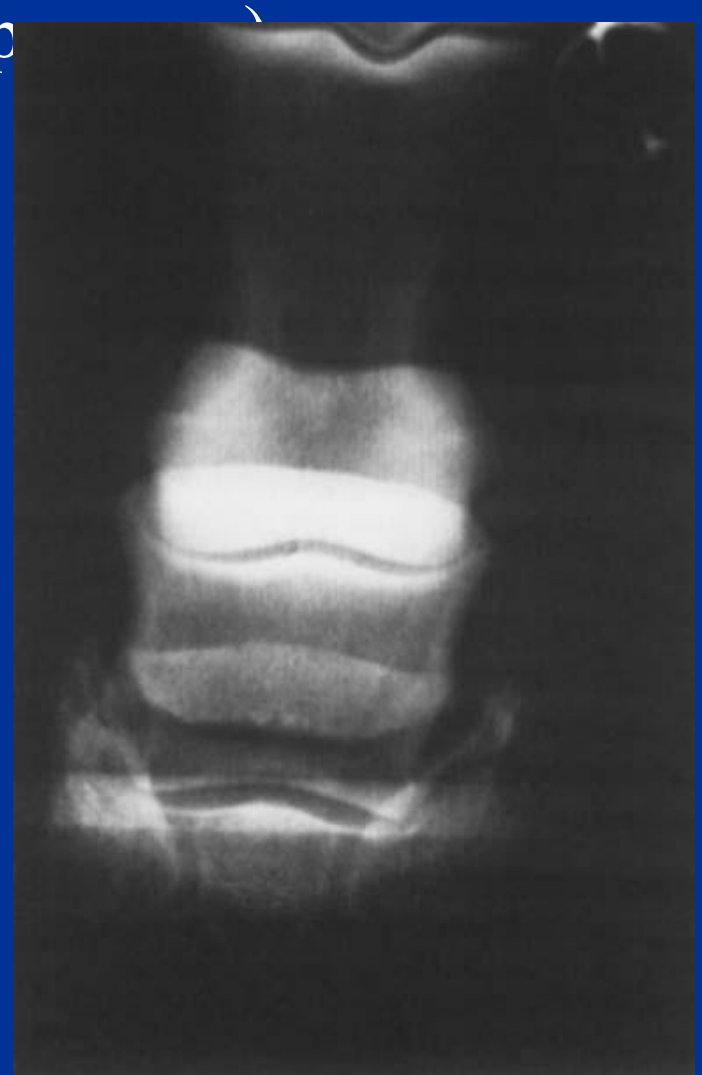


Мерин Гурзуф – осмотр при покупке. Хромота не выражена. На снимке видно повреждение челночной кости.

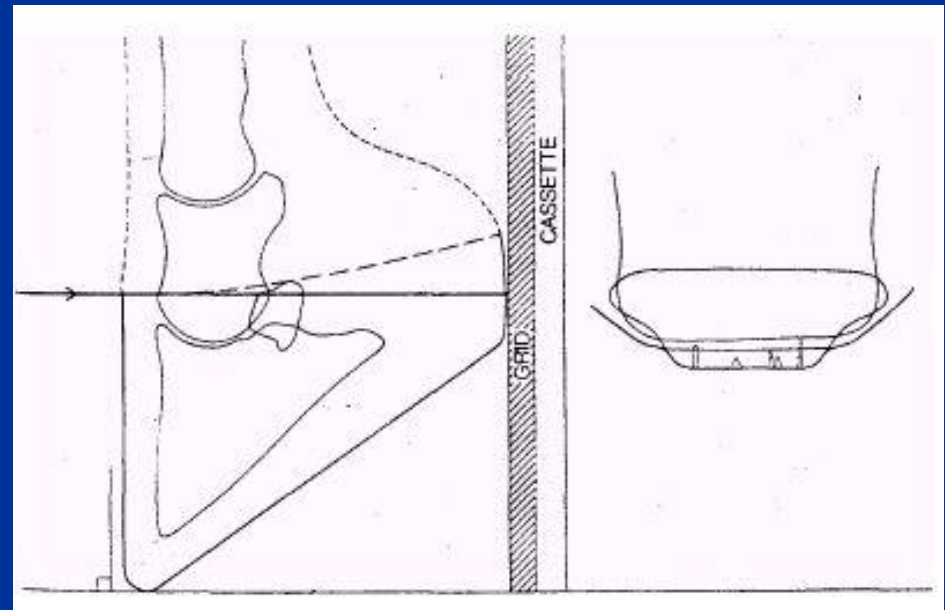
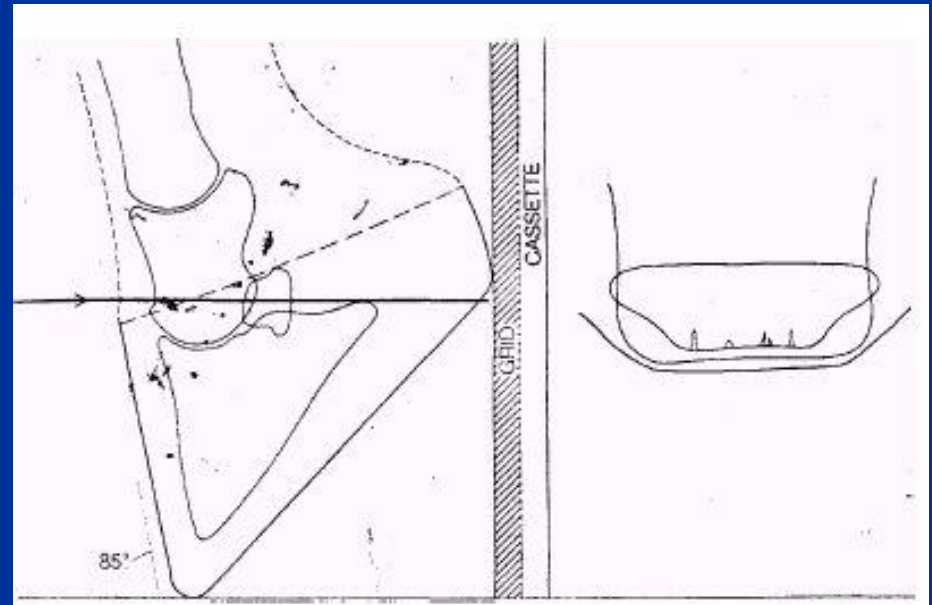
# Челночный блок

(дорсопальмарная пр

- Дополнительную информацию могут дать снимки в других проекциях.
- Дорсопальмарная проекция довольно сложна в выполнении.



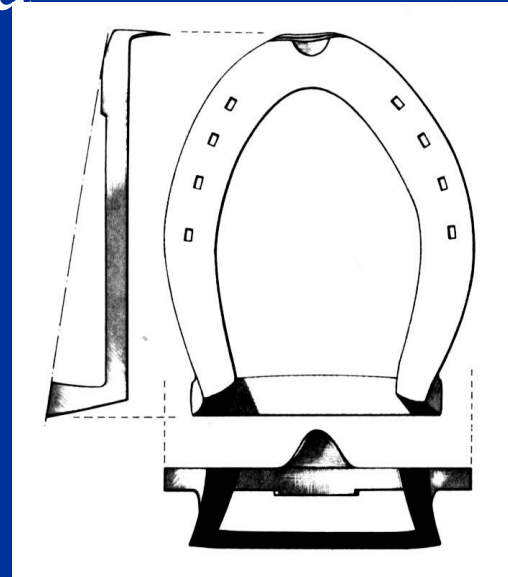
Изменение угла съемки  
позволяет обследовать  
различные поверхности  
челючной кости



# Ковка при заболеваниях челночного блока

- Цель ковки – ослабить натяжение сухожилия глубокого пальцевого сгибателя и уменьшить его давление на челночную кость. Основные способы:

1. Увеличение зацепного угла копыта;
2. Смещение центра давления в пяточную часть копыта.



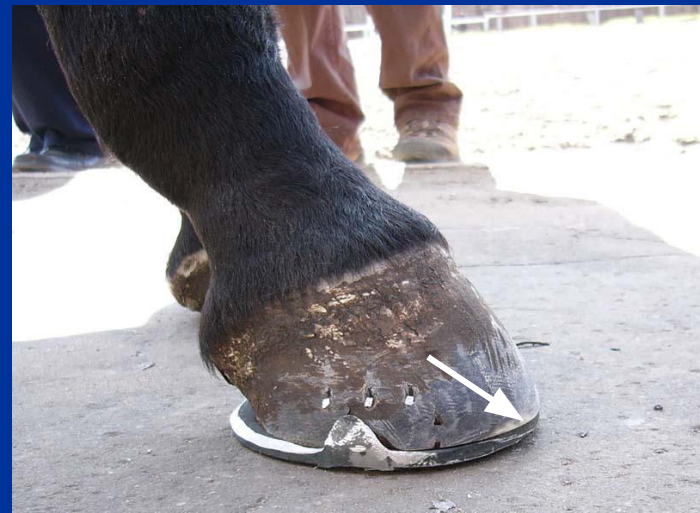Подкова с приподнятой пяткой



Круглая подкова

# Пример ковки

- Заболевание челночного блока, кривое копыто.
- Для ковки выбрана круглая подкова с *расширенной ветвью* для компенсации кривого копыта. Подкова с 2 отворотами смещена назад, *зацеп сильно обрезан*.





# Ламинит

- Ламинит – воспаление кожи копыта, при котором происходит нарушение связи между кожей копыта и роговым башмаком.
- Сильная боль вынуждает лошадь принимать характерную позу – конечности выдвинуты вперед, вес тела перенесен на пяточные части копыта.

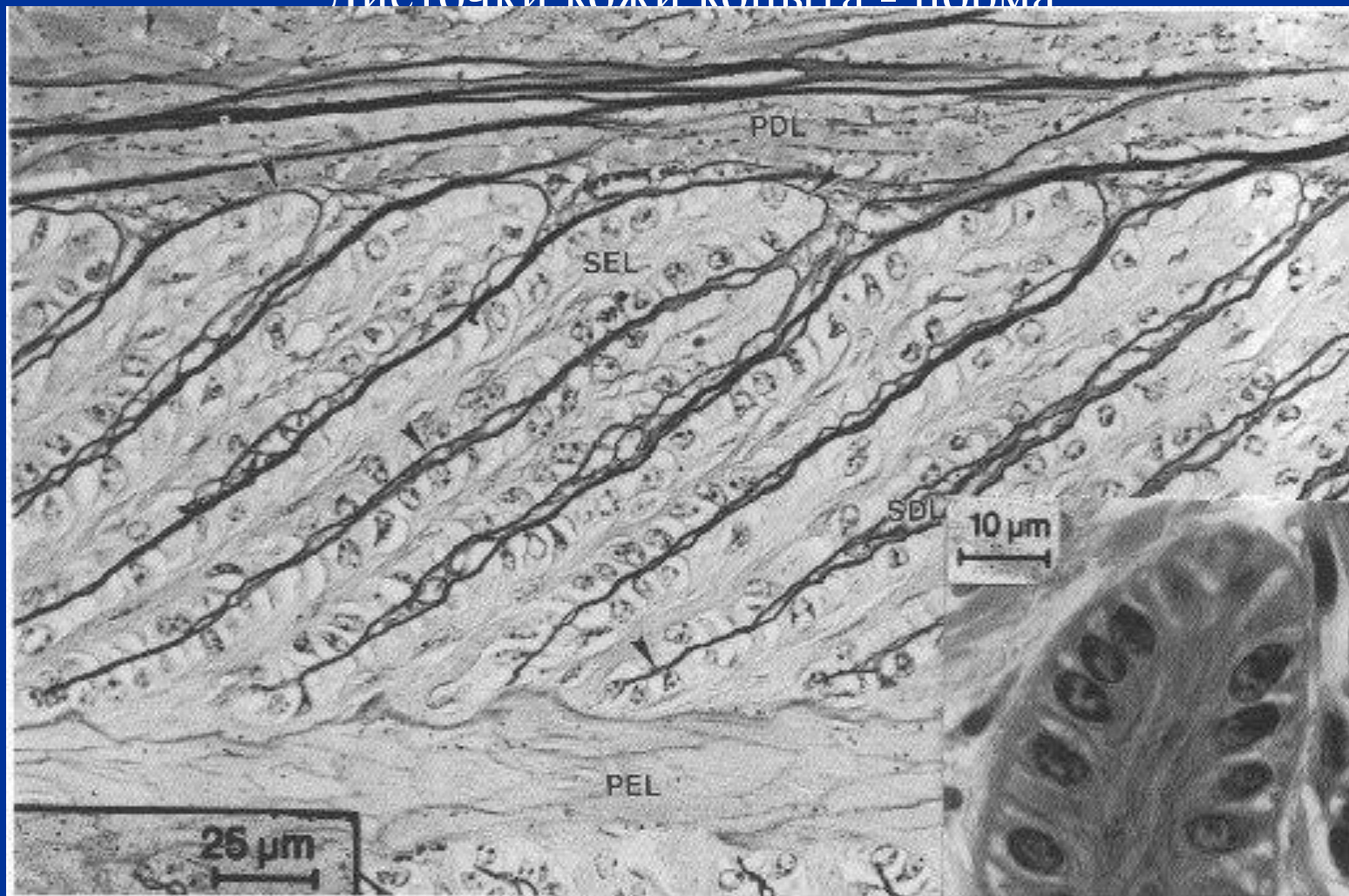


Кобыда Халла – острый ламинит.

# Причины развития ламинита

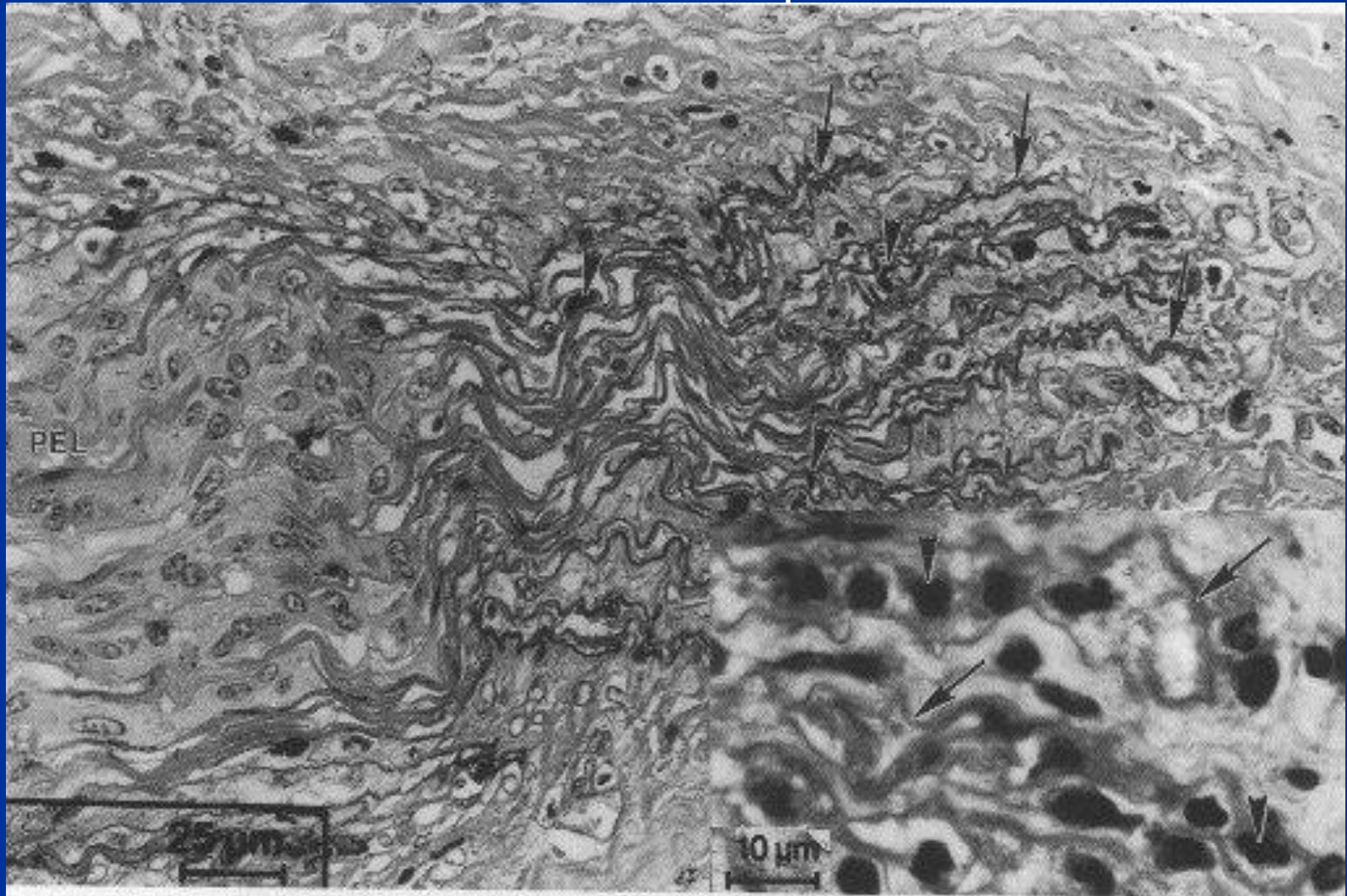
- Перекорм белковыми кормами;
- Задержка плаценты у кобыл;
- Применение стероидных препаратов;
- Перевыпас по молодой траве;
- Перегрузка копыта из-за заболевания противоположной конечности;
- Тяжелая работа по твердому грунту;
- Поение холодной водой после работы;
- Колики;
- Тяжелые общие заболевания;
- Ожирение;
- Отравления;
- ... и еще 1001 причина.

## Листочки кожи копыта - норма



*SEL - secondary epidermal lamellae ; SDL – secondary dermal lamellae ; PEL - primary epidermal lamellae.*

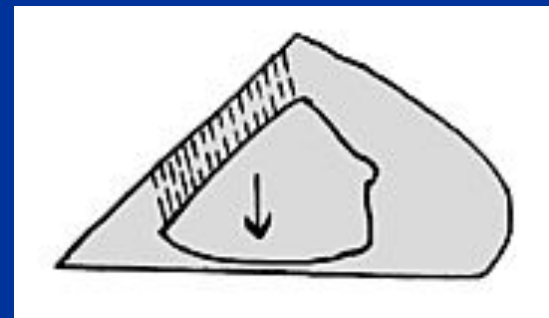
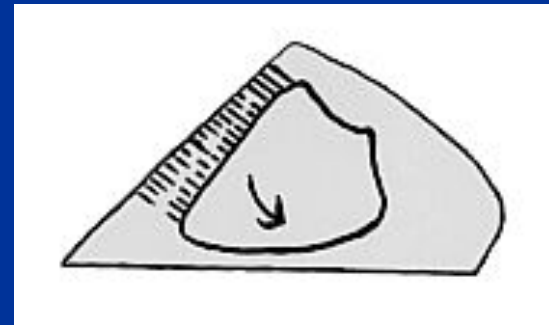
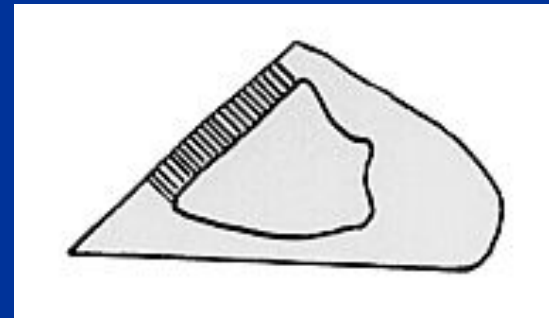
## Листочки кожи копыта при ламините



Структура сильно нарушена. Стрелками указаны нейтрофилы, вышедшие в ткань.

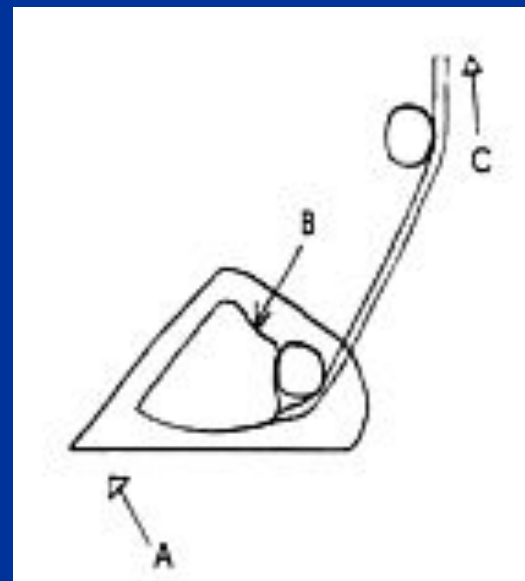
# Развитие ламинита

1. На ранних стадиях связь между рогом и кожей копыта не нарушена
2. Затем, связь нарушается и происходит ротация копытной кости.
3. На поздних стадиях копытная кость смещается к подошве.



# Ламинит – действие глубокого пальцевого сгибателя

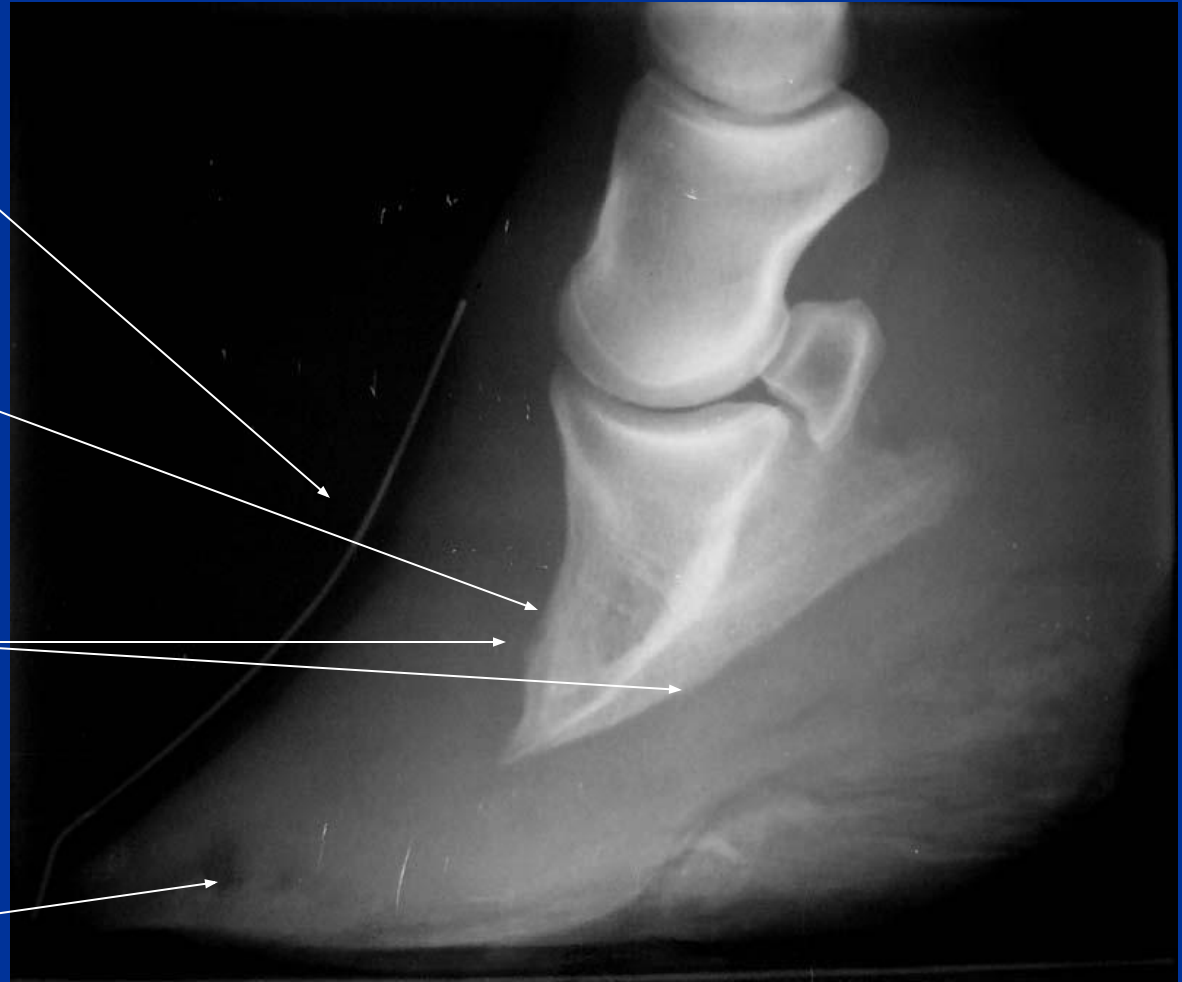- Смещению кости способствует действие сухожилия глубокого пальцевого сгибателя.
  - А – давление грунта;
  - В – вес тела лошади;
  - С – натяжение сухожилия.



# Хронический ламинит – рентгеновский

- Дорсальная стенка копыта искривлена – «трамплин»
- Видна сильная ротация копытной кости.
- Передняя и подошвенная поверхности копытной кости изменены.
- В зацепной части копыта видна полость

## СНИМОК



Жеребец Галабек – хронический ламинит

# Подошва копыта при ламините

- При сильном поражении возможно разрушение подошвы и выпадение копытной кости. Возможна гибель от сепсиса.

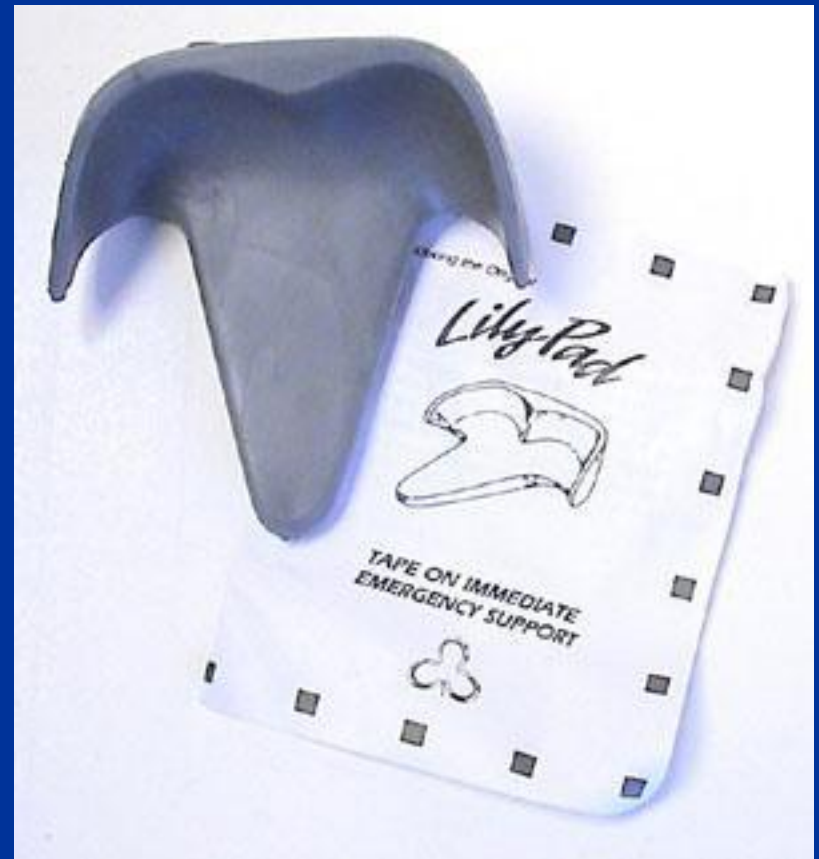

Кобыла Халла – пролапс подошвы



# Острый ламинит – помощь со стороны коваля

- Наложение мягкой повязки:
  - Ватно – марлевая повязка;
  - «Lily pads» - специальные резиновые стельки
- При сильном поражении и начавшейся ротации Р III:
  - Удаление дорсальной стенки копыта для обеспечения дренажа ( NB! по указанию и под руководством ветеринарного врача!)



# Хронический ламинит - ковка

- Ну, а теперь – давайте порисуем на доске..

# Использованная литература

- **С.Н. Кревер** Подковывание и болезни копыт лошади (ветеринарная ортопедия)/ ОГИЗ Сельхозгиз (1947).
- **Y. Avisar** Farriery & Laminitis / *ANVIL Magazine*, (1996) 1.
- **J.A.Butler** et al. / Clinical radiology of the horse. Oxford etc., Blackwell science (2000).
- **G. Fathauer** Treating NAVICULAR Syndrome without Horseshoes / Интернет-публикация. Фотографии - Jennifer Schalk.
- **R. C. McClure** Navicular Syndrome in Horses. / Интернет – публикация, University of Missouri.
- **B. Münzer** Röntgendiagnostik in der Pferdenpraxis / Beate Münzer – Stuttgart: Enke (1982).
- **C. C. Pollitt** The Basement Membrane Pathology: A Feature of Acute Equine Laminitis / *Equine vet. J.*, (1996) **28** (1) 38-46
- Материалы с веб-сайта **Vettec** <http://www.vettec.com>