

МОУ «Гимназия №2»

---

Интегрированный урок физики и биологии  
«Глаз и его оптическая система.»

Автор: Афанасьева З.Р  
учитель биологии,  
высшей категории,  
Оборудование: мобильный класс,  
Технология: ИКТ.

2007год

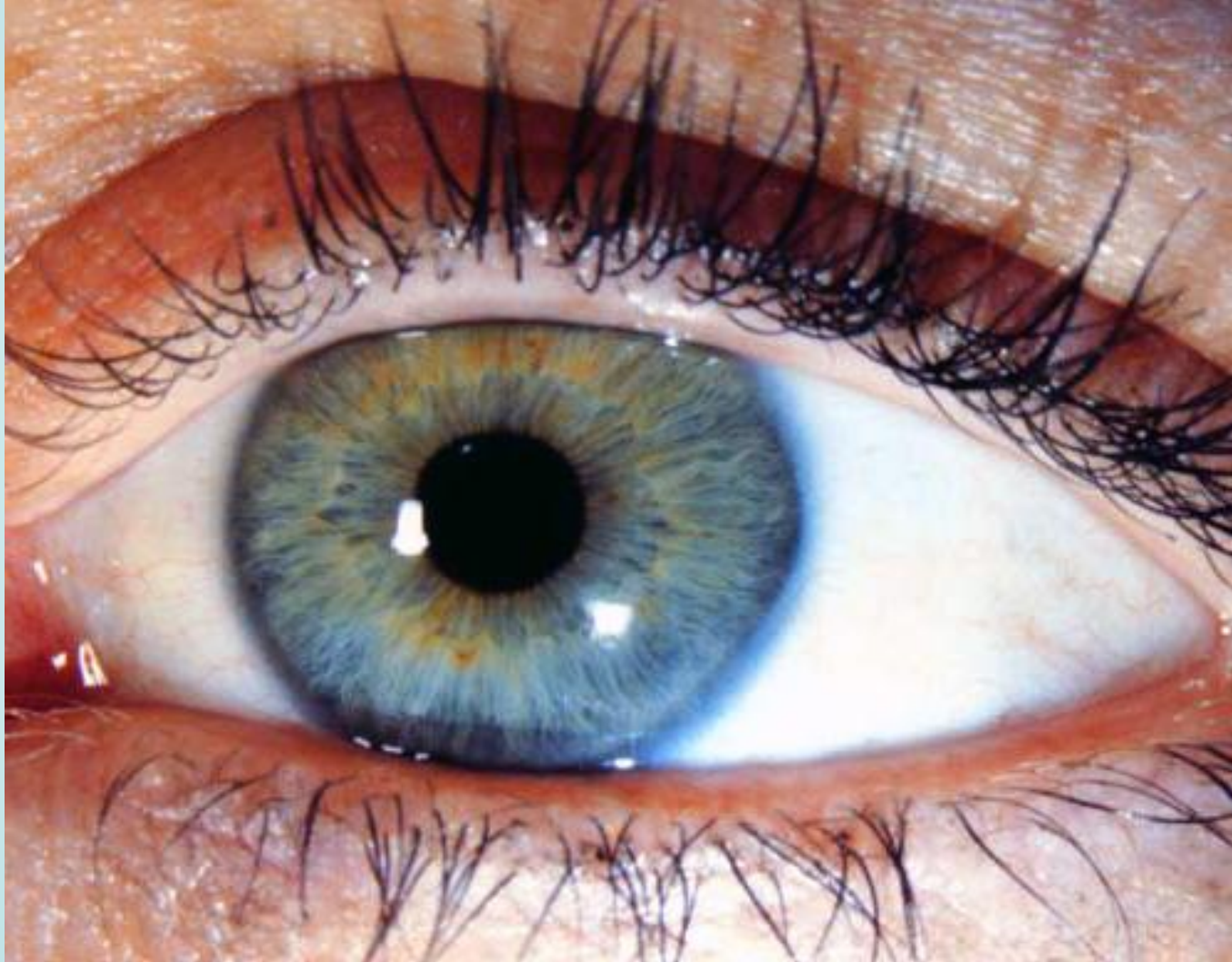
# Цели и задачи:

- обобщить и систематизировать знания учащихся о строении глаза с анатомо-физиологической точки зрения и как оптического прибора;
- закрепить умение рассчитывать оптическую силу линзы;
- развивать межпредметные связи и связь с жизнью;
- убедиться в необходимости соблюдения гигиены зрения;
- поддерживать интерес к физике.

# План урока.

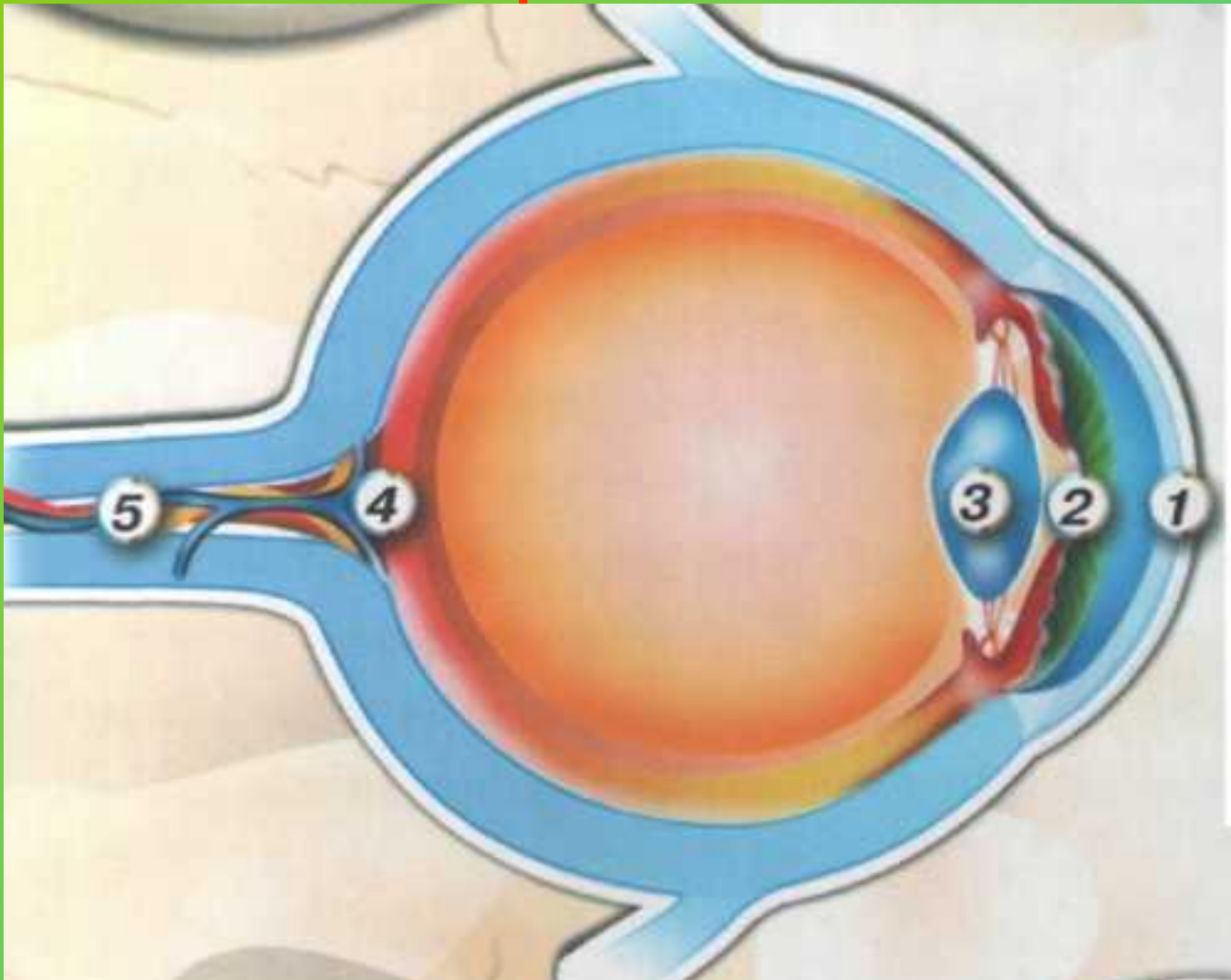
- **Мотивация урока.**
- **Актуализация знаний.** Строение глаза с анатомо-физиологической точки зрения (учитель биологии).
- Глаз как оптическая система. Ход световых лучей в глазе. Демонстрационные опыты (учитель физики).
- **Обобщение и систематизация знаний.** Самостоятельный эксперимент учащихся: 1) сборка модели нормального глаза, получение на экране-«сетчатке» одновременно действительных перевернутых изображений близкого и далекого предметов (окна и оправы линзы); 2) сборка моделей близорукого и дальнозоркого глаза.
- Причины близорукости и дальнозоркости (учитель биологии).
- Исправление дефектов зрения с помощью очков. Фронтальные опыты по подбору собирающей линзы для очков, исправляющих дальнозоркость, и по устранению близорукости рассеивающей.
- **Закрепление.** Оптическая сила линзы, единицы оптической силы( практическая работа).
- Болезни глаз (катаракта, глаукома, бельмо) - выступление врача.
- Гигиена зрения. Профилактические меры по предупреждению близорукости, дальнозоркости. Гимнастика для глаз (советы медицинской сестры школы).
- **Домашнее практическое задание.**
- **Рефлексия.**

# Зрительный анализатор

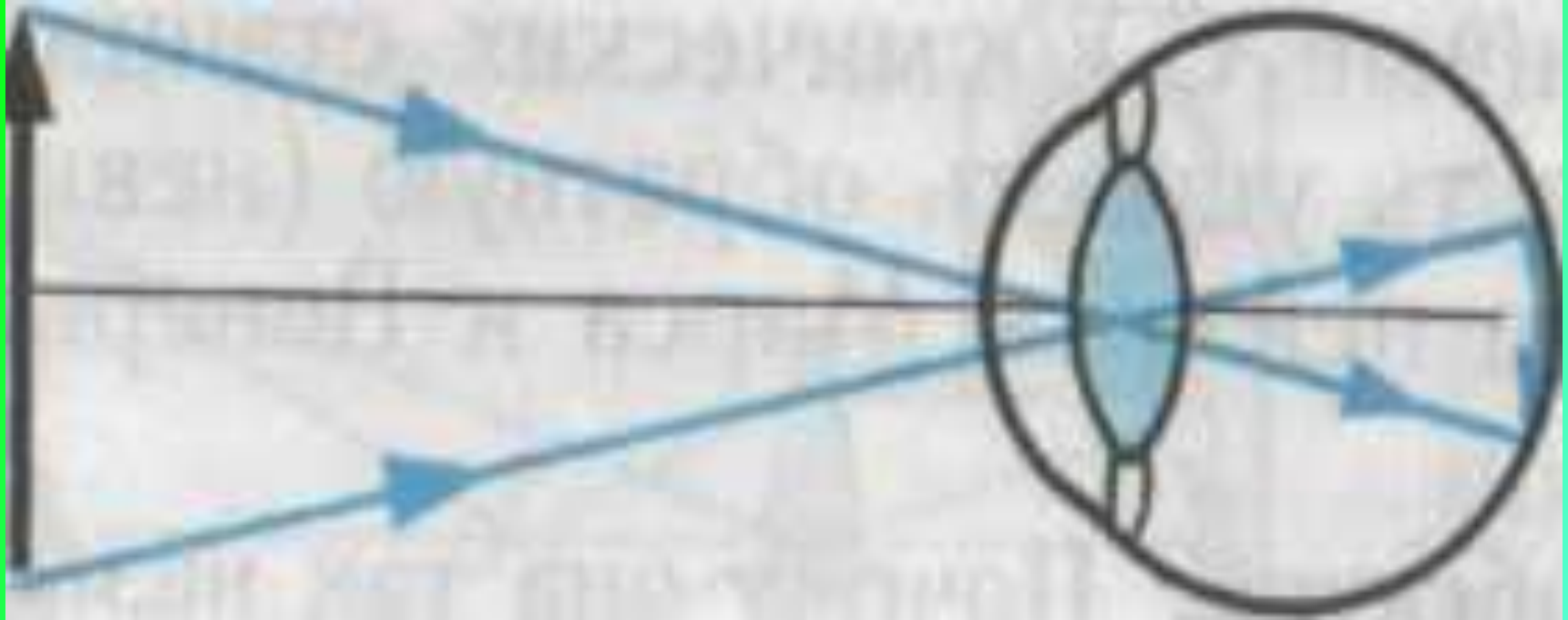


Основной объём информации об окружающем мире человек получает по оптическому каналу.

# Анатомо – физиологическое строение глаза.

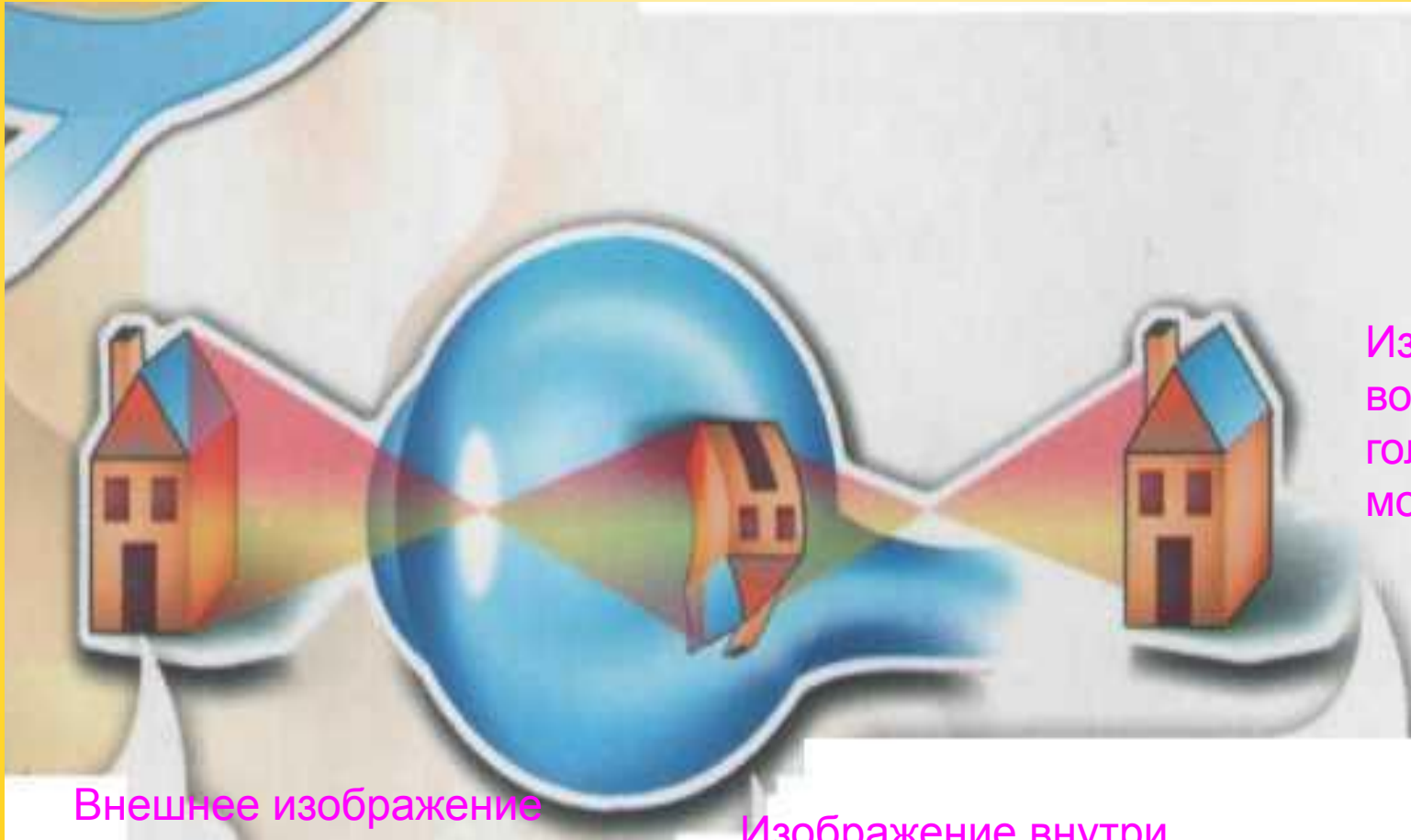


# Ход световых лучей в глазе.



- Действительное;
- Уменьшенное;
- перевёрнутое.

Посредством глаза, а не глазом  
Смотреть на мир умеет разум.

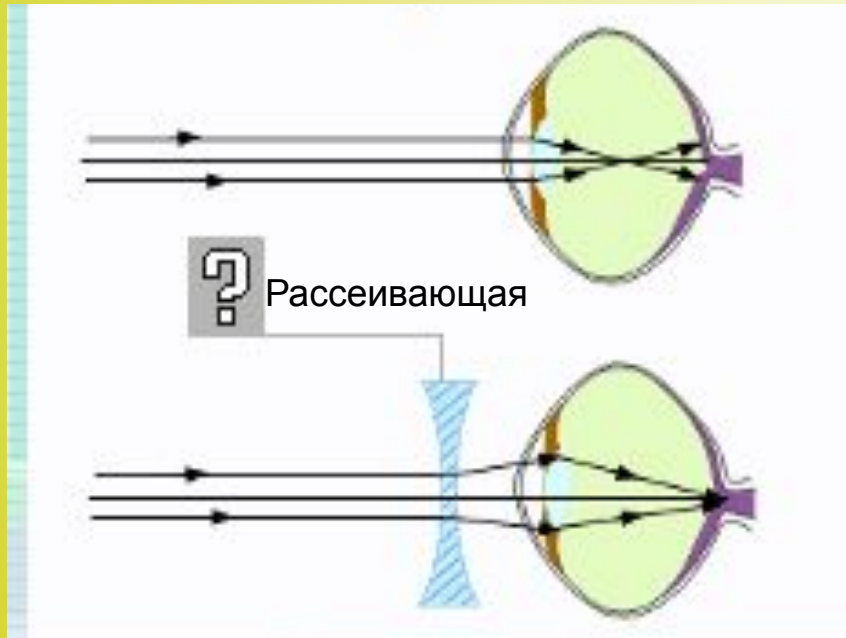


Внешнее изображение

Изображение внутри  
глаза на сетчатке

Изображение  
восстановленное  
ГОЛОВНЫМ  
МОЗГОМ

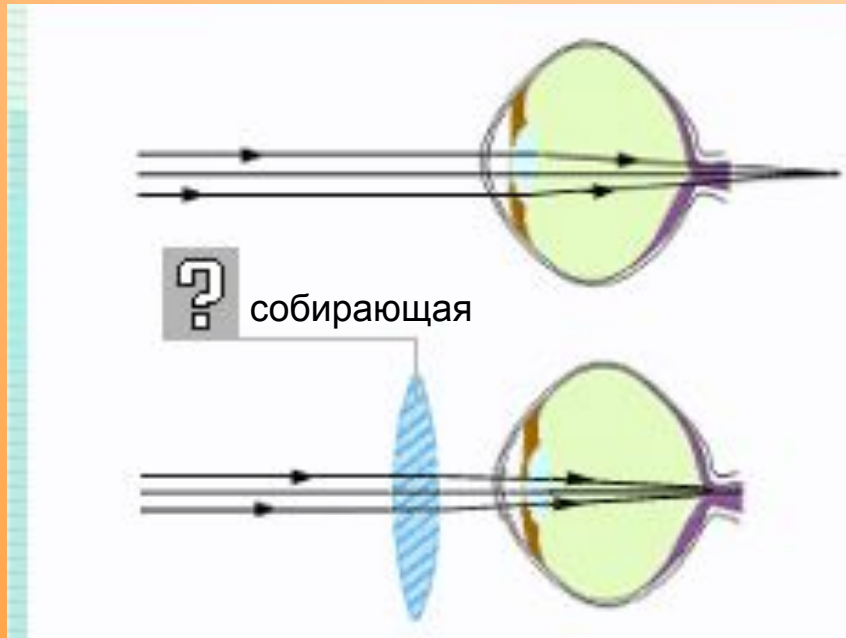
# Ход световых лучей в близоруком глазе и исправление дефекта зрения



- У некоторых людей резкое изображение предмета получается не на сетчатке, а перед ней – это близорукость.
- **Какая линза исправит этот недостаток зрения?**



# Ход световых лучей в дальнозорком глазе и исправление дефекта зрения



- У некоторых людей резкое изображение предмета получается не на сетчатке, а за ней – это дальнозоркость.
- Какая линза исправит этот недостаток зрения?

# Подбор очков врачом – окулистом.



Рецепт для ношения очков.

Диагноз: близорукость

$D = -1,5$  дптр.

Диагноз: дальнозоркость

$D = +0,5$  дптр



# Болезни глаз.

- Катаракта- помутнение хрусталика.
- Бельмо на роговице
- Глаукома- эта болезнь связана с повышением внутриглазного давления

# Гимнастика для глаз.



## Памятка «Береги глаза».

- **1 -е упражнение.** Посмотреть вверх-вниз, направо-налево, произвести вращательное движение глазами сначала в одном направлении, затем в другом (10 мин).
- **2-е упражнение.** Сильно зажмурить глаза, открыть. Повторить несколько раз.
- **3-е упражнение.** Смотреть на ноготь пальца руки, то удаляя, то приближая его к носу.

# Домашнее задание.

- О.У.- Исследовать и описать реакцию зрачков на свет.
- О.У. – Проследите за работой хрусталика. Опишите наблюдения.
- П.У. – Доказать, что на периферии сетчатки мало колбочек.
- Т.У. – Доказать, что стекловидное тело имеет жидкую консистенцию.

# Литература:

- Синдеев Ю. Г. Физика: Методика и практика преподавания. Ростов н/Д: Феникс, 2002.
- Каменский С. Е. Теория и методика обучения физике в школе. Москва: Просвещение, 2000.
- Камин А. Л. Физика: Развивающее обучение, 2003.

# Рефлексия.

---

- Что дал мне сегодняшний урок?
- Чем ценен для меня изученный материал?
- Как я оцениваю свою работу на уроке?
- Ощущаю ли я состояние усталости, тревожности, беспокойства?
- Испытываю ли я эмоциональный подъём, чувство удовлетворения от урока?

# Приложение.

## Болезни глаз ( выступление врача).

- Сегодня 9 человек из 10, пораженных заболеваниями глаз, можно уберечь от слепоты. И, тем не менее, ежегодно сотни тысяч жителей планеты погружаются во мрак. Трагический парадокс!
- Одной из причин слепоты, которую многие тысячелетия лечить считалось невозможным, является бельмо на роговице. Оно, как непроницаемые белые шторы, совершенно закрывает свет. Как снять завесу и тем самым дать возможность лучам света пройти в глаз?
- Академику В. П. Филатову (1875-1956) удалось разработать успешные методы лечения слепоты пересадкой роговицы. С помощью особого круглого острого ножа-трепанга вырезают диск бельма. Заранее готовят роговицу из глаза трупа и консервируют ее на холоде. Консервированную роговицу укладывают в просеченное отверстие, точно часовое стекло в ободок. Пересаженная роговица приживается, бельмо рассасывается, и больной становится зрячим.
- Наиболее частая причина слепоты — катаракта (помутнение хрусталика). Поскольку хрусталик не имеет ни нервов, ни сосудов, он не получает из крови необходимые для нормальной жизнедеятельности продукты. Источником питания хрусталика являются омывающие его жидкости: влага, находящаяся между роговицей и хрусталиком, а также стекловидное тело. Любые изменения в составе влаги или стекловидного тела (вследствие глазного или общего заболевания, действия радиации) могут отразиться на прозрачности хрусталика. По мере его помутнения, т.е. созревания катаракты, острота зрения снижается вплоть до слепоты. Лечение хирургическое. Операцию проводят под микроскопом. В 70-х гг. XX в. для удаления хрусталика применялся специальный инструмент, охлаждаемый до низкой температуры, к которому хрусталик просто примораживался и извлекался.
- В последние годы для лечения катаракты стали применять ультразвук: с его помощью содержимое хрусталика разжижается и выводится специальной иглой. Вся процедура занимает несколько минут. В этом случае разрез роговицы составляет всего 1,5 мм, требуется только один шов. Старый метод извлечения хрусталика требовал наложения 10 швов на разрезе роговицы длиной 15 мм. Легко понять, насколько новая операция более щадящая. Вторая половина операции состоит в пересадке искусственного хрусталика вместо удаленного.
- Наибольшую опасность для взрослых (40 лет и старше) представляет глаукома. Эта болезнь связана с повышением внутриглазного давления, что губительно действует на рецепторы глаза и приводит к прогрессирующему ухудшению зрительной функции. В настоящее время глаукому лечат хирургически, восстанавливая отток жидкости из глаза по естественным каналам, которые вследствие болезни оказались суженными. Диаметр канала примерно 0,6 мм. Операцию проводят под микроскопом с использованием лазерных технологий.