ОСТРЫЙ ВЕНОЗНЫЙ ТРОМБОЗ И ТРОМБОЭМБОЛИЯ ЛЕГОЧНОЙ АРТЕРИИ: СОВРЕМЕННЫЕ СТАНДАРТЫ ДИАГНОСТИКИ, ЛЕЧЕНИЯ И ПРОФИЛАКТИКИ

Профессор И.С. Курапеев
Кафедра анестезиологии и реаниматологии СПб МАПО

В последние годы отмечается неуклонный рост частоты тромботического поражения вен, что связано:

- с общим постарением населения
- увеличением распространенности онкологических заболеваний
- все более частым возникновением наследственных и приобретенных нарушений системы гемостаза
- неконтролируемым приемом гормональных средств
- ростом травматизма

Эпидемиологические данные показывают, что частота тромбоза глубоких вен нижних конечностей в общей популяции составляет около 160 случаев, а частота фатальной тромбоэмболии легочных артерий 60 на 100.000 населения.

Тромбоэмболия легочной артерий (ТЭЛА), как наиболее опасное осложнение тромбоза глубоких вен, представляет реальную угрозу жизни многих пациентов, находящихся на лечении в стационарах.

ТЭЛА – ИНТЕРНАЦИОНАЛЬНАЯ ПРОБЛЕМА ПРАКТИЧЕСКОЙ МЕДИЦИНЫ

Частота ТЭЛА продолжает повсеместно и прогрессивно увеличиваться!

1. В последнее десятилетие она является третьей по частоте причиной возникновения внезапной смерти после ишемической болезни сердца и инсульта.
2. Ежегодно является причиной гибели 0,1% населения в экономически развитых странах.
3. Летальность достигает 20% в стационарах различного профиля.

Вместе с тем следует признать, что тактика лечения острых венозных тромбов еще не стандартизирована как у нас в стране, так и за рубежом. Для лечения применяют разнообразные хирургические вмешательства и схемы консервативного лечения.

Отсутствие общепринятой системы лечебных мероприятий приводит к частому развитию тромбоэмболии легочных артерий, значительному числу рецидивов тромбоза и постоянному увеличению числа больных с тяжелыми формами хронической венозной недостаточности нижних конечностей.

Основными направлениями решения проблемы венозных тромбоэмболических осложнений являются:

- создание общей системы профилактики тромбоза глубоких вен в группах высокого риска
- усовершенствование и стандартизация лечения тромбоза глубоких вен
- предотвращение тромбоэмболии легочной артерии в случае возникновения венозного тромбоза
- внедрение в амбулаторную практику комплекса реабилитационных мероприятий, проведение которых показано всем больным, перенесшим тромбоз

В первую очередь необходимо определить степень риска тромбоэмболических осложнений с учетом общего состояния больного, индивидуальных особенностей, анамнеза, наследственности и объема предстоящей операции.

Классификация больных по степеням риска тромбоэмболических осложнений

ДЛЯ ПРАКТИЧЕСКИХ ЦЕЛЕЙ ОБЫЧНО ВЫДЕЛЯЮТ ТРИ СТЕПЕНИ РИСКА ТРОМБОЭМБОЛИЧЕСКИХ ВЕНОЗНЫХ ОСЛОЖНЕНИЙ

- Низкий
- Умеренный
- Высокий

Степень риска тромбоэмболических осложнений

Риск	Факторы риска, связанные с оперативными вмешательствами	Факторы риска, связанные с клиническим состоянием больного
Низкий (IA)	I. Неосложненные вмешательства продолжительностью до 45 мин:	А. Отсутствуют
	Аппендэктомия	
	Грыжесечение	
	Роды	
	Аборт	
	Трансуретральная аденомэктомия	

Степень риска тромбоэмболических осложнений

Риск	Факторы риска, связанные с оперативными вмешательствами	Факторы риска, связанные с клиническим состоянием больного
Умеренный (IB, IC, IIA, IIB)	II. Большие вмешательства:	В. Имеются:
	Холецистэктомия	Возраст старше 40 лет
	Резекция желудка или кишечника	Варикозные вены
	Осложненная аппендэктомия	Прием эстрогенов
	Кесарево сечение	Недостаточность кровообращения
	Ампутация матки	Постельный режим более 4 дней
	Артериальная реконструкция	Инфекции
	Чреспузырная аденомэктомия	Ожирение
	Остеосинтез костей голени	Послеродовый период (6 недель)

Степень риска тромбоэмболических осложнений

Высокий (IIC, IIIA, IIIB, IIIC)	**III. Расширенные вмешательства:**	**C. Имеются:**
	Гастроэктомия	**Онкологические заболевания**
	Панкреатэктомия	**Тромбоз глубоких вен и ТЭЛА в анамнезе**
	Колэктомия	**Паралич нижних конечностей**
	Экстирпация матки	**Тромбофилии**
	Остеосинтез бедра	
	Ампутация бедра	
	Протезирование суставов	

ТРОМБОЭМБОЛИЯ ЛЕГОЧНОЙ АРТЕРИИ – ЭТО:

окклюзия просвета основного ствола или ветвей легочной артерии частичками тромба, сформировавшегося в венах большого круга кровообращения или полостях правого сердца.

ОСНОВНЫЕ МЕХАНИЗМЫ ТРОМБОГЕНЕЗА У ХИРУРГИЧЕСКИХ БОЛЬНЫХ ОПРЕДЕЛЯЮТСЯ ТРИАДОЙ ВИРХОВА

1. повреждение эндотелия (чаще воспаление – флебит)
2. замедление венозного кровотока
3. гиперкоагуляционный синдром

ПАТОГЕНЕЗ ТЭЛА

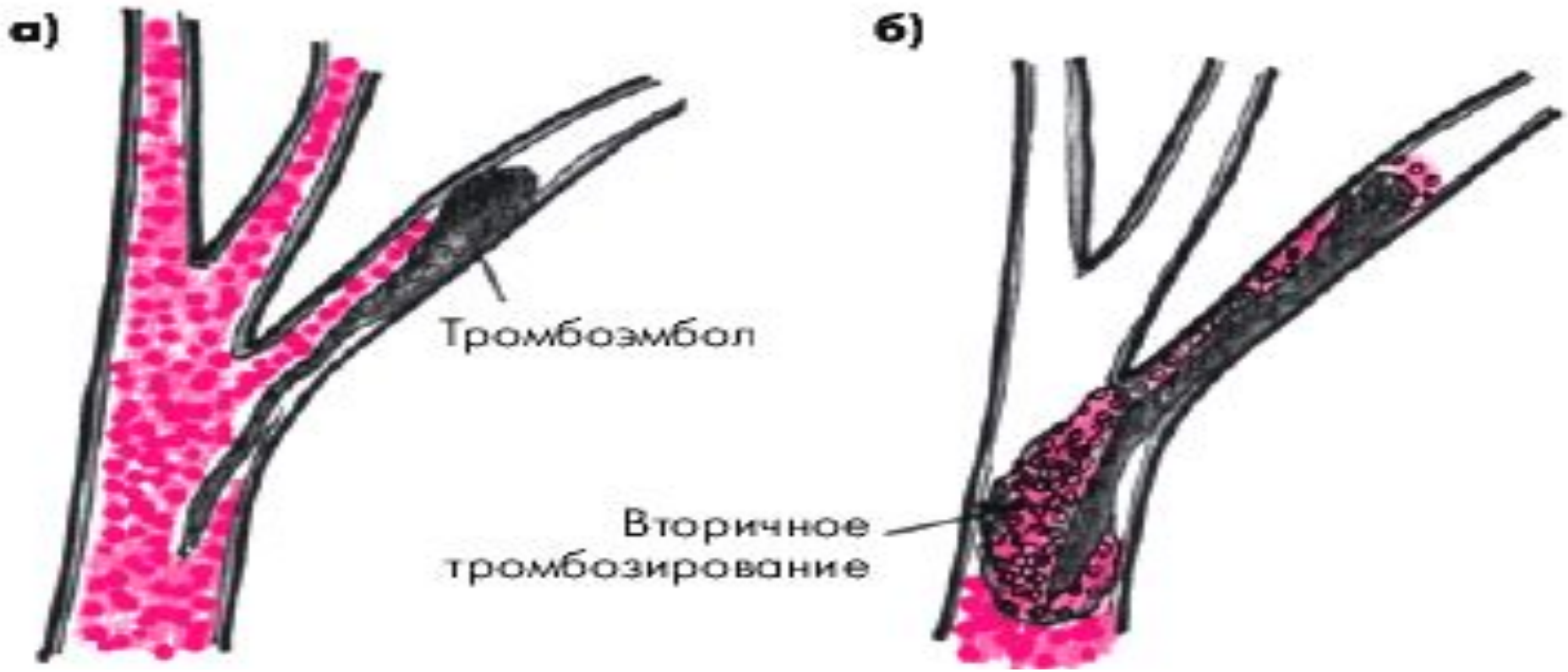

Увеличение степени окклюзии ветви легочной артерии за счет вторичного тромбозирования эмбола.

а - первоначальная эмболия одной из мелких ветвей легочной артерии

б - образование вторичного местного тромба, увеличивающего размеры обструкции ветвей легочной артерии

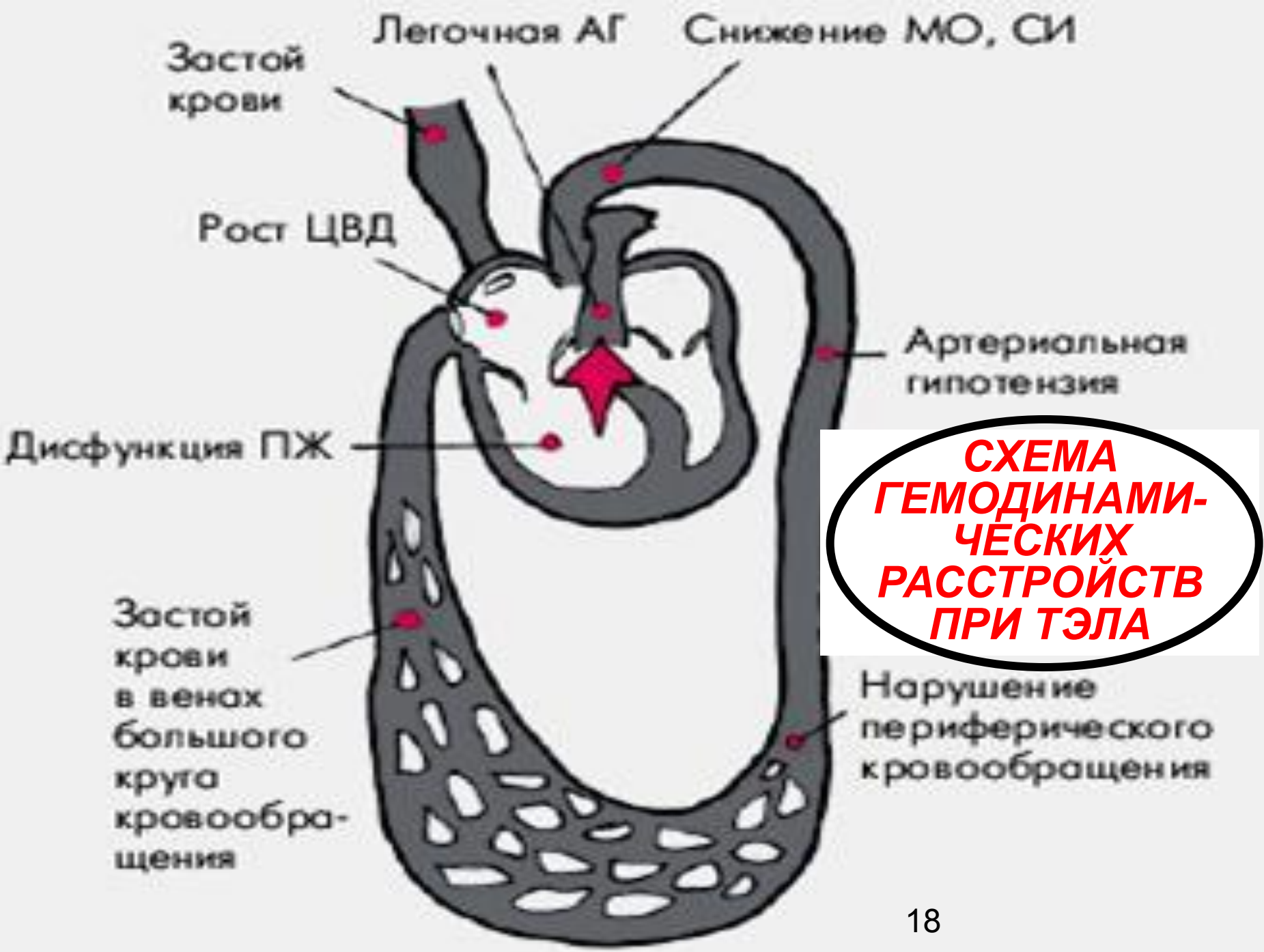
Легочная АГ
Снижение МО, СИ
Застой крови
Рост ЦВД
Артериальная гипотензия
Дисфункция ПЖ
СХЕМА ГЕМОДИНАМИ-ЧЕСКИХ РАССТРОЙСТВ ПРИ ТЭЛА
Застой крови в венах большого круга кровообра-щения
Нарушение периферического кровообращения

КЛАССИФИКАЦИЯ ТЭЛА

Европейским кардиологическим обществом предложено классифицировать ТЭЛА по тяжести течения заболевания на:

1. массивные и
2. немассивные

ТЭЛА расценивается как массивная, если у пациента развиваются явления шока или гипотонии (относительное снижение давления на 40 мм рт. ст. в течение 15 мин и более, не связанное с развитием аритмии, гиповолемии или сепсиса).

КЛАССИФИКАЦИЯ ТЭЛА

Среди пациентов с немассивными ТЭЛА выделяют группу с субмассивной ТЭЛА, к которой относятся больные с явлениями острой правожелудочковой недостаточности, подтвержденной данными ЭхоКГ.

С немассивной ТЭЛА относят пациентов со стабильной гемодинамикой и не имеющих проявлений правожелудочковой недостаточности.

Эта классификация имеет принципиальное клиническое значение, так как подход к лечению больных может существенно меняться в зависимости от тяжести течения заболевания.

По данным литературы, эмболизация ствола и главных ветвей легочной артерии имеет место в 50, долевых и сегментарных – в 22 и мелких ветвей в 30% случаев.

Одновременное поражение артерий обоих легких достигает 65% из всех случаев ТЭЛА, в 20% – поражается только правое, в 10% – только левое легкое, нижние доли поражаются в 4 раза чаще, чем верхние доли.

ИСТОЧНИКИ ТРОМБОВ И НАПРАВЛЕНИЯ ЭМБОЛИИ

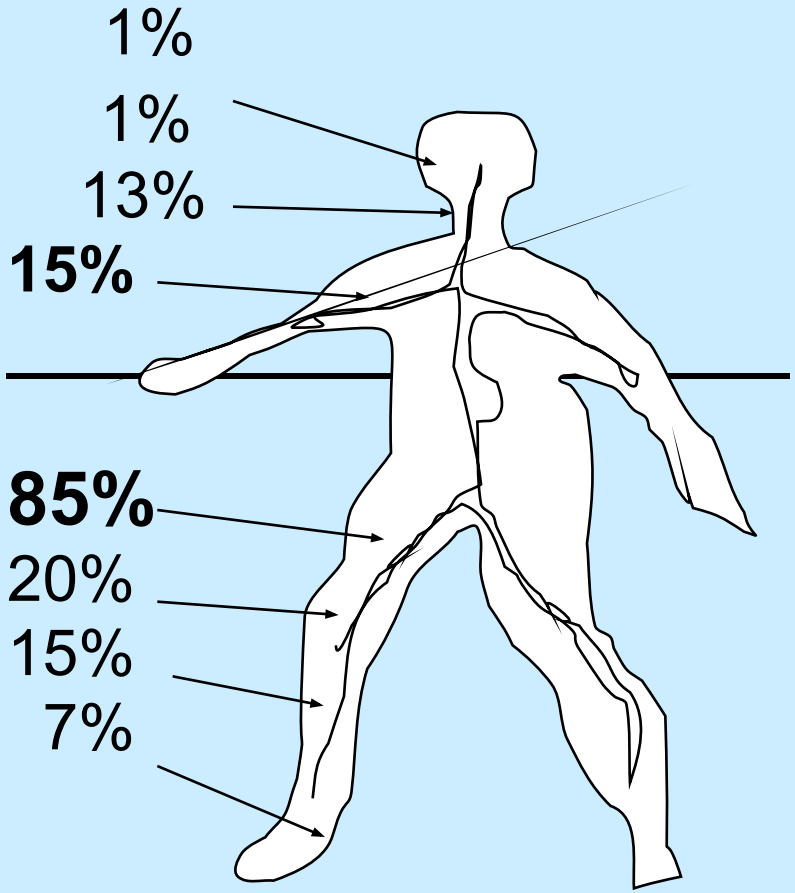

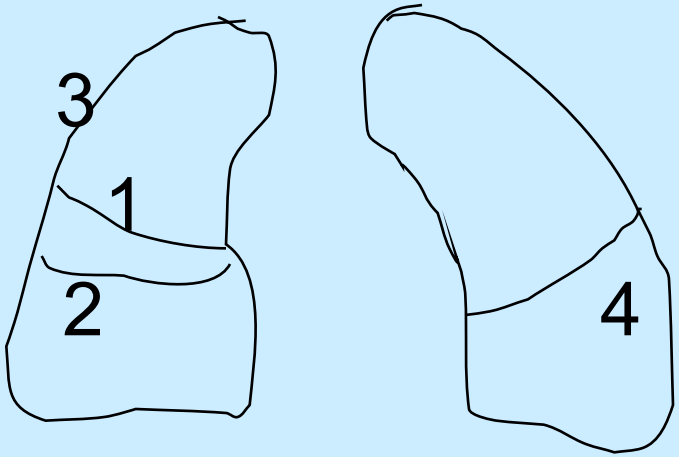

1. средняя доля
2. н/д справа
3. в/д справа
4. н/д слева

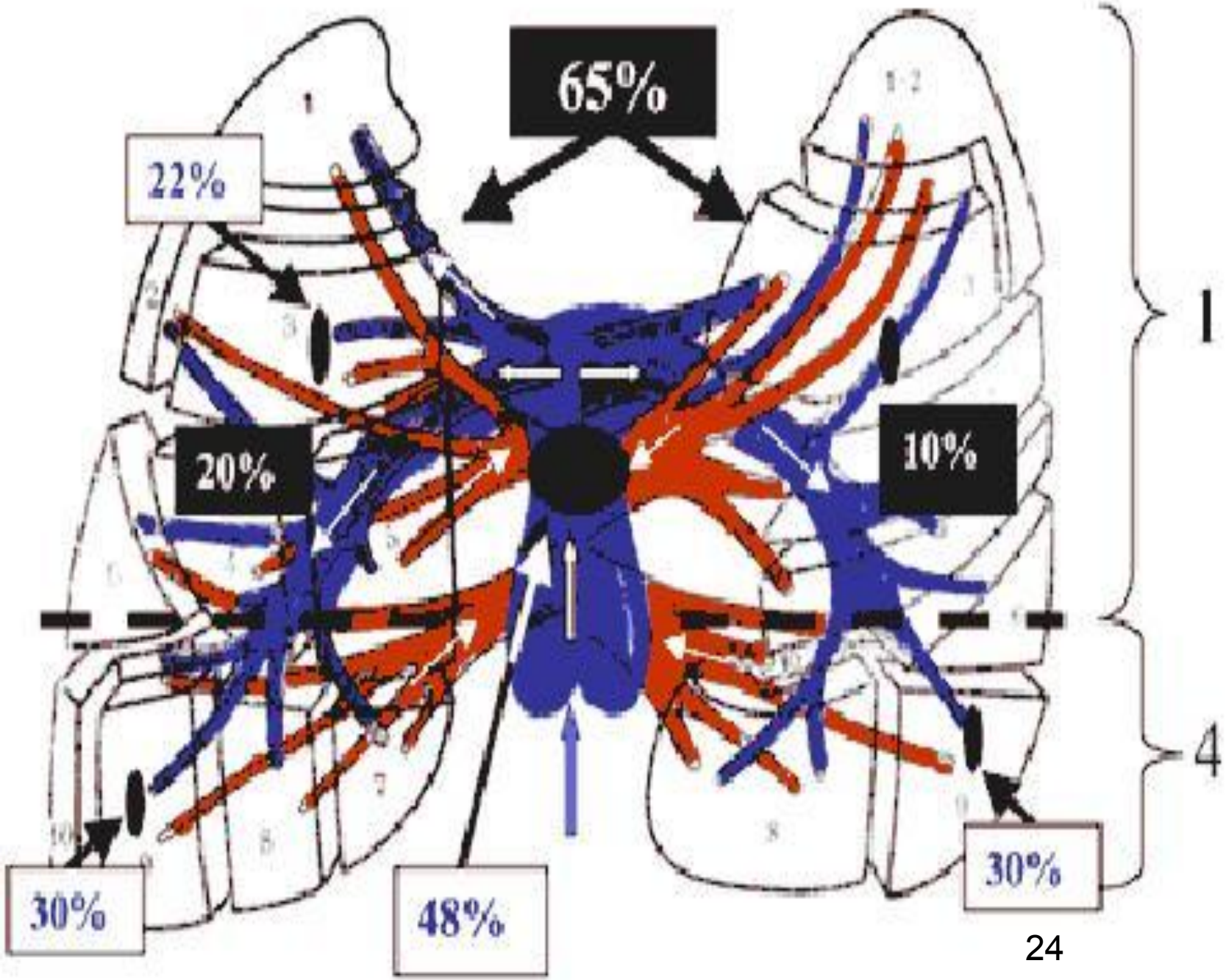
65%
22%
20%
10%
30%
48%
30%
I
4

КЛИНИЧЕСКАЯ КАРТИНА ТЭЛА

☝ **З А П О М Н И Т Е**

Ни одного патогномоничного симптома для ТЭЛА

нет !

КЛИНИЧЕСКАЯ КАРТИНА ТЭЛА

наиболее характерные признаки:

1. **внезапная одышка**
2. **одышка в сочетании с болью в грудной клетке**
3. **тахикардия**
4. **цианоз**

ОТСУТСТВИЕ ЭТИХ СИМПТОМОВ СТАВИТ ПОД СОМНЕНИЕ ДИАГНОЗ ТЭЛА!

ЧАСТОТА СИМПТОМОВ ТЭЛА ПО ДАННЫМ РЕГИСТРА ICOPER, %

- Одышка 82
- Тахикардия (>100) 40
- Боль за грудиной 49
- Кашель 20
- Обморок 14
- *Кровохарканье* **7***
- *Отек легких* **3***

Goldhaber S.Z. et al. Acute pulmonary embolism: clinical outcomes in the International Cooperative Pulmonary Embolism Registry (ICOPER) // Lancet. 1999 Apr 24;353(9162):1386-1369.

ДИАГНОСТИКА ТЭЛА

- Постановка диагноза ТЭЛА и дифференциальный диагноз в первую очередь основаны на умении врача использовать данные анамнеза, объективные признаки, данные ЭКГ и ***настороженность в отношении ТЭЛА.***

ДИАГНОСТИКА ТЭЛА

- Важнейшими анамнестическими сведениями являются факторы риска и внезапность возникновения симптоматики.

ДИАГНОСТИКА ТЭЛА

При обследовании больных с подозрением на ТЭЛА врач должен решить следующие задачи:

1. подтвердить наличие ТЭЛА, поскольку методы лечения этого заболевания достаточно агрессивны, без строго объективной необходимости их применение нежелательно
2. оценить объем эмболического поражения легочного сосудистого русла и выраженность гемодинамических расстройств с целью определения тактики лечения
3. установить локализацию источника тромбоэмболии, что имеет принципиальное значение для предупреждения ее рецидивов

ИНСТРУМЕНТАЛЬНАЯ ДИАГНОСТИКА ТЭЛА

К числу инструментальных исследований, которые проводятся у больных с подозрением на ТЭЛА, относятся:

- ЭКГ
- исследование газового состава артериальной крови
- рентгенография органов грудной клетки
- эхокардиография
- ультразвуковое исследование магистральных вен нижних конечностей
- вентиляционно-перфузионная сцинтиграфия легких
- катетеризация правых отделов сердца и селективная ангиопульмонография

ЭЛЕКТРОКАРДИОГРАФИЧЕСКИЕ ПРИЗНАКИ ТЭЛА

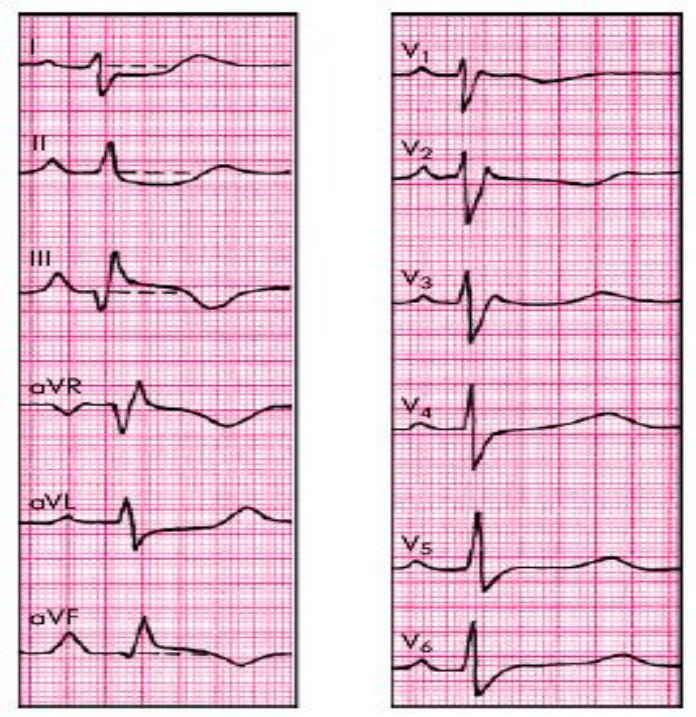

1. внезапное углубление зубцов QIII и SI (признак QIIISI);
2. подъем сегмента ST в отведениях III, aVF, V1 и V2 и дискордантное снижение сегмента ST в отведениях I, aVL, V5 и V6;
3. появление отрицательных зубцов T в отведениях III, aVF, V1 и V2;
4. полная или неполная блокада правой ножки пучка Гиса.

Рентгенологические признаки ТЭЛА

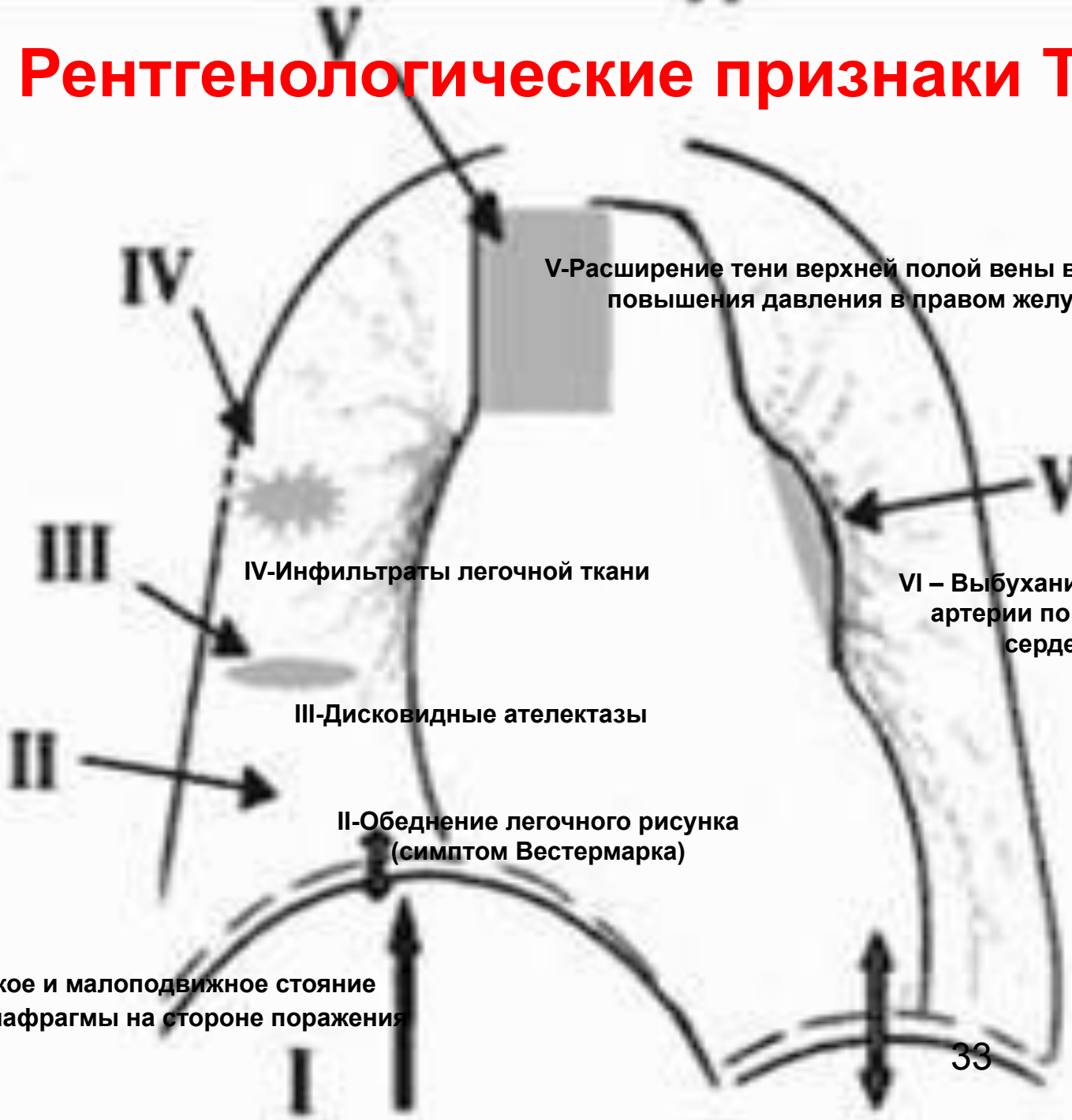

V-Расширение тени верхней полой вены вследствие повышения давления в правом желудочке

IV-Инфильтраты легочной ткани

VI – Выбухание конуса легочной артерии по левому контуру сердечной тени

III-Дисковидные ателектазы

II-Обеднение легочного рисунка (симптом Вестермарка)

I-Высокое и малоподвижное стояние купола диафрагмы на стороне поражения

Рентгенограмма при инфаркте легкого

УЛЬТРАЗВУКОВОЕ ИССЛЕДОВАНИЕ ПРИ ТЭЛА

.Эхокардиография у больных с ТЭЛА позволяет выявить объективные признаки острого легочного сердца и повышения давления в легочной артерии, оценить гемодинамические нарушения, а также исключить патологию клапанного аппарата.

2.Ультразвуковое допплеровское исследование глубоких вен нижних конечностей дает возможность объективно подтвердить наличие тромбоза вен и получить важную информацию о его локализации и распространенности.

ВЕНТИЛЯЦИОННО-ПЕРФУЗИОННАЯ СЦИНТИГРАФИЯ ЛЕГКИХ ПРИ ТЭЛА

Вентиляционно-перфузионная сцинтиграфия легких представляет собой сочетание радионуклидного исследования региональных нарушений легочной вентиляции (пневмосцинтиграфии) и перфузии (пульмоносцинтиграфии).

Выполняется с помощью внутривенного введения макросфер альбумина, меченных технецием-99т. Для ТЭЛА типично выявление клиновидных краевых дефектов (особенно сегментарных и долевых) при нормальной вентиляции.

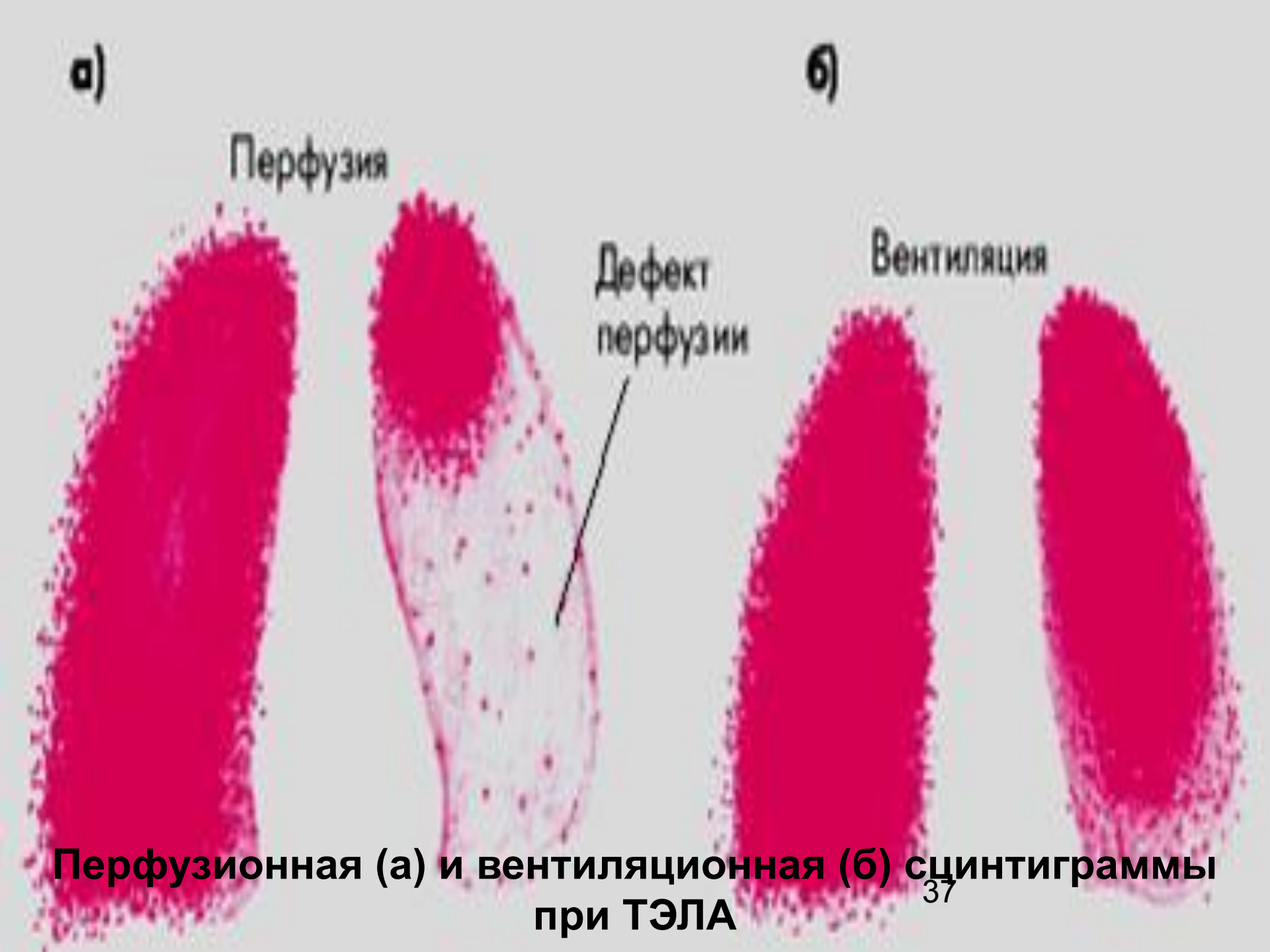

Перфузионная (а) и вентиляционная (б) сцинтиграммы при ТЭЛА

АНГИОПУЛЬМОНОГРАФИЯ ПРИ ТЭЛА

1. Ангиография сосудов легких (селективная ангиопульмонография) является эталонным методом ***(«золотым» стандартом)*** диагностики ТЭЛА.
2. Информативность этого метода приближается к 100%, в том числе при эмболии мелких ветвей легочной артерии.
3. Селективная ангиопульмонография дает возможность получить максимальную информацию об анатомическом и функциональном состоянии сосудов легких.

АНГИОПУЛЬМОНОГРАФИЯ ПРИ ТЭЛА

Наиболее характерными ангиографическими признаками ТЭЛА являются:

1. полная обтурация одной из ветвей легочной артерии и формирование “культи”
2. резкое локальное обеднение сосудистого рисунка, соответствующее бассейну эмболизированной артерии
3. внутриартериальные дефекты наполнения
4. расширение обтурированной ветви легочной артерии проксимальнее места обструкции

АНГИОПУЛЬМОНОГРАММЫ ПРИ ТЭЛА

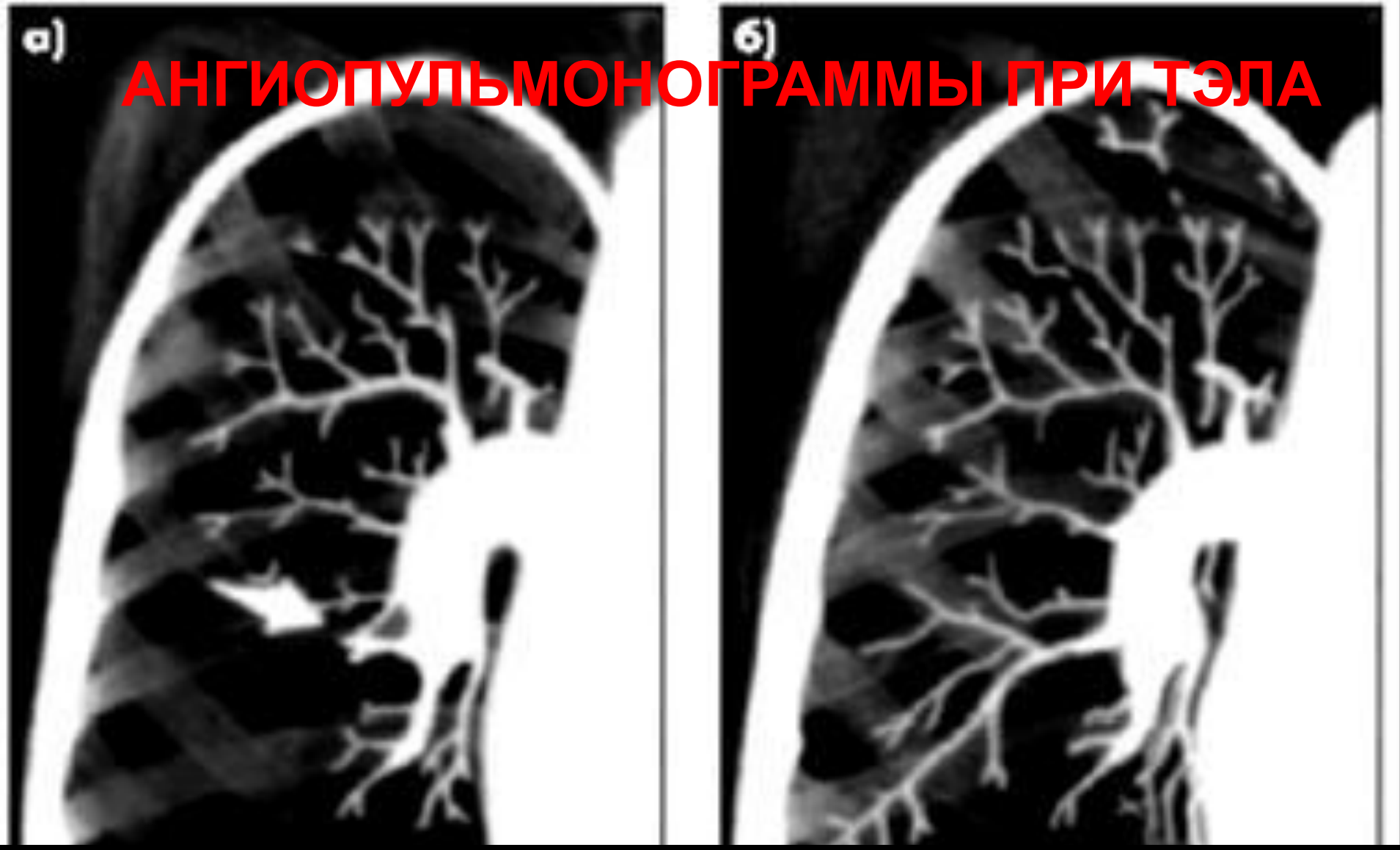

Схема ангиограммы легких при тромбоэмболии ветви легочной артерии (а). Стрелкой показан артериальный дефект наполнения в области локализации эмбола и обрыв наполнения артерии («культя» артерии); б - нормальная ангиограмма (схема)

МЕТОДЫ ЛЕЧЕНИЯ ВЕНОЗНЫХ ТРОМБОЭМБОЛИЧЕСКИХ ОСЛОЖНЕНИЙ

Лечение тромботического поражения глубоких вен необходимо проводить, исходя из его локализации и распространенности, длительности заболевания, опасности развития тромбоэмболии легочных артерий, наличия сопутствующей патологии и тяжести состояния больного.

С этих позиций и следует принимать решение о тактике ведения пациента в каждом конкретном случае!

ЗАДАЧИ ЛЕЧЕНИЯ ОСТРОГО ВЕНОЗНОГО ТРОМБОЗА

1. Остановить распространение тромбоза.
2. Предотвратить тромбоэмболию легочных артерий, которая угрожает жизни больного в острой фазе и является причиной хронической гипертензии малого круга кровообращения в отдаленном периоде.
3. Не допустить прогрессирования отека и тем самым предотвратить возможную венозную гангрену и потерю конечности.
4. Восстановить проходимость вен с тем, чтобы в последующем избежать развития посттромбофлебитической болезни.
5. Предупредить рецидив тромбоза, который существенно ухудшает прогноз заболевания.

АНТИКОАГУЛЯНТНАЯ И АНТИТРОМБОТИЧЕСКАЯ ТЕРАПИЯ ПРИ ТЭЛА

1. Гепаринотерапия
   - Нефракционированный гепарин
   - Низкомолекулярные гепарины: далтепарин, надропарин, эноксапарин и другие.
2. Непрямые антикоагулянты
3. Тромболитики:
   - ***не обладающие сродством к фибрину*** (стрептокиназа, урокиназа, АПСАК), создающие системный фибринолиз
   - ***обладающие сродством к фибрину тромба*** (тканевые активаторы плазминогена– альтеплаза, проурокиназа), которые «работают» непосредственно на тромбе

Краеугольным камнем лечебных мероприятий при венозном тромбозе служит антикоагулянтная терапия, которая показана всем больным с клиническими и лабораторными признаками активного тромбообразования (позитивный D-димер-тест).

Антикоагулянтная терапия предполагает последовательное применение прямых (нефракционированный или низкомолекулярные гепарины) и непрямых антикоагулянтов. Проводиться она должна с обязательным учетом противопоказаний к данным препаратам.

РЕКОМЕНДАЦИИ ПО ПРИМЕНЕНИЮ НЕФРАКЦИОНИРОВАННОГО ГЕПАРИНА

- Вводится только внутривенно — вначале струйно, в виде болюса в дозе 60–80 ЕД/кг, но не более 5.000 ЕД
- Затем с помощью длительной (48–72 ч) внутривенной инфузии в дозе 12–18 ЕД/кг/час, но не более 1.250 ЕД/час или 30.000 ЕД за сутки.
- Средством контроля должен служить показатель АЧТВ.
- Дозы гепарина корректируются таким образом, чтобы через 6 часов после начала введения АЧТВ в 1,5–2,5 раза превышало контрольный (нормальный) показатель данной лаборатории и в дальнейшем стойко удерживалось на этом “терапевтическом” уровне.
- Если указанный уровень АЧТВ определяется в 2-х последовательных измерениях, следующее измерение можно проводить через 24 часа.

ОСНОВНЫЕ НЕДОСТАТКИ НЕФРАКЦИОНИРОВАННОГО ГЕПАРИНА

1. необходимость индивидуального подбора дозы под контролем АЧТВ и связанные с этим практические сложности
2. необходимость длительного (несколько суток) внутривенного введения
3. «реактивация» болезни после прекращения инфузии
4. возможность развития иммунной тромбоцитопении с парадоксальным повышением опасности тромбозов

В связи с этим при венозных тромбозах все шире применяются низкомолекулярные гепарины.

ОСНОВНЫЕ ПРЕИМУЩЕСТВА НМГ

- ! более предсказуемый терапевтический эффект
- ! возможность расчета дозы с учетом массы тела больного, что исключает необходимость контроля за АЧТВ или мониторинга других показателей свертываемости
- ! более высокая биодоступность при подкожном введении (примерно 90% против 30% для НФГ), что обеспечивает возможность подкожного введения и длительного применения (до нескольких месяцев)
- ! большая «равномерность» терапевтического эффекта
- ! отсутствие негативного влияния на профиль липидов крови и остеобласты, что особенно важно для длительной терапии

ЛЕЧЕБНЫЕ ДОЗЫ НИЗКОМОЛЕКУЛЯРНЫХ ГЕПАРИНОВ

- далтепарин (**Фрагмин)** - 100 МЕ/кг через 12 ч подкожно или 200 МЕ/кг подкожно один раз в сутки
- надропарин (**Фраксипарин**)- 86 МЕ/кг болюс, затем 86 МЕ/кг через 12 ч подкожно
- эноксапарин (**Клексан)** - 1 мг/кг (100 МЕ/кг) через 12 ч подкожно

ПРОТИВОПОКАЗАНИЯ К НАЗНАЧЕНИЮ ГЕПАРИНОВ

- геморрагический синдром любой этиологии
- неконтролируемая тяжелая артериальная гипертония
- язвенная болезнь или опухоль желудочно-кишечного тракта с высоким риском развития кровотечения
- инфекционный эндокардит
- ретиноангиопатия
- тромбоцитопения (менее 100.000 мкл)
- заболевания, сопровождающиеся нарушениями процессов свертывания крови
- операции на головном мозге и позвоночнике
- известная гиперчувствительность к гепарину

НЕПРЯМЫЕ АНТИКОАГУЛЯНТЫ ПРИ ЛЕЧЕНИИ ТЭЛА

Одновременно с применением гепарина больным ТЭЛА уже на 2–3 день заболевания назначают непрямые антикоагулянты.

Наиболее широкое распространение в мировой клинической практике получил варфарин, который успешно используется в качестве непрямого антикоагулянта на протяжении более 50 лет.

У больных ТЭЛА прием непрямых антикоагулянтов в течение 5–8 суток сочетают с применением гепарина. Адекватность дозы контролируется с помощью определения протромбинового времени, величина которого должна превышать исходный уровень в 1,5–2,0 раза. При этом МНО (международное нормализованное отношение) должно быть на уровне 2,0–2,5.

Общая продолжительность лечения непрямыми антикоагулянтами должна составлять не менее 3-х месяцев.

ТРОМБОЛИТИЧЕСКАЯ ТЕРАПИЯ ПРИ ТЭЛА

Шестой согласительной конференцией по антитромботической терапии Американского колледжа торакальных врачей (2002 год) рекомендован индивидуальный подход к проведению тромболитической терапии до получения результатов дополнительных исследований.

Не существует общепринятой схемы проведения тромболитической терапии при ТЭЛА!

Она более эффективна в ранние сроки возникновения - в первые 3-7 суток. Рекомендуется проводить тромболизис в течение 48-72 часов под контролем ангиопульмонографии.

При отсутствии лизиза тромба лечение следует прекратить!

При достижении лизиса тромба тромболитическую терапию следует продолжать еще в течение 24-48 часов.

Схема введения при острой массивной тромбоэмболии легочной артерии с использованием **АКТИЛИЗЕ**

Общая доза 100 мг за 2 часа, из них:

- 10 мг в виде в/в болюса за 1-2 мин
- 90 мг в виде в/в инфузии в течение 2 часов
- у больных с массой тела **менее 65 кг** общая доза не должна превышать 1,5 мг/кг массы тел

МЕТОДЫ ХИРУРГИЧЕСКОГО ЛЕЧЕНИЯ ТЭЛА

- Постановка кавафильтра
- Клипирование нижней полой вены
- Эмболэктомия (операция Тренделенбурга)
- Эндоваскулярная катетерная тромбэктомия - бужирование и удаление тромбоэмбола из легочной артерии с помощью катетера типа Фогарти.

ПОКАЗАНИЯ К ПОСТАНОВКЕ КАВАФИЛЬТРА И/ИЛИ КЛИПИРОВАНИЮ НИЖНЕЙ ПОЛОЙ ВЕНЫ

- эпизод венозной тромбоэмболии при наличии абсолютных противопоказаний к терапии антитромботическими препаратами
- массивная легочная эмболия с сохраняющимся риском рецидива тромбоэмболии и высокой вероятностью летального исхода
- рецидив тромбоэмболии на фоне адекватной антикоагулянтной терапии
- высокий риск тромбоэмболии (легочное сердце, рецидивирующие тромбоэмболии в анамнезе, онкологические заболевания, травма тазобедренного сустава)
- пациентам после легочной эмболэктомии

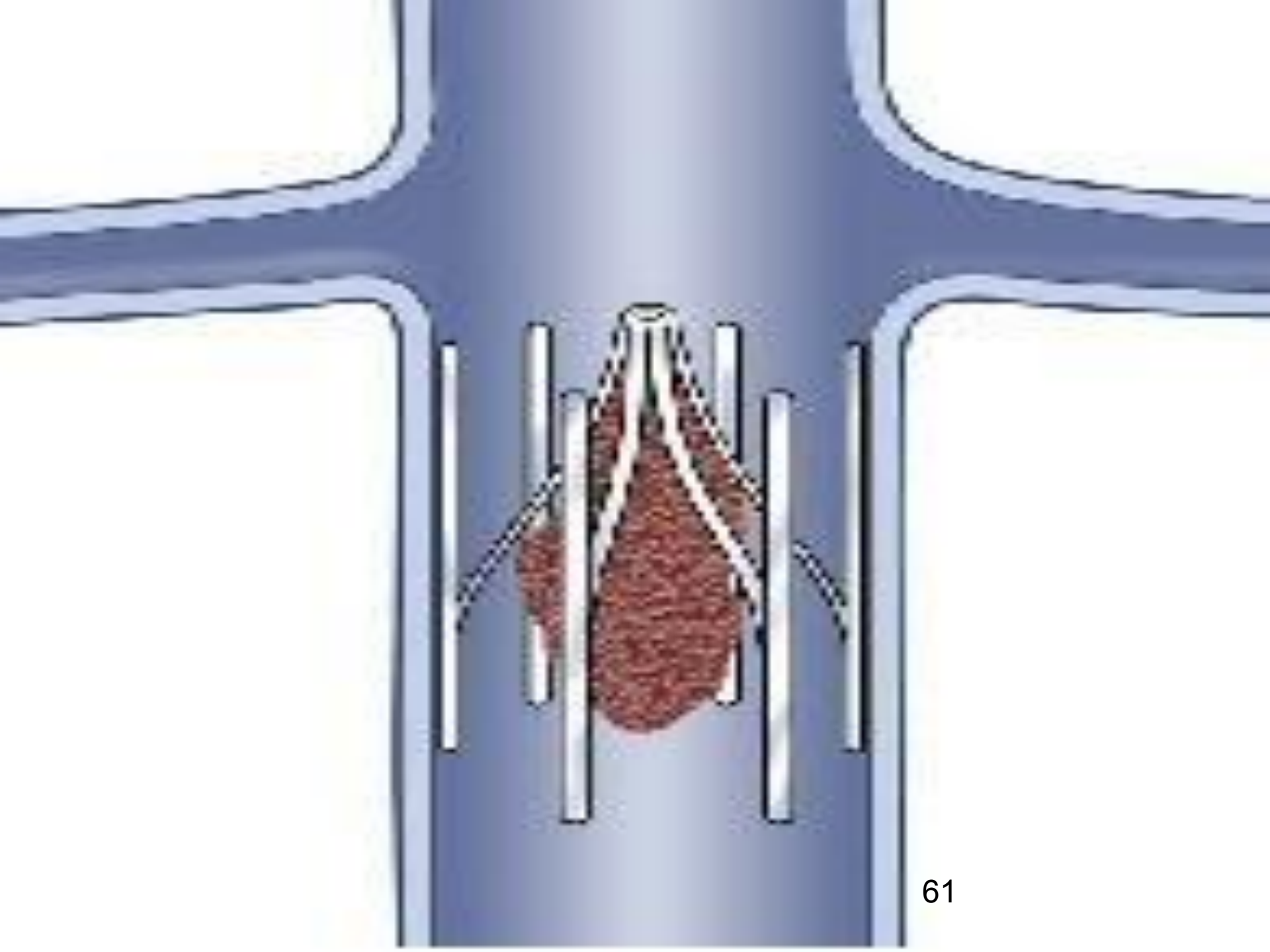

Эмболэктомический катетер Фогарти

ПОКАЗАНИЯМИ К ПРОВЕДЕНИЮ ХИРУРГИЧЕСКОЙ ЭМБОЛЭКТОМИИ

- развитие острой массивной ТЭЛА
- наличие противопоказаний к тромболитической терапии
- неэффективность уже проведенной тромболитической терапии
- ***Операция связана с высоким риском летального исхода: 20-50%.***

Aklog L. et al.
Acute Pulmonary Embolectomy
A Contemporary Approach // *Circulation*.
2002;105:1416-1419. (Harvard Medical School, Boston, USA)

Methods and Results. We report **29** (17 men and 12 women) consecutive **patients who underwent embolectomy** from October 1999 through October 2001. ***Twenty-six patients (89%) survived surgery*** and were alive more than 1 month postoperatively. Median follow-up is 10 months.

Conclusion. Высокая выживаемость может быть приписана улучшенной хирургической технике, быстрому диагнозу и сортировке и осторожному отбору больных. Мы надеемся, что другие оценят пациентов с легочной эмболией с помощью алгоритма, который включает хирургическую эмболэктомию как один из нескольких лечебных вариантов.

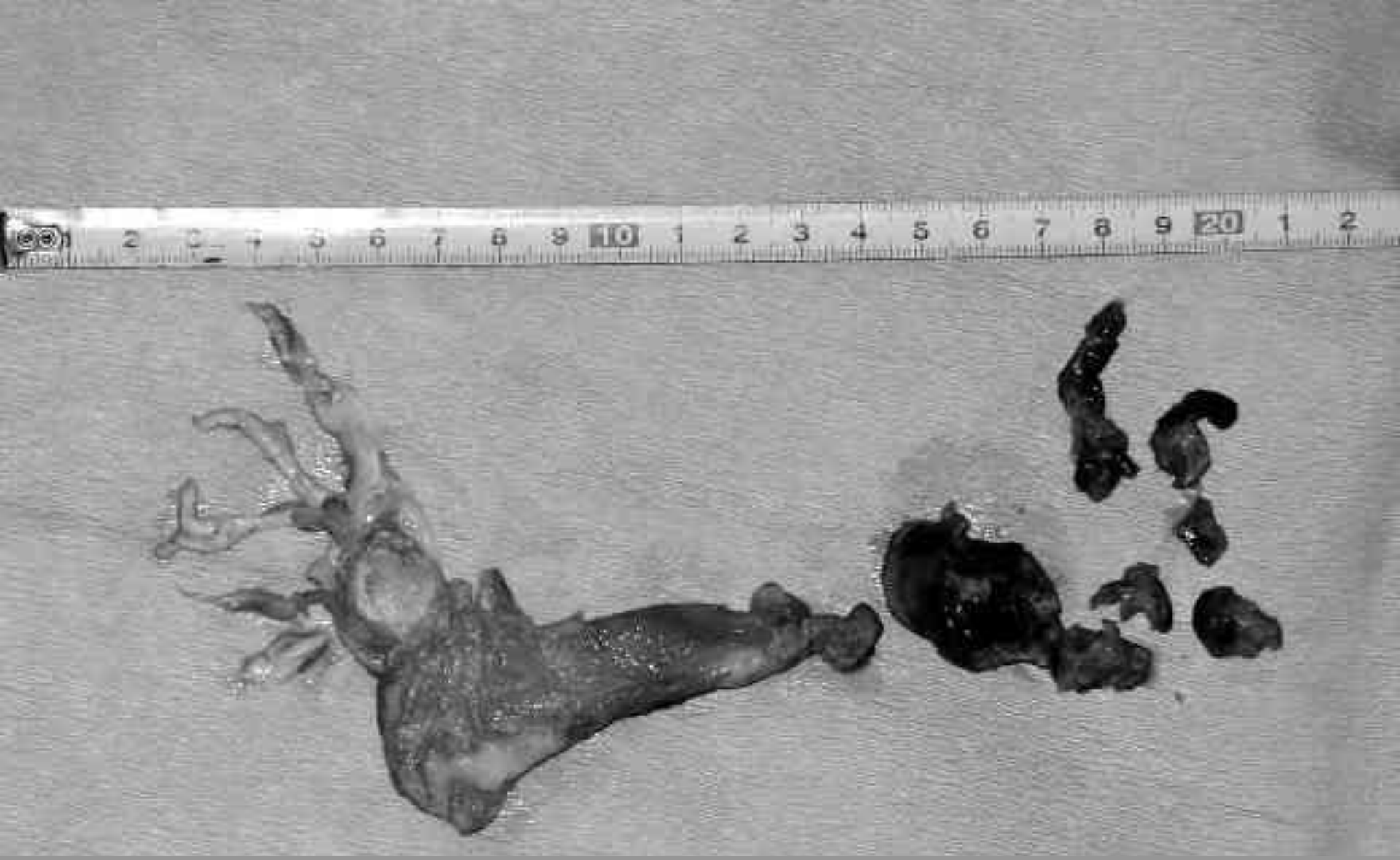

Тромбы, удаленные при операции Тренделенбурга при ТЭЛА (из фотоархива Мурманской ОКБ)

СОВРЕМЕННЫЕ МЕТОДЫ ПРОФИЛАКТИКИ ВЕНОЗНЫХ ТРОМБОЭМБОЛИЧЕСКИХ ОСЛОЖНЕНИЙ ОСНОВАНЫ НА СТЕПЕНИ РИСКА ИХ ВОЗНИКНОВЕНИЯ

Профилактика ТЭЛА

риск

• **низкий**	• ранняя активизация • чулки / бинтование
• **умеренный**	• НМГ (клексан 20 мг 1 раз/сут п/к) или • НФГ 5000 ед 3 раза • прерывистая пневмокомпрессиия ног • подошвенная флексия, ходьба в постели
• **высокий**	• НМГ (клексан 40 мг 1 раз/сут п/к или • НФГ 5000-7500 ед 3-4 раза п/к • ОАК (фенилин, варфарин – 3-12 мес)
• **особые случаи**	• лечебные дозы НМГ или НФГ • гемодилюция • имплантация кавафильтра*, пликация

Общие меры в ходе операции и анестезии, которые могут сыграть профилактическую роль

- применение максимально щадящей техники оперативного вмешательства
- предупреждение инфицирования ран
- эффективное обезболивание
- предупреждение гиповолемии, дегидратации, использование гемодилюции
- своевременное лечение дыхательной и циркуляторной недостаточности
- использование регионарных методов анестезии (применение их в травматологии в 4 раза снижает опасность развития тромбоза глубоких вен по сравнению с общей анестезией с применением ИВЛ и миорелаксантов)
- введение лекарственных веществ только в вены верхних конечностей

☝ З А П О М Н И Т Е

Каждый стационар должен руководствоваться рекомендациями, изложенными в приказе МЗ РФ № 233 от 09.06.2003 года: Об утверждении отраслевого стандарта «Протокол ведения больных. Профилактика тромбоэмболии легочной артерии при хирургических и иных инвазивных вмешательствах».

ОТРАСЛЕВОЙ СТАНДАРТ

ПРОТОКОЛ ВЕДЕНИЯ БОЛЬНЫХ. ПРОФИЛАКТИКА ТРОМБОЭМБОЛИИ ЛЕГОЧНОЙ АРТЕРИИ ПРИ ХИРУРГИЧЕСКИХ И ИНЫХ ИНВАЗИВНЫХ ВМЕШАТЕЛЬСТВАХ

(ОСТ 91500.11.0007 — 2003)

Издательство «НЬЮДИАМЕД»
Москва - 2004

ЗАКЛЮЧЕНИЕ

Использование профилактики тромбоза глубоких вен, а следовательно и ТЭЛА, пока применяется недостаточно широко. И именно анестезиолог-реаниматолог в сотрудничестве с хирургом может способствовать внедрению ее в широкую клиническую практику.