

Тестирование по темам КПП+опухоли

Фамилия, номер группы, дата

№ вопроса- № ответа

Колонками по 10 ответов

1-1 11- 21-
2-2 12-
3- - 13-
4- 3 и т.д.
5- -
6-
7-
8-
9-

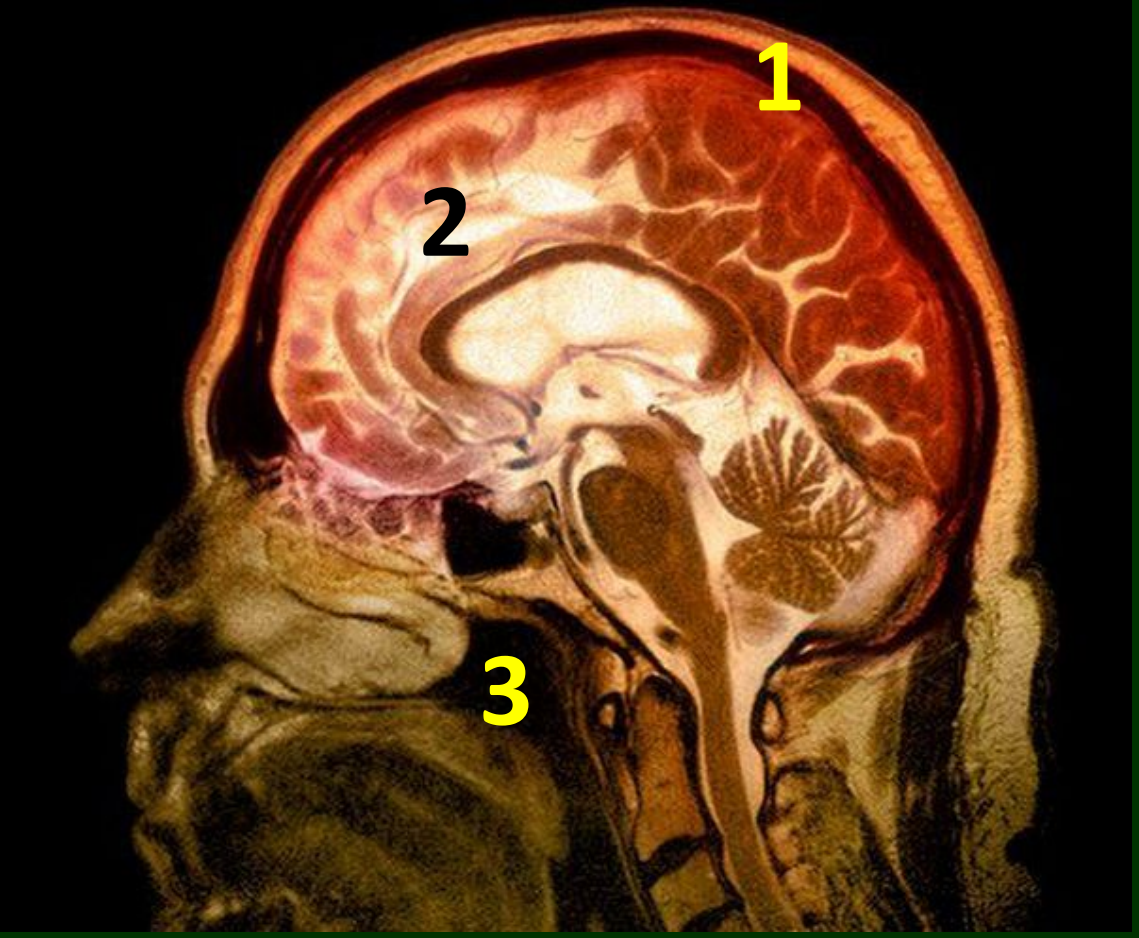

1-Проявление местной атрофии –это все, кроме:

1-узуры

2- истощение

3-нога после денервации

2- Доказательством атрофии мозга у алкоголика на представленной КТ является: 1- расширение полости (1)

2- изменения лобных долей или

3- расширение указанной полости?

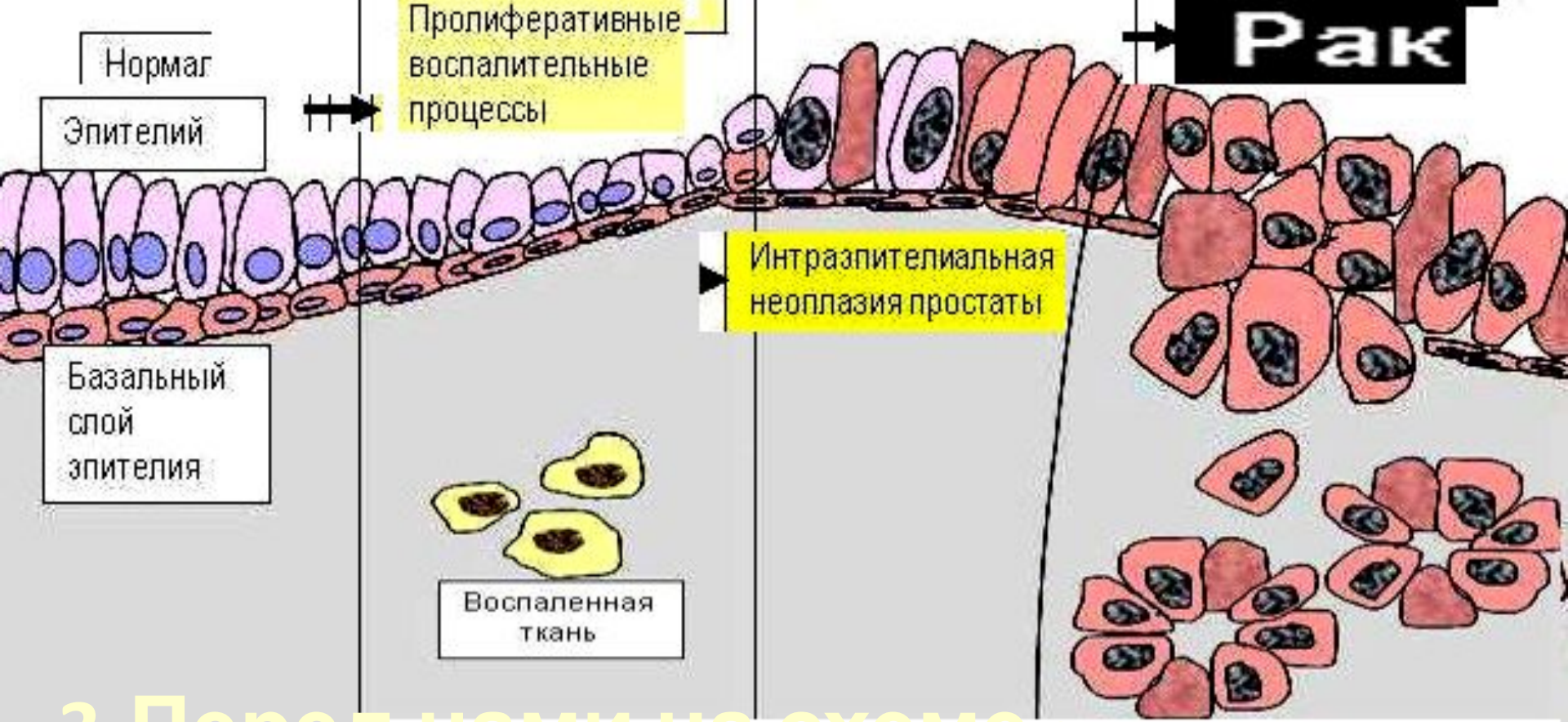

3-Перед нами на схеме :

1- реальный морфогенез

2- гипотеза, 3- концепция

4-центральная догма онкоморфологии ?

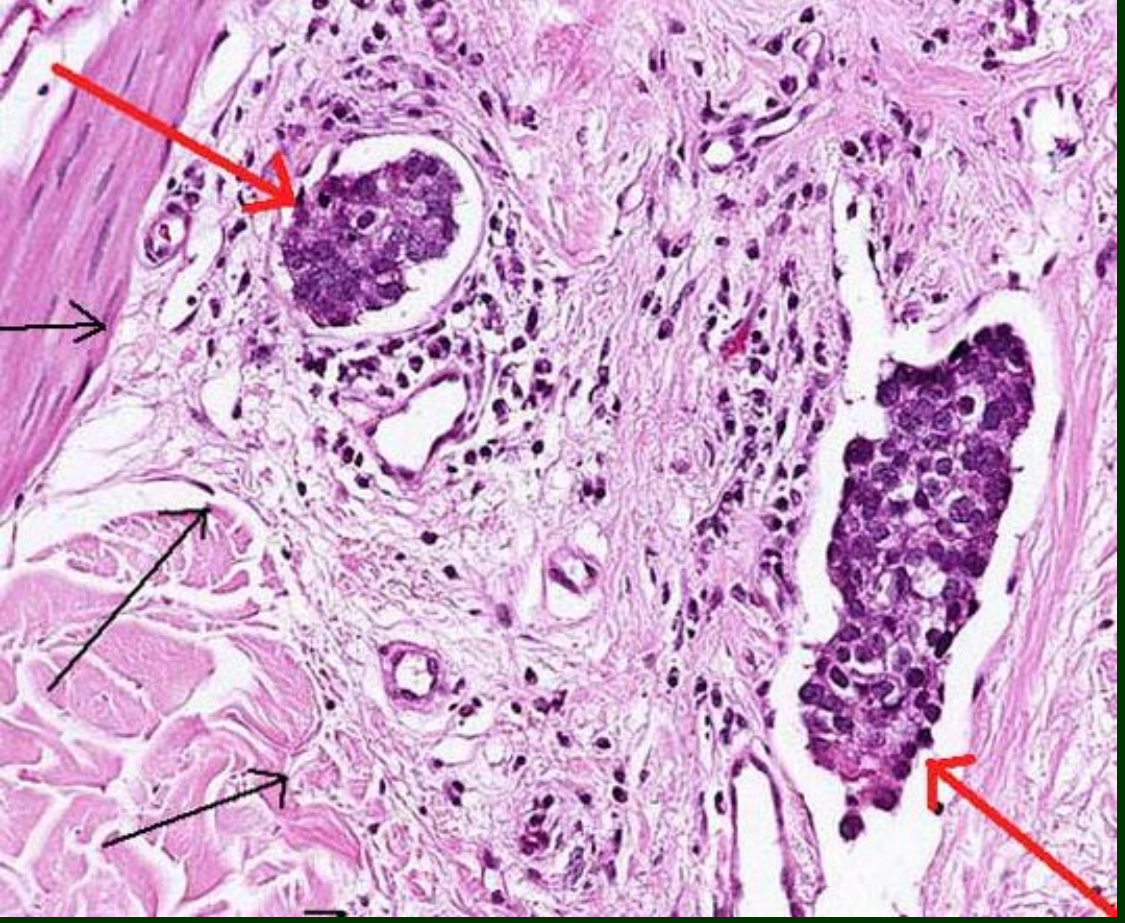

4-Гематогенные метастазы это все перечисленное кроме:

1-проявление роста доброкачественной опухоли

2-следствие инвазивного роста

3-следствие тканевой эмболии

5- **Перед нами** :

1- гематогенные метастазы

2- тканевые эмболы в венах

3- группы раковых клеток в артериях?

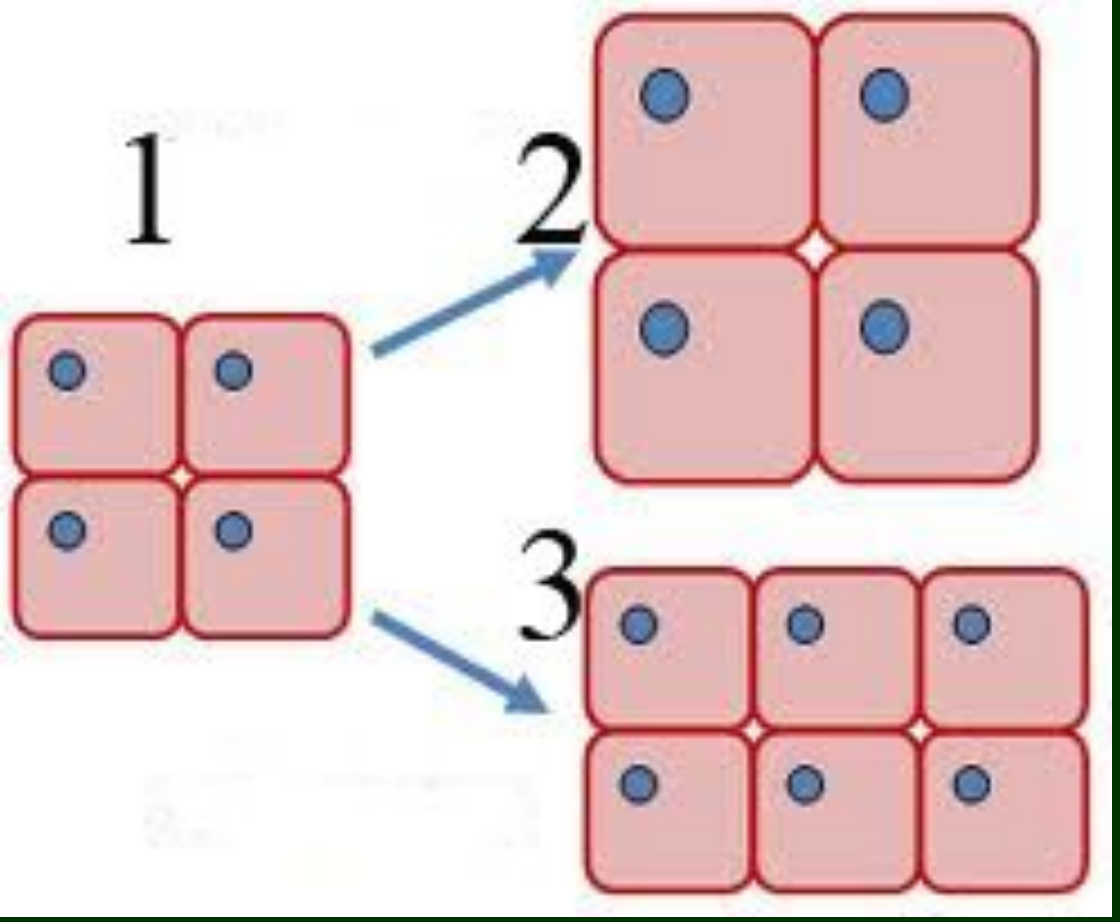

5- Гиперплазия и гипертрофия это:

1- результаты

2- способы

3- варианты КПП

6- На схеме:

1- (1-гиперплазия, 2-гипертрофия, 3-норма)

2- (1-гипертрофия,2-гиперплазия,3-норма)

3- (1-норма, 2-гипертрофия, 3-гиперплазия)?

7-Механизм гиперплазии:

1- увеличение количества клеток

2-разрастание соединительной ткани

3-разрастание жировой ткани

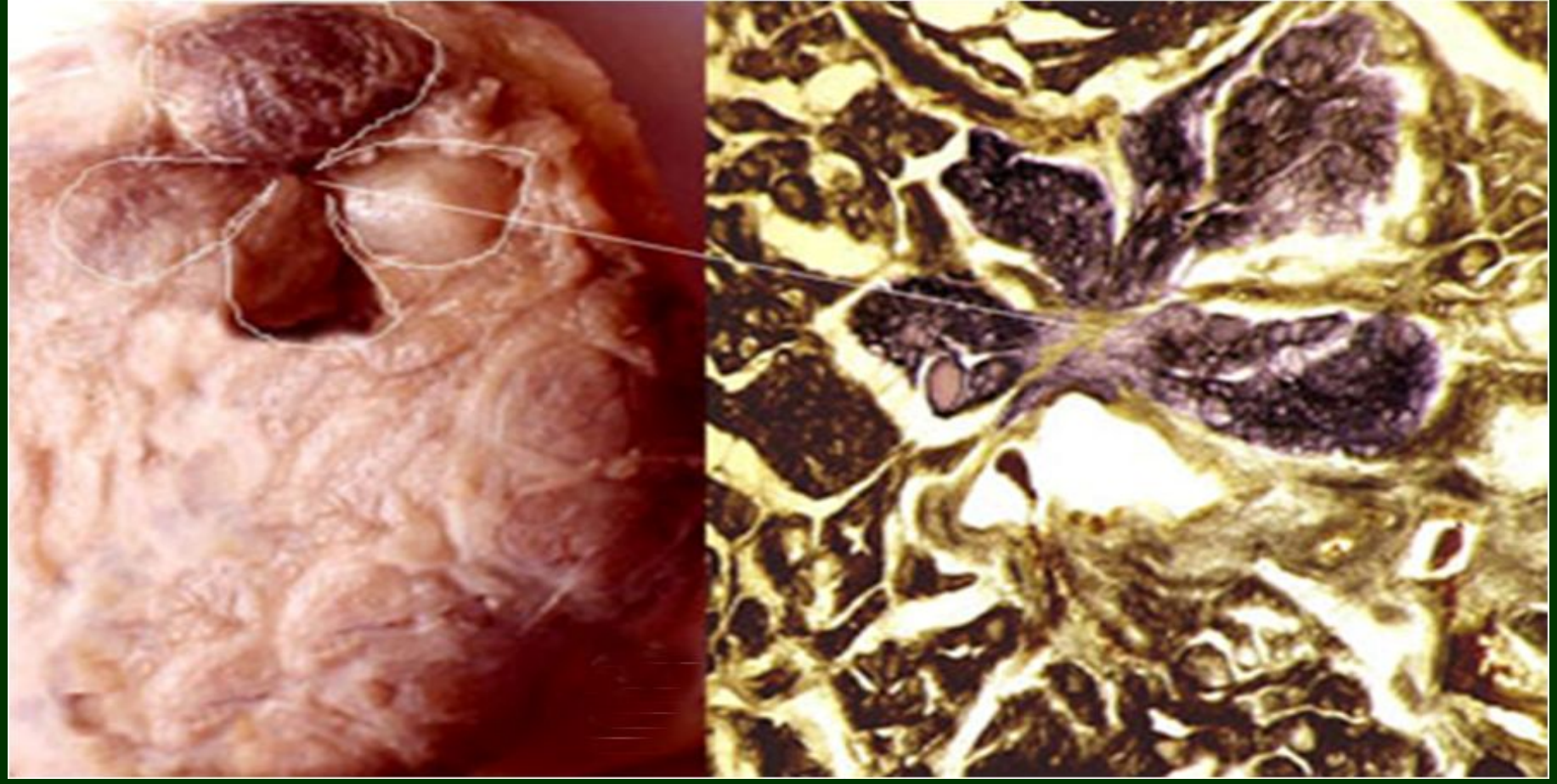

8- Показанная группа «узелков»» в щитовидной железе, это:

1- нодулярная гиперплазия

2- группа аденом

3- кисты с ростом раковых структур?

9-Для сарком характерно:

1- редкость метастазов

2-возникновение метастазов только в старческом возрасте

3- преимущественно гематогенное метастазирование

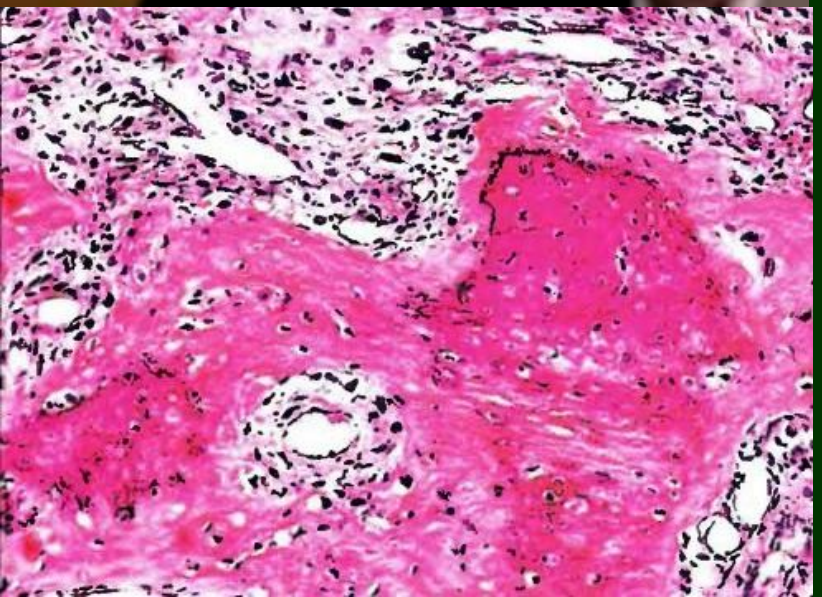

10- Опухоль такого макро-микровида это:

1- ангиосаркома
2- лейомиосаркома
3- остеосаркома?

11-Патология ведущая к увеличению размеров кистей, стоп, нижней челюсти ("лошадиное" лицо) соответствует:

1-физиологической гипертрофии

2-акромегалии

3-компенсаторной гипертрофии



12-Перед нами персонажи с изменениями указывающим и на:

1- истинную гипертрофию

2- ложную гипертрофию

3- опухоль аденогипофиза?

13-Опухоль Крукенберга представляет собой:

1-тератобластому яичников

2-саркому яичника

3-метастаз рака желудка в яичники

14-Механизм рабочей гипертрофии:

1-увеличение количества клеток

2- увеличение функционирующих элементов ткани

3-разрастание соединитель-ной ткани

15-Перед нами гипертрофия:

1- физиологическая (рабочая)

2- компенсаторная

3- викарная или

4- нейро-гуморальная?

16-Рак легкого чаще дает метастазы во все указанные органы, кроме:

1-желудок

2-головной мозг

3-регионарные лимфоузлы

Вирхова характерен для рака:

1- легких

2- желудка

3- простаты

4- почек?

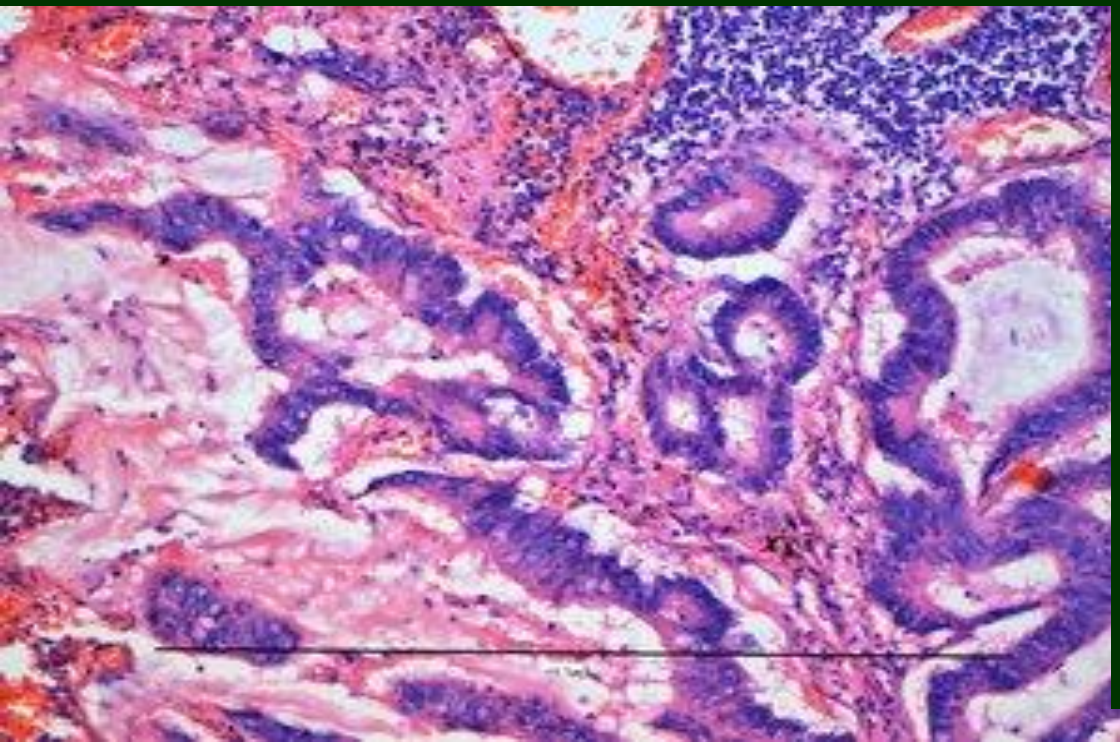

18- Судя по гистологии, это рак:

1- плоскоклеточный

2- переходно-клеточный

3- железистый

4- слизистый?

19- Перед нами:

1- лимфосаркома 2- рак полового члена с метастазами в л.узлы

3- меланома с метастазами?

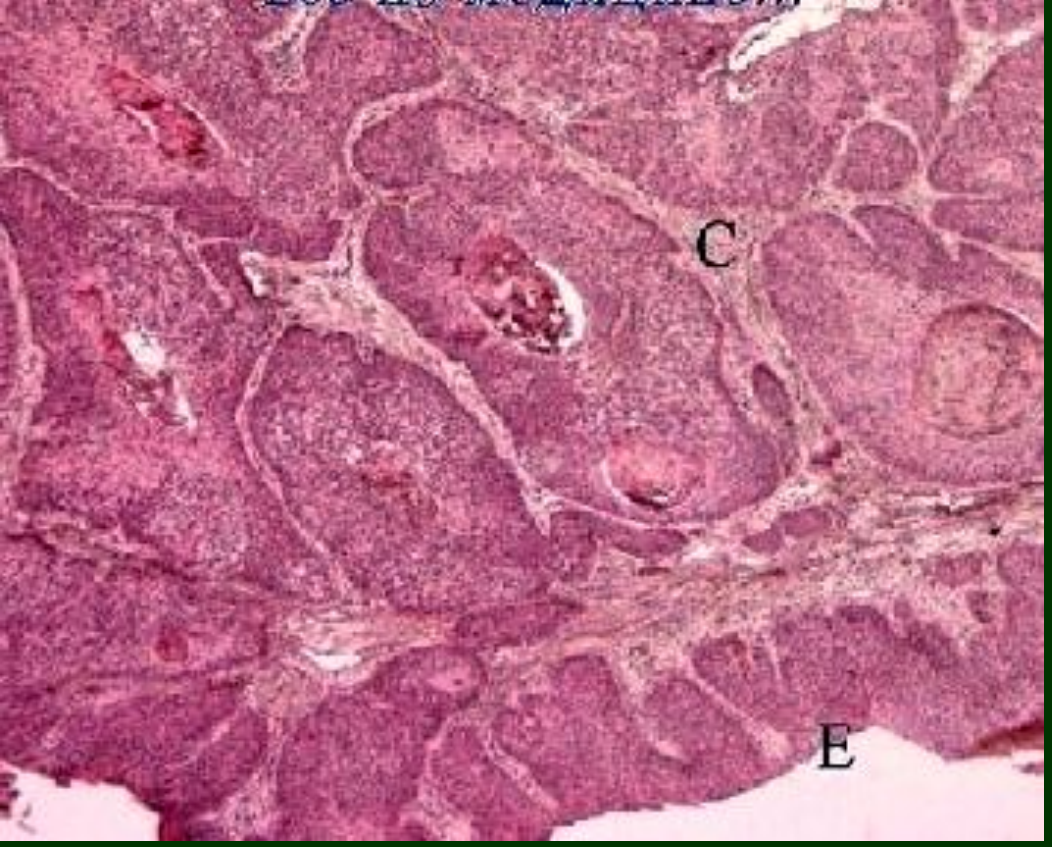

20-Аденокарцинома – это опухоль:

1-мышечной ткани

2-железистого эпителия

3-с неясным гистогенезом

21- Судя по гистологии, это:

1- аденокарцинома

2- лейомиосаркома

3- плоскоклеточный ороговевающий рак?

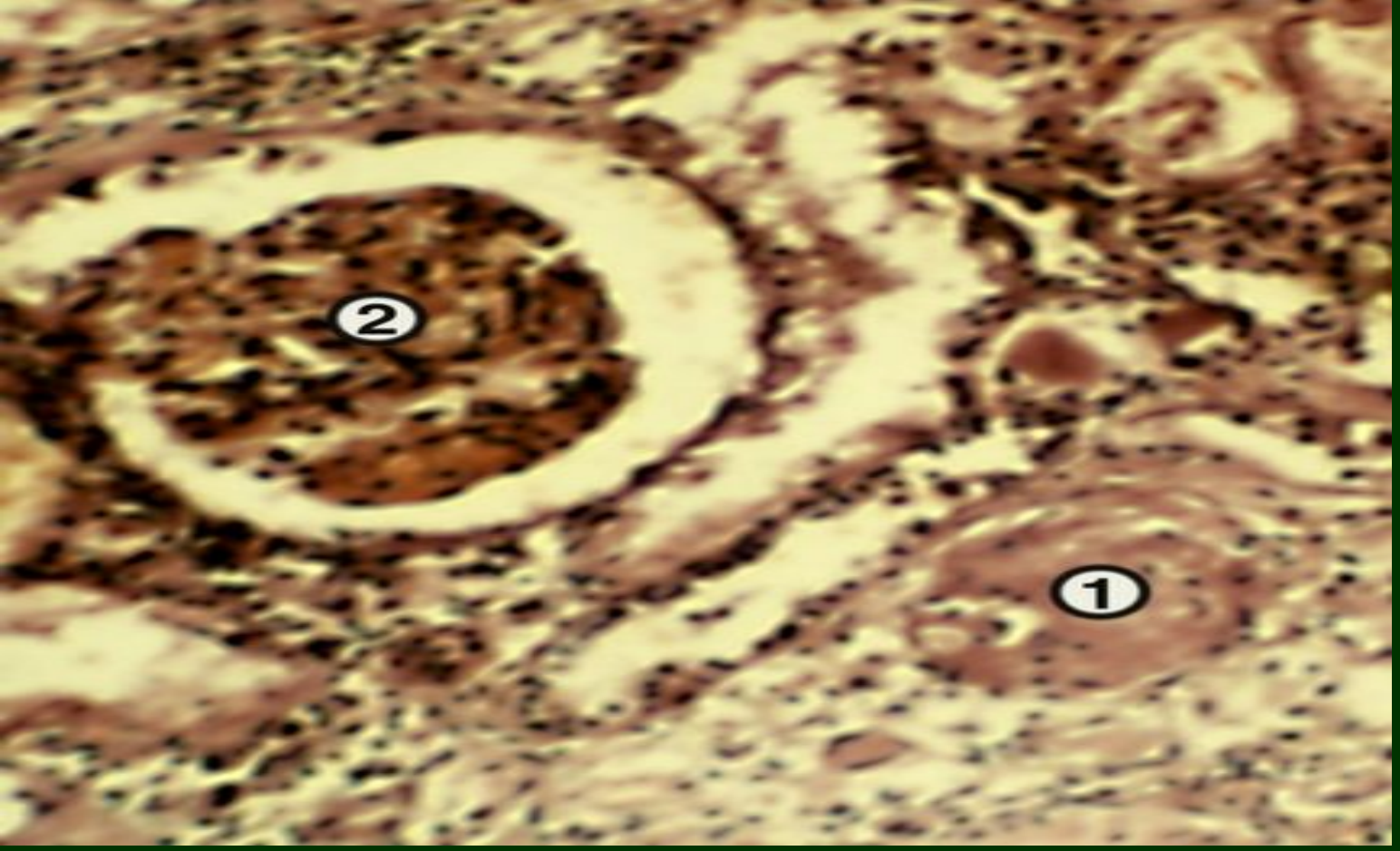

22- Перед нами клубочки почки:

1- (1-гипоплазия,2-гиалиноз)

2- (1-атрофия, 2-викарная гипертрофия)

3- (1- гиалиноз, 2-гломерулосклероз)?

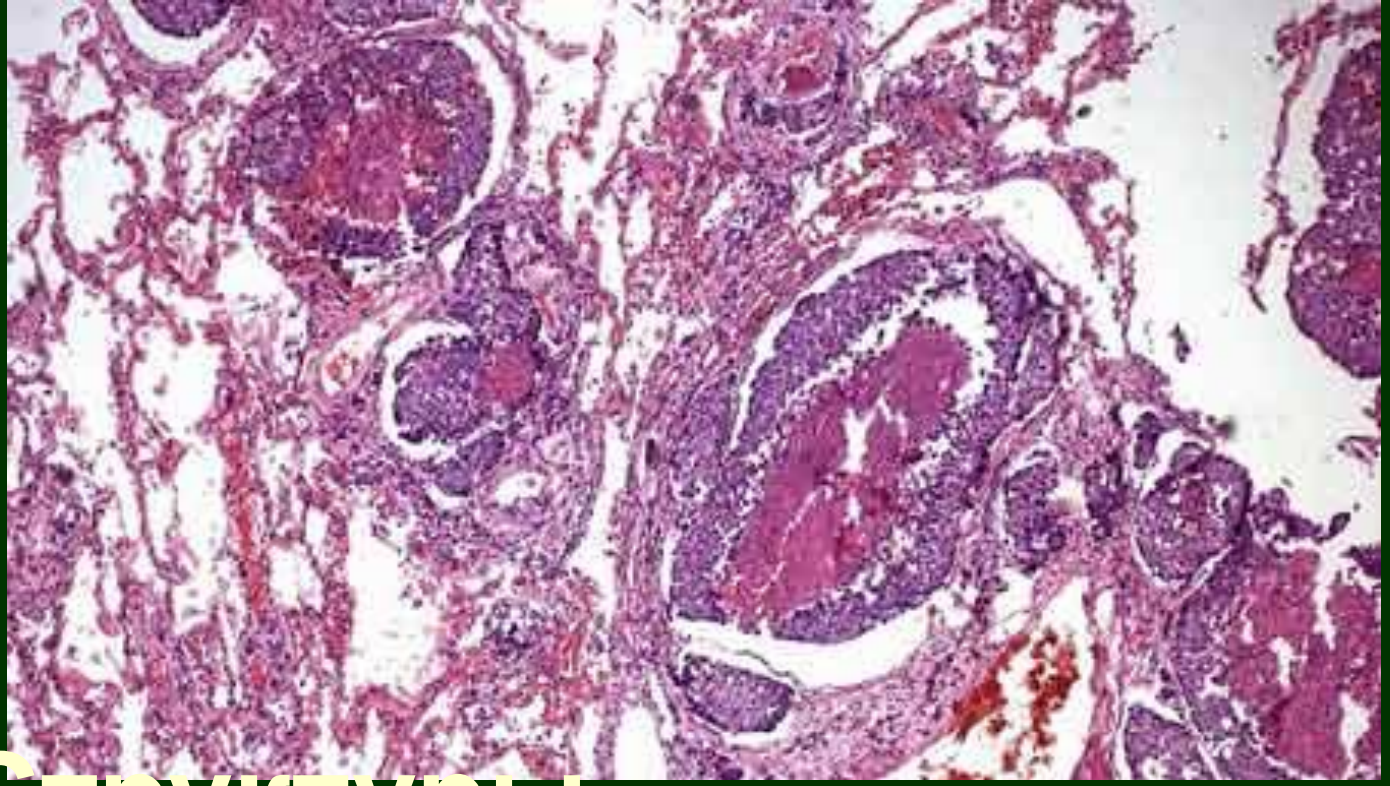

23- Структуры внутрипротокового рака в легких указывают на метастазирование из:

1-желудка, 2- простаты

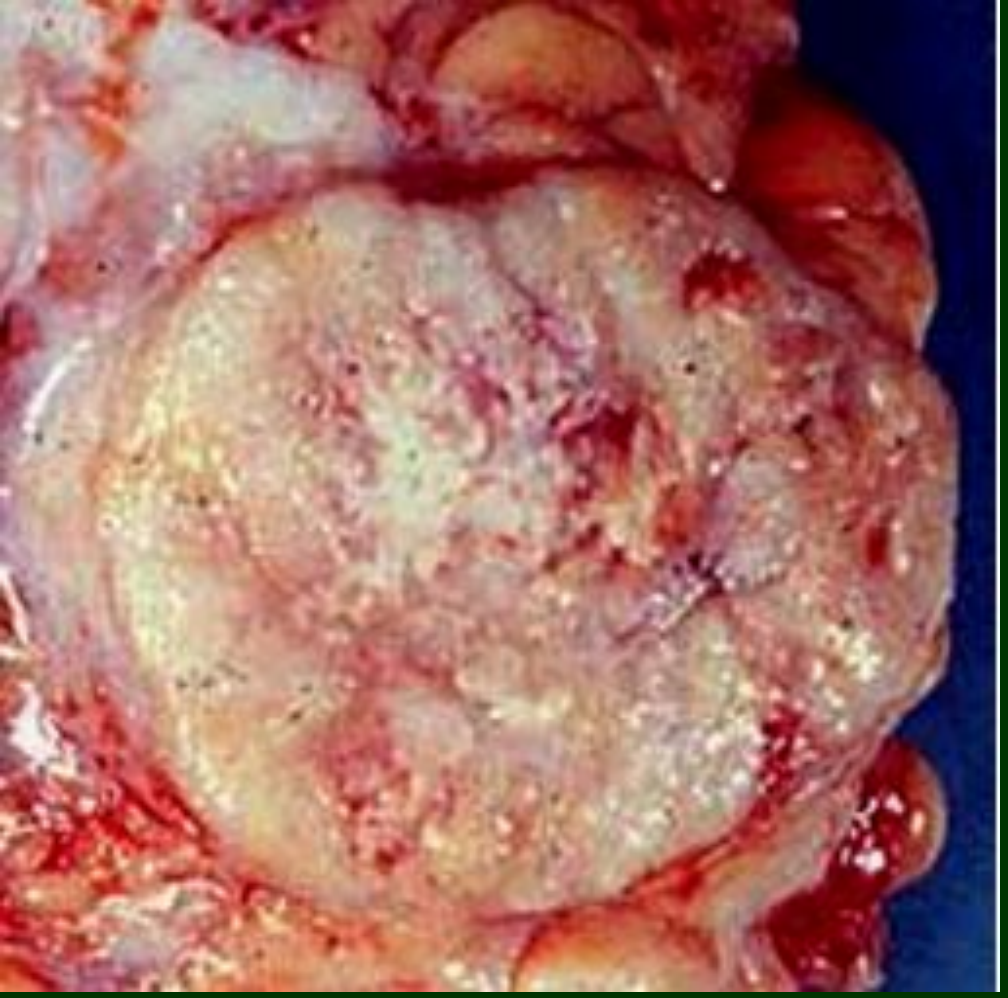

важным макро признаком злокачественности для «маленьких» узелков опухолей это:

1-Неровные границы узелка

2-Наличие некрозов в центре узелка

3-Размер узелка более 1см

25- Перед нами узелок:

1- неракового роста

2- ракового роста

3- конгломерат фокусов гиперплазии?

25- Судя по типу симметризации перед нами фокус тканевого роста: 1-ракового, 2- предракового, 3- не ракового?

26-Если на месте погибшей ткани восстанавливается ей идентичная, то такой способ регенерации называется

1-регенерационная гипертрофия

2-реституция

27- Перед нами пример заживления раны «натяжением»: 1-первичным,

2- вторичным, 3- по типу первичного?

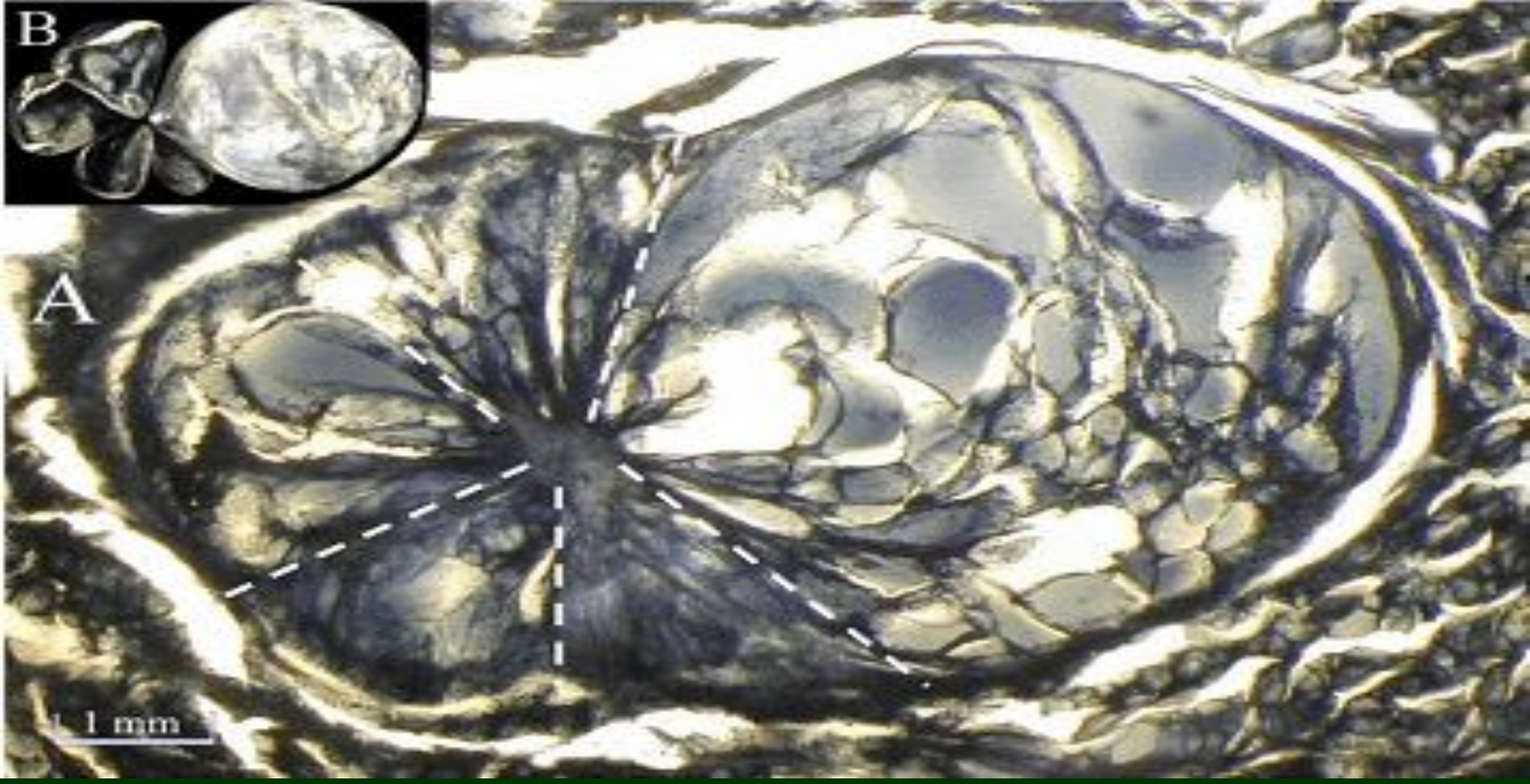

28- Судя по типу симметризации перед нами :

1-аденома, 2- фокус гиперплазии, 3- очаг рака щитовидной железы?

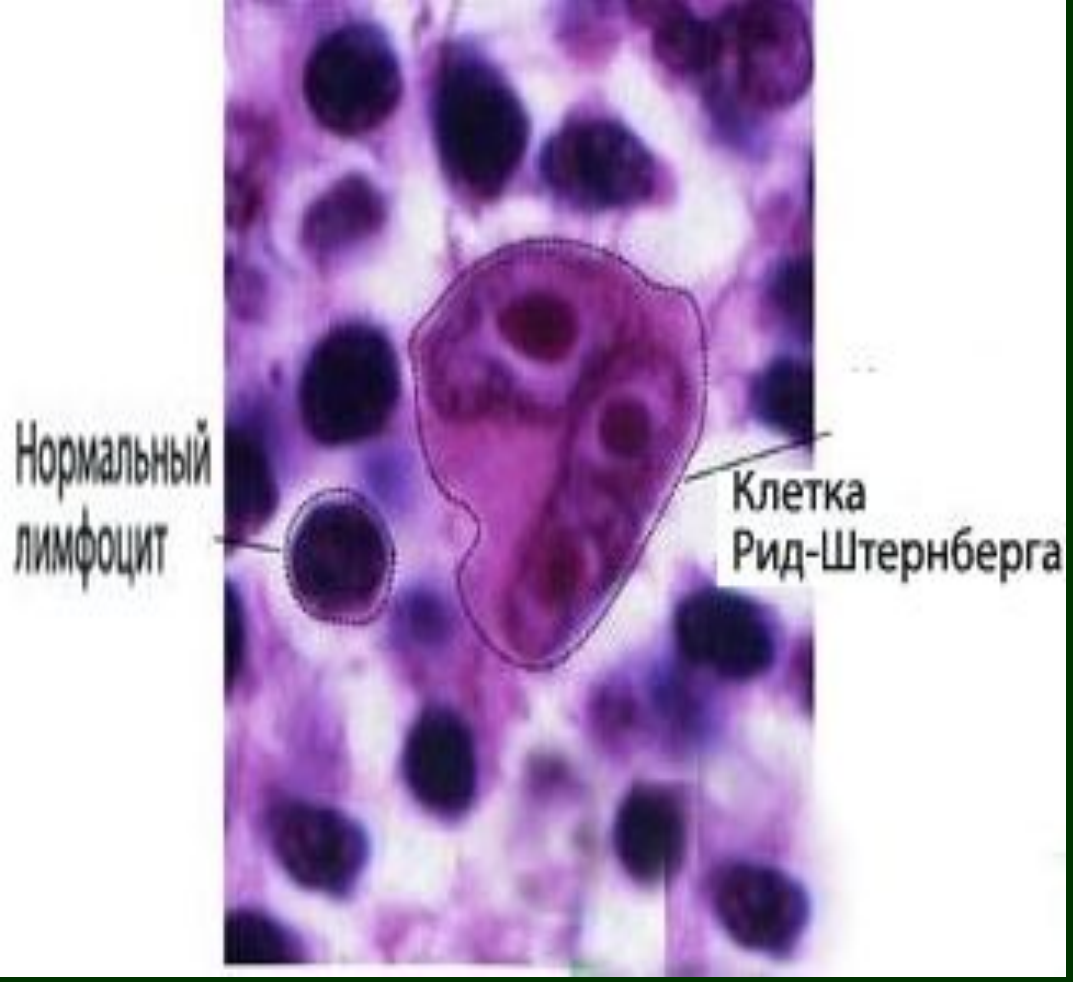

29-Метастаз рака желудка в надключичные лимфоузлы называется:

1- «рак»Вирхова
2-рак Крукенберга
3-опухоль Ходжкина

30- Гистологическая картина указывает на:

1- «рак»Вирхова, 2-рак Крукенберга
3-опухоль Ходжкина

31-Укажите тип заживления раны, если гранткань в ее дне организована в шесть слоев:

1-под струпом

2-первичным натяжением

3-вторичным натяжением

32- Эта рана заживает:

1-под струпом, 2-первичным натяжением

3-вторичным натяжением ?

33-Атипизм это:

1-сущностное проявление опухолевого роста

2-комплекс признаков обычно сопровождающих развитые опухоли

3-нарушение дифференцировки клеток



34- На схеме атипизм:

1- тканевой, 2-клеточный

3- инвазивный рост или 4- все вместе?

35-Обтурирующий камень в мочеточнике привел к превращению почки в тонкостенный мешок, это можно определить как:

1-физиологическую атрофию

2-атрофию вызванную сдавлением

3- ложную гипертрофию?

36- показанная динамика изменений указывает на:

1- малигнизацию

2- случайное осложнение

3- прогрессию процесса?

37-Невозможность определения на глаз истинных границ опухоли связана с ростом:

1-экспансивным

2-de novo

3-инфильтрирующим

38- Показанная динамика изменений для регенерации:

1- физиологической

2- репаративной

3- патологической?

39-При вторичном натяжении края раны сближают силы, возникающие при :

1-травматическом набухании краев раны

2-созревании грануляционной ткани

3-сшивании краев раны

40-Понятие "злокачественность" по сути проявляется в:

1-тканевом атипизме

2-клеточном атипизме

3-клиническом течении опухолевой болезни

41-Понятие компенсации относится к:

1-восстановлению ткани взамен утраченной

2- восстановлению утраченной функции

3-увеличению массы органа

42-«Полная» регенерация это:

1-метаплазия

2-гипертрофия

3-реституция

43-По ходу репаративной регенерации выделяют фазы кроме:

1-Пролиферации 2-Дифференцировки

3-Опухолевого роста

44-«Не полная» регенерация характерна для

1-печени

2-слизистых

3- ЦНС

45- Перед нами:

1- неполная регенерация

2- патологичес-кая регенерация

3- келоид

4-обрядное шрамирование ?