Функциональная анатомия женских половых органов

профессор
В.А. ПОТАПОВ

Кафедра акушерства и гинекологии ДГМА

Женские половые органы

- Наружные половые органы
- Внутренние половые органы

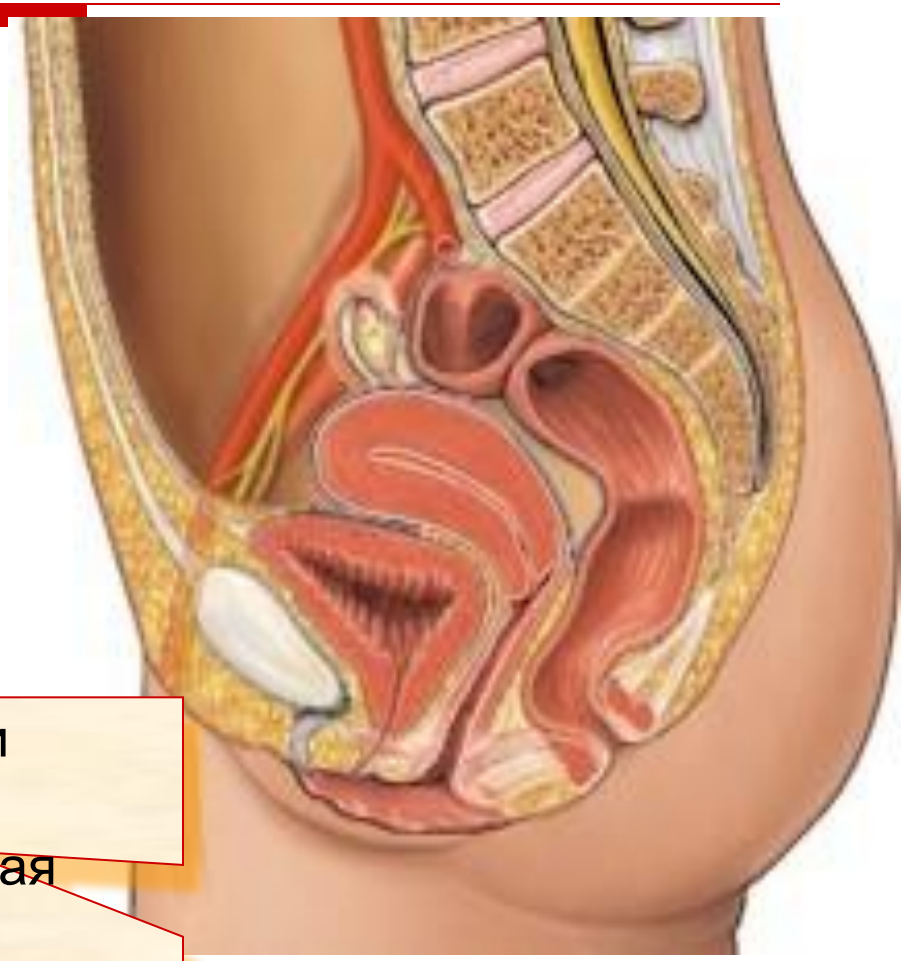

Границей между наружными и внутренними половыми органами является девственная плева или ее остатки

Наружные половые органы

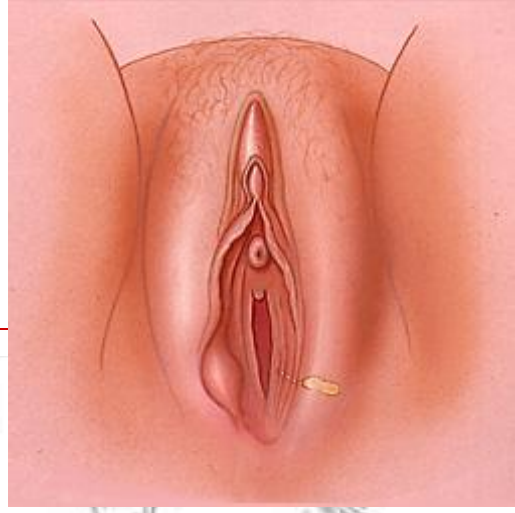

- лобок
- большие и малые половые губы
- клитор
- преддверие влагалища
- большие и малые железы преддверия
- девственная плева
- передняя промежность

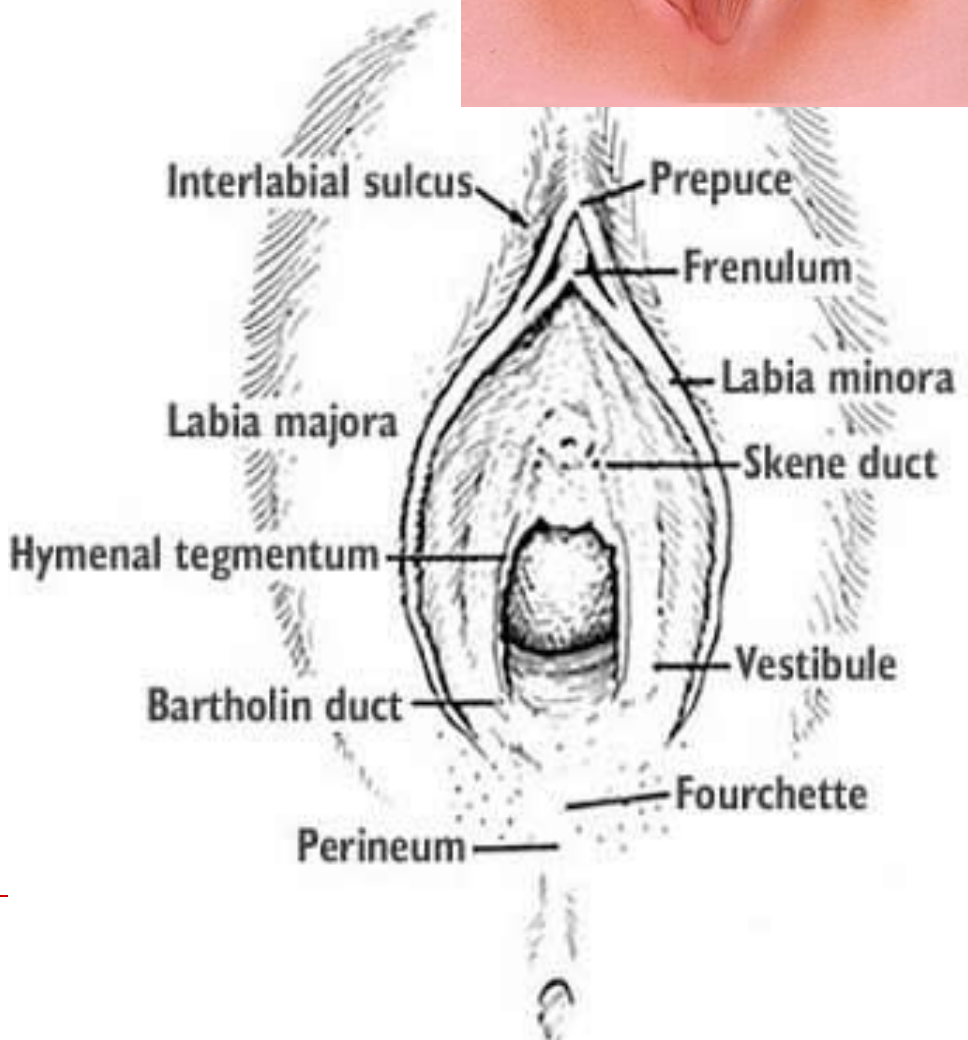

Внутренние половые органы

- влагалище
- матка
- маточные трубы
- яичники
- связки матки и яичников

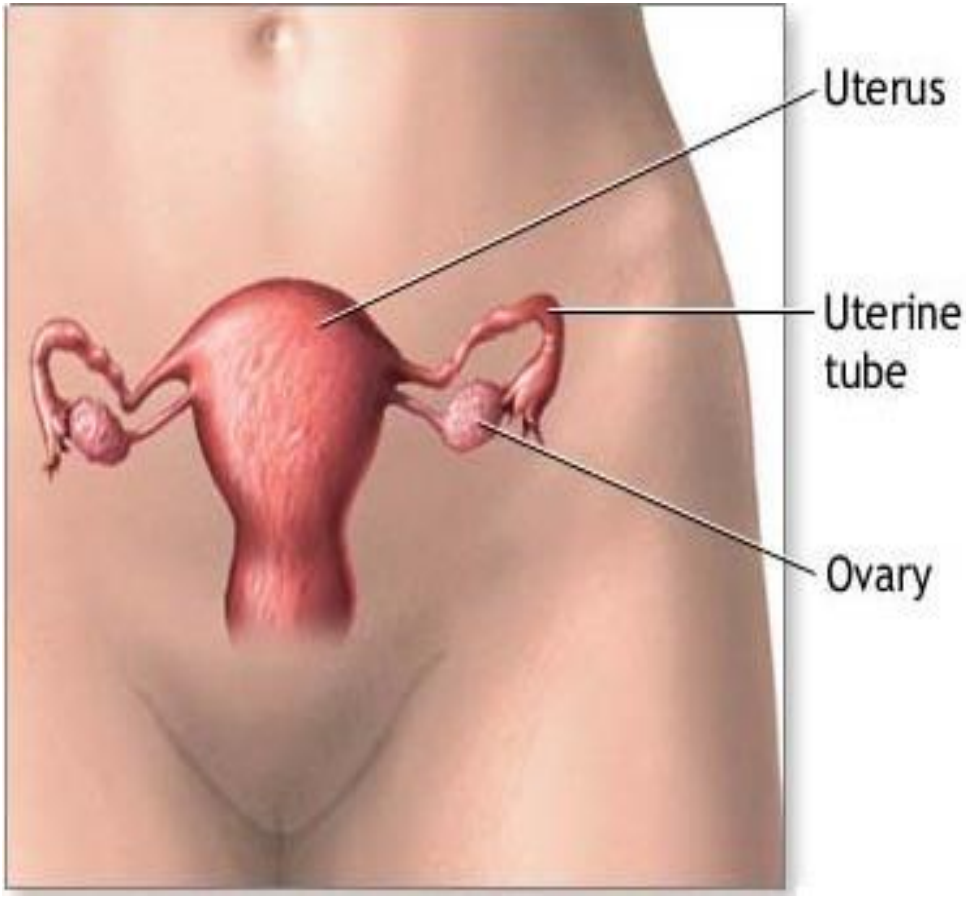

Внутренние половые органы

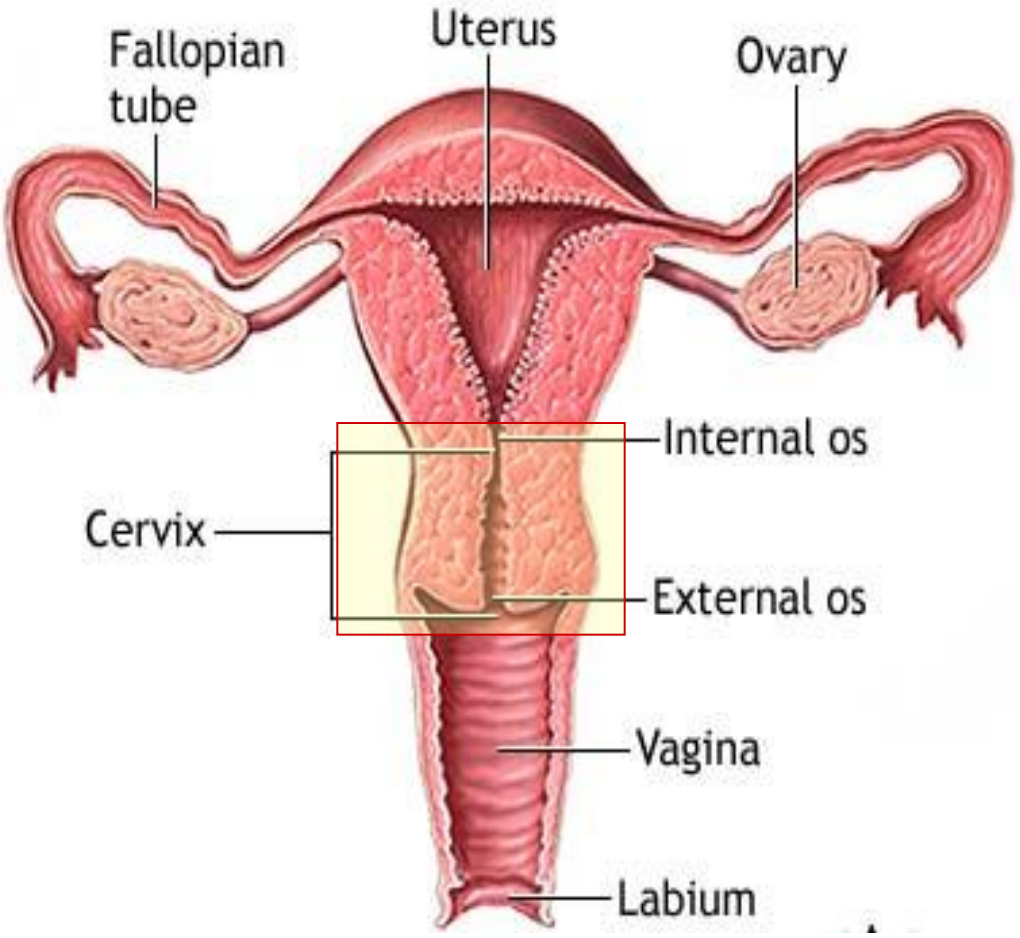

Влагалище

- Трубка длиной 10-12 см с толщиной стенок 0,3-0,4 см
- Строение – 3 слоя:
  - слизистый (внутренний)
  - гладкомышечный
  - соединительнотканный (наружный)

Влагалище

- Слизистая оболочка – многослойный плоский эпителий, содержит 4 слоя клеток:
  - базальный
  - парабазальный
  - промежуточный
  - поверхностный

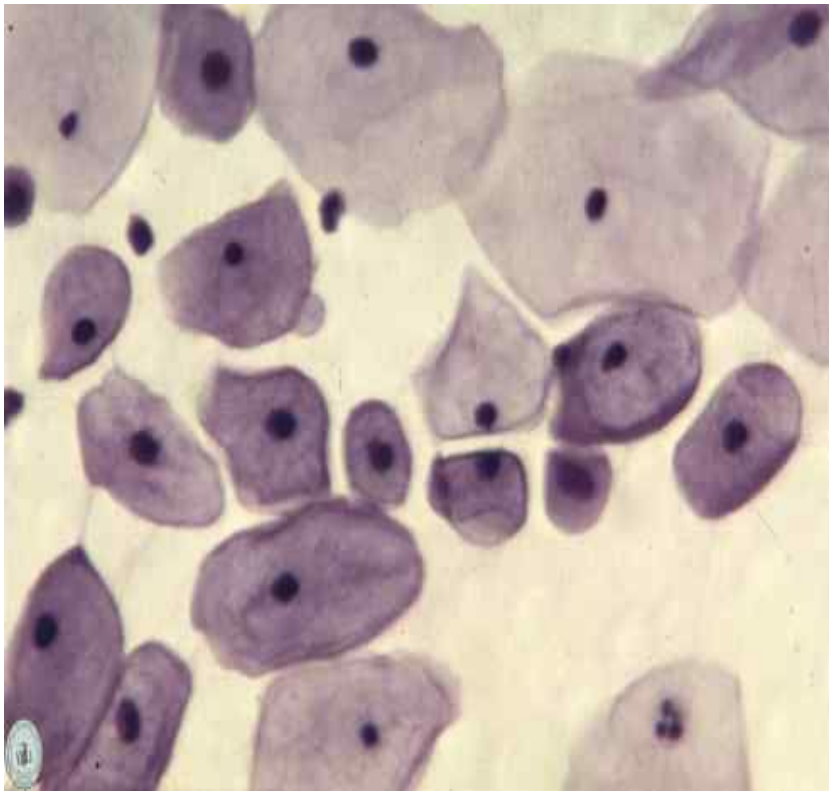

Шейка матки

Наружный зев

Шейка матки

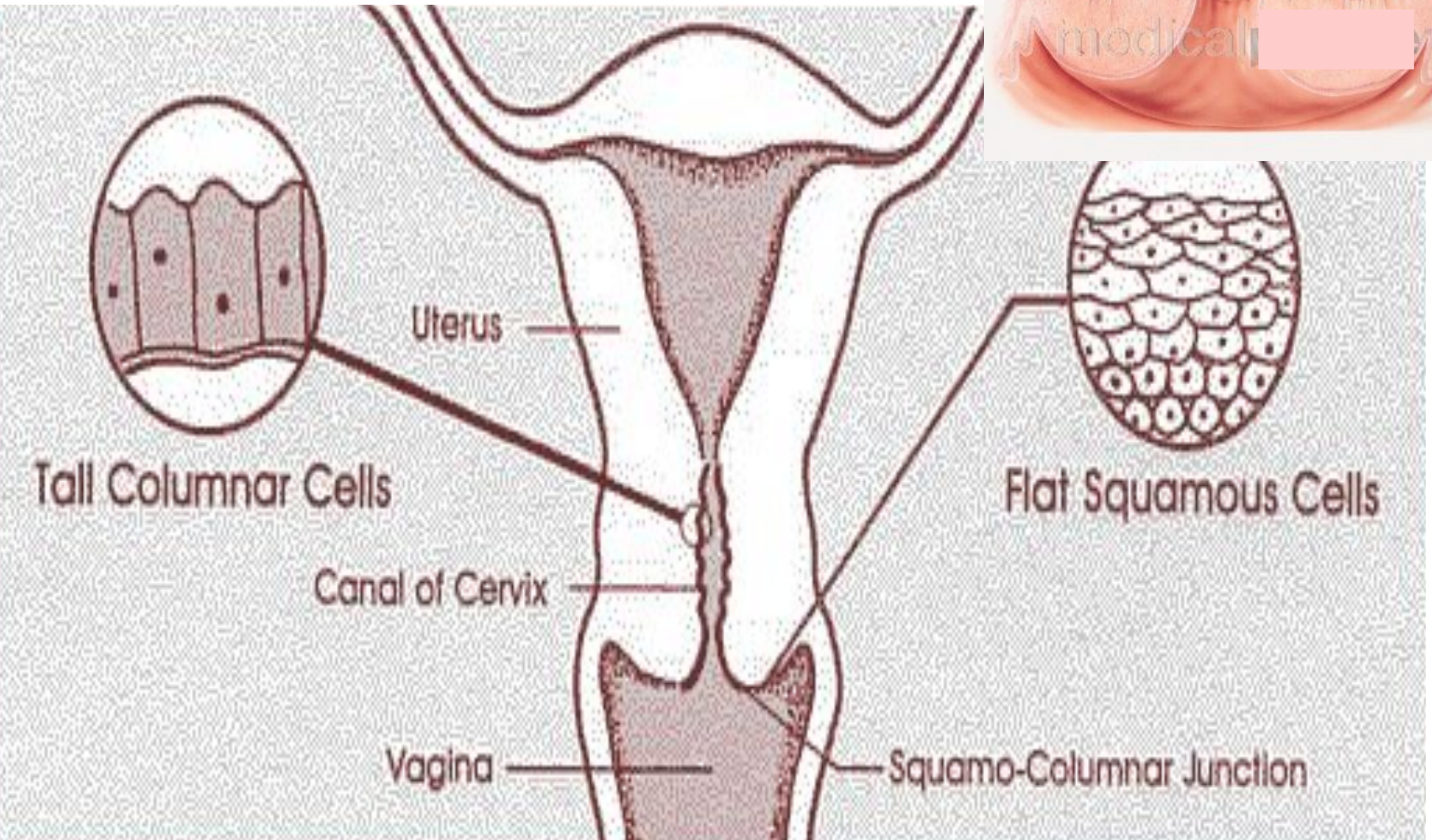
Uterus
Tall Columnar Cells
Flat Squamous Cells
Canal of Cervix
Vagina
Squamo-Columnar Junction

Тело матки

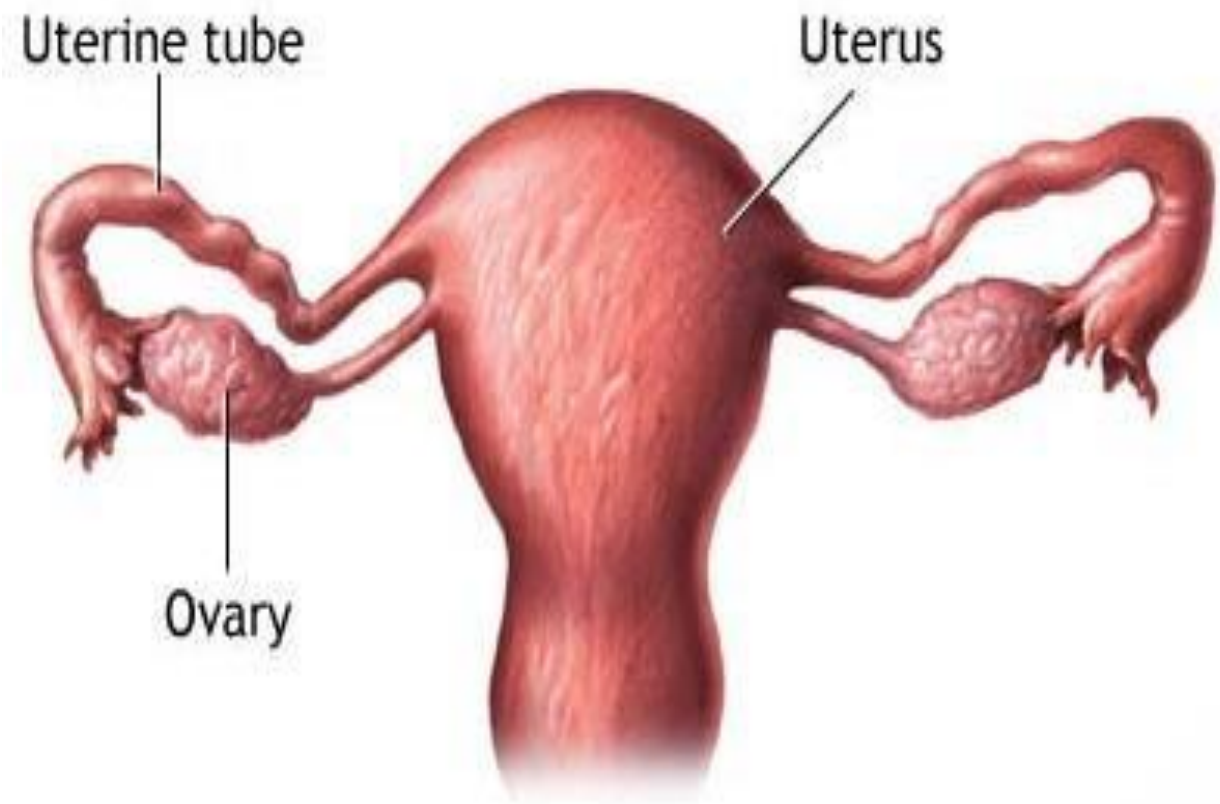

Полость матки

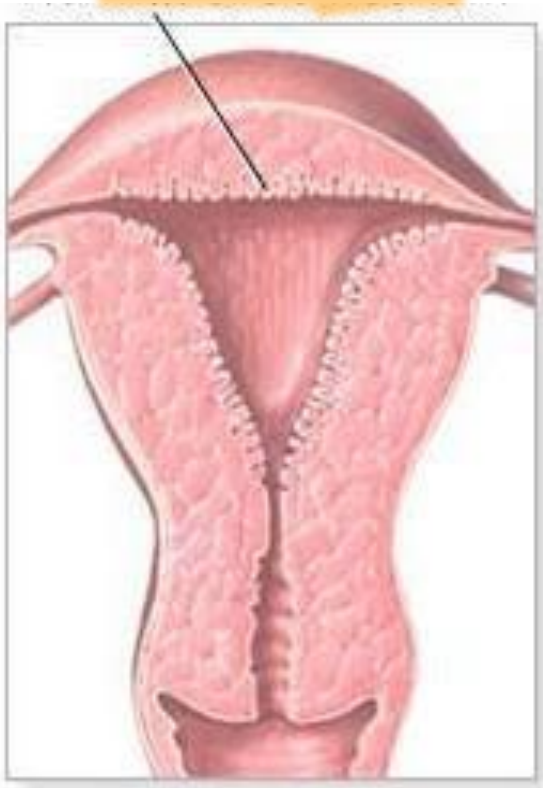

Тело матки

Брюшинный покров – периметрий

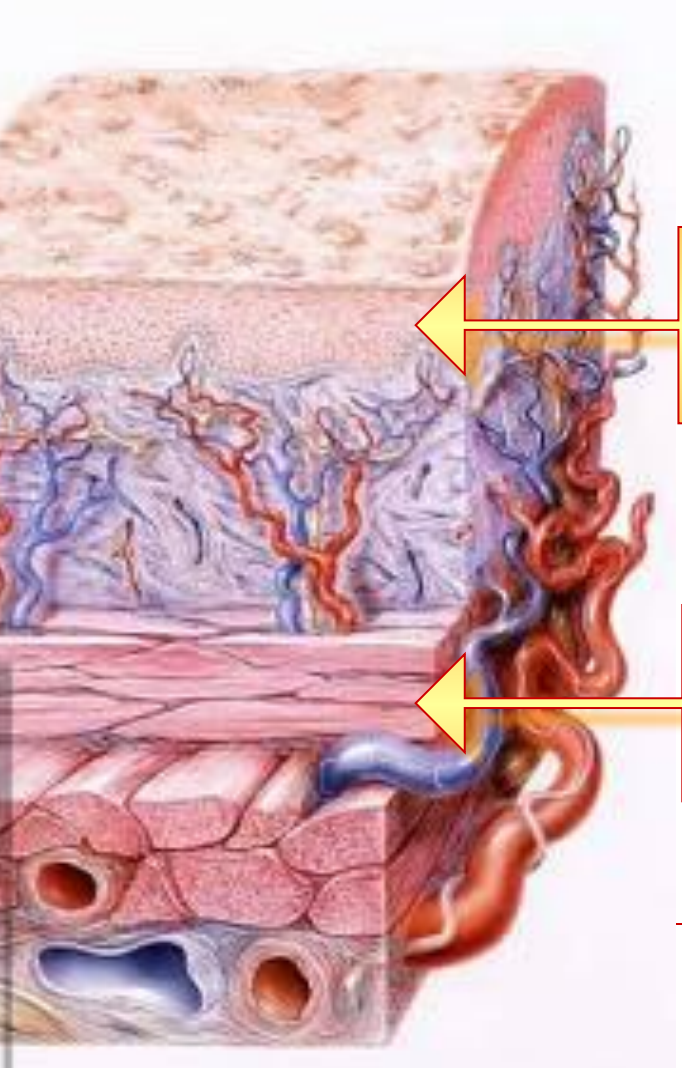

Слизистый слой – эндометрий

Мышечный слой – миометрий

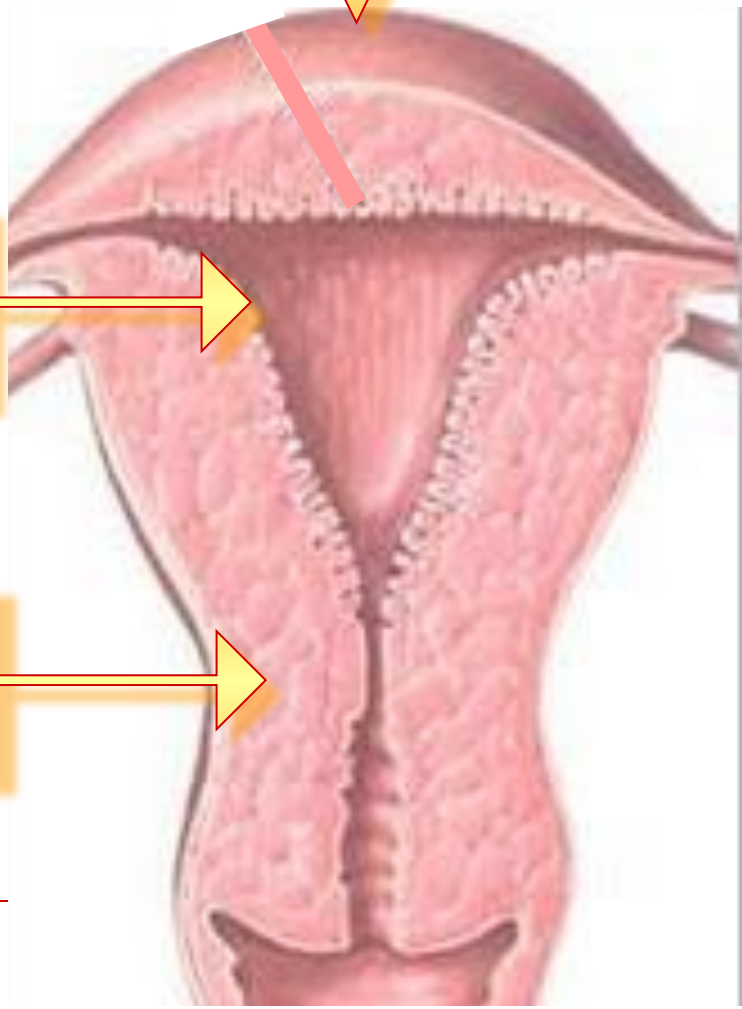

Полость матки (гистология слизистой)

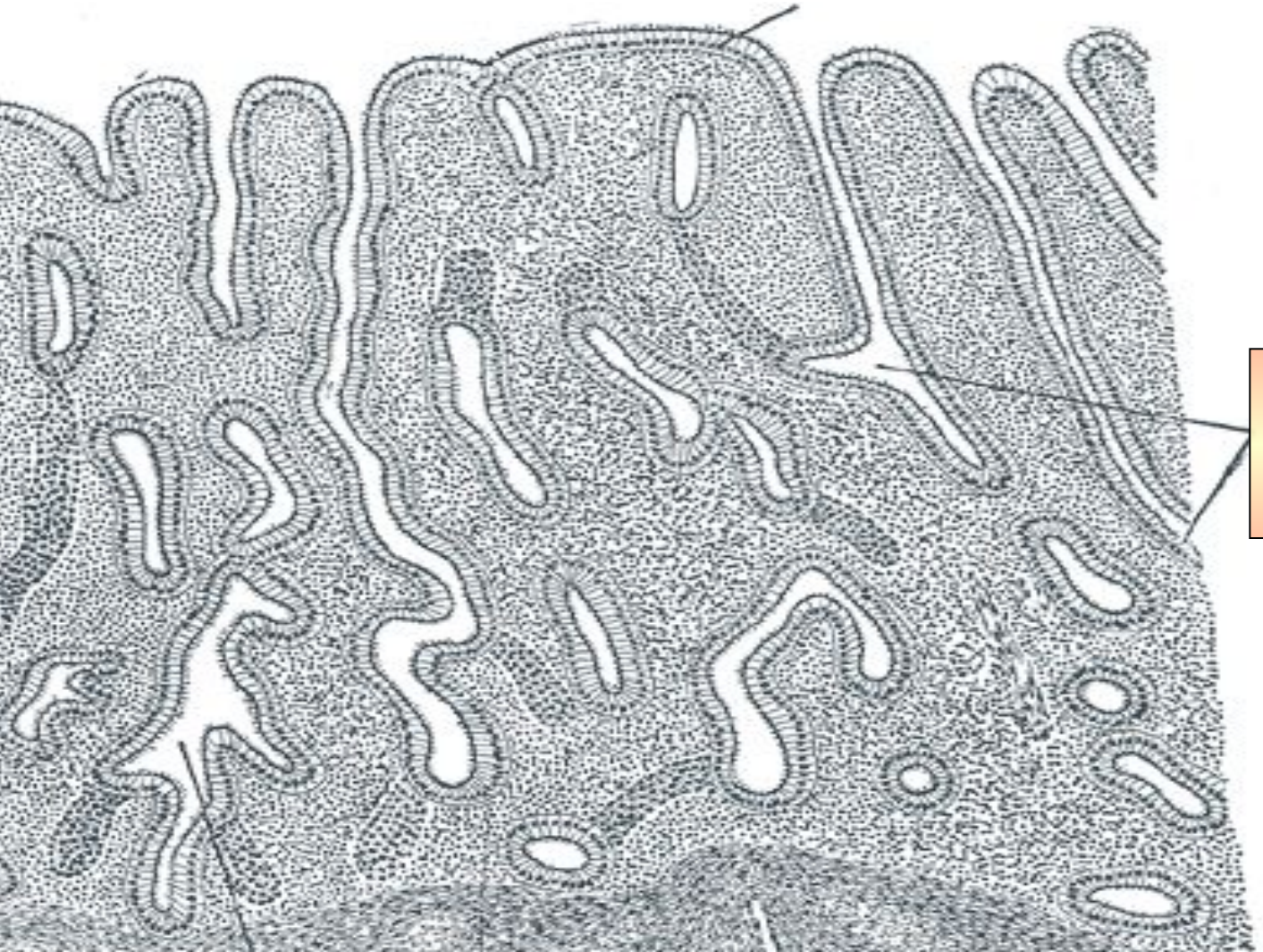

Железы эндометрия

Полость матки

Маточные трубы (яйцеводы)

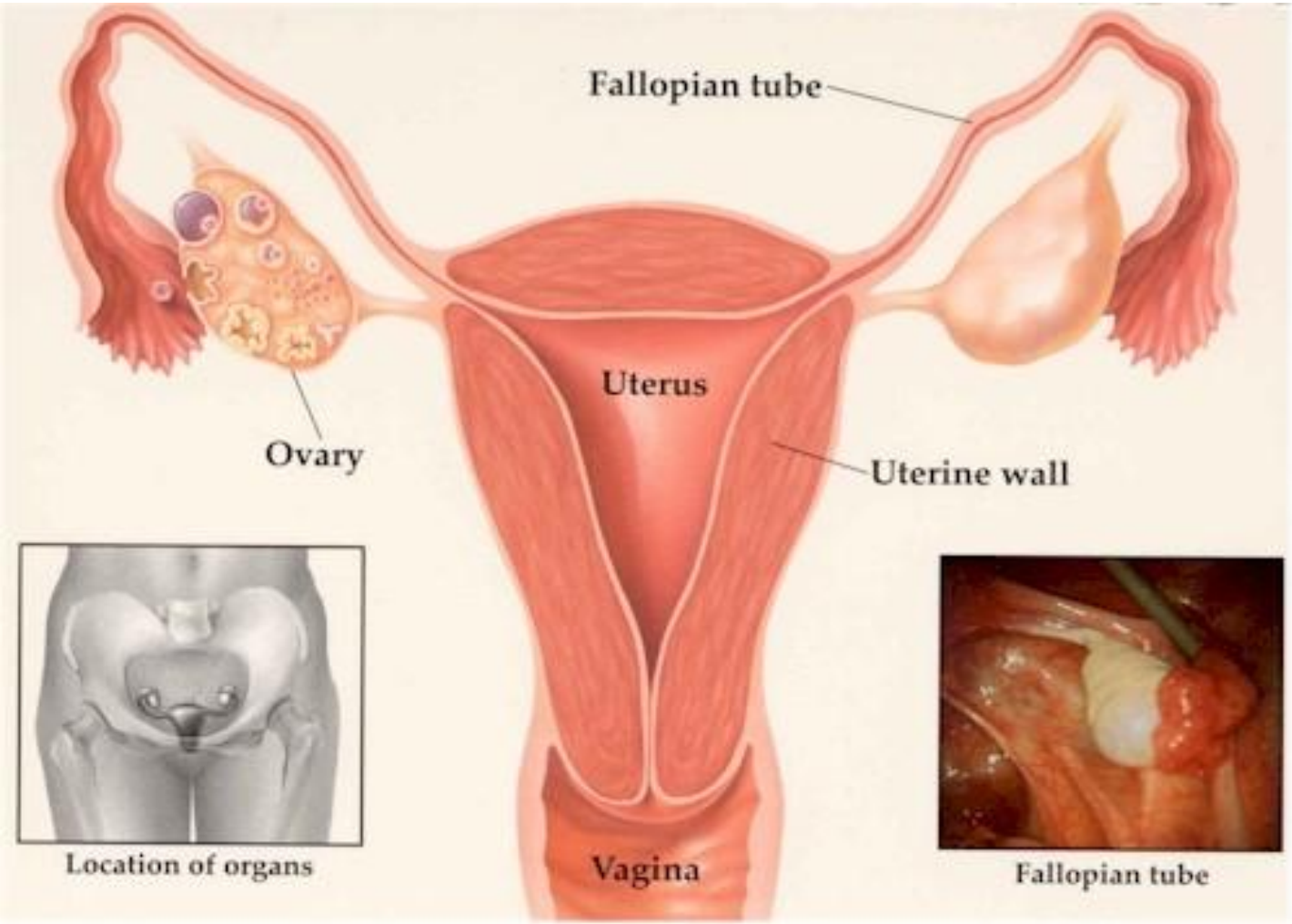

Яичники

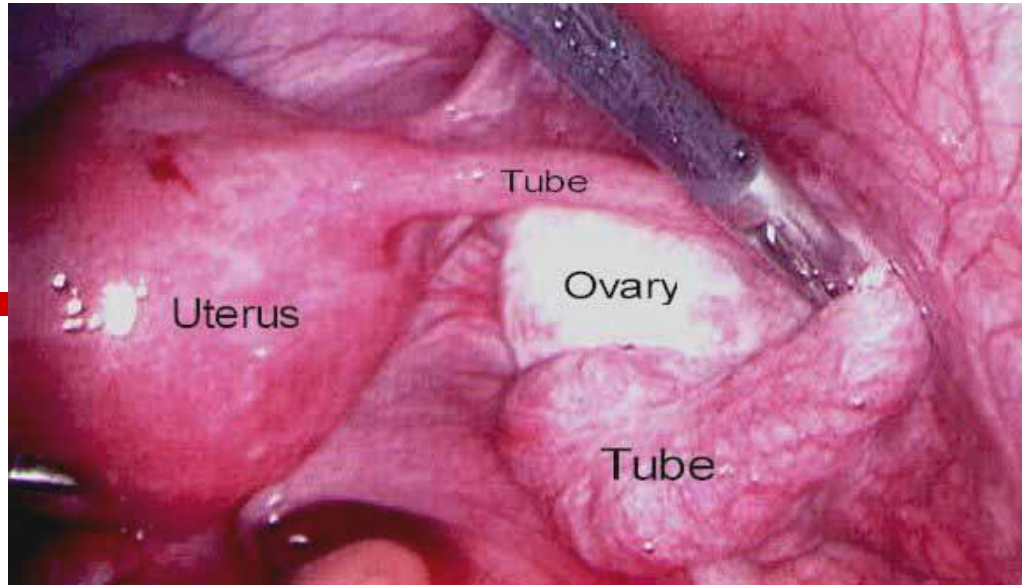

Яичники

Secondary follicle
Oocyte
Primary follicles
Primordial follicles
Ovarian ligament
Degenerating corpus luteum (corpus albicans)
Corpus luteum
Developing corpus luteum
Corona radiata
Ovulated ovum

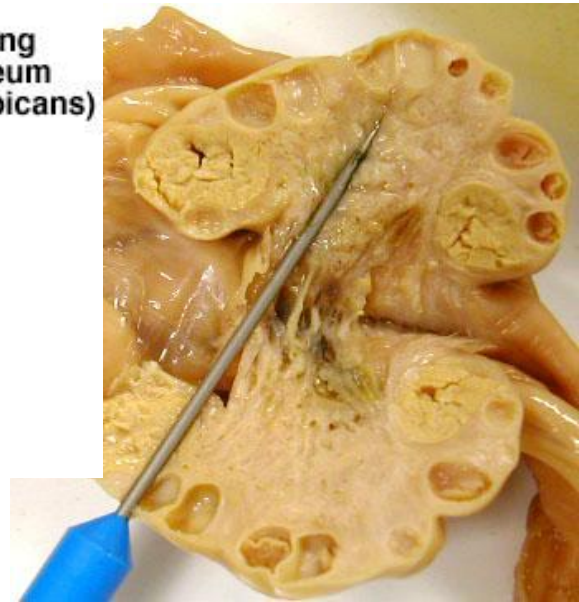

Связочный аппарат

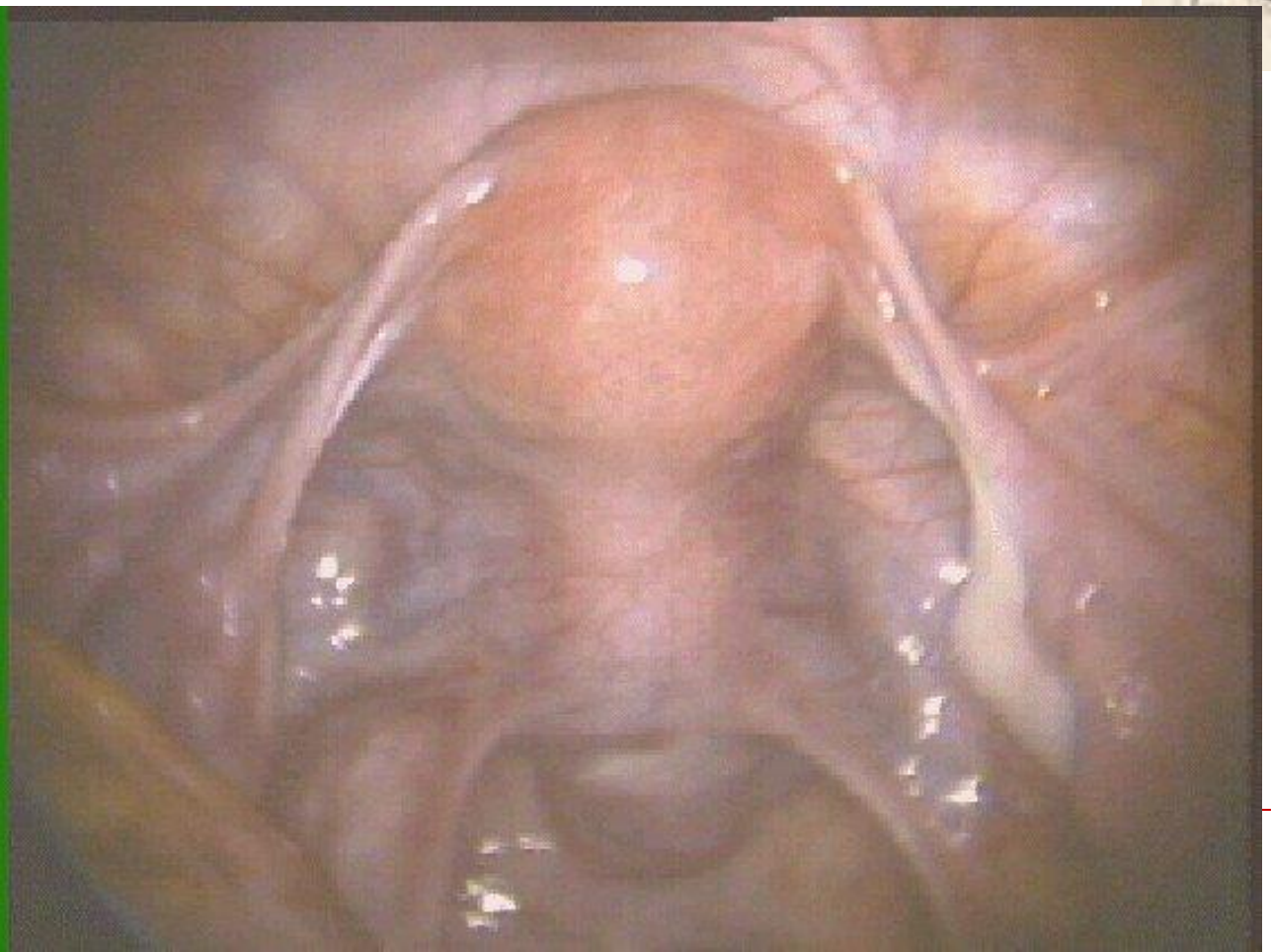

Связочный аппарат

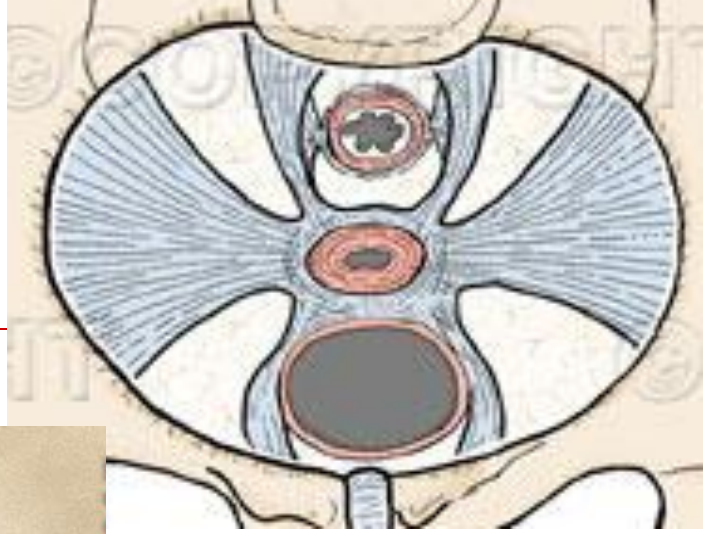

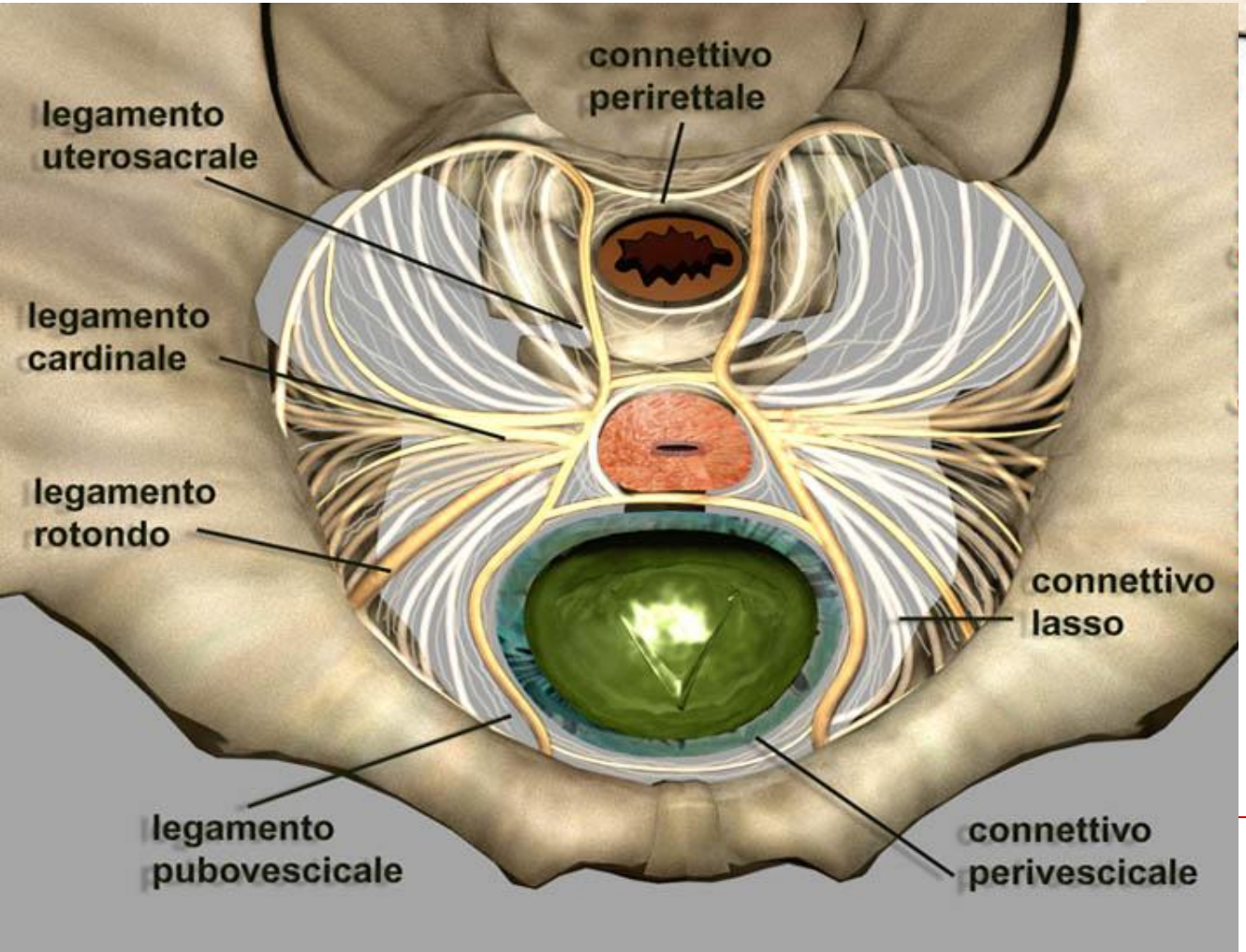

Кровоснабжение

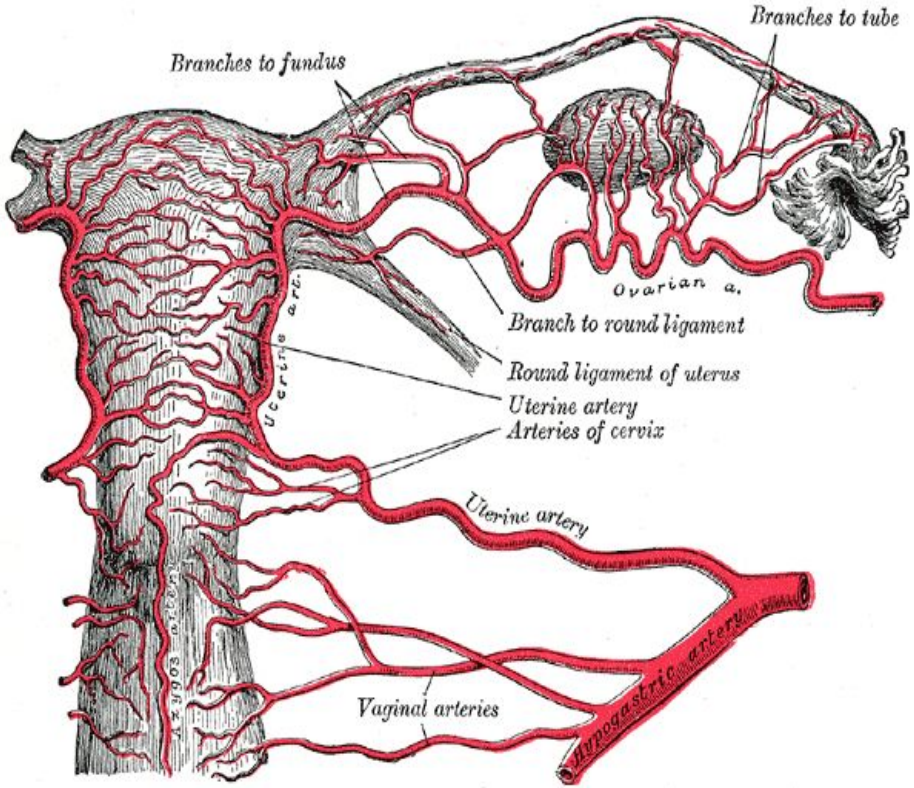

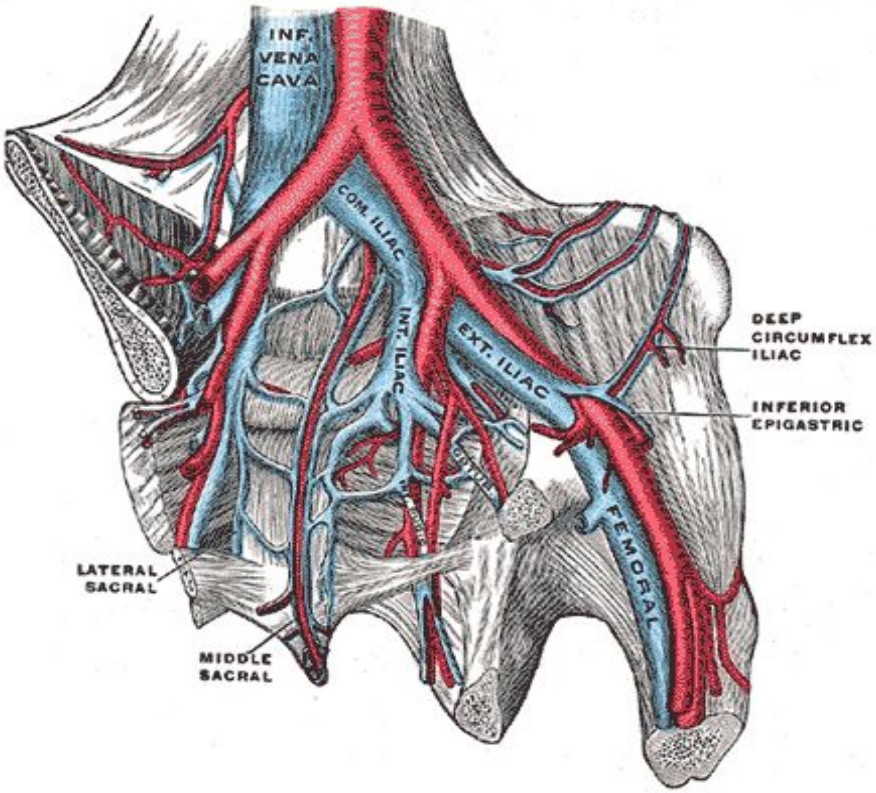

Лимфатическая система

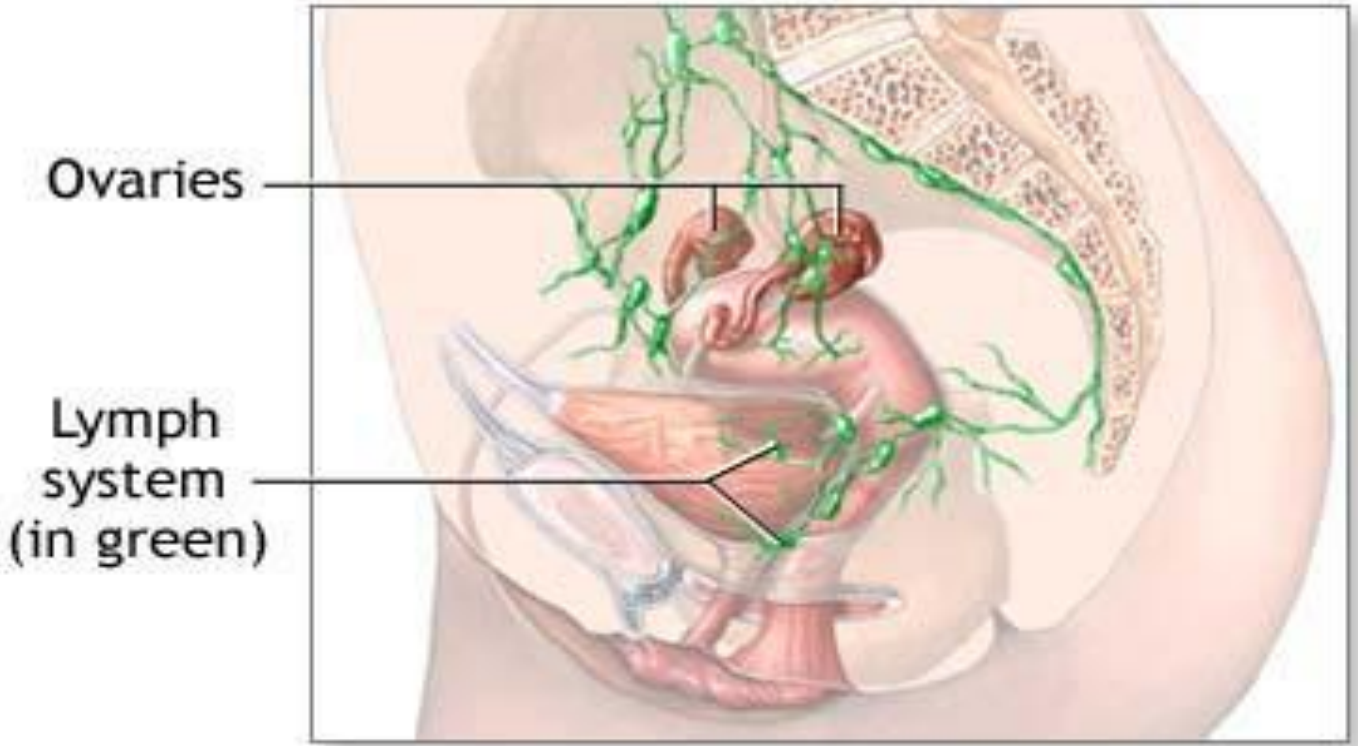

Менструальная функция

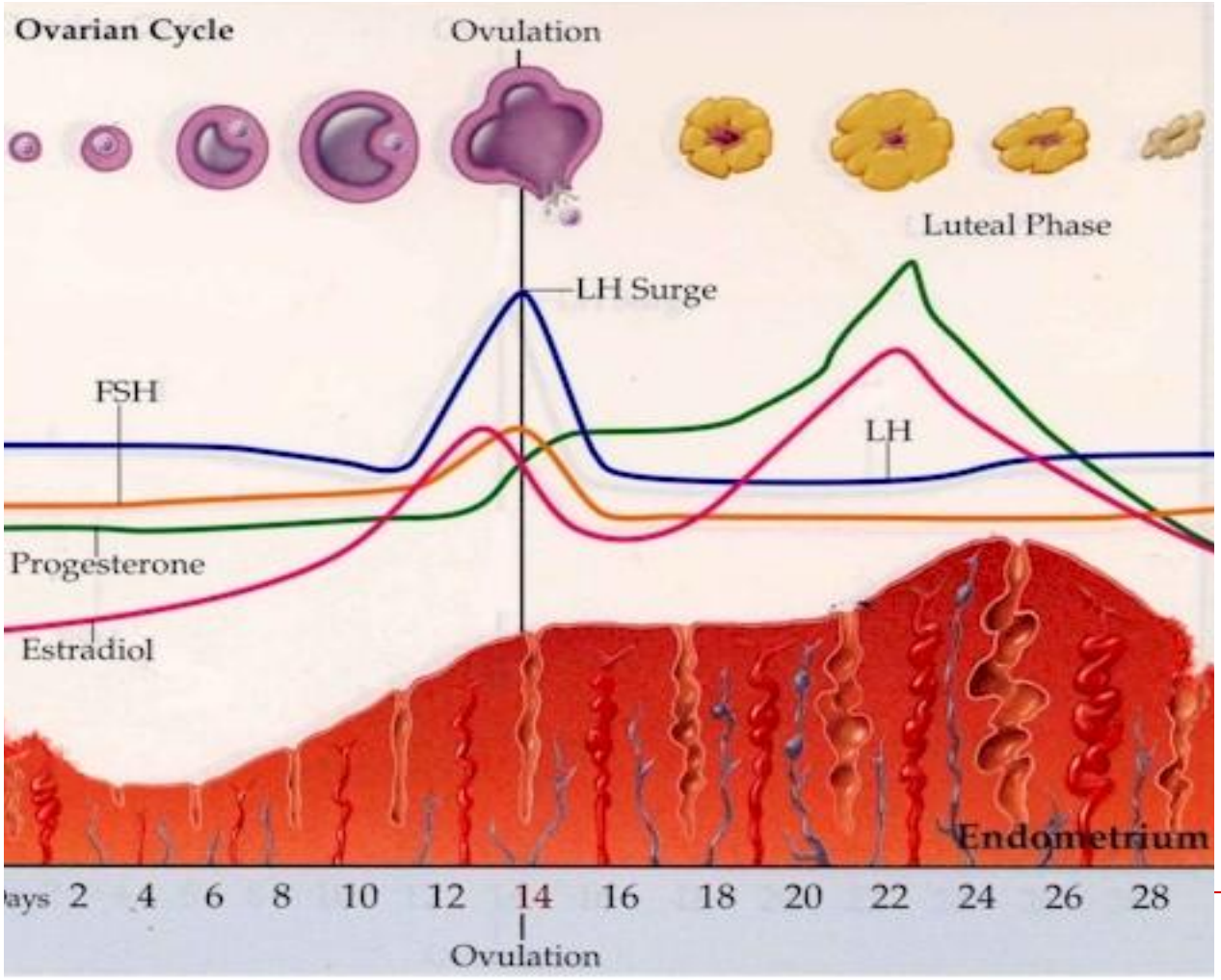

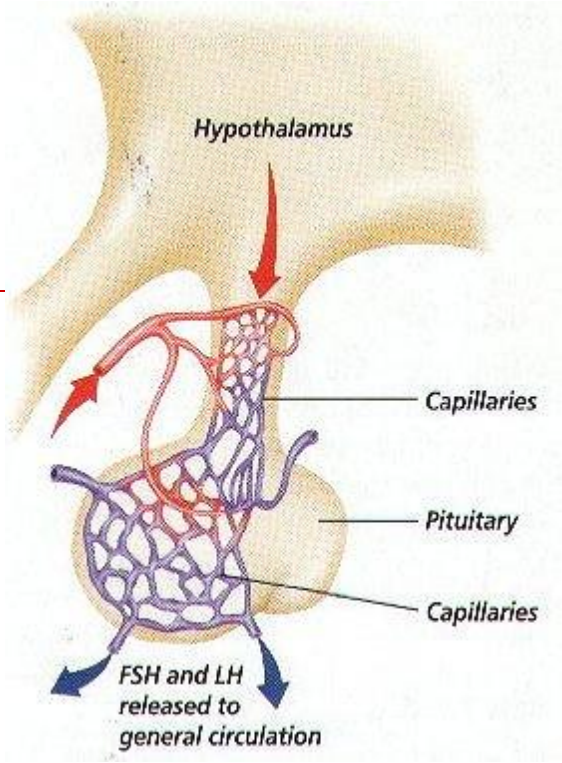

Овуляция

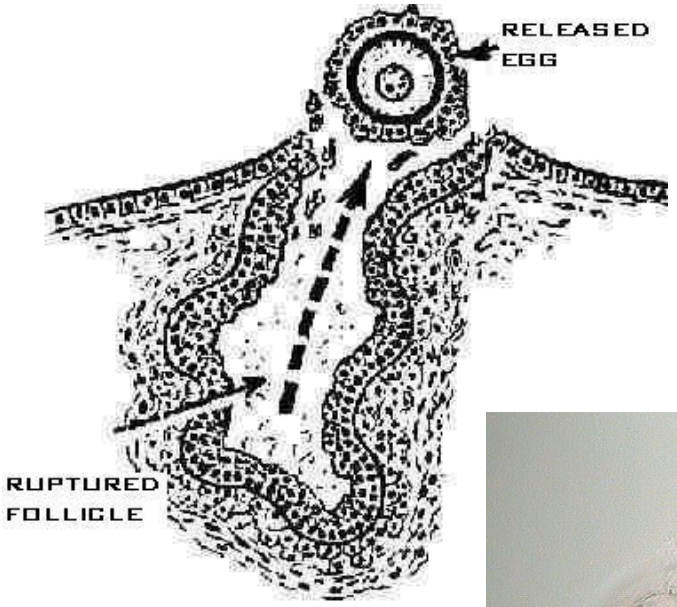

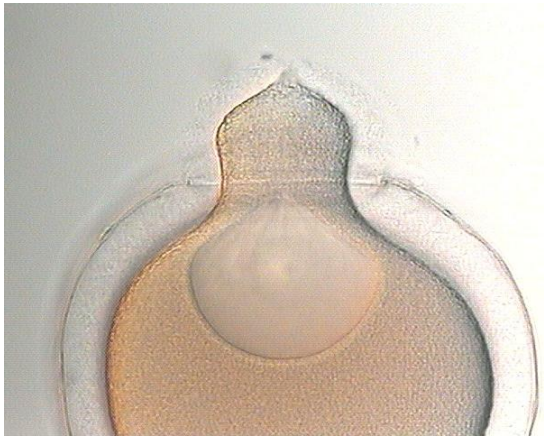

Оплодотворение

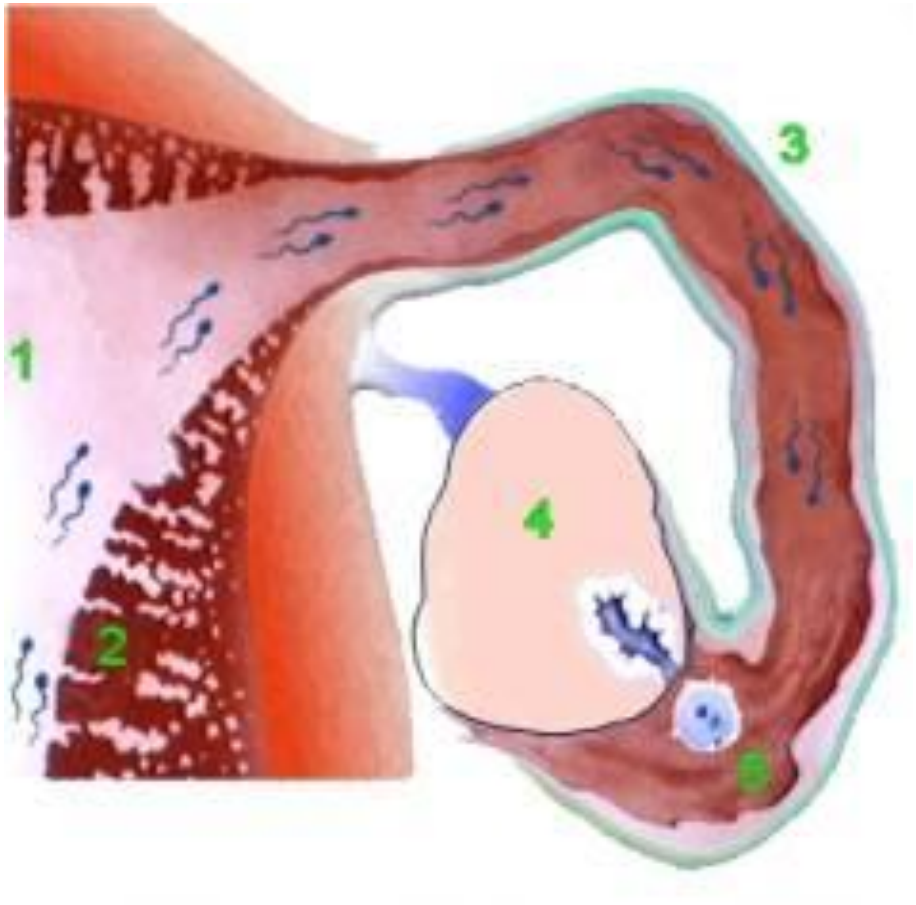

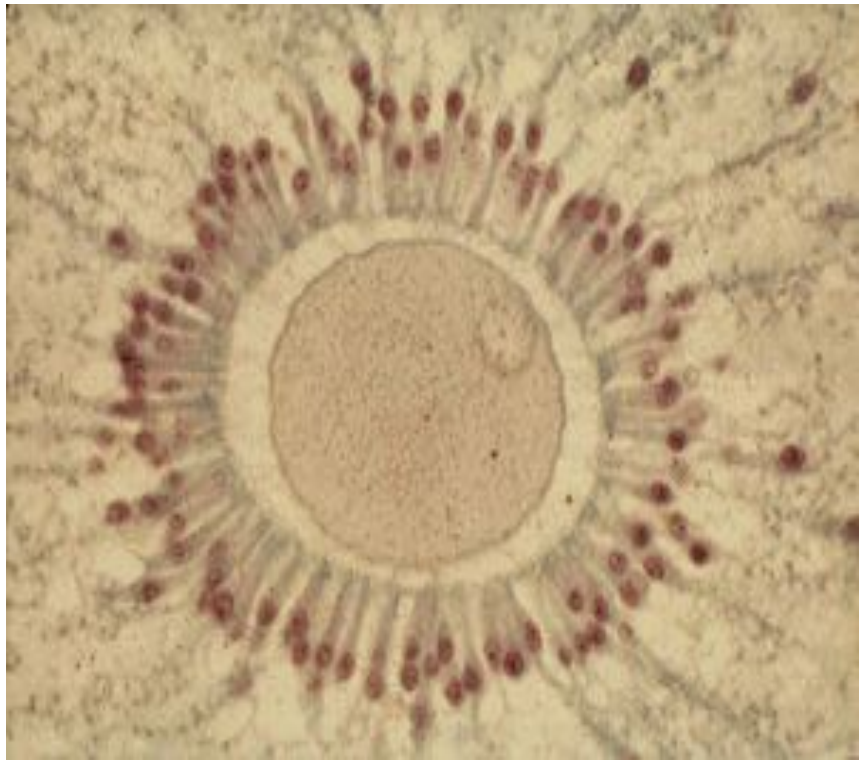

Оплодотворение

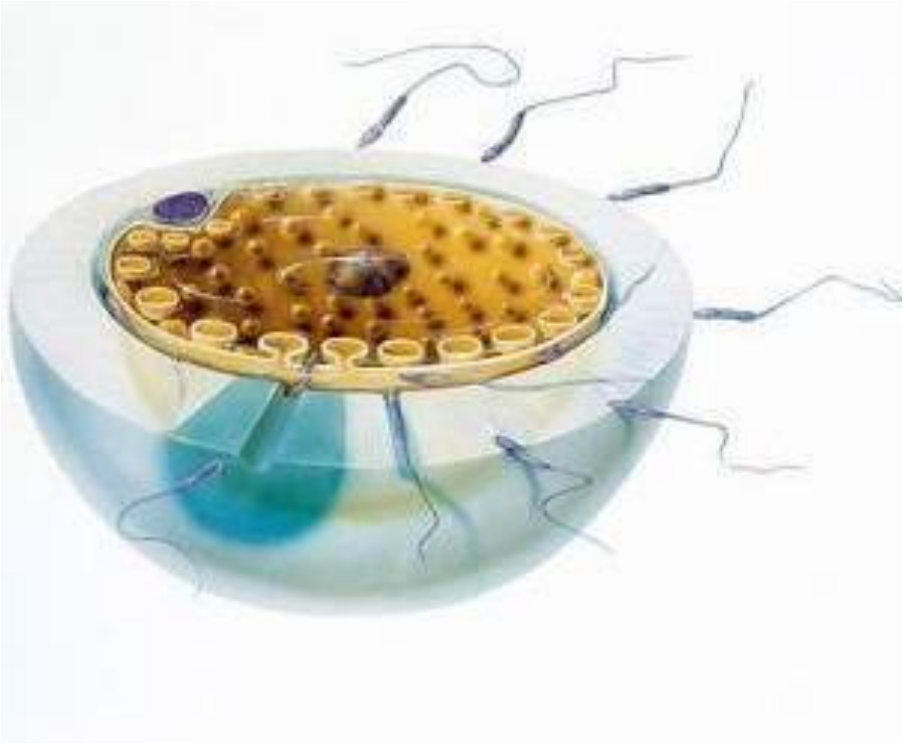

Оплодотворенный ооцит

Оплодотворение

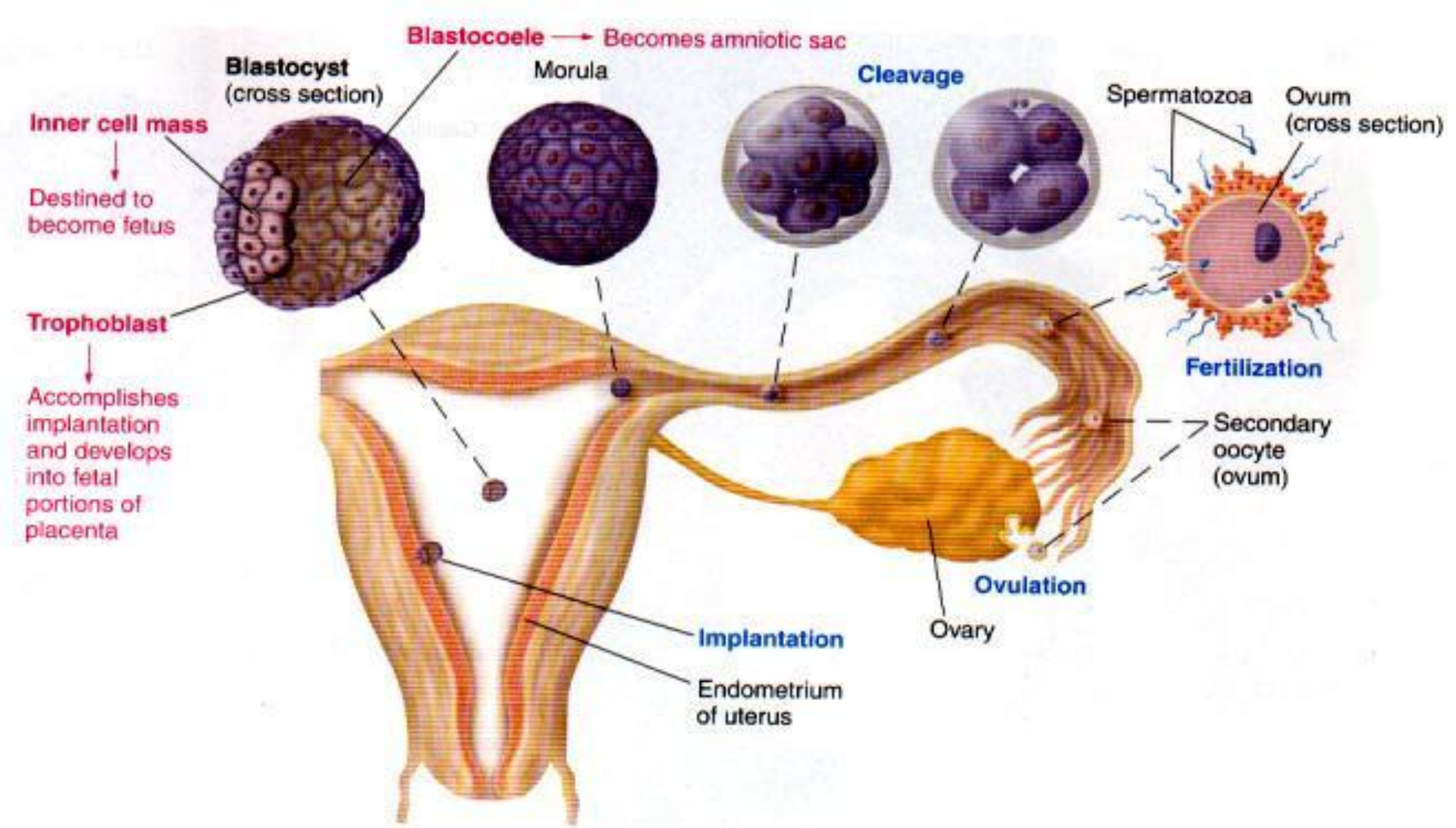

Имплантация

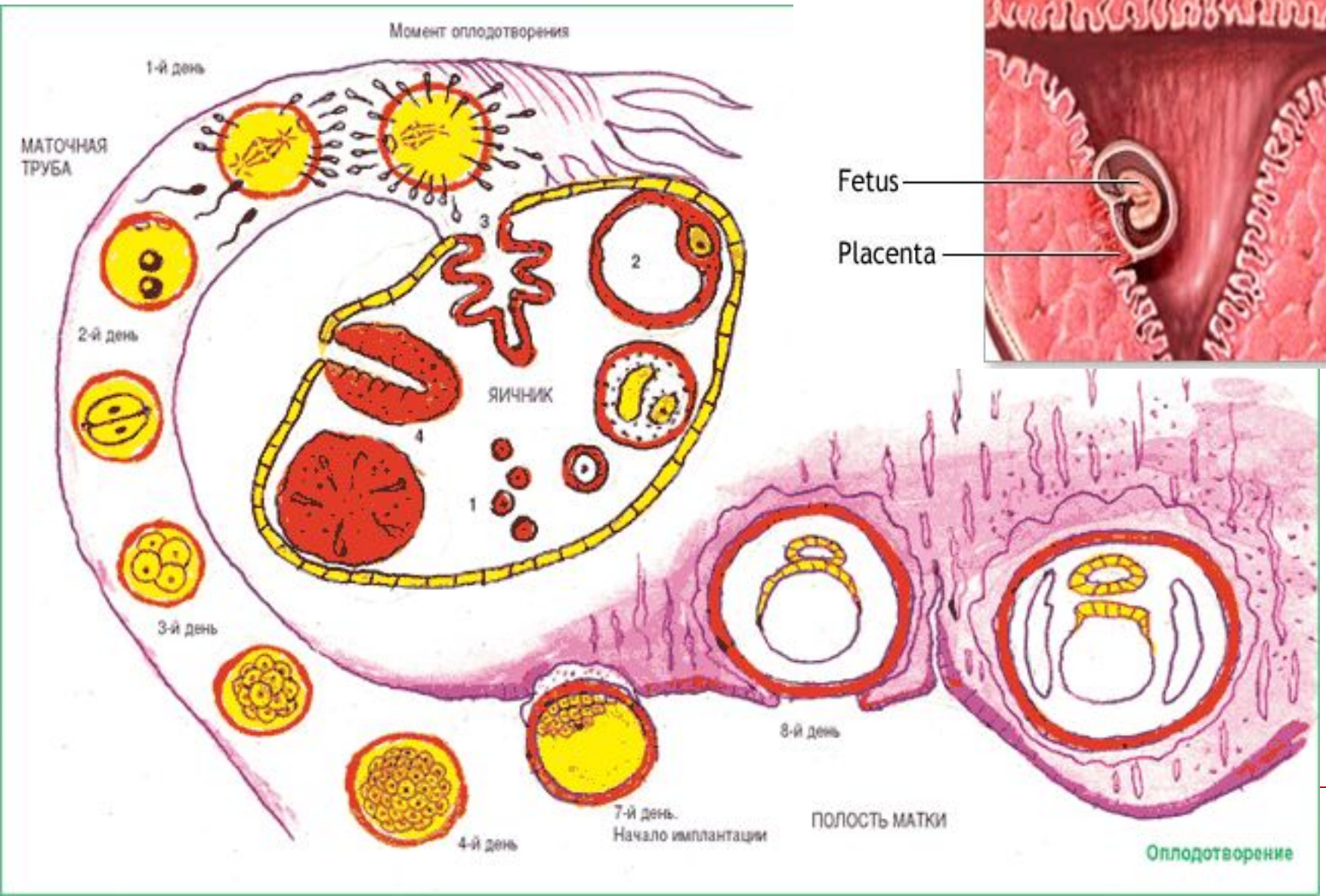

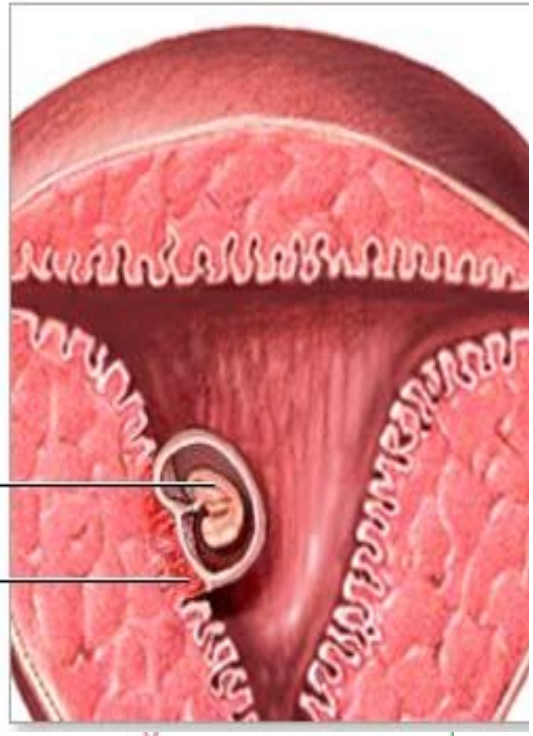
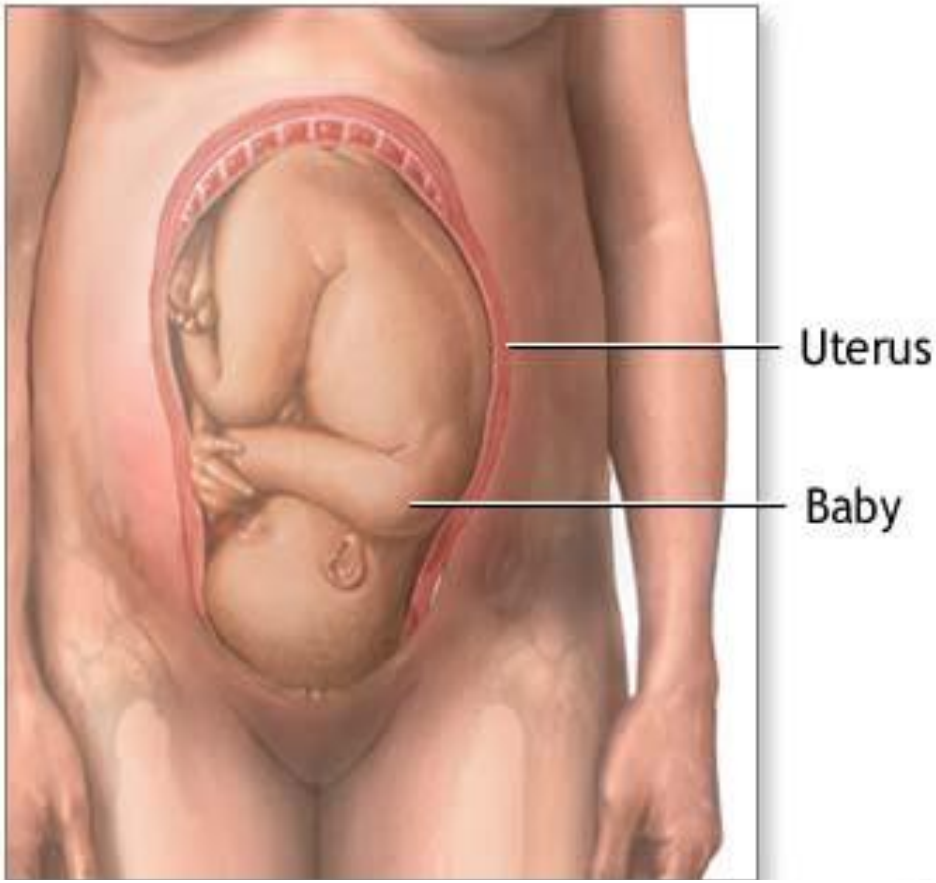
Вынашивание беременности и роды