ГУ «Институт патологии позвоночника и суставов им. проф. М.И. Ситенко» АМН Украины, г. Харьков.

1. **КОМПЛЕКСНОЕ ЛЕЧЕНИЕ ВРОЖДЕННОЙ ЭКВИНО-ПОЛО-ВАРУСНОЙ ДЕФОРМАЦИИ СТОП У ДЕТЕЙ ПО МЕТОДИКЕ I. PONSETI;**
2. **Лечение плоско-вальгусной деформации стоп у детей;**
3. **Лечение вертикального тарана;**
4. **Выполнение “классических” хирургических вмешательств в случае косолапости (по Зацепину, модификация ИППС им. Ситенко, Цинцинатти, по Кодивилла и др.).**

КОМПЛЕКСНОЕ ЛЕЧЕНИЕ ВРОЖДЕННОЙ ЭКВИНО-ПОЛО-ВАРУСНОЙ ДЕФОРМАЦИИ СТОП У ДЕТЕЙ ПО МЕТОДИКЕ I. PONSETI (СТАНОВЛЕНИЕ И РАЗВИТИЕ МЕТОДА)

Кикош Г.В., Корольков А.И.

Основные предпосылки и принципы лечения по Понсети

Гены, отвечающие за деформацию, приводящую к косолапости, активны, начиная от 12 до 20 недели утробного развития плода и продолжают свое действие в возрасте от 3-х до 5 лет. Понсети предложил новую технику гипсования, при которой используется эластичность связок благодаря большому содержанию коллагена и мягкости сухожилий новорожденного. Связки ребенка могут быть максимально растянуты в необходимом направлении, не причинив боли. Затем в течение 5-7 дней образуется новый коллаген, который в свою очередь позволяет провести следующие растяжения. Гипсование начинается с двухнедельного возраста исправлением полой (кавусной) стопы. Затем исправляются варус, инверсия и аддукция (притянутая задняя часть стопы) одновременно, потому что суставы предплюсны тесно взаимосвязаны и могут быть исправлены только в комплексе, при этом стопа поворачивается вокруг головки таранной кости. Обычно после 5-6 гипсований исправлены варус (супинация) и аддукция (приведение стопы в переднем отделе стопы).

Основные предпосылки и принципы лечения по Понсети (продолжение)

По окончании гипсования ребенок должен носить фиксатор, предусматривающий положение стоп с разворотом на 50 - 70 градусов для откорректированной стопы и 30 градусов для здоровой стопы. Фиксатор представляет собой шину с прикрепленными ботиночками, которые устанавливаются на расстоянии ширины плеч и с выше упомянутым разворотом. Фиксатор является неотъемлемой частью лечения косолапости, при этом важен режим ношения брейсов (шины). Первые три месяца после окончания гипсования ребенок должен носить фиксатор 23 часа в сутки, затем время сокращается до 14-16 часов в сутки и позже только на время сна. Фиксатор должен применяться до достижения ребенком возраста 3-4 лет, по некоторым данным до 5 лет. Основное предназначение фиксатора - растягивание мышц - способствует предотвращению рецидивов. По данным, приведенным в статье И.Понсети «Косолапость» лишь у 6% детей, родители которых соблюдают режим ношения фиксатора, был отмечен рецидив.

Паралитическая двустороння косолапость, возраст – 1 мес проведена смена 4 повязок с проведением ахиллотомии

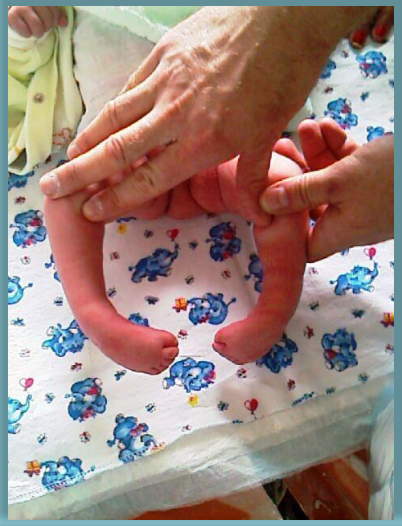

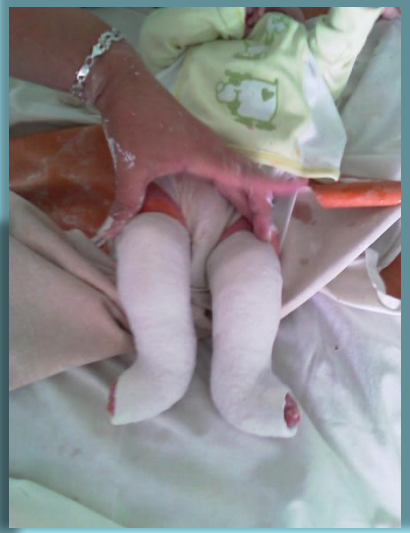

Рецидив двусторонней врожденной косолапости после длительного консервативного и хирургического лечения, возраст 1 г 7 мес

Артрогрипоз. Двусторонний врожденный вывих бедер. Двусторонняя врожденная косолапость возраст 5 лет

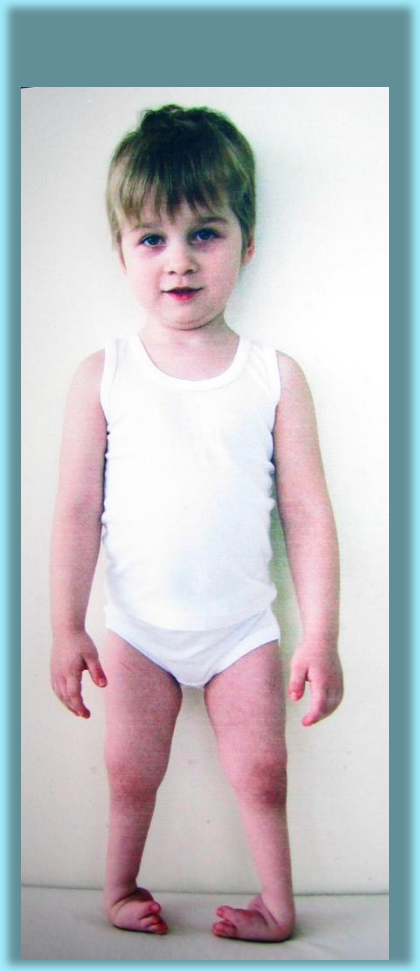

Паралитическая двусторонняя косолапость, возраст 5 лет

Рецидив врожденной косолапости после длительного консервативного и хирургического лечения, возраст 4,5 года

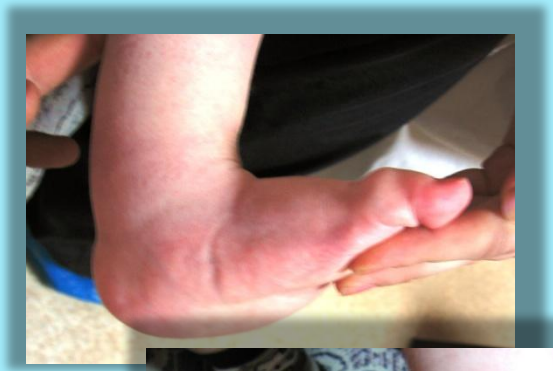

Контроль регенерации ахиллового сухожилия

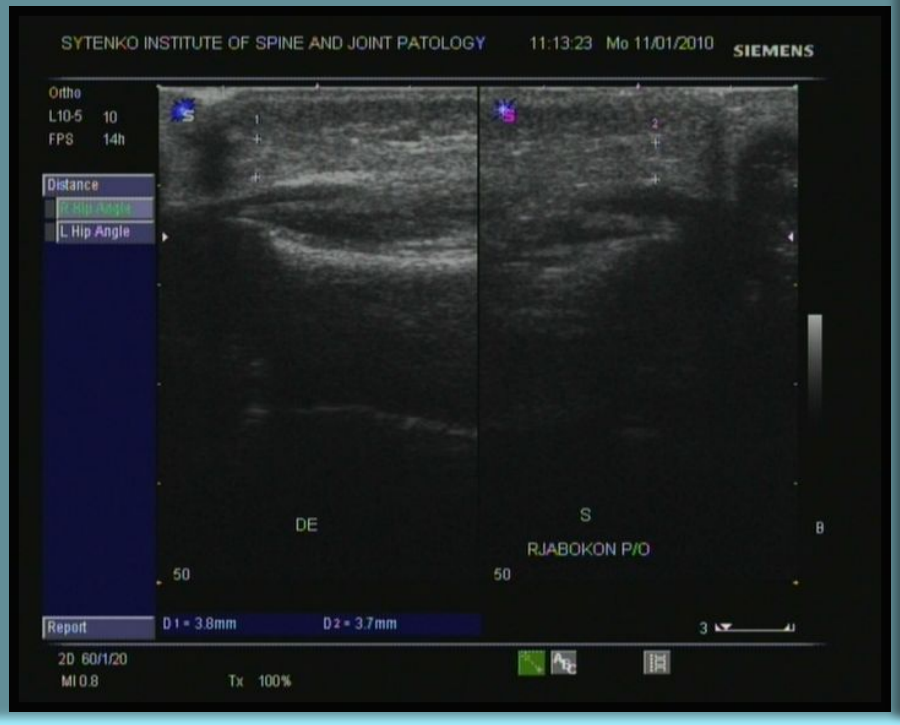

Рецидив врожденной косолапости, возраст 5,5 лет. Проведена транспозиция m. tibialis ant

Противорецидивное лечение в брейсах собственных патентованных конструкций



Средняя длительность лечения – 4 – 6 недель

Успешное лечение рецидивов косолапости после длительного консервативного лечения и хирургических вмешательств во всех случаях.

Ахиллотомия проводится под местной анестезией до 90% случаев пластырем EMLA или 1-2% р-ром лидокаина (после в/к пробы).

В возрасте детей до 12 мес выполняется полная ахиллотомия, старше 1 года – согласно методике Ульзибата.

- Оценку тяжести косолапости проводим по S. Pirani: от 5 и более баллов; 3 – 5 баллов; менее 3 баллов.

Используя методику I. Ponseti в лечении врожденной эквино-поло-варусной деформации стоп у детей нами не получено рецидивов деформации при соблюдении сроков фиксации в брейсах. Частота классических хирургических вмешательств при данной патологии снизилась в клинике на 75%.

- Применение предложенной методики позволило в большинстве случаев избавить наших маленьких пациентов от необходимости проведения наркоза и больших по объему хирургических вмешательств, что вполне отвечает принципу – «Лучшая операция та, которую можно избежать!», и, на ряду с большим процентом хороших и отличных результатов, позволяет нам рекомендовать методику лечения косолапости по I. Ponseti как стандарт лечения в нашей стране.