Наследственные заболевания соединительной ткани

Сметнева Н. С.

Наследственные заболевания соединительной ткани

- Группа нозологических форм, которые объединяет вовлечение в патогенез ферментных систем и структурных белков соединительной ткани,
- Прежде всего касающихся синтеза и обмена коллагена.

Дифференцированные ДСТ

- Синдром Марфана
- Синдром Элерса-Данлоса
- Синдром Альпорта
- Синдром несовершенного остеогенеза

Недифференцированные ДСТ

- Множество вариантов без четко очерченной симптоматики

Причина:

- Потеря гликозоаминогликанов и оксипролина,
- В результате: снижение содержания гиалуроновой кислоты,
- Потеря прочности и эластичности соединительной ткани.

Тип фенотипических и органных поражений

Поражение	Манифестирует как:
Плотной соединительной ткани	Особенности строения скелета: астеническое телосложение, долихостеномелия, арахнодактилия, деформации грудной клетки и позвоночника, плоскостопие.
Рыхлой соединительной ткани	Изменения со стороны кожи, уменьшение мышечной массы, патология органов зрения, нервной, сердечно-сосудистой и дыхательных систем, почек, нарушение репарации тканей.

Синдром Альпорта

- Синдром Альпорта - наследственное заболевание, характеризующееся поражением почекСиндром Альпорта - наследственное заболевание, характеризующееся поражением почек с изменениями мочевого осадка (гематурияСиндром Альпорта - наследственное заболевание, характеризующееся поражением почек с изменениями мочевого осадка (гематурия , протеинурияСиндром Альпорта - наследственное заболевание, характеризующееся поражением почек с изменениями мочевого осадка (гематурия , протеинурия , лейкоцитурияСиндром Альпорта - наследственное заболевание, характеризующееся поражением почек с изменениями мочевого осадка (гематурия , протеинурия , лейкоцитурия , бактериурияСиндром Альпорта - наследственное заболевание, характеризующееся поражением почек с изменениями мочевого осадка (гематурия , протеинурия , лейкоцитурия , бактериурия), нарушениями слуха . Иногда наблюдаются пороки развития почек, органов зрения.
- Наследуется аутосомно-доминантно.
- При некоторых формах синдрома Альпорта наблюдаются глухота в сочетании с гломерулонефритом, приводящим к почечной недостаточности.
- Синдром Альпорта - наиболее широко известная форма наследственного гломерулонефритаСиндром Альпорта - наиболее широко известная форма наследственного гломерулонефрита . Наследование чаще всего Х-сцепленное доминантное; болезнь

Несовершенный остеогенез

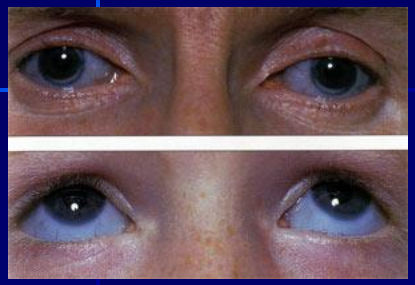

Синдром голубых склер

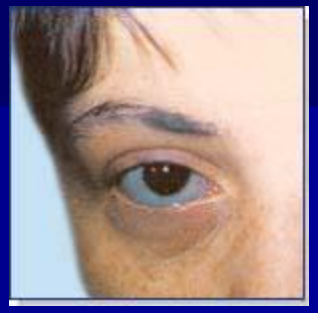

Синдром несовершенного остеогенеза, тип 1 (голубые склеры у отца и сына)

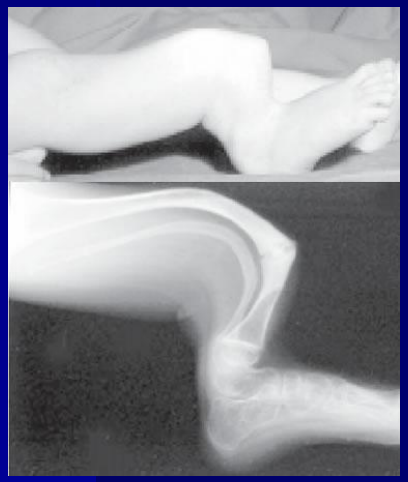

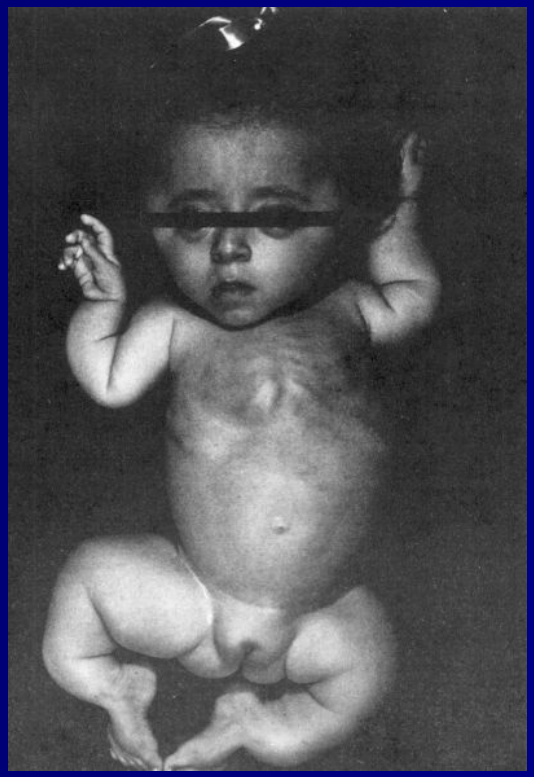

Тяжелые деформации длинных костей и ребер у 5-летнего ребенка с несовершенным остеогенезом. Osteogenesis imperfecta. 1990.

Autosomal dominant disease.

systemic anomalies

- perinatal death
- premature birth
- nonimmune hydrops
- low birth weight

ocular anomalies

- blue sclerae

craniofacial anomalies

- beaked nose
- large fontanelles
- platyspondyly

thin skin
congestive heart failure
pulmonary insufficiency

skeletal anomalies

- short limb dwarfism
- beaded ribs
- numerous multiple fractures present at birth
- soft calvaria
- absent calvarial mineralization
- hips usually flexed and abducted (frog-leg position)
- flattened acetabulae and iliac wings
- tibial bowing
- broad crumpled long bones
- telescoped femur

Синдром Элерса-Данло

Девочка на рисунке страдает СЭД IVB типа с дислокацией обоих бедер, не поддающейся хирургической коррекции

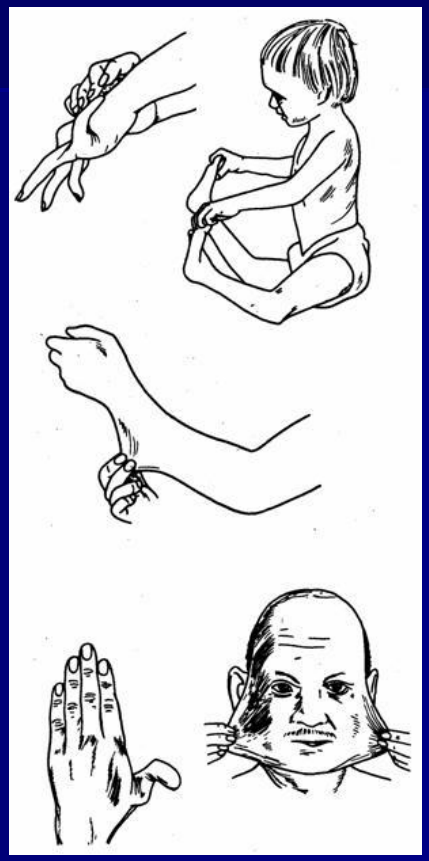

Суставные изменения

Кожные изменения

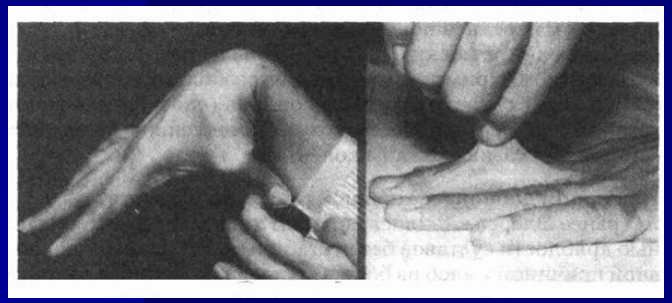

Синдром Марфана



Характерные изменения соединительной ткани:

- скелета
- глазной
- сердечно-сосудистой

Дети с выраженными признаками синдрома Марфана:

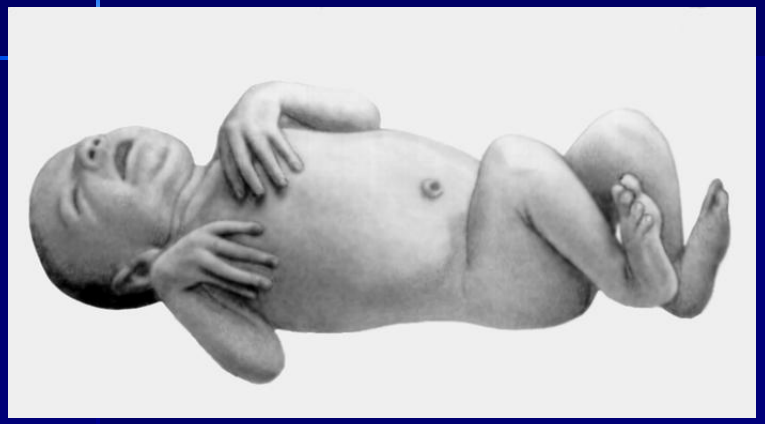

Новорожденный с синдромом Марфана: арахнодактилия кистей и стоп.

Астеническое телосложение, «птичье лицо», конечности удлинены, арахнодактилия, деформированная грудная клетка, искривление позвоночника.

Synopsis

skeletal anomalies

- tall
- long extremities
- long, tapering fingerslong, tapering fingers and toes
- hyperlaxity
- dolichocephaly (long-headed)
- frontal bossing
- prominent supraorbital ridges
- kyphosis
- scoliosis
- rotation or slipping of the dorsal or lumbar vertebrae
- chest deformeions
  - pectus excavatum (deeply depressed sternum)
  - pigeon-breast deformity

ocular anomalies

- bilateral lens subluxation
- ectopia lentis (bilateral lens dislocation, usually outward and upward)

cardiovascular anomalies

- mitral valve prolapse
- dilation of the ascending aorta
- cystic medionecrosis
- progressive dilation of the aortic valveprogressive dilation of the aortic valve ring and the root of the aorta
  - aortic incompetence
- aortic dilation
- intramural hematoma
- aortic dissection (30%-45%)
- mitral floppy valve

valvular lesions

- lengthening of the chordae tendineae
- mitral regurgitation
- tricuspid
- aortic valve
- cardiac failure
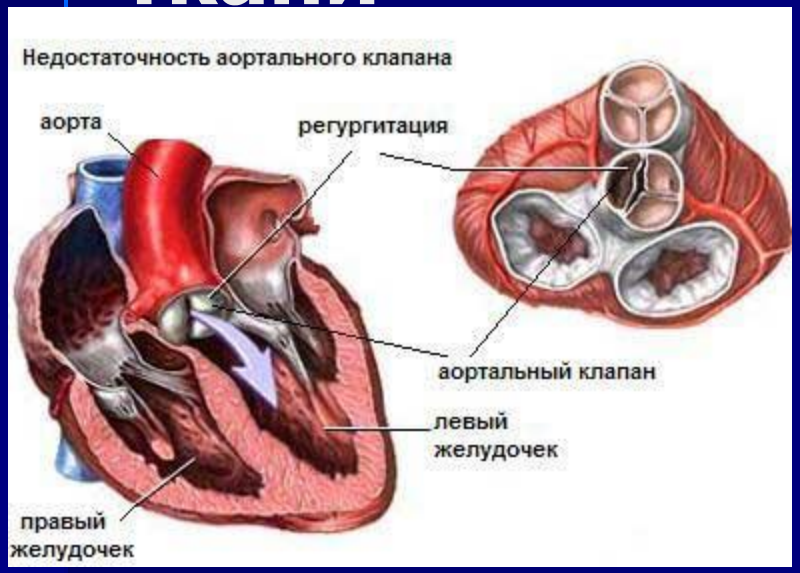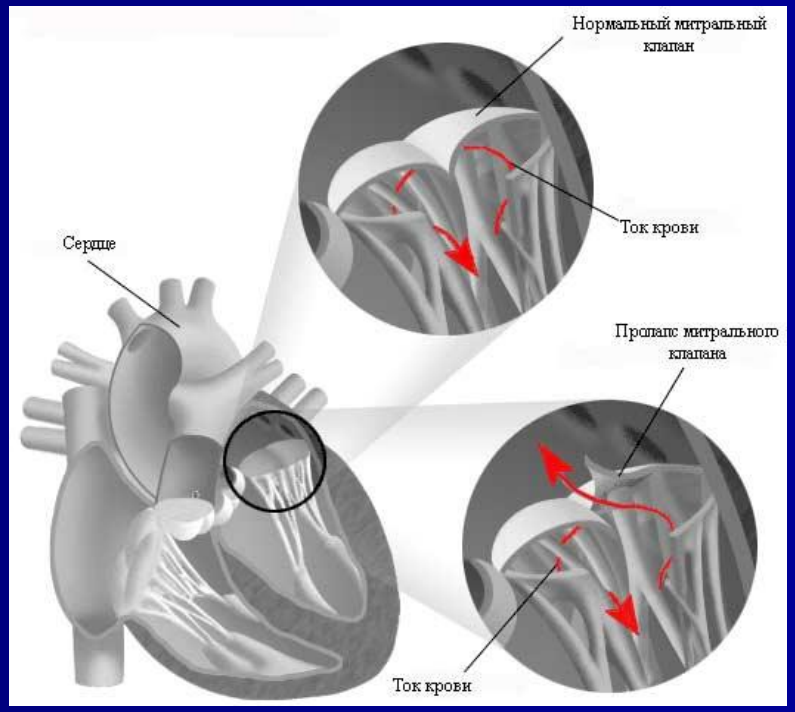
Недостаточность аортального и пролапс митрального клапана при дисплазии соединительной ткани