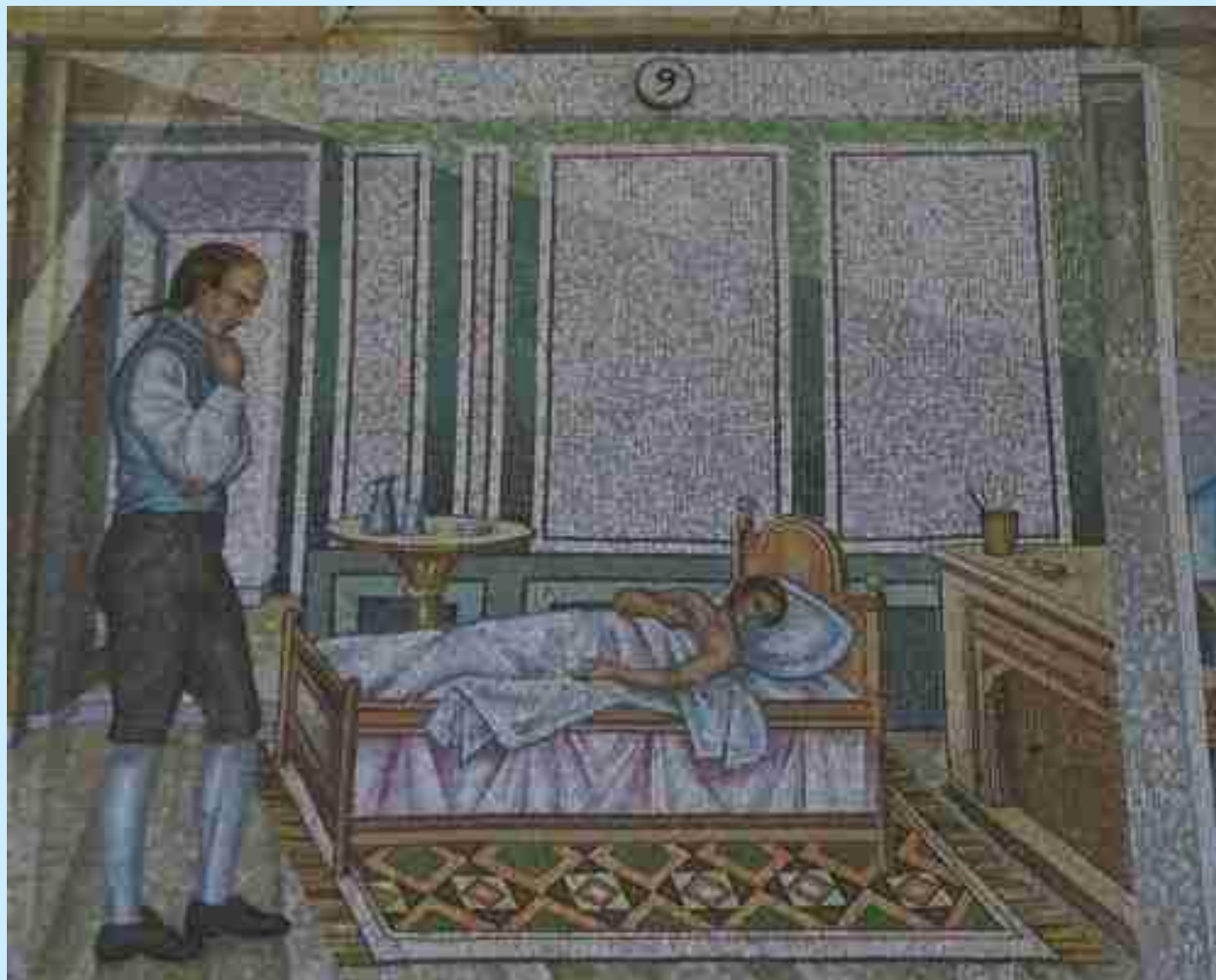


# Военная телемедицинская система и опыт её применения

(Vassallo DJ\*. Telemedicine kept simple.  
Images Paediatr Cardiol 2000;3:1-16)

*\*LT COL DAVID VASSALLO RAMC, Defence Medical Services Telemedicine Unit,  
Royal Hospital Haslar, Gosport, Hants PO14 2DL, United Kingdom*

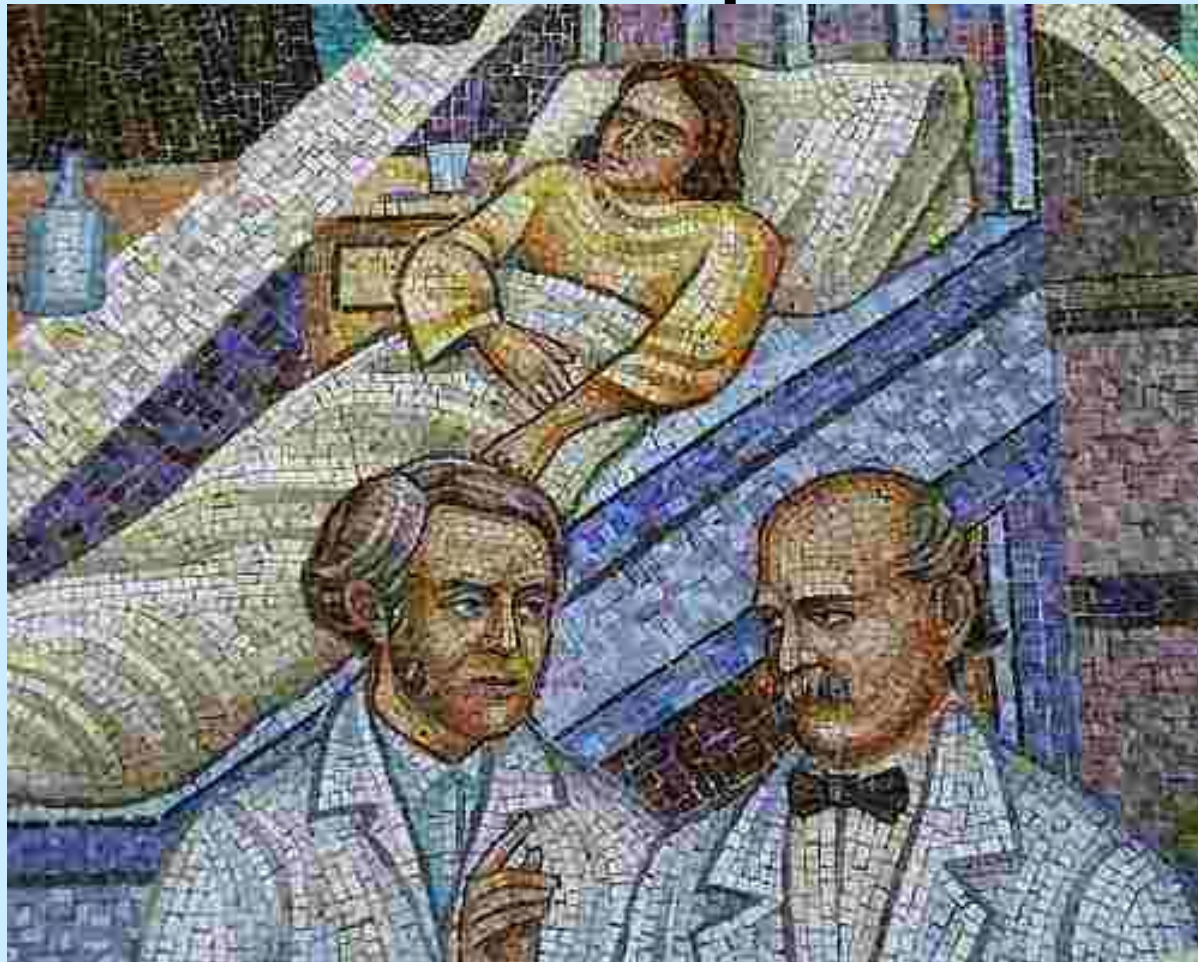**Мозаика Медицинской школы Университета Эмори, Атланта, где доктор Benjamin Rush размышляет над клиническим случаем.**



*Два специалиста обсуждают больного;  
предположительно, это случай родовой горячки.*

**Врачи: Simmelweis and Holmes.**

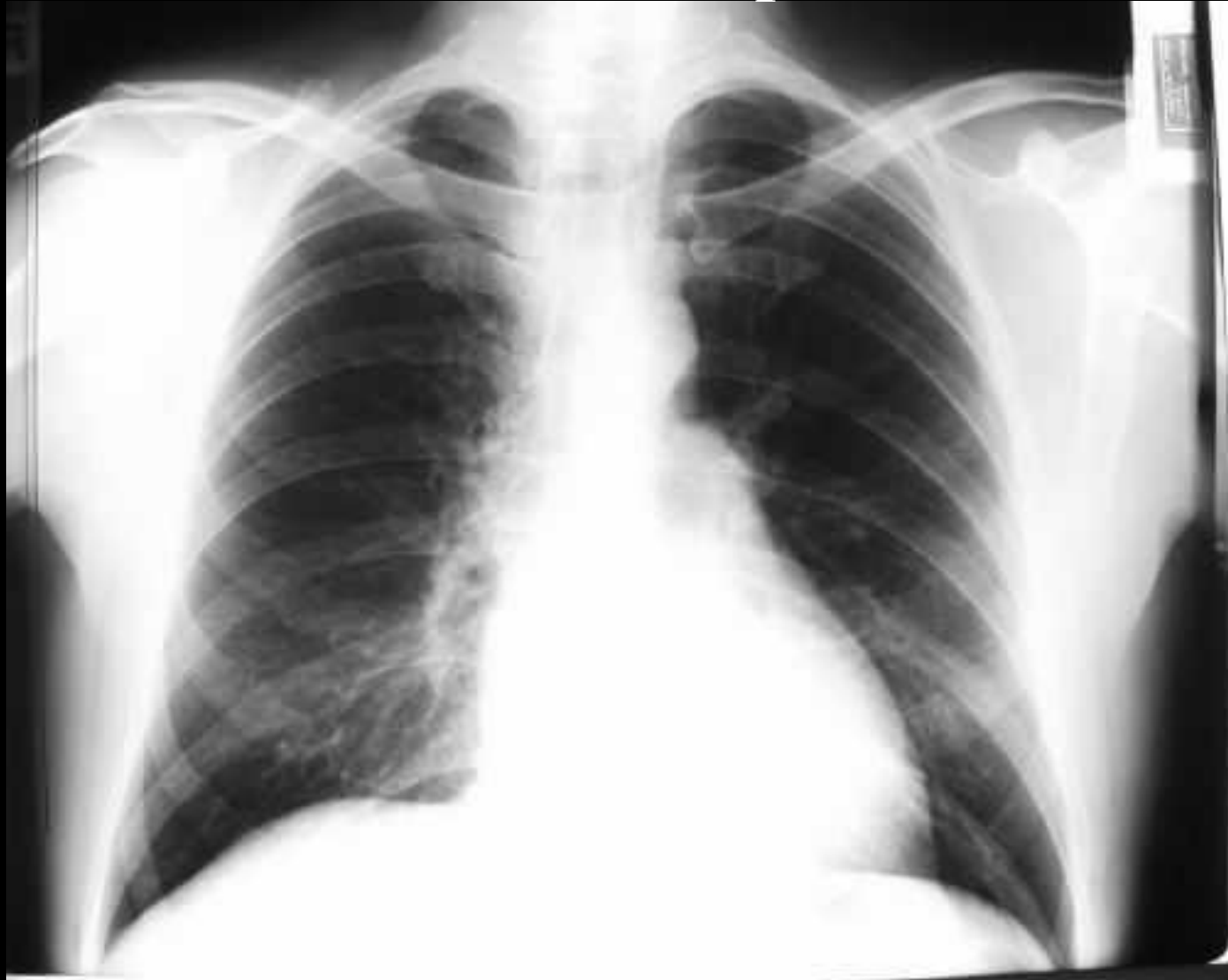**Мозаика также из Университета Атланты**



# ДМС система , Косово, 1999



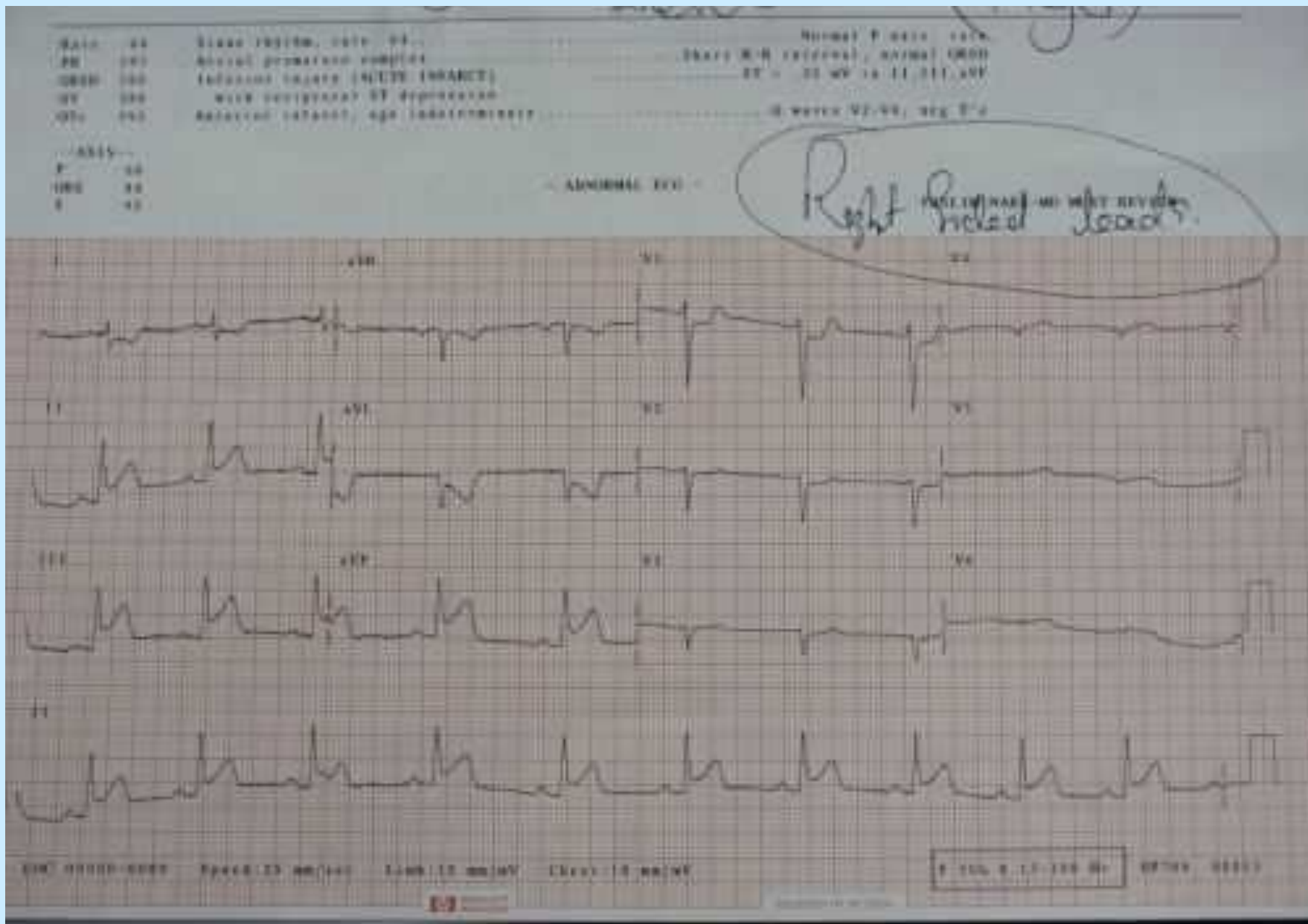
**Рентгеновский снимок сфотографированный  
с помощью цифровой камеры Olympus C2500 ,  
Босния, декабрь 1999**



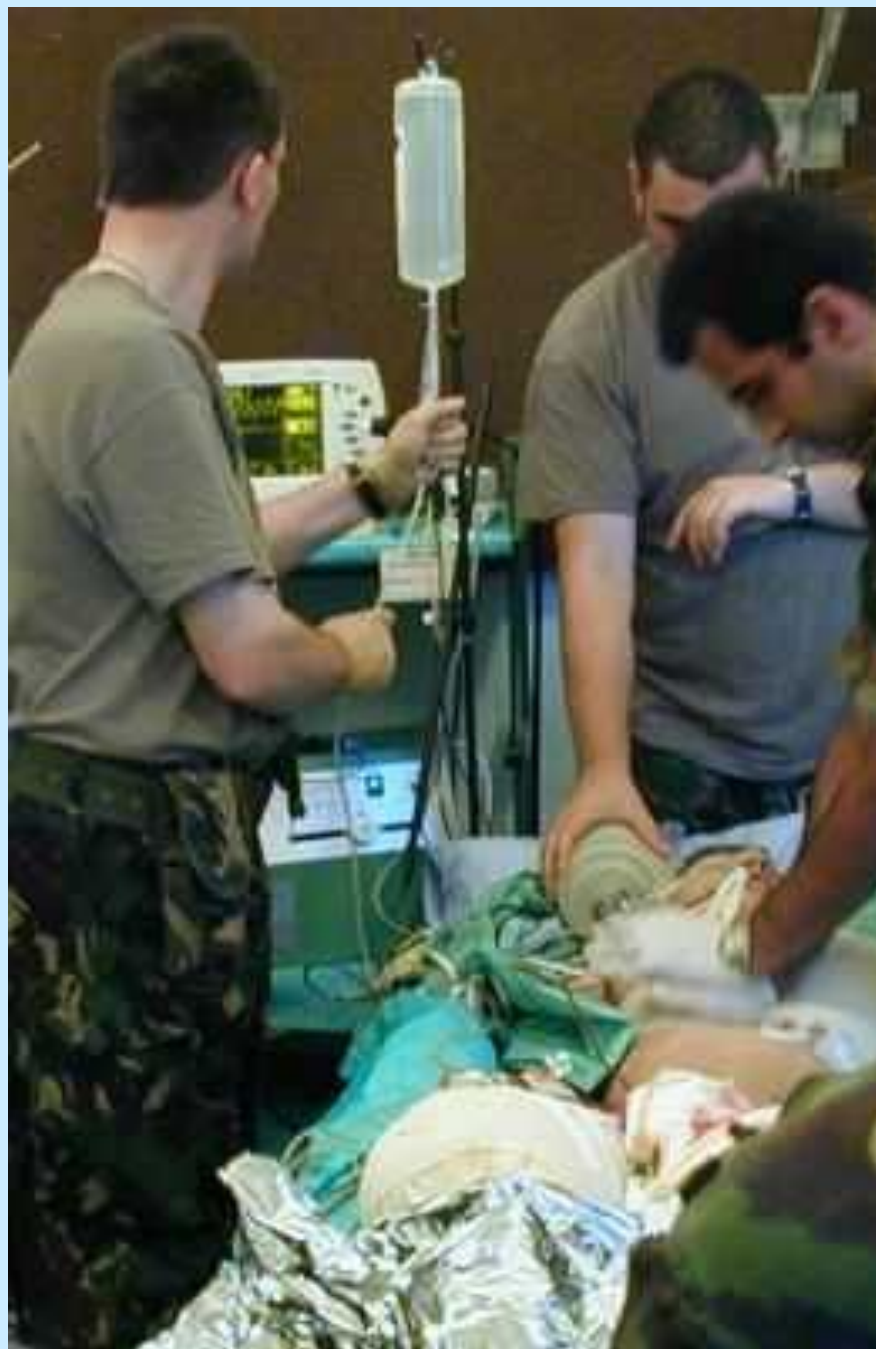

# ЭКГ, снятая в Боснии,

декабрь 1999



**Попытки привести  
в сознание  
14-летнего мальчика  
получившего  
массивную травму  
после бомбежки**



## Использование спутникового телефона, Босния, январь 1998





**Виды кодов в запросах на  
телеконсультацию**

**GIB007**

**tmed xray GIB007**

**xray, orth, dermat, plas, surg, eyes,  
med, paed, maxf, urol, path**

# tmed med GIB053, письмо направленное на рассмотрение

## Urgent Attention On call Physician

*RNH  
Gibraltar  
15/06/00*

### **Dear Colleague**

I would be most appreciative if you could kindly review this EKG of a 14 yr old boy who was referred to us at RNH with a history of chest pain which started yesterday morning and continues. The GP was concerned at high take off of the ST segment.

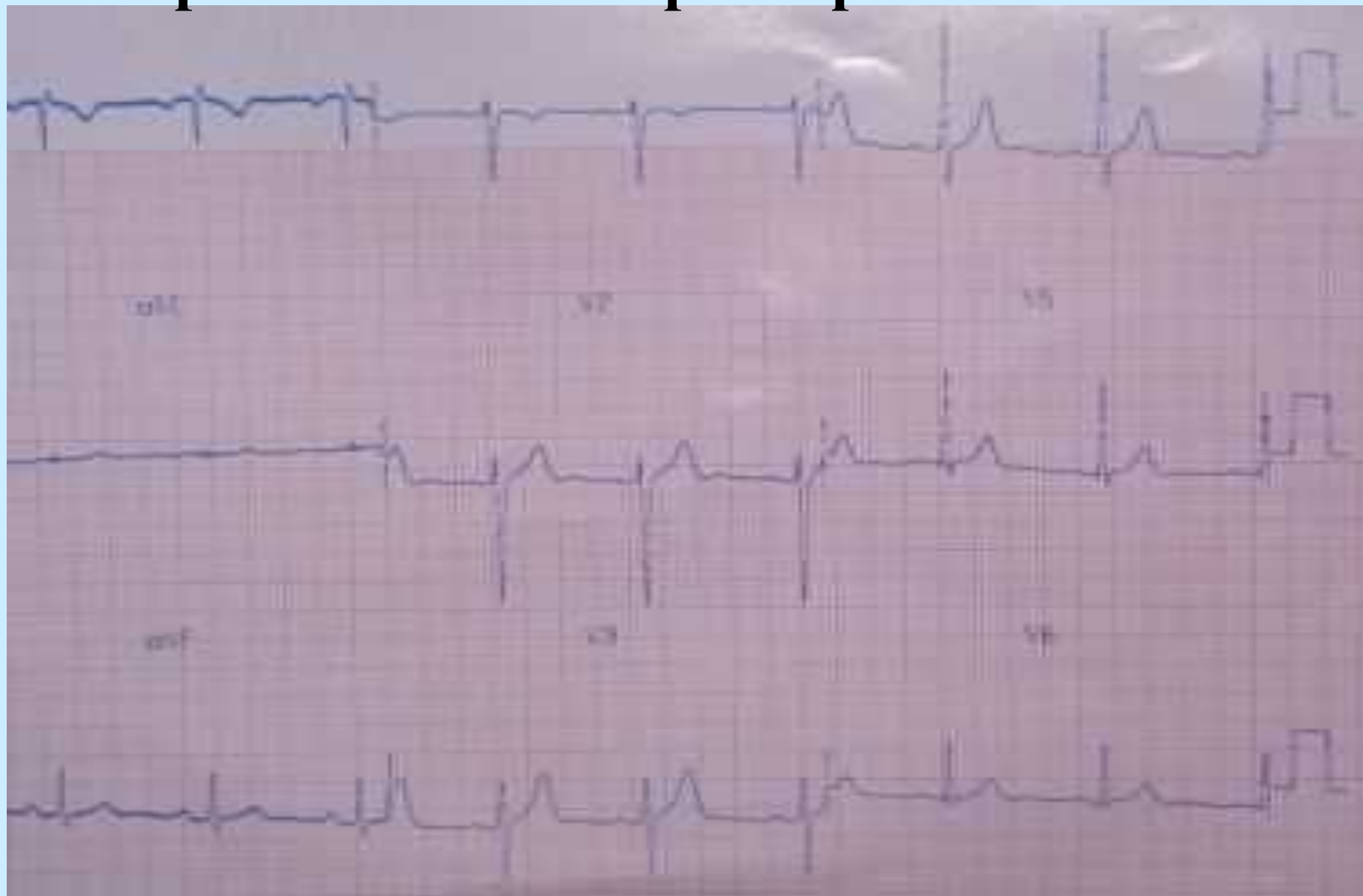
The pain radiates across his chest and is worsened by movement. Past history is negative. Apart from analgesics for the pain - ineffective he is not on any medication. He has no known allergies.

### **On Examination**

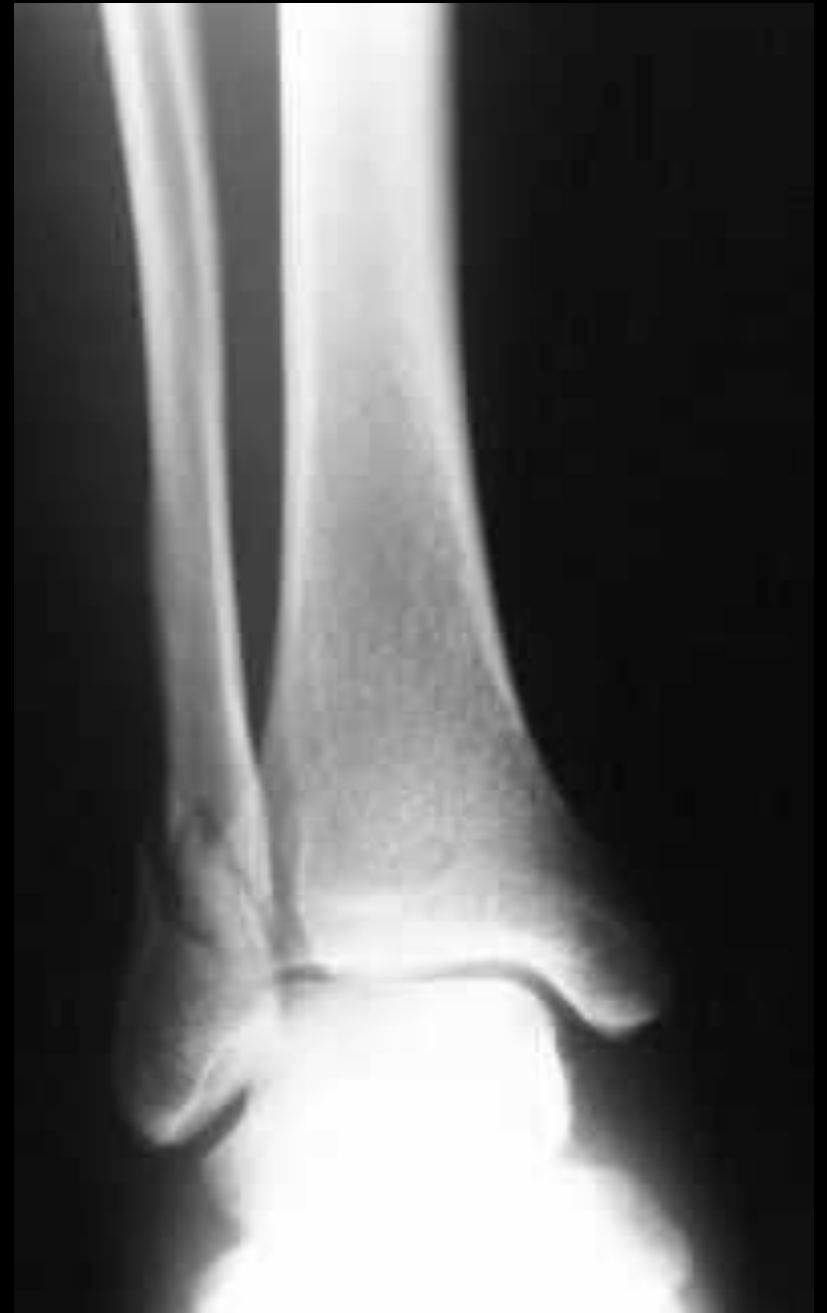An afebrile athletic 14 yr old in no distress Wt 65Kg  
Mild tenderness on palpation in right infraclavicular area  
Chest Clear  
CVS BP 130/70 Pulse 75 regular  
Heart Sounds normal  
Abdomen NAD

He is an accomplished cricketer and I felt that his symptoms might be related to bowling.

**Один из нескольких снимков ЭКГ,  
отправленные в Гибралтар 15 июня 2000 г.**

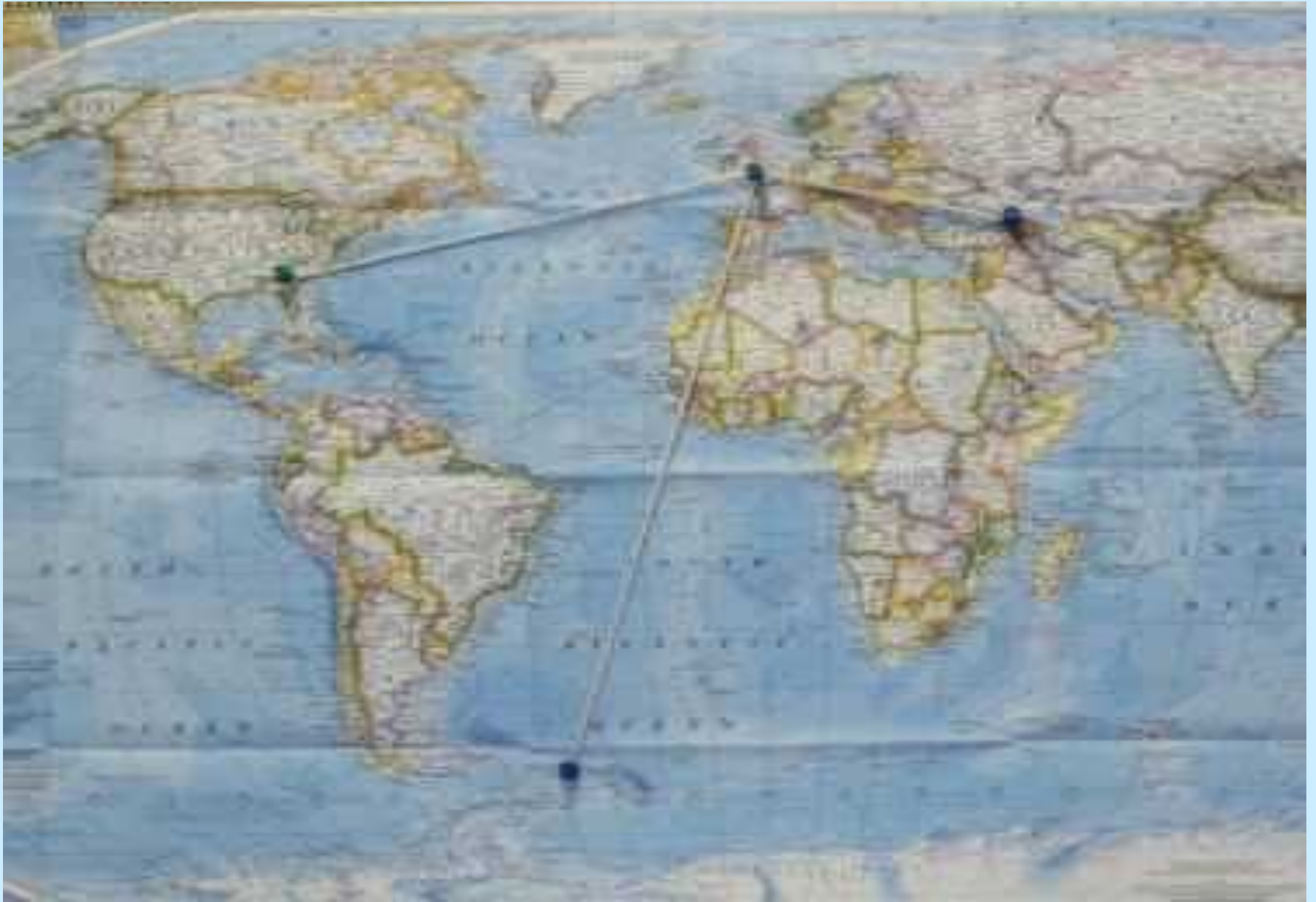

**tmed orth SGE001 –  
Северная Джорджия,  
ноябрь 1998**

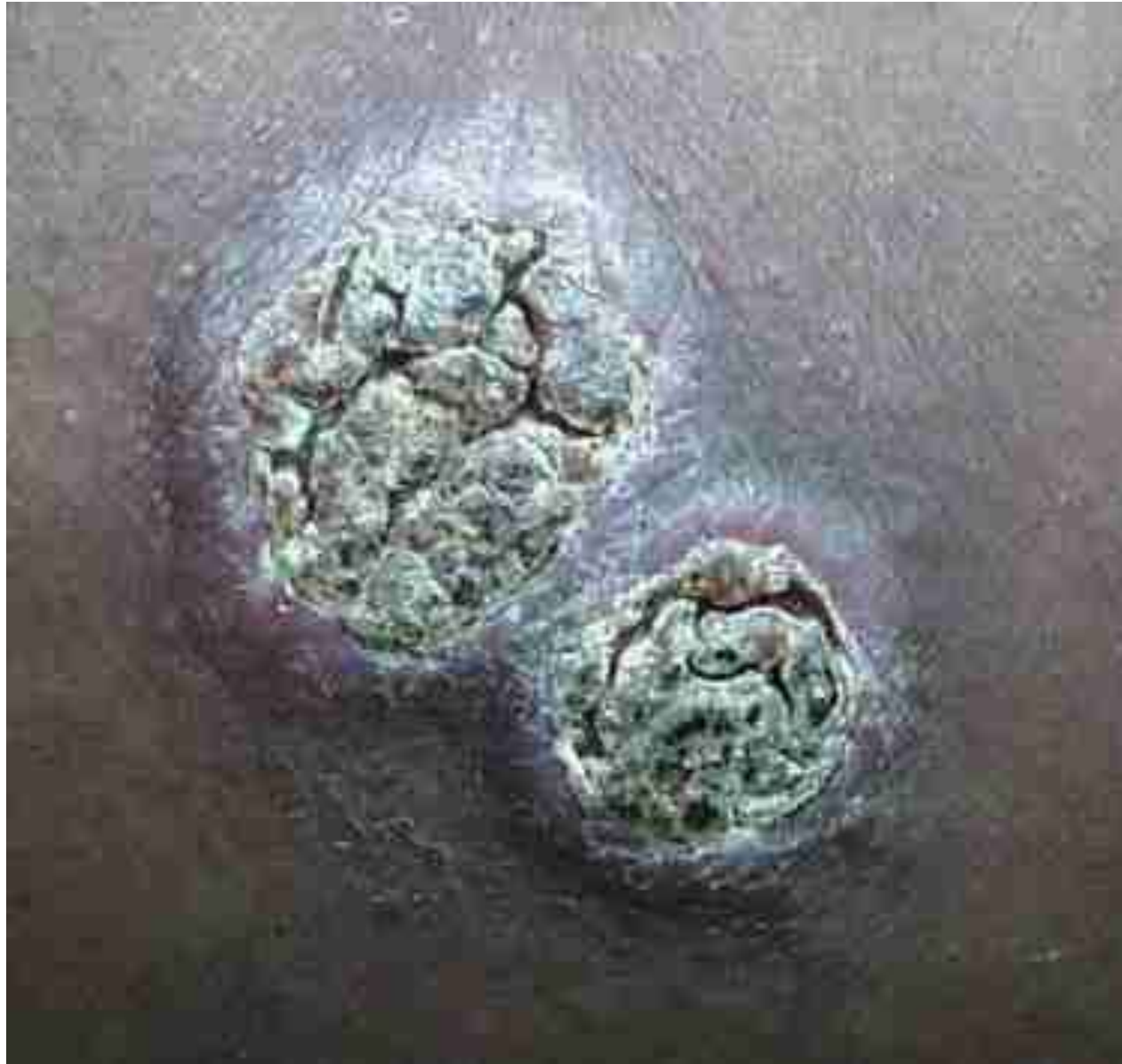



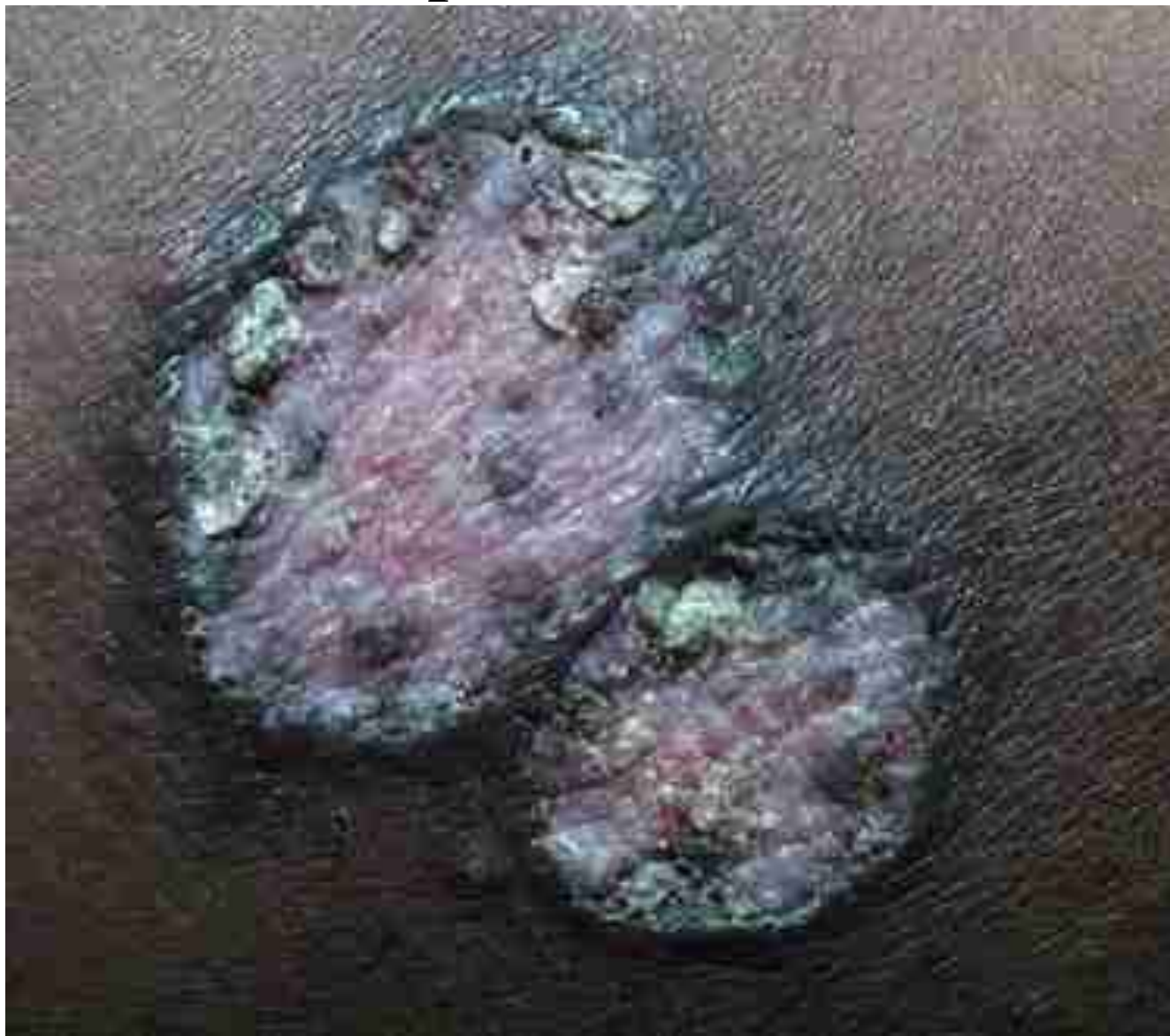# Телемедицинский канал консультаций “Три Джорджии”



**Снимок язвы, tmed dermat BEL010,  
ноябрь 1999, до лечения**

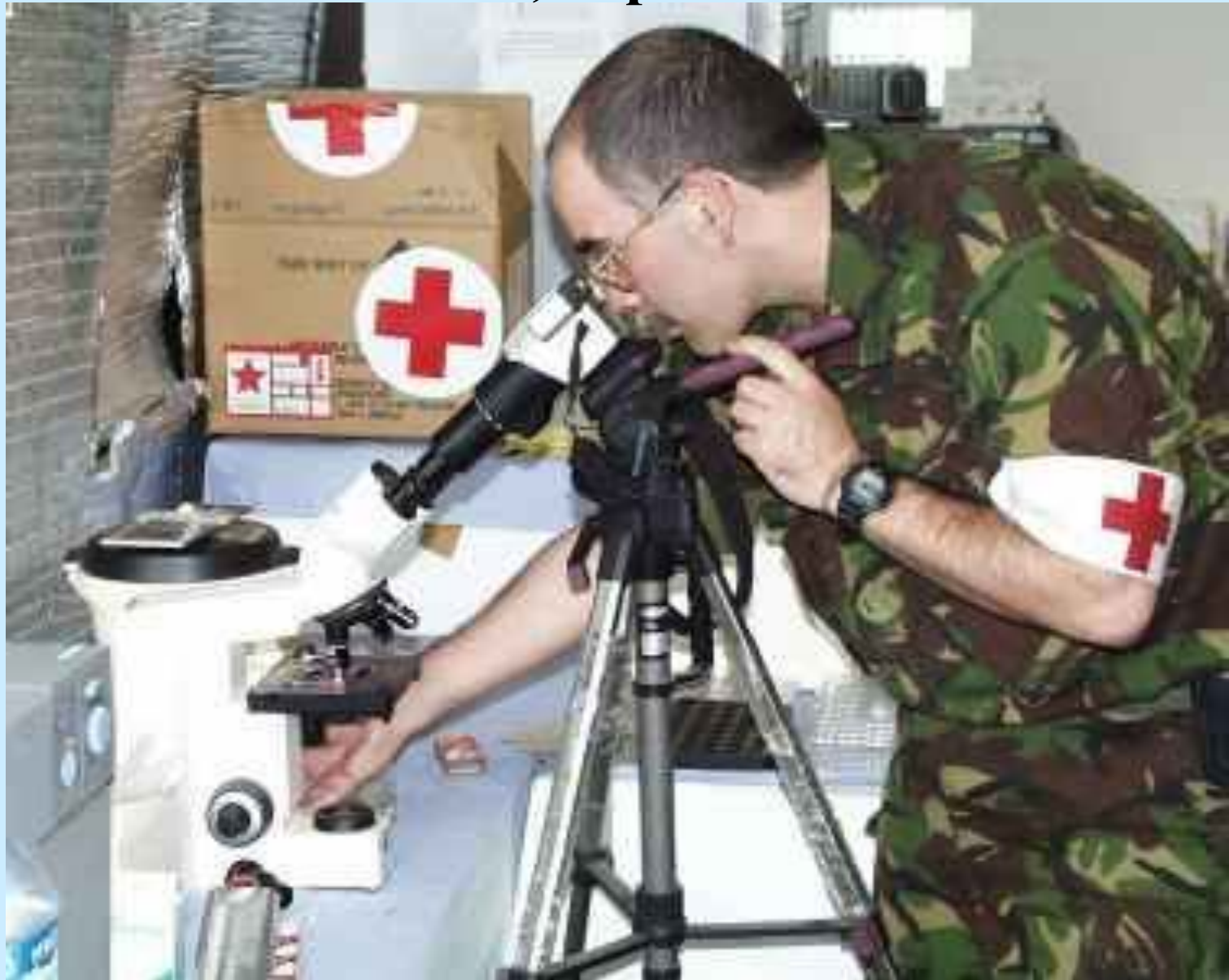

# СНИМОК ЯЗВЫ, tmed dermat BEL010, во время лечения



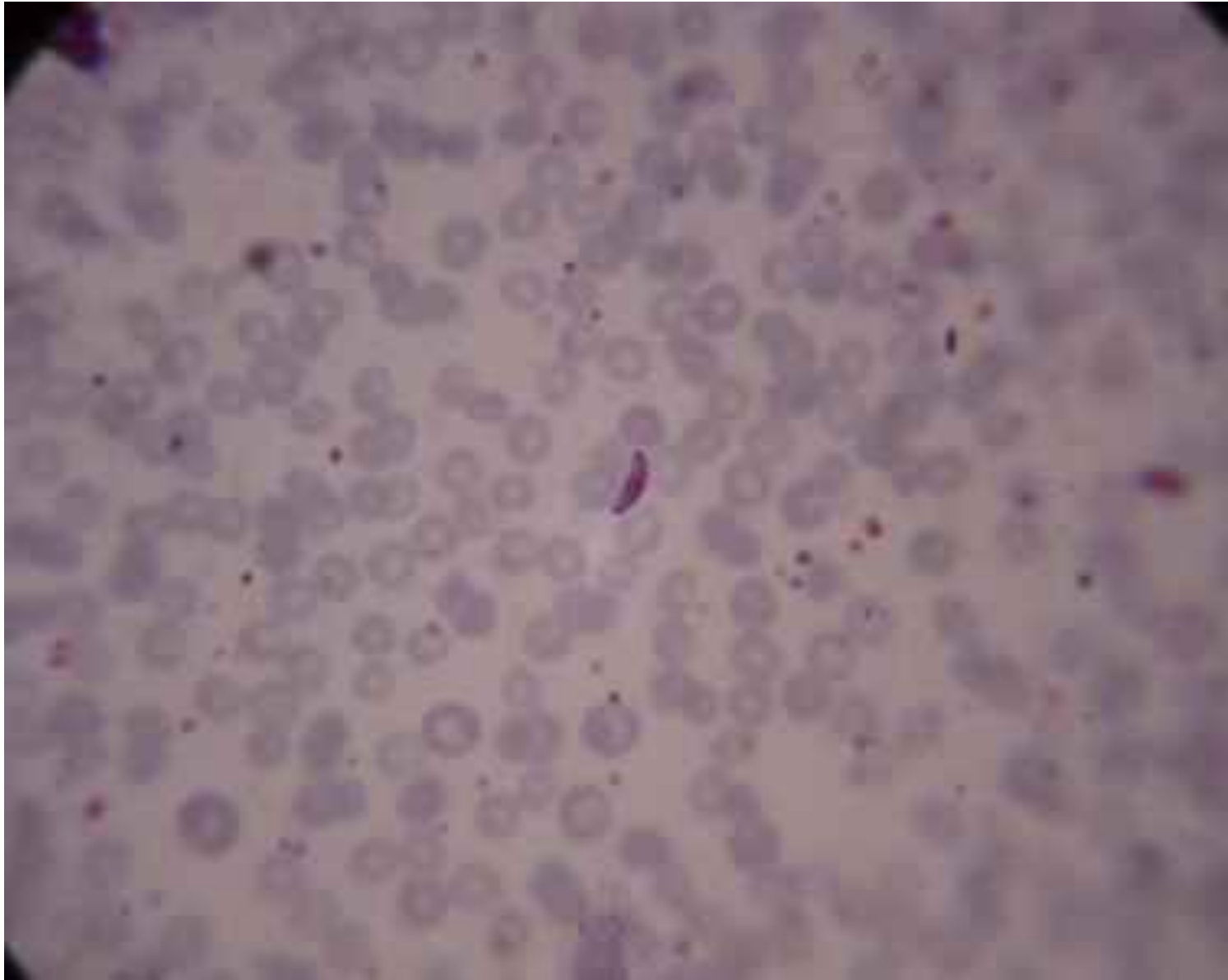


**Камера Olympus C2500 с микроскопическим адаптером  
Косово, апрель 2000 г.**





# **Plasmodium falciparum, снимок с использованием микроскопического адаптера**



# Блок-схема программного обеспечения DMS

