

А сейчас – к главному

Один медицинский документ, написанный доктором Гутманом, вскрывает историю, совершенно отличную от всего, что мы знали об убийстве Рабина.

1. Подлинный лист записи в приёмном покое

В этом документе сообщается о ранении единственным выстрелом в грудь справа, при этом говорится, что направление выходной раны – позвонок Д5-6, раздробленный пулей.

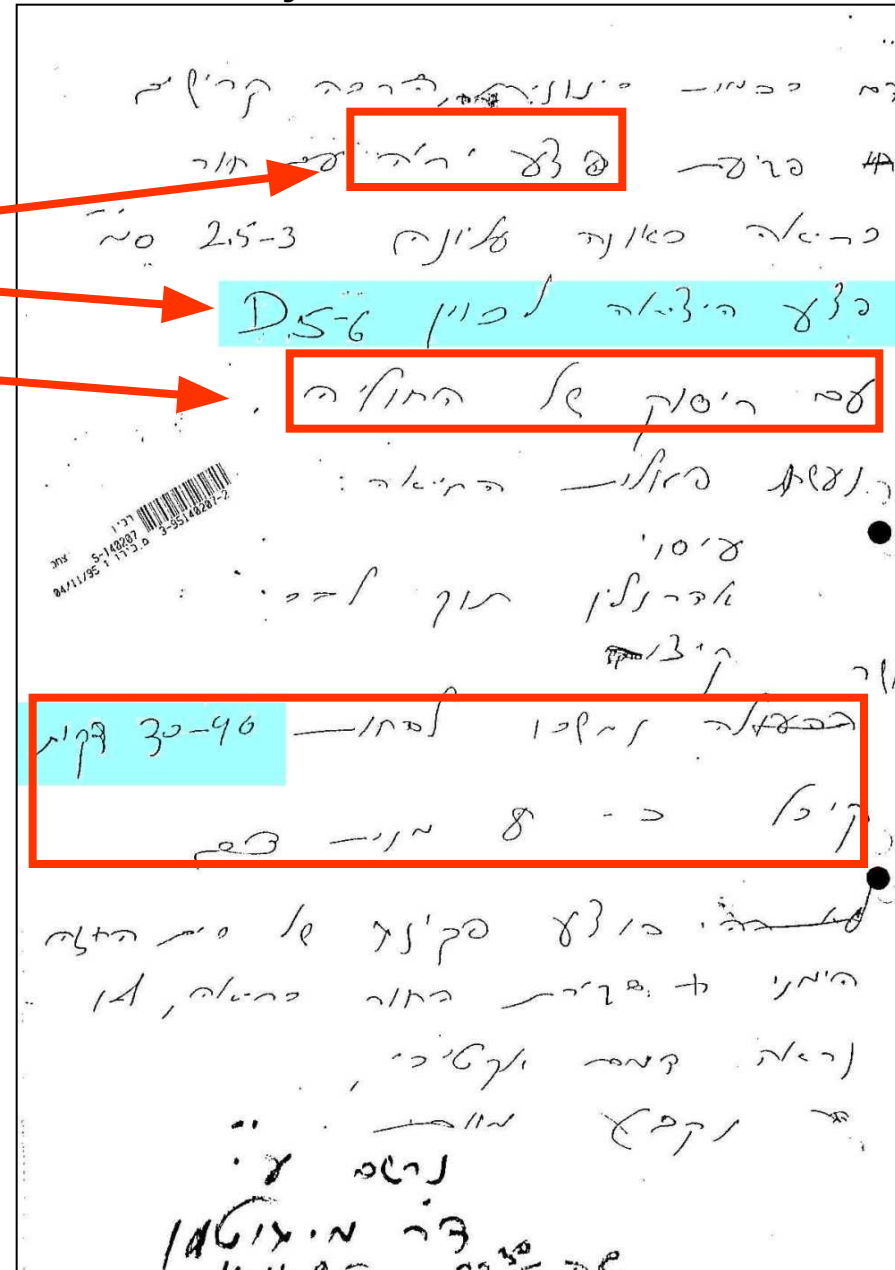
И ещё:

Рабин скончался через 40 минут после начала лечения, получив 8 порций крови, без того, чтобы его переводили в операционную.

Промежуточное заключение:

Рабин был доставлен в приёмный покой в 21:52 с ранением в грудь спереди единственным выстрелом пулей, раздробившей позвоночник.

После реанимации и введения 8 порций крови, Рабин скончался в приёмном покое.



Е. Расположение пуль и их число.

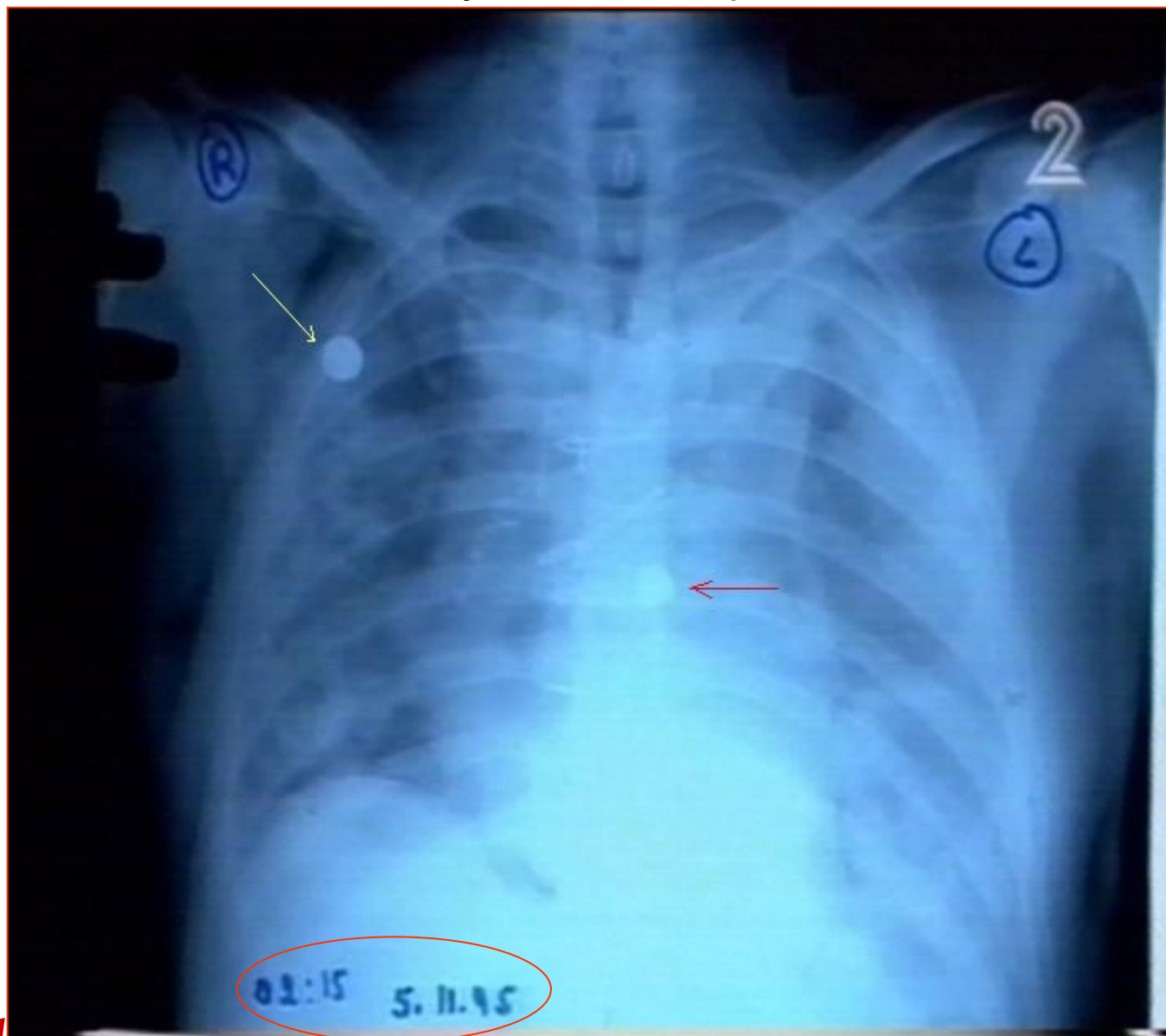
Снимок подтвердил наличие пули в позвоночнике и помог определить место расположения двух дополнительных пуль, а именно: в отчёте патолога

1. Отмечена пуля в левой части лёгкого

2. Не отмечена пуля в позвоночнике!

Опубликованный снимок опроверг отчёт патолога в самой критической точке:

РАСПОЛОЖЕНИЯ ПУЛЬ !



בקוטר כ-5-4 ס"מ. בתוך הריאה חעלח הקליע עוברת מלמטה למעלה עד לשער הריאה ושם נמצא קליע מחכתי מעוד בצבע אפור עם ליבון

בחוליות עמוד השדרה גבי ומותני אין שנרים.

В отчёте патолога, согласно официальной версии, не отмечена пуля в позвоночнике и сообщается о двух пулях в спине!

בגב נמצאים 2 פצעי כניסת קליע.
א. בשליש העליון של הגב, מימין לקו האמצע ומתחת לשוליים הפנימיים של עצם השכם מימין ובמרחק כ-36 ס"מ משיא הקדקוד ו-7 ס"מ מימין לקו האמצע, נמצא חסר עור עגלגל בקוטר 0.7 ס"מ, ללא תבנית שפשוף.
ב. בשוליים התחתונים של הגב משמאל, מעל למוחן ובקו בית שתי אחורי ובמרחק כ-64 ס"מ משיא הקדקוד וכ-18 ס"מ משמאל לקו אמצעי-אחורי, נמצא חסר עור ביצתי ואנכי במימדים 1.4*0.8 ס"מ ללא טבעת שפשוף סביבו ועם שפות משוננות בצורה עדינה וגסה.

Однако, в ходе создания официальной версии, несколько высокопоставленных врачей успели сообщить о характере ранения Рабина:

Член Кнессета, доктор **Йорам Лас**,


Член Кнессета Министр здравоохранения, доктор **Эфраим Сне**,

Директор больницы «Ихилув», профессор **Габи Барабаш**




Запись журнала операционной сообщала о разрушении спинного позвонка:

Отверстие в лёгком, ведущее в область позвоночника (около D5-6), там обнаружено раздробление кости»



Вот описание траектории пули, проделавшей путь спереди через грудь к лёгкому и раздробившей позвоночник. Это соответствует исходному документу приёмного покоя и отличается от сообщения патолога. Эта траектория не отмечена в отчёте патолога.

Ведь невозможно, раздробив позвонок, не вызвать разрушения спинного мозга. Уже в приёмном покое был записан диагноз, что обнаружен разрыв спинного мозга.



Также и в конечном отчёте больницы упоминается раздробление позвонка

של הפלאורה שם נמצאו גם **שבירי צלע וחולייה בגובה משוער של 5 D** לא נמצא דם או פגיעה

פרופ' י. קלאוזנר

ד"ר מ. גוטמן

ד"ר י. קלוגר

מנהל המחלקה

סגן מנהל מח' כיר' ב'-ג'

מנהל מוערך הטראומה

Если это так, то почему упоминание о разрушении позвонка исчезло из отчёта патолога и из материалов комиссии Шамгара, основывающихся на этом отчёте?

Раздробление позвонка – это мгновенный паралич, что не позволяет человеку обернуться назад. Признание разрушения позвонка означает, что (роковой) выстрел не произошёл на стоянке у муниципалитета, где Рабин обернулся назад после стрельбы.

Из фильма Кемплера:



Взгляд назад решительно доказывает, что:

**С Рабином не случился паралич после выстрела на площади Царей
Израиля!**

И следовательно, результаты анализа рентгенограмм, которые официально определены рядом **местных и зарубежных известных врачей-специалистов показывают**, что спинной позвонок Рабина на уровне Д5-6 был раздроблен!!!

(в полном соответствии с сообщениями врачей из больницы Ихилон)

Любое описание хода событий, согласно которым Рабин был смертельно ранен на площади, **недействительно.**

Дополнительно, из данных снимков ясно, **что доктор Хис исключил из отчёта патолога сведения о критическом разрушении позвоночника.**

Напомним вам фразу из отчёта патолога:

18. В спинных и поясничных звеньях позвоночника нет разрушений.

בחוליות עמוד השדרה גבי ומותני אין שבירים. 18

1. Профессор Баскин, главный хирург отделения травматологии военного госпиталя в Техасе США:

«Действительно, **виден перелом или дефект в области спинного позвонка Д5 или Д6»**

*“Yes, there does appear to be **fracture or injury** in the area of the fifth or sixth thoracic vertebrae.”*

Prof. Tony W. Baskin, M.D. F.A.C.S. Col. MC, Professor of Surgery, Uniformed Services, University of Health Sciences, USA Institute Surgical Research, Trauma Division, Chief Trauma Critical Care, Program Director Surgical Critical Care, Brooke Army Medical Center, Ft. Sam Houston Texas

Classification: UNCLASSIFIED

Caveats: NONE

Dr Hadar, without lateral xrays and preferably a CT of the Chest one cannot determine the location of the metallic fragment. It could be anywhere from on the skin anteriorly to the back, I cannot say. Yes, there does appear to be a fracture or injury in the area of the fifth or sixth thoracic vertebrae, again a chest CT with 3D reconstruction would be most helpful or at least a thoracic spine series. I am more concern of the apparent lack of intrapleural thoracostomy tubes and what appears to be a large pnuemothorax on the left side. But once again the one film is entirely inadequate to give you an adequate opinion. thankyou for the consult and I am sorry I cannot be more helpful.

twb

Toney W. Baskin M.D., F.A.C.S. COL MC

2. Профессор Малхотра, главный советник и руководитель отдела радиологии, Центра радиологии и медицины, Нью-Дели, Индия:

“...On examination of the radiology contained in file, and in view of the above facts, it appears most likely that the thoracic spine is **fractured in D5-6.**”

Prof. (Dr.) Ranjit Malhotra M.B.B.S. M.D. F.A.M.S., Senior Consultant and Head, Radiology Department, Center for Radiology and Medical Sciences, Greater Kailash, New-Delhi 110048, India

3. Доктор Парменион Цицополос, отдел нейрохирургии Главной больницы имени Гиппократата, Салоники, Греция:

“What I can see is **a defect in this area (Th5-Th6), possibly related to a severe loss of bone continuity.**”

«То, что я вижу, **это дефект в области (Д5 –Д6), возможно связанный с разрывом непрерывности кости»**

Dr. Tsitsopoulos Parmenion, M.D., Department of Neurosurgery, Hippokrateio General Hospital, Thessaloniki, Greece

4. Доктор Роберт Пflugмахер, Центр хирургии мускула и скелета, Берлин, Германия

“For me looks **like a fracture of D5-6, further the bullet is in the left lung and the lung looks like collapsed to me. Further there is a metal device bullet in the lateral right lung.**

The patient had an operation the chest was opened because you can see the metal wires in the sternum”

Robert Pflugmacher, M.D., Centrum für Muskuloskeletale Chirurgie, Berlin, Germany

Законы физики

Бернард Шехтер свидетельствует: Когда пуля (Hollow Point) поражает цель, она расплющивается и передаёт свою энергию мишени... вся её энергия переходит телу.

**«Перенос всей энергии на мишень»
Это мощный удар. Который расплющивает металл (пулю).**

Также и доктор Иуда Хис свидетельствует (стр.68): Когда такая пуля поражает цель, она теряет большую часть своей кинетической энергии, которая передаётся окружающим тканям

Первая пуля

ידיעות אחרונות, 14.10.96, ע' 13
דורון מאירי: "הקליעים שהרגו את רבין"



זהו אחד משני כדורי החולמוניט (כלומר עם חוד שנקרה בקצה) שחרגו את רבין. הוא נורה בבני מיטווח של 25 ס"מ

ז' שבט תשנ"ו 28/1/96 ת.פ.ח. 498/95 (ה)
פרוטוקול

הראש. והכוונה והתפקיד של הקליע הזה שבזמן שהוא פגע במטרה הוא מנפח והעביר את כל האנרגיה שלו למטרה.

ההבדל בינו לבין כדור רגיל, כדור רגיל יכול לחדור למטרה, גוף, ולצאת החוצה, יש לו מספיק אנרגיה לדבר כזה. אבל הסילברטיפ כל האנרגיה שלו תועבר לגוף, הוא ישאר במטרה.

במהלך הניתוח הוצאתי מגופו של ראש הממשלה קליעים, כל אחת בקופסת פלסטיק (ת/32 א ו-ב) הם קליעים שהוצאתי במהלך הניתוח, קליע אחד נמצא בריאה מצד ימין, והקליע השני הוצא מריאה שמאל.

שני הקליעים דומים מבחינת הקליבר והסוג שלהם, מדובר בקליעים מסוג קצה חלול, סילברפוינט שמכוסים רק בחלקם בקצה הקדמי שלהם על ידי מעטה מתכתי, יש בהם חלל בקדמת הקליע, והמעטה המתכתי המכסה את קדמת הקליע מופיע עם חריצים. שני המימצאים האלה מאפשרים לקליע שהוא פוגע במטרה להתרחב בצורת פטריה ולהגדיל באופן ניכר את קוטרו והם מאפשרים לאבד אנרגיה קינטית בכמות גדולה יותר לתוך הרקמות הסובבות אותו.

Такие пули не оставили бы Рабину никаких шансов обернуться.

Т.е. также и с точки зрения физики, Рабин не получил такие пули во время стрельбы Игалья Амира на площади.