

Украинская медицинская стоматологическая
академия

Кафедра хирургической стоматологии
и челюстно-лицевой хирургии с пластической и
реконструктивной хирургией головы и шеи

**ПЕРЕДПРОТЕЗНАЯ ХИРУРГИЯ ТКАНЕЙ
И ОРГАНОВ ПОЛОСТИ РТА.
МЕТОДЫ УВЕЛИЧЕНИЯ АЛЬВЕОЛЯРНОГО
ОТРОСТКА ПРИ ЕГО АТРОФИИ**

**лекция для студентов V курса
стоматологического факультета**

План лекции:

- **Определение понятия «подготовка полости рта к протезированию»;**
- **Санационные мероприятия хирургической подготовки полости рта к протезированию;**
- **Оперативная коррекция тканей протезного ложа;**
- **Оперативное воссоздание протезного ложа.**

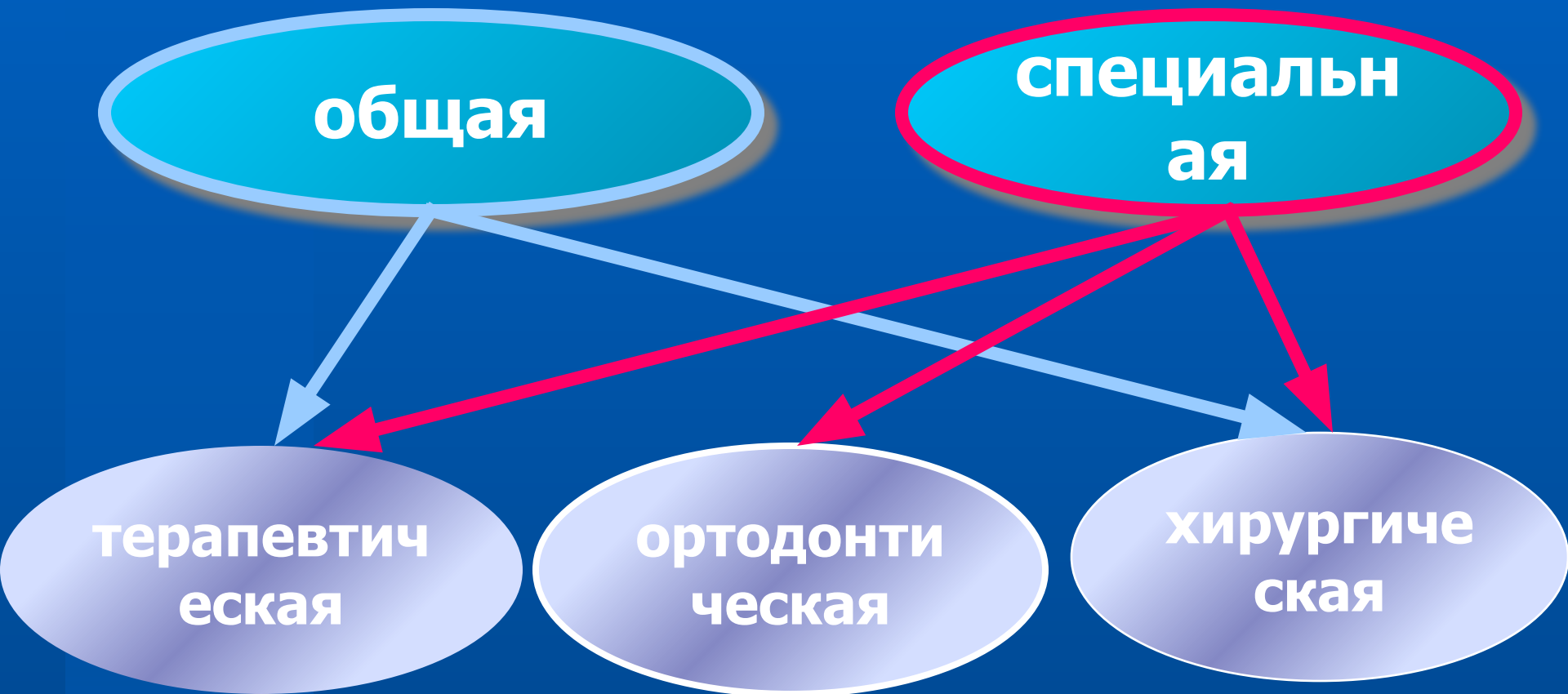Подготовка больного к протезированию

- ✓ **Общесоматическая;**
- ✓ **Стоматологическая.**

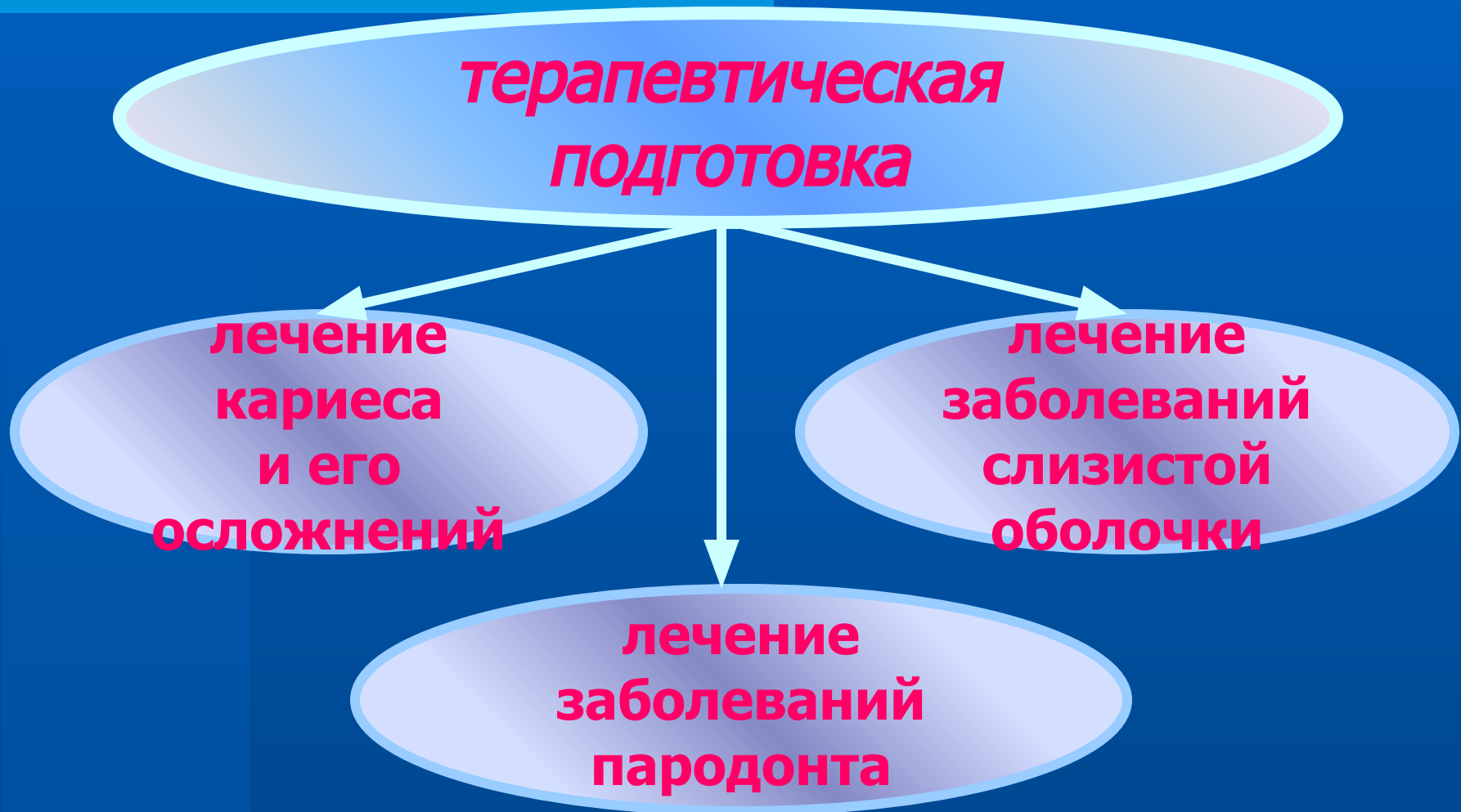Общесоматическая подготовка больного к протезированию

- ✓ Психологическая подготовка;
- ✓ Коррекция функций внутренних органов (сердечно-сосудистая, дыхательная, пищеварительная, эндокринная, иммунная системы, аллергологический и антиоксидантный статус).

Стоматологическая подготовка больного к протезированию



Стоматологическая подготовка больного к протезированию



Стоматологическая подготовка больного к протезированию

**ортодонтическая
подготовка**

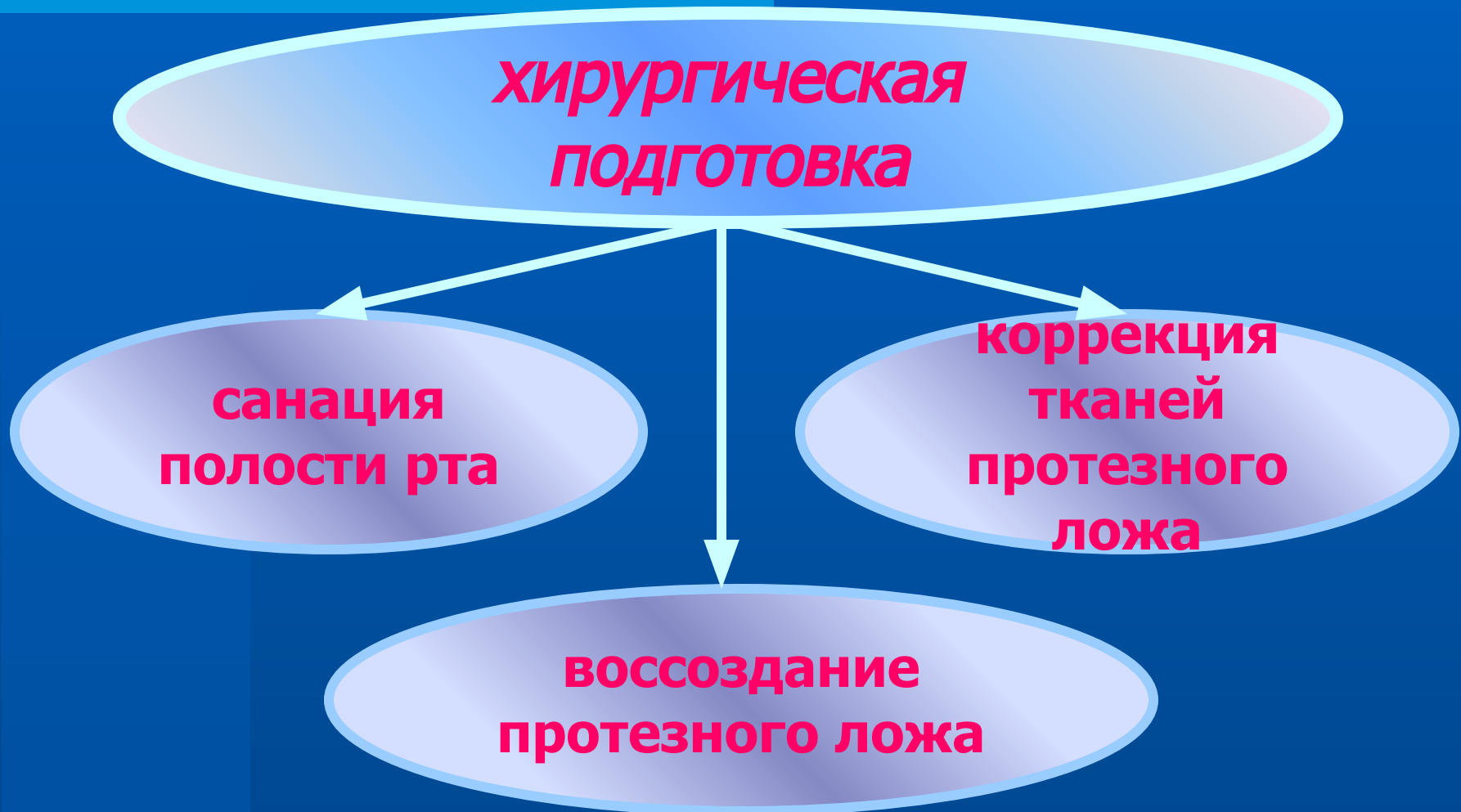
```
graph TD; A[ортодонтическая подготовка] --> B[коррекция положения зубов]; A --> C[перестройка жевательных рефлексов]; A --> D[коррекция прикуса];
```

**коррекция
положения
зубов**

**коррекция
прикуса**

**перестройка
жевательных
рефлексов**

Стоматологическая подготовка больного к протезированию



Организация помощи пациентам

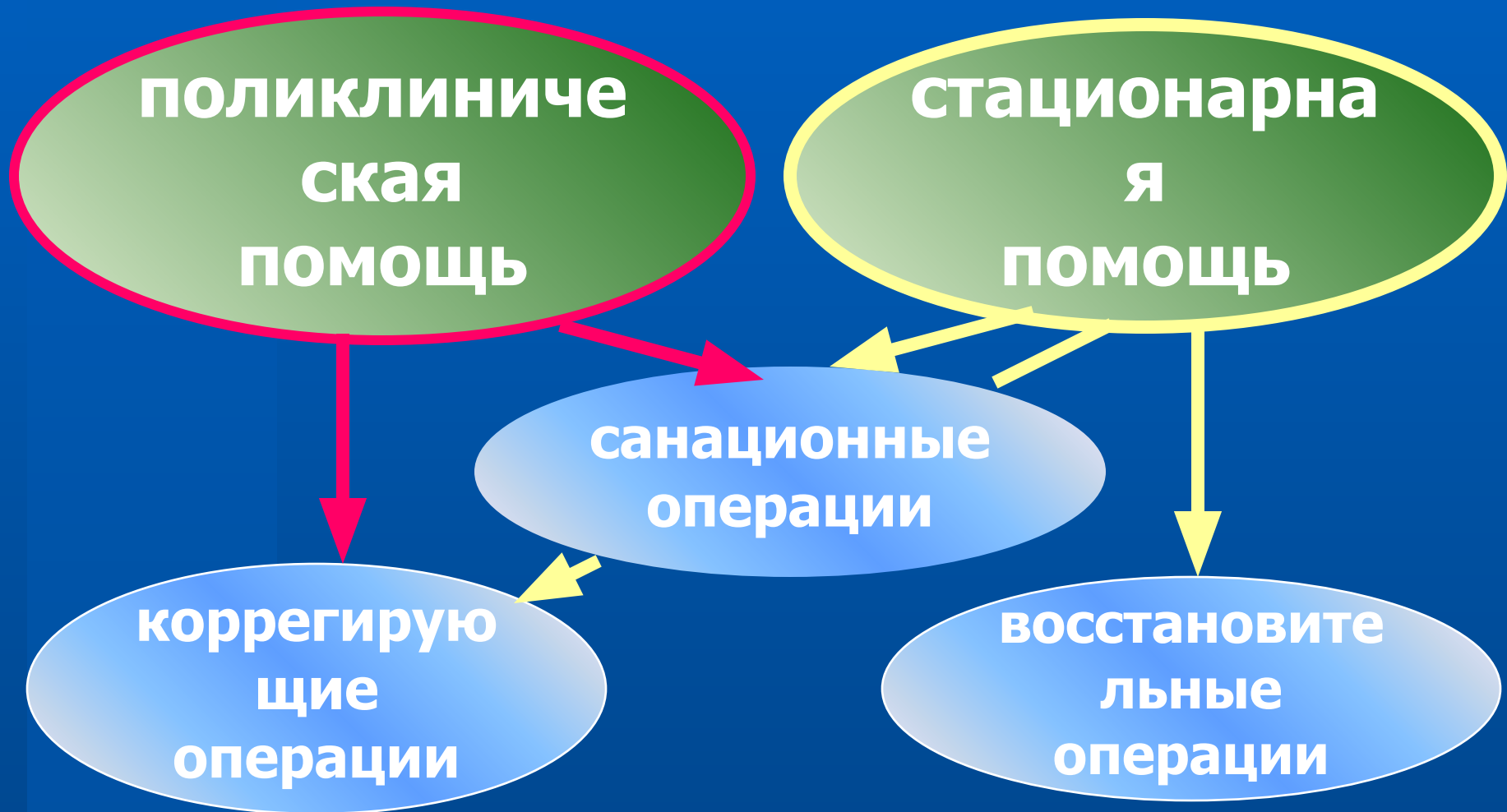**Передпротезная хирургия
тканей
и органов полости рта**

```
graph TD; A[Передпротезная хирургия тканей и органов полости рта] --> B[поликлиническая помощь]; A --> C[стационарная помощь];
```

**поликлиниче
ская
помощь**

**стационарна
я
помощь**

Организация помощи пациентам



Организация помощи пациентам

санационные
операции

удаление
опухолей
и
опухолеподобн
ых
образований

устранение
очагов
хронического
в
периапикальны
х
тканях и
пародонте

Организация помощи пациентам

корректирующие операции

- ✓ альвелектомия;
- ✓ удаление экзостозов и гиперостозов;
- ✓ удаление костных бугров челюстей и нёбного торуса;
- ✓ удлинение уздечек губ и языка;
- ✓ удаление тяжей и рубцов слизистой оболочки;
- ✓ увеличение высоты и объёма альвеолярного отростка

Организация помощи пациентам

восстановительные
операции

аутопластика
альвеолярного
отростка

гомопластика
альвеолярного
отростка

аллопластика
альвеолярного
отростка

пластика
рубцовых
деформаций
мягких тканей

Объекты воздействия при хирургической подготовке к протезированию

Со стороны альвеолярного отростка:

- ✓ Зубы и корни с периапикальными очагами инфекции;
- ✓ Острый край альвеолы;
- ✓ Экзостозы;
- ✓ Гипертрофированный нёбный торус;
- ✓ Сместившиеся зубы и участки альвеолярного отростка при феномене Попова-Годона;
- ✓ Участки атрофированного альвеолярного отростка.

Объекты воздействия при хирургической подготовке к протезированию

Со стороны слизистой оболочки:

- ✓ аномалийное прикрепление уздечек губ и языка;
- ✓ короткие уздечки языка и губ;
- ✓ рубцы и тяжи преддверия полости рта;
- ✓ мелкий свод преддверия полости рта;
- ✓ доброкачественные новообразования мягких тканей полости рта.

**Необходимо помнить при
планировании вмешательства!**

**Любое хирургическое
вмешательство на мягких
тканях в полости рта и на
кости альвеолярных
отростков вызывает
редукцию тканей в объёме
до 20%**

Санационные оперативные вмешательства:

- ✓ экстракция зубов и корней;
- ✓ операция резекции верхушки корня;
- ✓ гемисекция зуба;
- ✓ ампутация корня;
- ✓ коронорадикулярная сепарация зуба;
- ✓ реплантация зуба;
- ✓ удаление опухолей и опухолеподобных поражений.

Корректирующие оперативные вмешательства:

- ✓ удаление острого края альвеолы;
- ✓ удаление гиперостозов, экзостозов;
- ✓ удаление нижнечелюстных бугров;
- ✓ устранение острого челюстно-язычного гребня, внутренней косой линии нижней челюсти;
- ✓ устранение гипертрофированного нёбного торуса;
- ✓ устранение «болтающегося» гребня

Корректирующие оперативные вмешательства:

Альвектомия - оперативное удаление стенки альвеолы или участка альвеолярного отростка.

Корректирующие оперативные вмешательства: альвелэктомия

Показания:

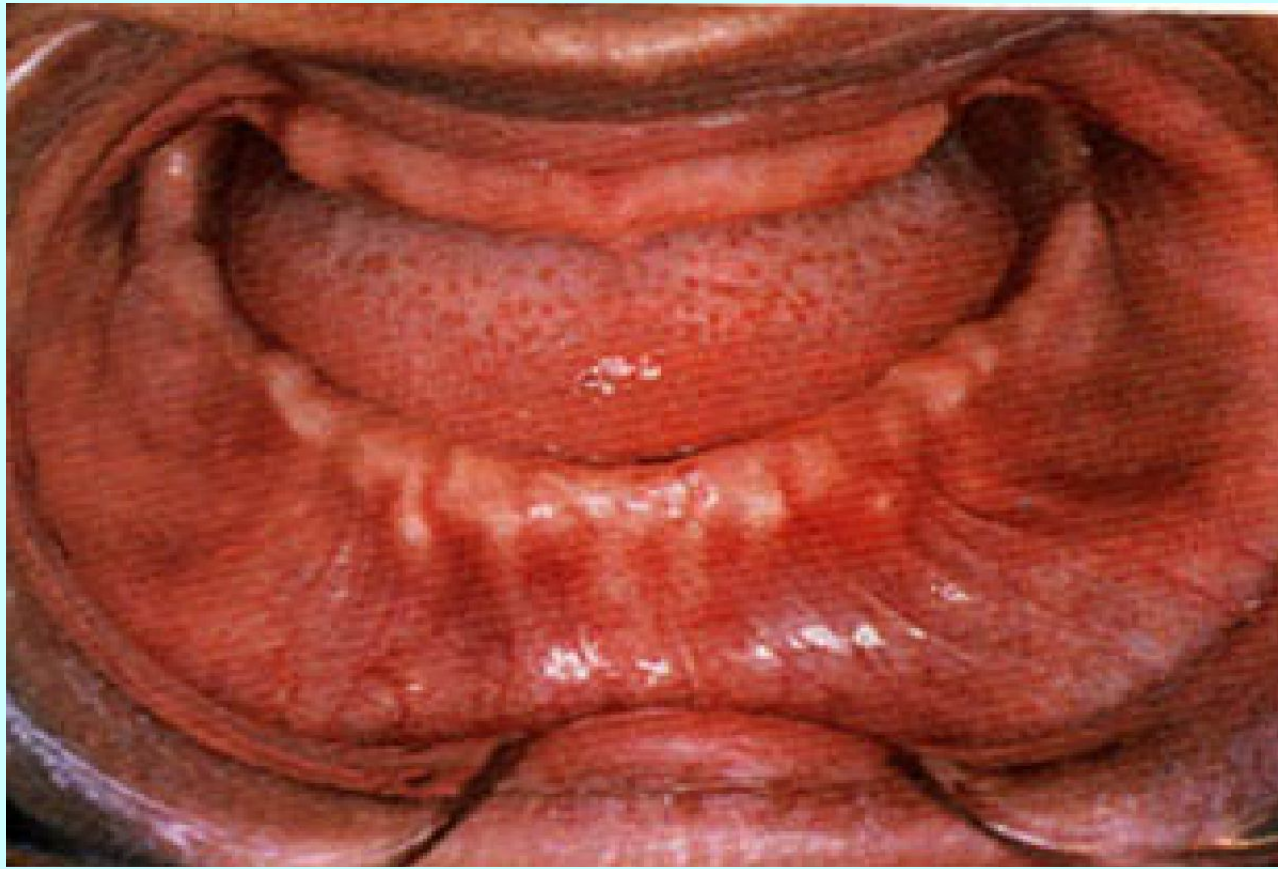- ✓ этап оперативного удаления доброкачественных опухолей альвеолярных отростков;
- ✓ атипичное удаление зубов и корней;
- ✓ острый край альвеолы;
- ✓ выступающие над уровнем альвеолы межзубные и межкорневые перегородки.

Корректирующие оперативные вмешательства: альвелэктомия

Формы гребней атрофированного альвеолярного отростка:

- ✓ бритвообразный;
- ✓ пилообразный;
- ✓ одиночные или множественные
костные выступы

Корректирующие оперативные вмешательства: альвелэктомия

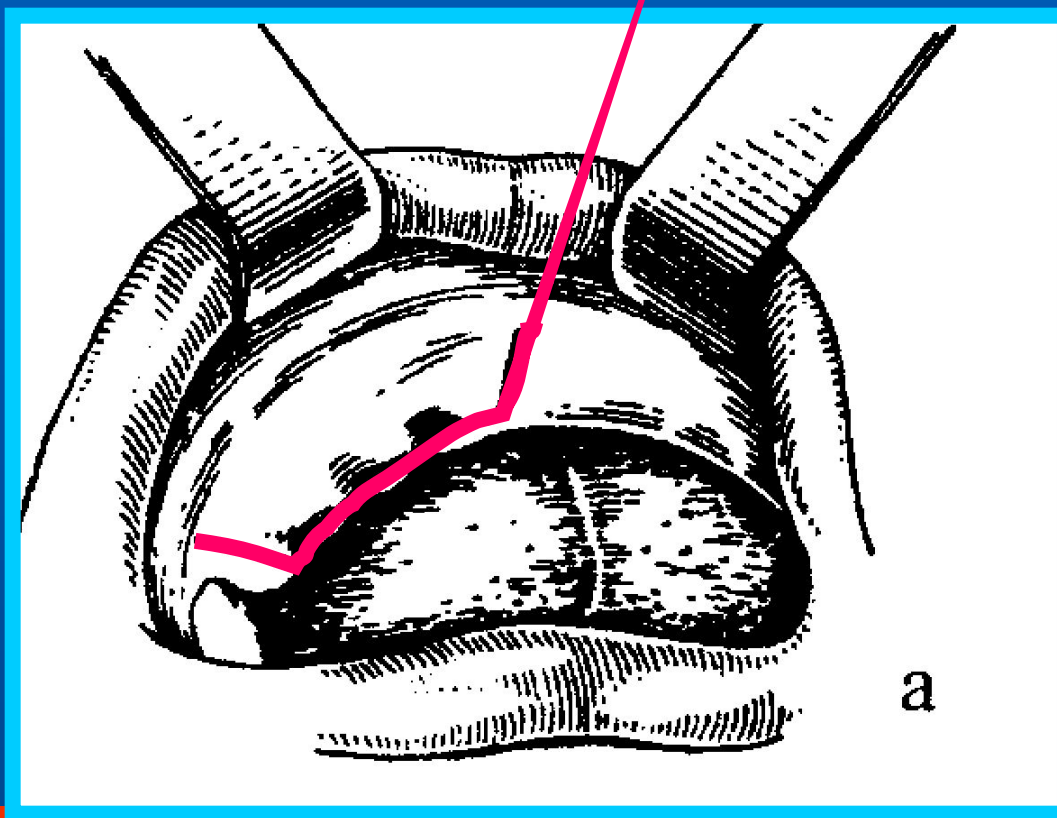


Острый гребень альвеолярного отростка нижней челюсти

Корректирующие оперативные вмешательства...

Этапы операции - альвелэктомия

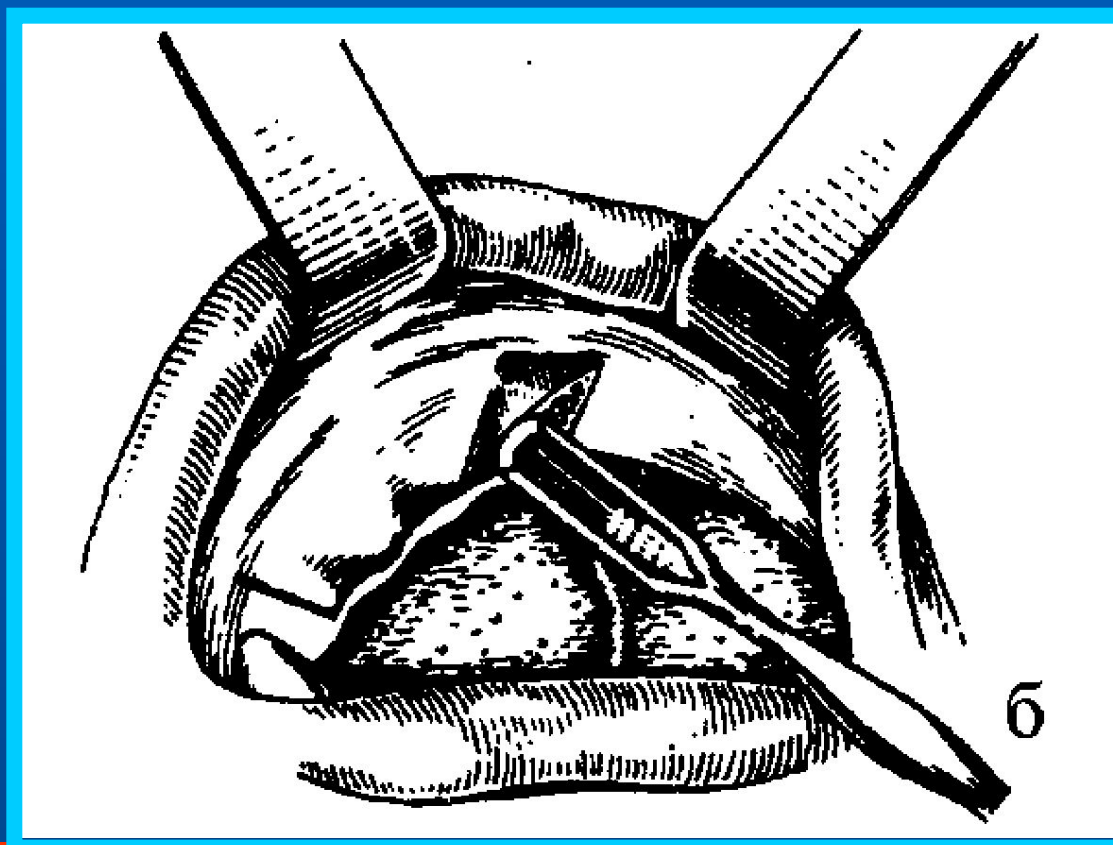
Трапециевидный (полукруглый, угловидный) разрез слизистой оболочки и надкостницы альвеолярного отростка



Корректирующие оперативные вмешательства...

Этапы операции - альвелэктомия

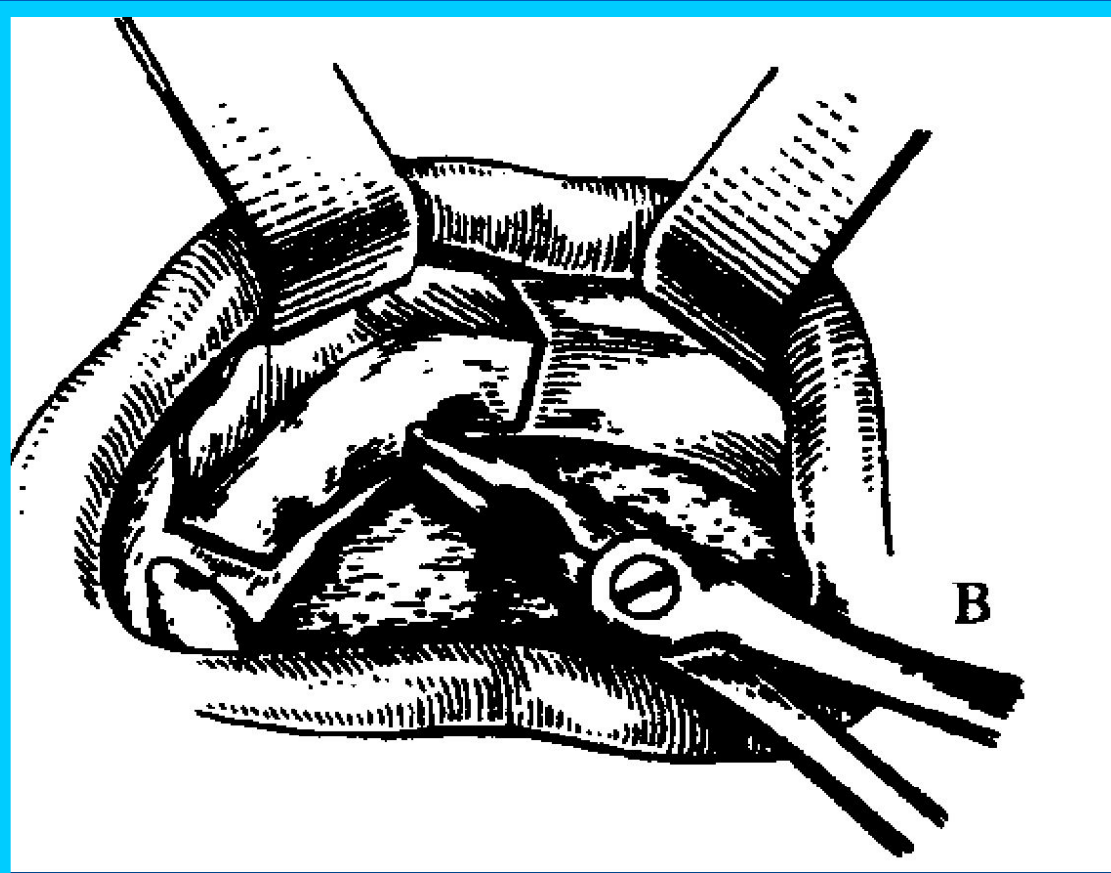
Формирование и иммобилизация
слизисто-надкостничного лоскута



Корректирующие оперативные вмешательства...

Этапы операции - альвелэктомия

Удаление выступающих краёв альвеолы



Корректирующие оперативные вмешательства...

Этапы операции - альвелэктомия

Слизисто-надкостничный лоскут возвращен на прежнее место. Рана ушита узловыми швами.

