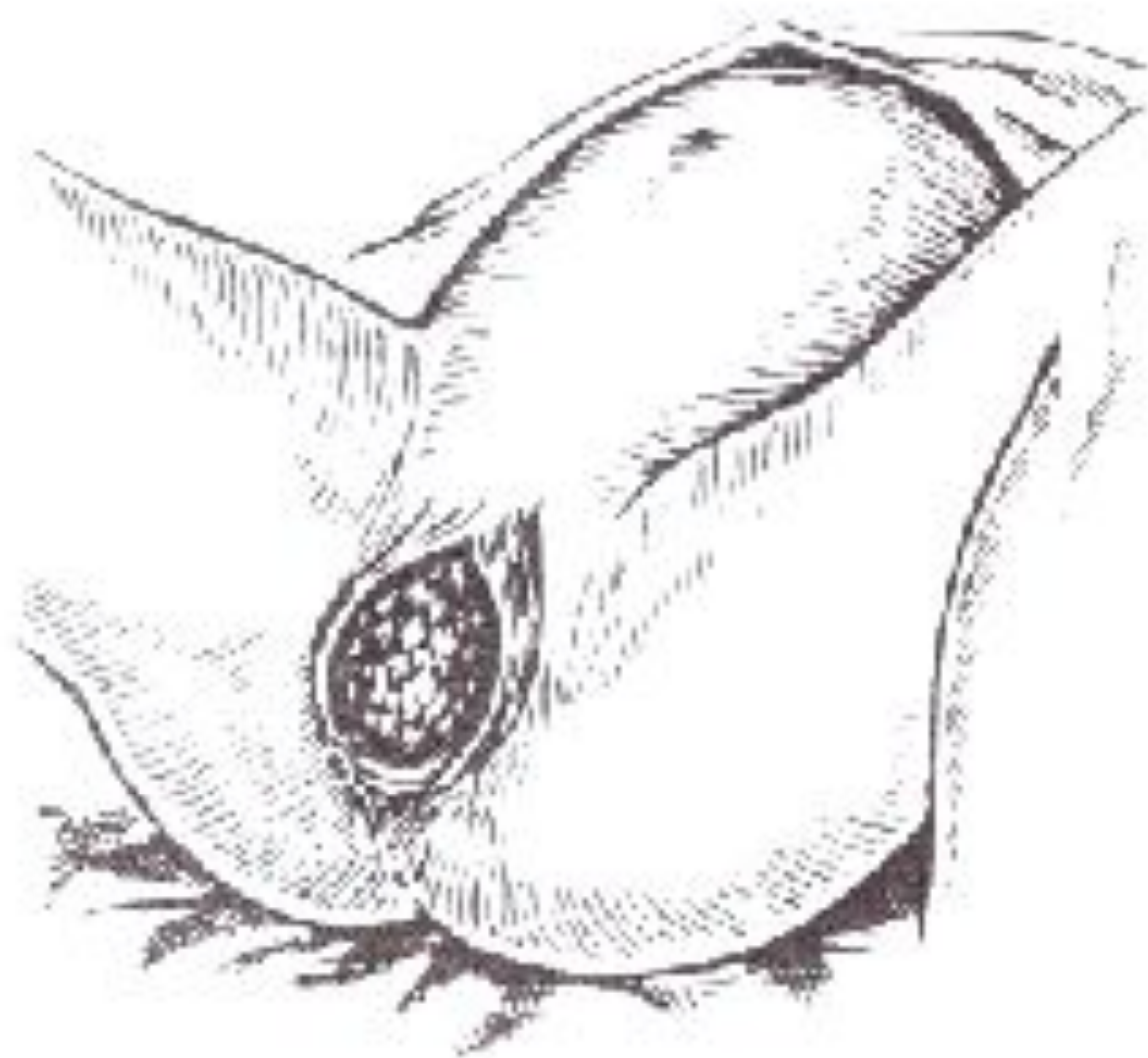
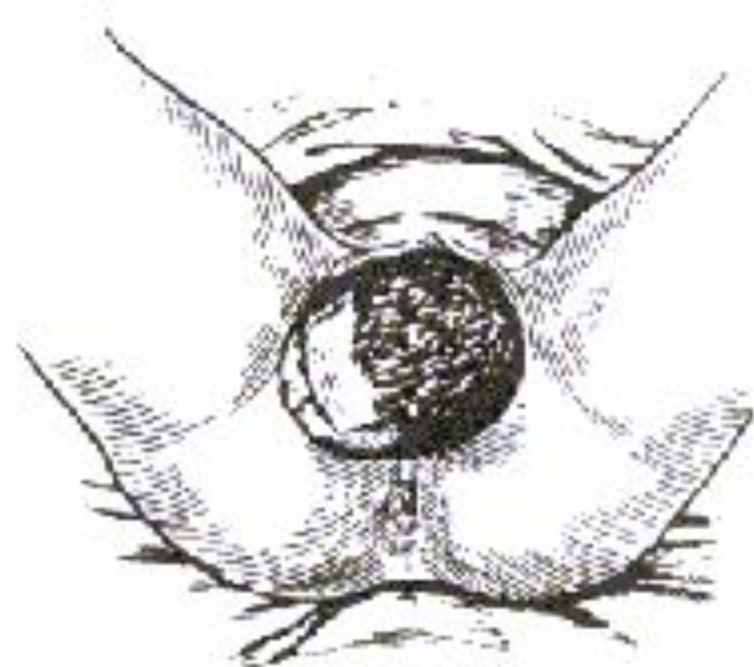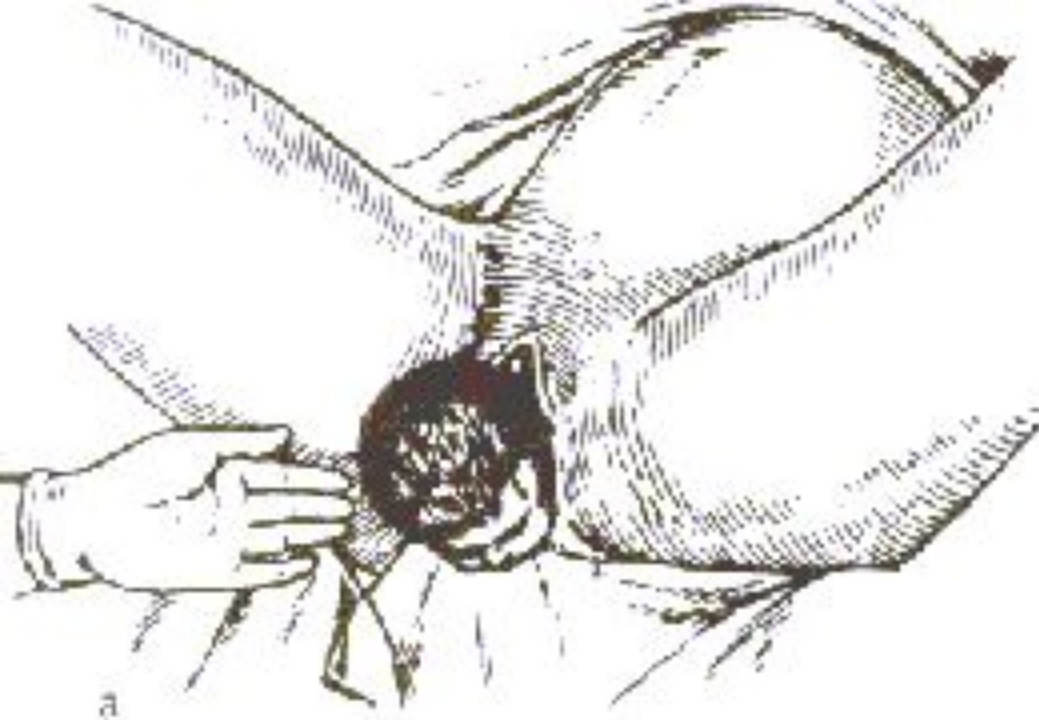


Акушерское пособие.

Рис. 1 Прорезывание головки





а – головка после рождения; б – наружный поворот головки

Рис. 2. Рождение головки плода

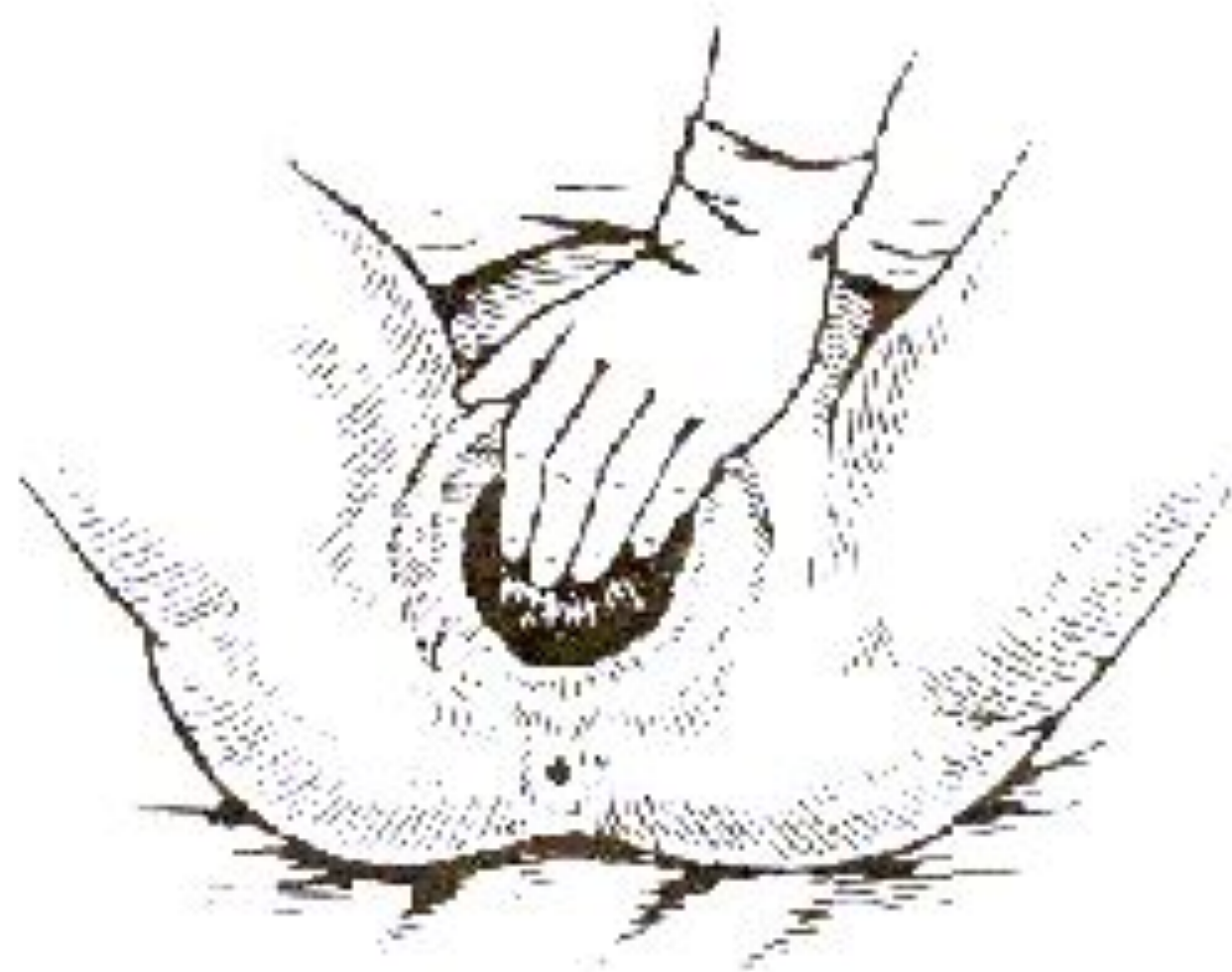
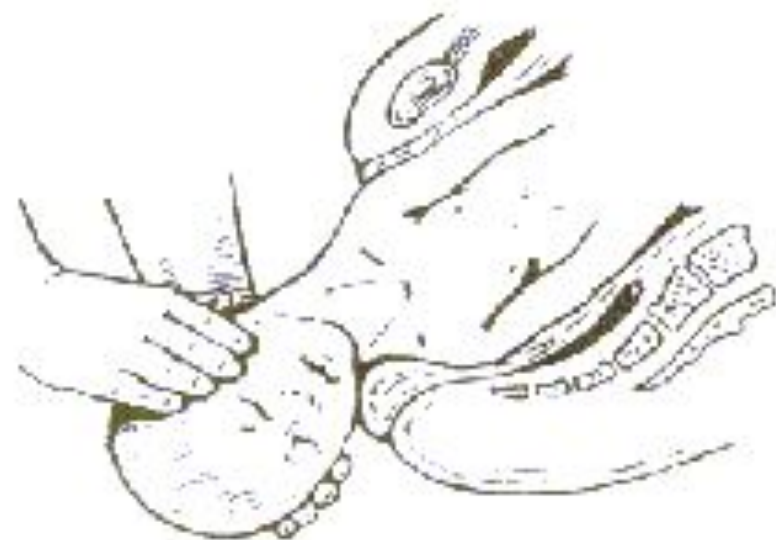
Рис. 3. Акушерское пособие при головном предлежании плода (защита промежности)



а – выведение переднего плечика б – выведение заднего плечика

Рис. 4. Выведение плечиков плода

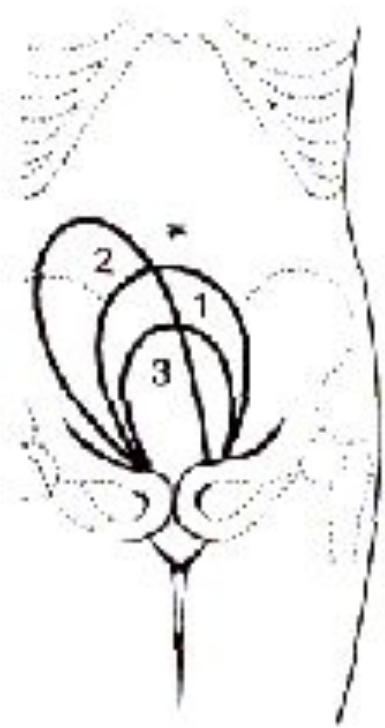


Рис. 5. Форма и положение матки в послеродовом и раннем послеродовом периодах: 1 — после рождения плода; 2 — после отслойки плаценты; 3 — после рождения последа

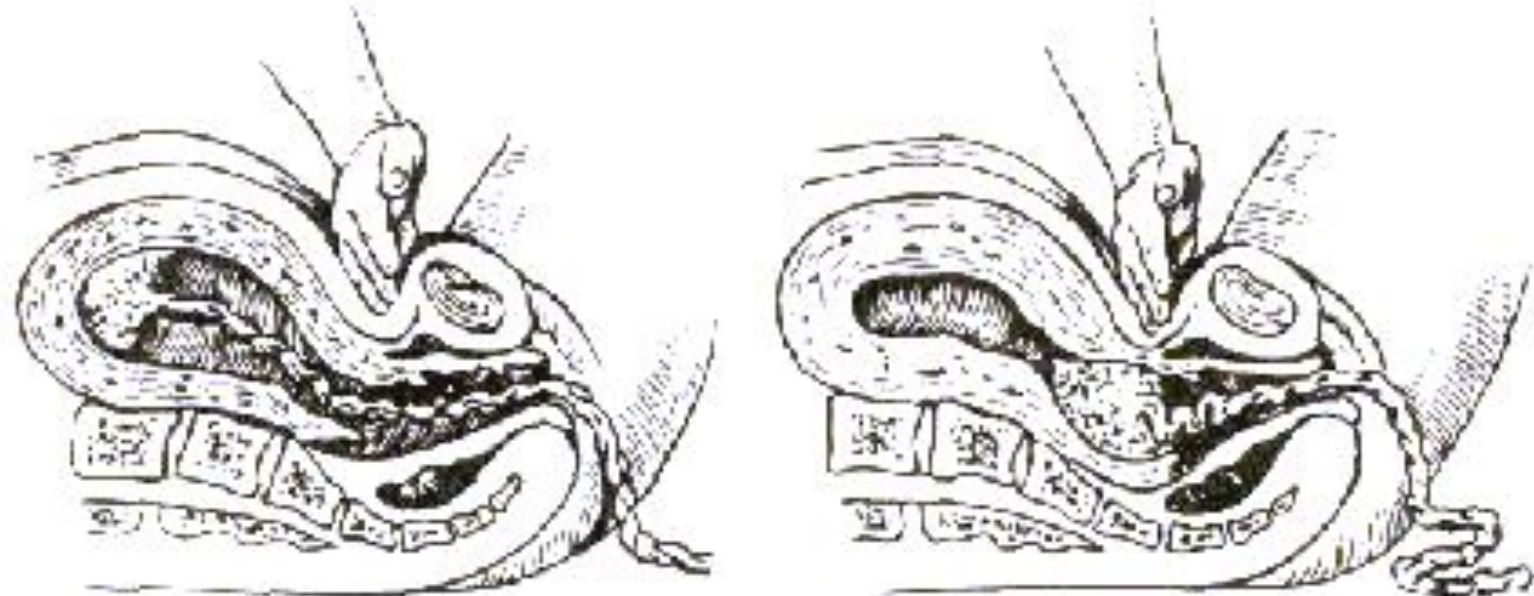


Рис. 6. Оценка отделения плаценты от матки а – плацента не отделилась: пуповина втягивается во влагалище; б – плацента отделилась: пуповина не втягивается во влагалище

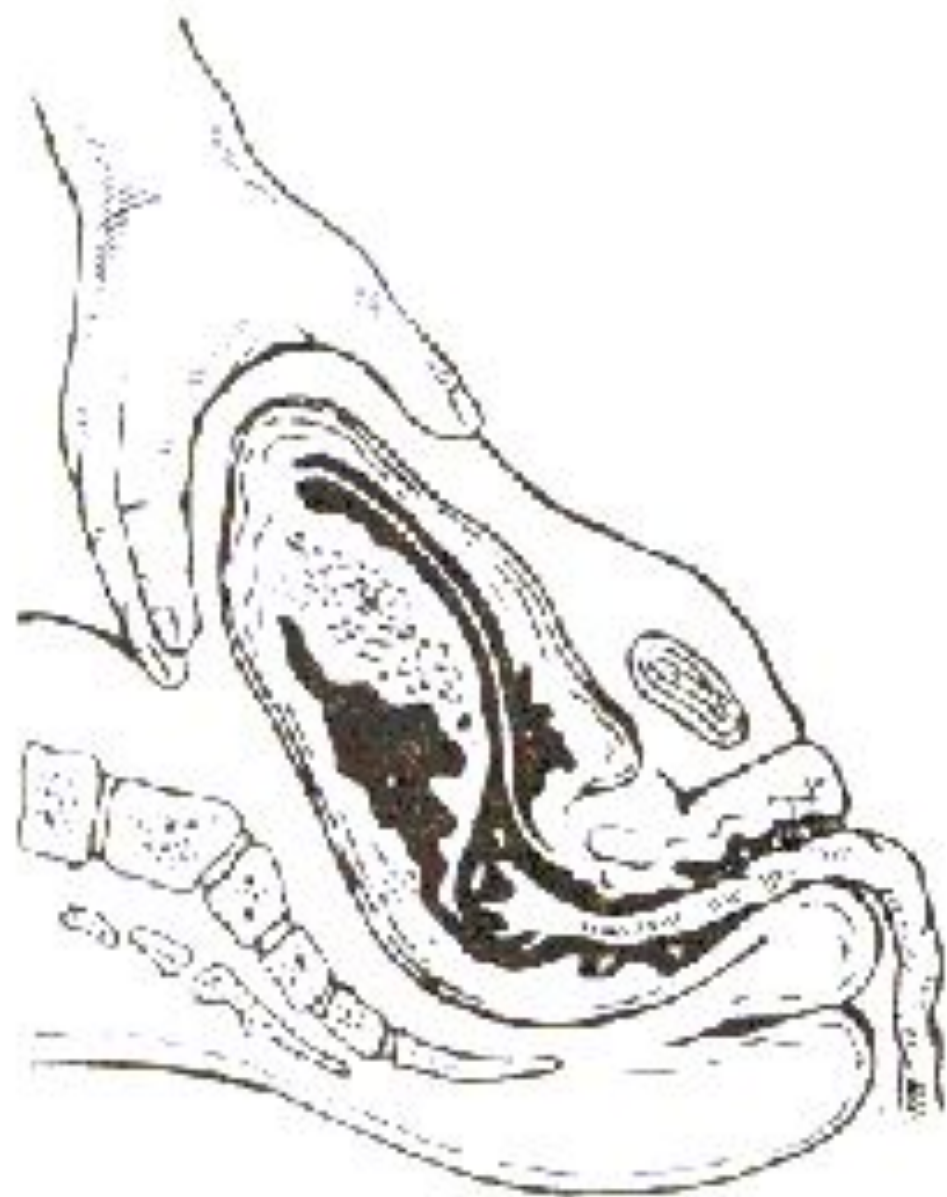

Рис. 7. Выделение плаценты

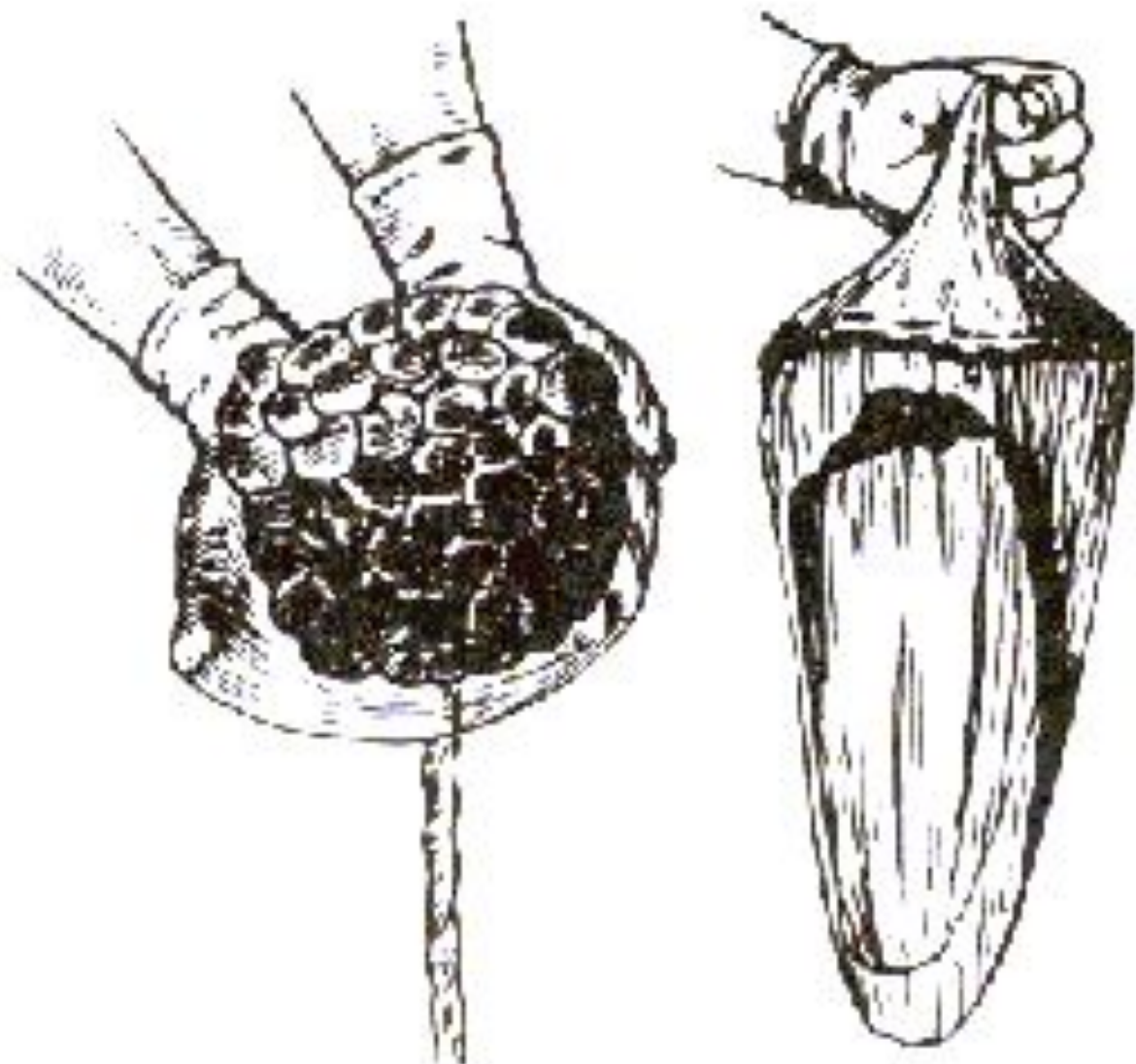


Рис. 8. Осмотр материнской части плаценты и оболочек

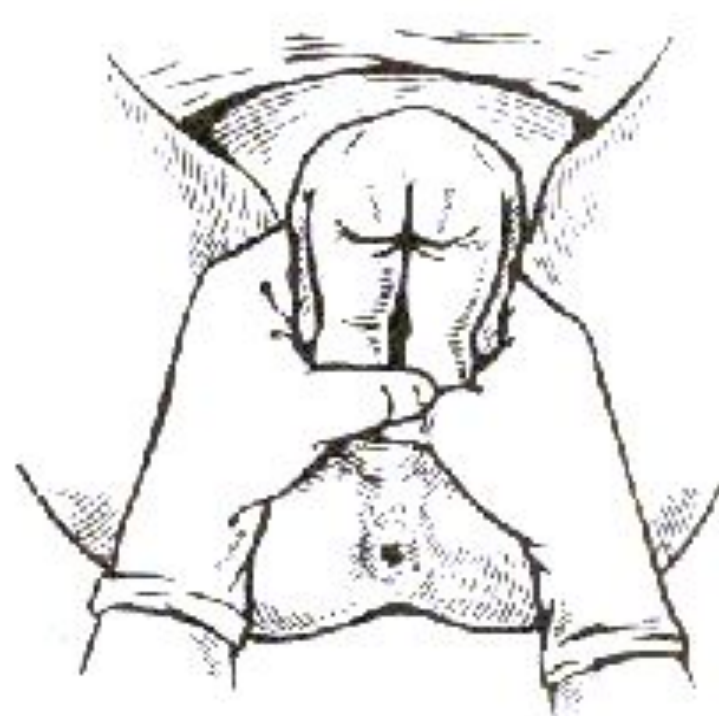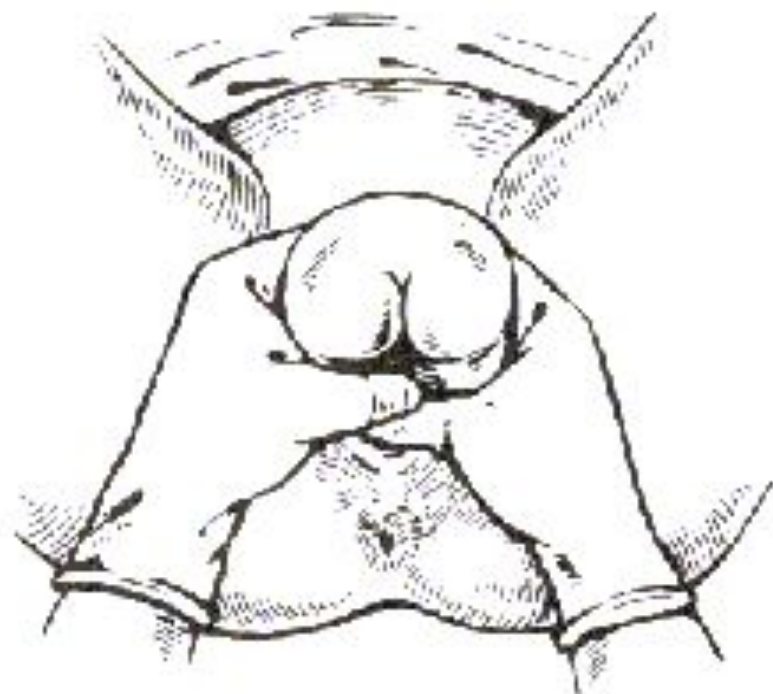

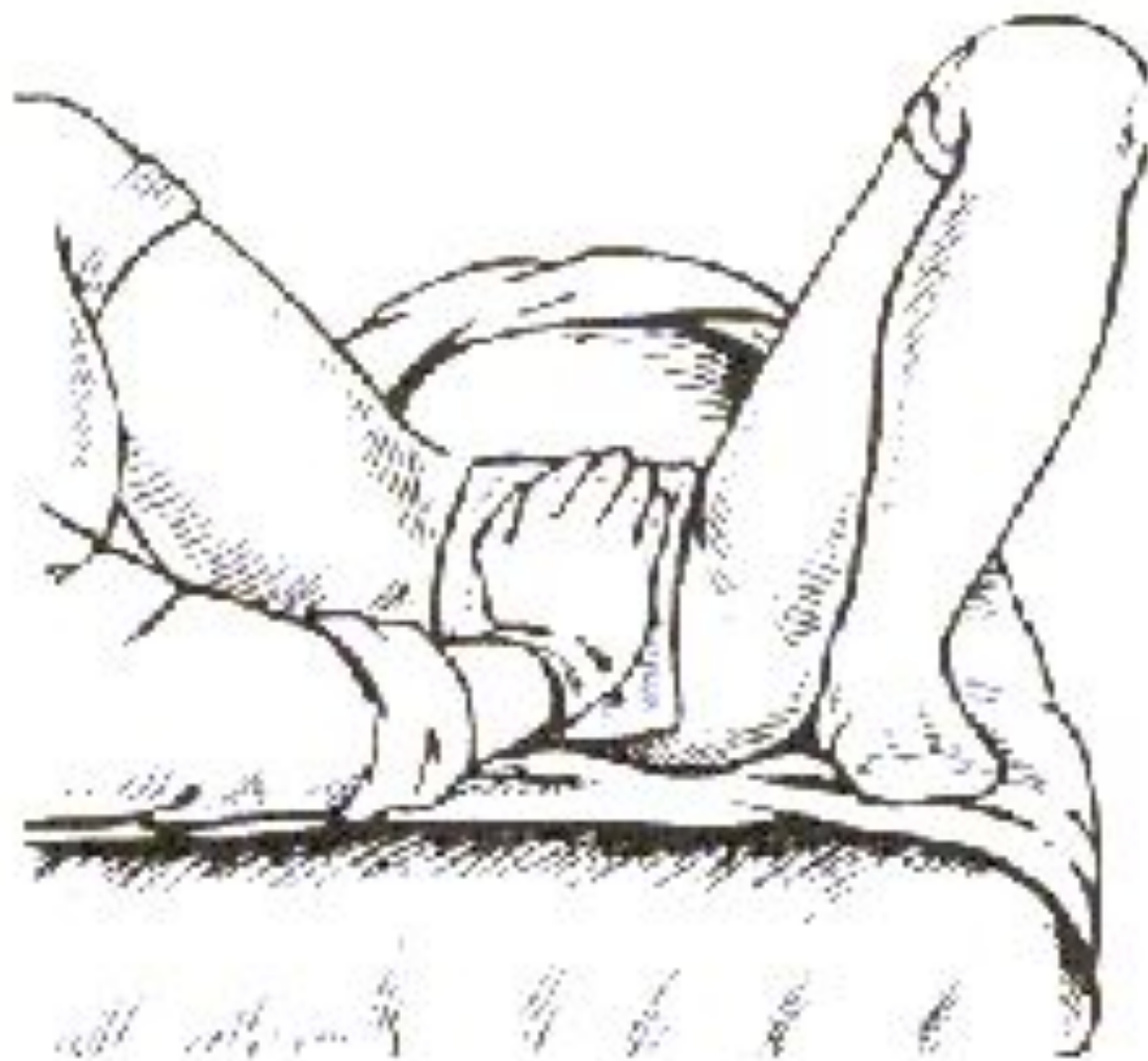
Рис. 9. Чистое ягодичное предлежание плода. Ручное пособие по Цовьянову: а – захватывание ножек и туловища плода; б – прием, удерживающий ножки от преждевременного рождения: руки врача передвигаются по туловищу плода и остаются у половой щели



**Рис. 10. Ведение родов по Цовьянову
при ножном предлежании**

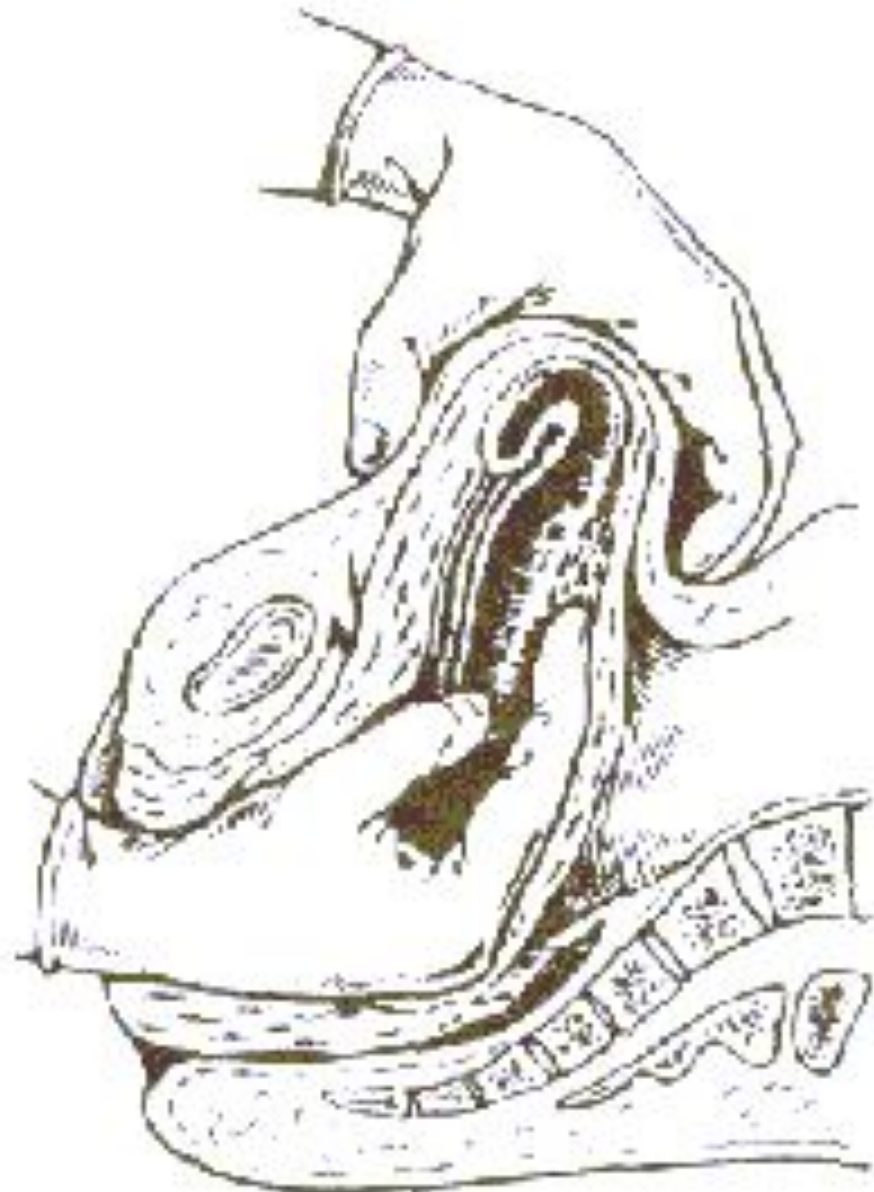


Рис. 11. Операция ручного отделения плаценты

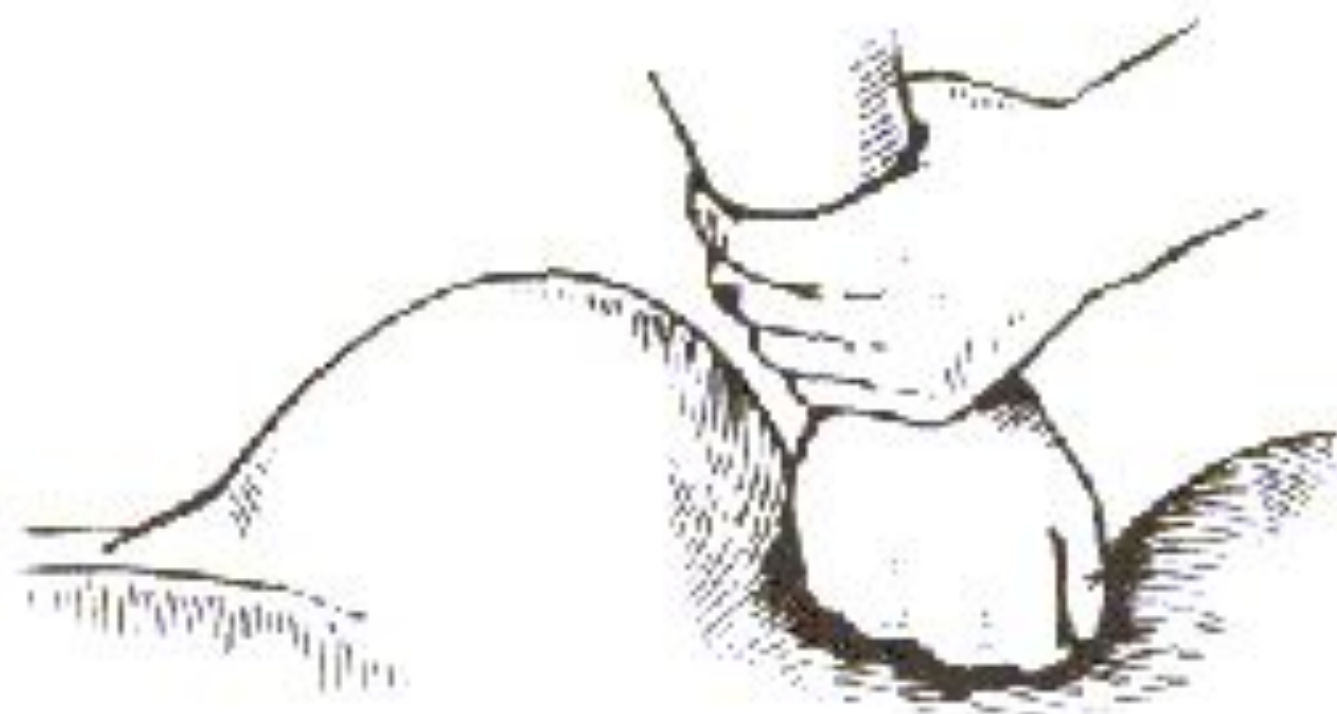


Рис. 12. Прижатие брюшного отдела аорты для временного гемостаза при атоническом кровотечении

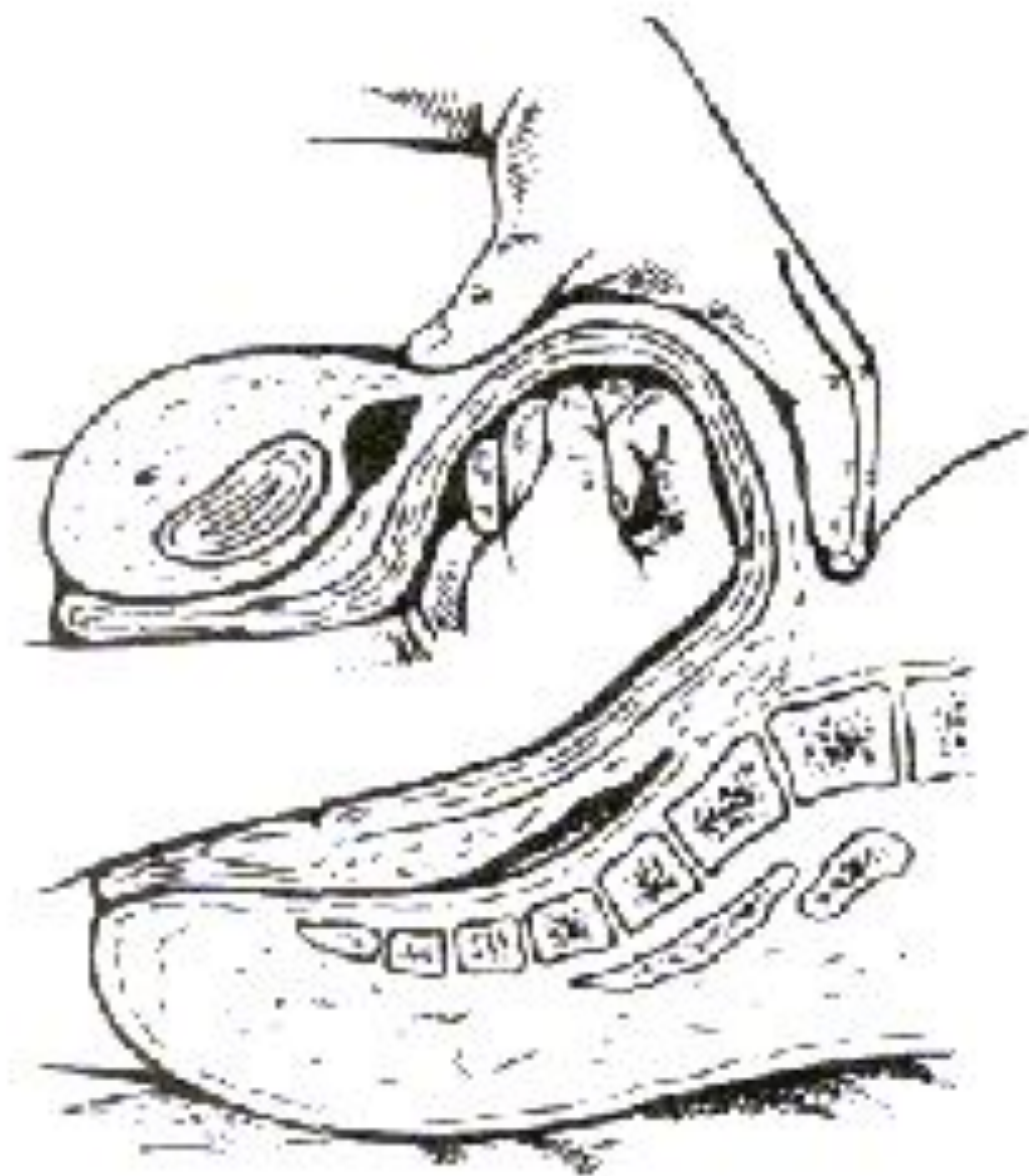


Рис. 13. Массаж матки на кулаке