

# Острая сердечная недостаточность.

## Занятие № 6

**В естественной науке принципы должны  
подтверждаться наблюдениями.  
Карл Линней.**

# Досуточная летальность при сердечной астме и отеке легких 40 пациентов

## Диагноз СМП:

- Инфаркт миокарда – 33
- Нестабильная стенокардия – 3
- ИБС - 4

## Диагноз при аутопсии:

- Инфаркт миокарда – 25
- *Отек легких при отсутствии ИМ - 4*
- *Рак – 4*
- *Пиелонефрит – 2*
- *Инсульт - 1*
- *ТЭЛА – 1*
- *Алкоголизм – 1*
- *ЖКК – 1*
- *Гангрена н/к – 1*

# ОПРЕДЕЛЕНИЕ.

Острая сердечная недостаточность, являющаяся следствием нарушения сократительной способности миокарда, уменьшения систолического и минутного объема сердца, проявляется несколькими крайне тяжелыми клиническими синдромами: кардиогенным шоком, отеком легких и острым легочным сердцем.

# Классификация

**Клиническая классификация  
острой сердечной недостаточности  
в зависимости от типа гемодинамики**

**А) Застойный тип гемодинамики**

**Б) С гипокинетическим типом гемодинамики**

**Классификация  
острой сердечной недостаточности  
при инфаркте миокарда  
(на основе Killip T. & Kimball J., 1967)**

**I, II, III, IV класс**

# Клиническая картина

Диагноз при направлении смор. пом., неотл. пом.,  
и клиники, консульт. (подчеркнуть и вписать  
диагноз).

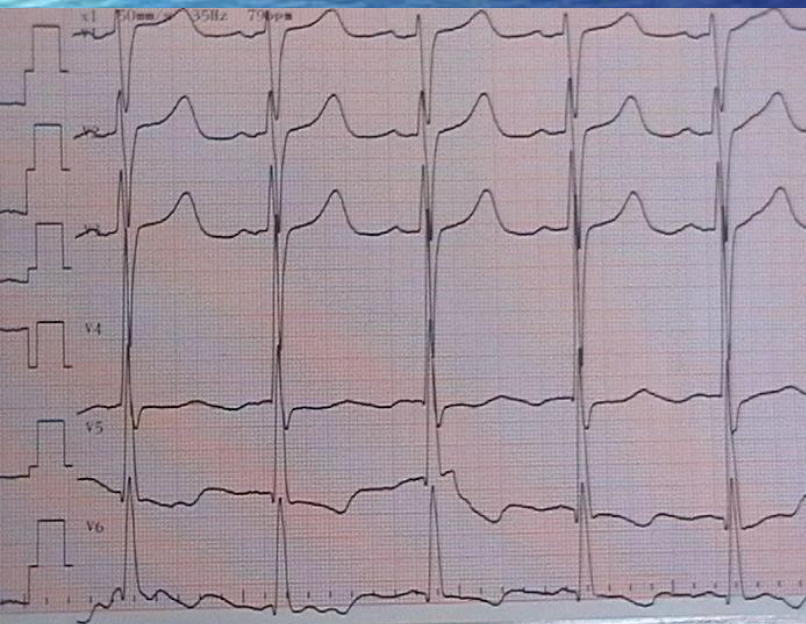
Дилатационная кардиомиопатия  
отек легких, прогрессирующая  
кардиоастения НК=1

Диагноз приемного отделения \_\_\_\_\_

\_\_\_\_\_

\_\_\_\_\_

Е 3 А



# ОСНОВЫ КЛИНИЧЕСКОЙ ДИАГНОСТИКИ

под ред. А.М.Левина и Д.Д.Плетнева, 1922 год.

- Дать точное определение понятию одышка затруднительно. Затруднительно потому, что здесь одновременно смешаны двоякого рода явления: объективные и субъективные. В одних случаях больной жалуется на одышку, между тем как врач не находит никаких симптомов ее за исключением жалоб пациента, и обратно. Могут быть налицо объективные симптомы одышки (учащение, или урежение и углубление дыхания, цианоз), в то время, как больной не жалуется на одышку.
- Имея ввиду, главным образом, объективные симптомы одышки, мы будем понимать под этим термином затрудненное дыхание, сопровождающееся часто субъективными ощущениями и выражающееся объективными изменениями дыхания, кровообращения, нервными симптомами.

# Одышка\*

\*Более редкие причины – анемия, инфекция, интерстициальные заболевания легких.

ХОБЛ

ТЭЛА

Декомпенсация  
СН

ОКС

«Удушье, свист в  
груди»

Жалобы

«Боль, страх, слабость»

«Легочный»

Анамнез

«Сердечный»

«Сухие хрипы»

Клиника

«Влажные хрипы»

«Все вправо»

ЭКГ

«Все влево»

«Помогает  
эуфиллин»

Диагностика ex juvantibus

«Помогает  
нитроглицерин»

# ДИАГНОСТИЧЕСКИЕ КРИТЕРИИ.

Одним из наиболее постоянных признаков острой сердечной недостаточности служит синусовая тахикардия (при отсутствии слабости синусового узла, полной AV блокады или рефлексорной синусовой брадикардии); характерны расширение границ сердца влево или вправо и появление третьего тона на верхушке или над мечевидным отростком.



# Диагностика острой правожелудочковой СН.

Набухание шейных вен и печени,

Симптом Куссмауля (набухание яремных вен на вдохе),

Интенсивные боли в правом подреберье,

ЭКГ признаки острой перегрузки правого желудочка (тип SI–QIII, возрастание зубца R в отведениях V1,2 и формирование глубокого зубца S в отведениях V4-6, депрессия STI,II,aVL и подъем STIII,aVF, а также в отведениях V1,2; возможно формирование блокады правой ножки пучка Гиса, отрицательных зубцов T в отведениях III, aVF, V1-4) и признаки перегрузки правого предсердия (высокие остроконечные зубцы PII,III).

# Диагностика острой левожелудочковой СН

Одышка разной выраженности вплоть до удушья

Приступообразный кашель, сухой или с пенистой мокротой, выделение пены изо рта и носа

Положение ортопноэ

Наличие влажных хрипов, выслушивающихся над площадью от задне-нижних отделов до всей поверхности грудной клетки; локальные мелкопузырчатые хрипы характерны для сердечной астмы, при развернутом отеке легких выслушиваются крупнопузырчатые хрипы над всей поверхностью легких и на расстоянии (клокочущее дыхание).

# Диагностика кардиогенного шока

- снижение систолического артериального давления менее 90-80 мм рт. ст. (или на 30 мм рт. ст. ниже "рабочего" уровня у лиц с артериальной гипертензией)
- уменьшение пульсового давления - менее 25-20 мм рт.ст.
- признаки нарушения микроциркуляции и перфузии тканей - падение диуреза менее 20 мл в час, холодная кожа, покрытая липким потом, бледность, мраморный рисунок кожи, в ряде случаев - спавшиеся периферические вены.

# ЛЕЧЕНИЯ ОСТРОЙ СЕРДЕЧНОЙ НЕДОСТАТОЧНОСТИ

Диагноз СМП: Постинфарктный  
кардиосклероз. Отек легких.

Лечение по СМП: фуросемид 60 мг в/в  
коргликон 1,0 в/в

**При поступлении:** Состояние тяжелое.  
Положение ортопноэ.  
ЧД – 26 в 1 мин.  
Клокочущее дыхание. Ритм сердца  
правильный.  
ЧСС – 120 в 1 мин. АД – 130/80 мм.рт.ст

# ЛЕЧЕНИЯ ОСТРОЙ СЕРДЕЧНОЙ НЕДОСТАТОЧНОСТИ

При любом клиническом варианте острой сердечной недостаточности показана скорейшая коррекция состояния, приведшего к развитию столь грозного осложнения

При любом варианте определенную роль в  
борьбе  
с гипоксемией играет  
оксигенотерапия – ингаляция увлажненного  
кислорода  
через носовой катетер со скоростью 6-8 л/мин.

# Лечение острой правожелудочковой сердечной недостаточности.

Лечение основной причины, приведшей к правожелудочковой недостаточности

Устранение гипоксии

Воздействие на кровоток в русле ЛА

# Лечение острой левожелудочковой сердечной недостаточности.

- Купирование «дыхательной паники» (**опиоиды**).
- Уменьшение преднагрузки (**диуретики, нитраты, опиоиды**).
- Уменьшение постнагрузки (**нитраты, вазодилататоры**).
- Инотропная стимуляция сердца (**катехоламины, сердечные гликозиды, негликозидные инотропные препараты**).
- Уменьшение давления в системе легочной артерии (**нитраты, фуросемид, опиоиды**).
- Пеногашение (**пары этилового спирта, синтетические пеногасители**).
- Кислородотерапия.
- ИВЛ с ПДКВ.



# Показания к инотропной терапии при острой левожелудочковой недостаточности.

- Неэффективность стандартной терапии (диуретики, нитраты, опиоиды).
- Ограничение возможностей наращивания дозы мочегонных и в большей степени нитратов в связи с пограничным артериальным давлением.
- Артериальная гипотензия.
- Клинически обоснованное подозрение на наличие гибернирующего миокарда.

# Терапия острой левожелудочковой недостаточности.

## Отек легких на фоне повышенного АД.

Морфин  
Нитраты  
Фуросемид  
Ингаляция паров спирта

## Отек легких нормальном АД.

Морфин  
Нитраты  
Фуросемид  
Добутамин  
Ингаляция паров спирта

## Отек легких при сниженном АД.

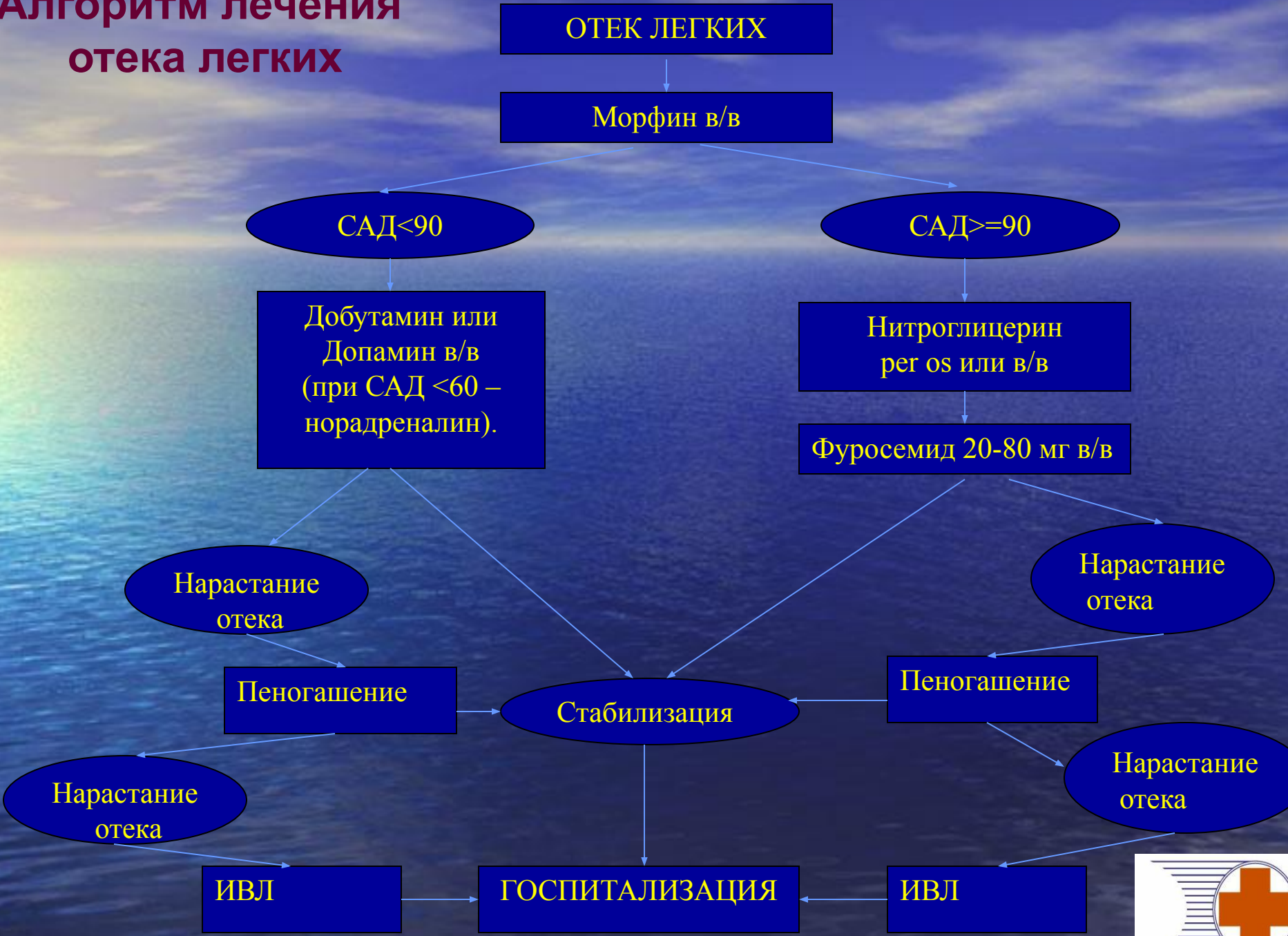- Морфин
- Добутамин
- Допамин или Норэпинефрин
- Ингаляция паров спирта

## Рефрактерный к терапии отек легких.

- Терапия согласно уровню артериального давления
- Перевод пациента на ИВЛ с ПДКВ

**Применение дигоксина показано только при сочетании СН с тахисистолическим мерцанием предсердий.**

# Алгоритм лечения отека легких



Диагноз СМП: ИБС. Отек легких. Коллапс

Лечение СМП: изокет спрей

кордиамин 2,0 п/к

преднизолон 60 мг в/в

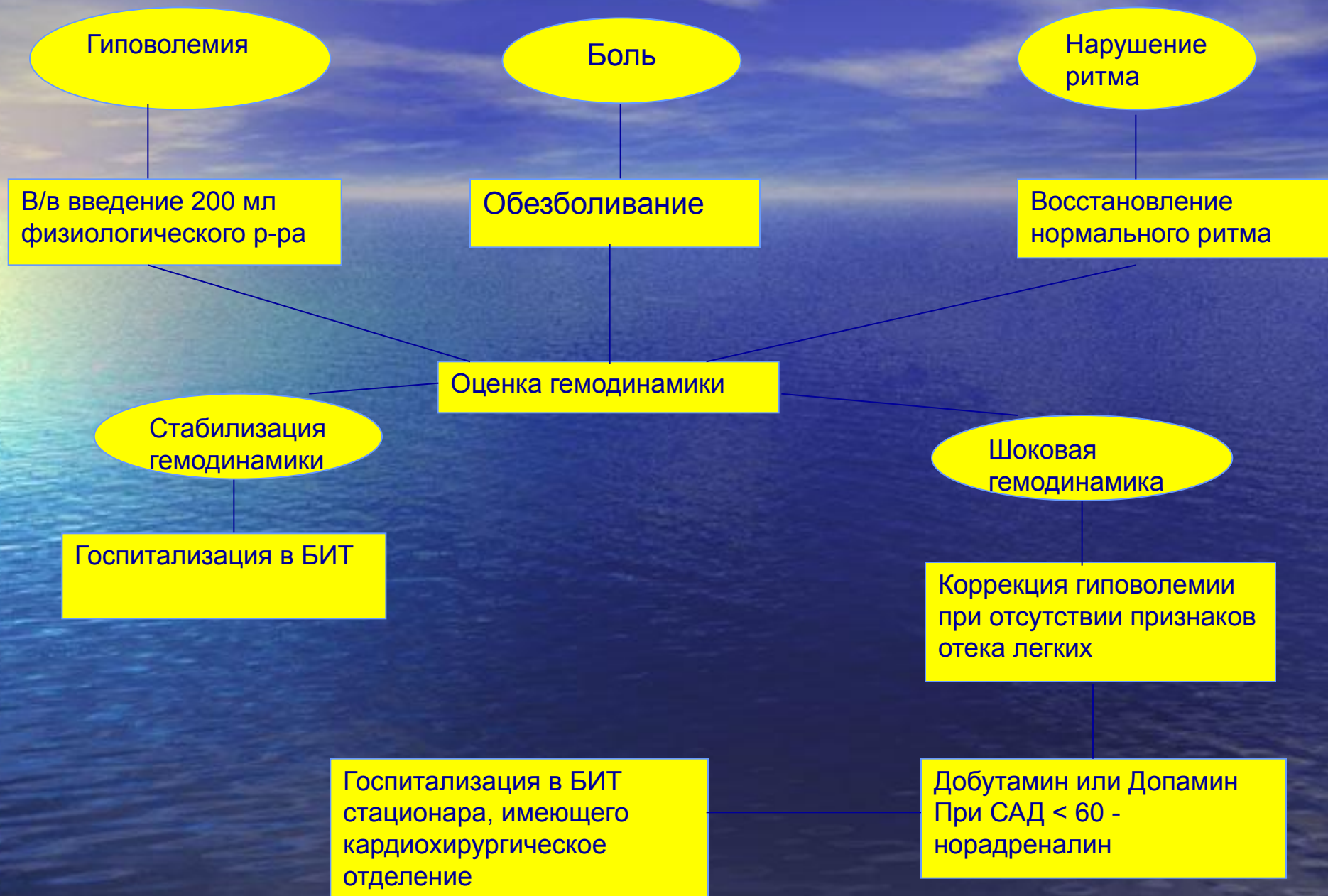фуросемид 60 мг в/в

коргликон 1,0 в/в

**Ритм синусовый,  
ЭОС влево,  
выраженная гипертрофия  
ЛЖ с признаками его  
систолической перегрузки.**

**При поступлении:** В сознании. Лежит с высоко приподнятым головным концом.  
А/Д – 90/60 мм.рт.ст  
Ритм сердца правильный.  
ЧСС – 108 в 1 мин. ЧД – 24 в 1 мин  
В легких множество влажных хрипов. В сердце – грубый систолический шум во всех точках проводящийся в межлопаточную область и на сосуды шеи.

# Алгоритм лечения кардиогенного шока



# Показания к госпитализации

- ❖ Острая недостаточность кровообращения является прямым показанием к госпитализации в отделение (блок) интенсивной терапии или кардиореанимации.
- ❖ При выраженной левожелудочковой недостаточности госпитализация возможна после купирования ее проявлений или специализированными бригадами.
- ❖ По возможности пациентов с кардиогенным шоком следует госпитализировать в стационар, имеющий кардиохирургическое отделение, так как современные представления о лечении этого состояния связаны с проведением аортальной баллонной контрпульсации и ранним хирургическим вмешательством.
- ❖ Транспортировка осуществляется на носилках в горизонтальном положении при кардиогенном шоке и правожелудочковой недостаточности и в сидячем положении при застойной левожелудочковой недостаточности.