Кафедра хирургических болезней ФПК и ППС

Новый способ лечения ложного сустава ладьевидной кости кисти с применением гидроксиапатита, с коллагеном и лекарственными средствами

Докладчик: доц. к.м.н. Оразлиев Д.А.

Гидроксиапатит с коллагеном и лекарственными средствами (ГАП)

- Препарат, применяемый для восстановления костной ткани, профилактики и лечения гнойных осложнений.

Свойства:

- Полностью замещается костной тканью.
- Сохраняет антимикробную активность в ране до 20 суток, в течение которых происходит равномерное выделение антибиотика в полости.

Состав:

- Искусственный гидроксиапатит.
- Коллаген.
- Лекарственное вещество (линкомицина гидрохлорид, гентамицинасульфат, метронидазол, клафоран, диоксидин, рифампицин, изониазид).

ФЕДЕРАЛЬНАЯ СЛУЖБА ПО НАДЗОРУ В СФЕРЕ ЗДРАВООХРАНЕНИЯ И СОЦИАЛЬНОГО РАЗВИТИЯ

РЕГИСТРАЦИОННОЕ УДОСТОВЕРЕНИЕ

№ ФС 01034437/4437-06 от 06 декабря 2006 года

Действительно до 06 декабря 2011 года

ИЗДЕЛИЕ МЕДИЦИНСКОГО НАЗНАЧЕНИЯ Код ОКП 93 9370

Комплекты изделий из гидроксиапатита с коллагеном и лекарственными средствами для заполнения костных полостей, стерильные "Коллапан" в составе (см. приложение):

НОРМАТИВНЫЙ ДОКУМЕНТ ТУ 9393-003-26948713-2006

ПРЕДПРИЯТИЕ ПРОИЗВОДИТЕЛЬ

ООО "Интермедапатит", Москва, ОКПО 26948713

ЗАРЕГИСТРИРОВАНО В РОССИЙСКОЙ ФЕДЕРАЦИИ
ВНЕСЕНО В ГОСУДАРСТВЕННЫЙ РЕЕСТР
ИЗДЕЛИЙ МЕДИЦИНСКОГО НАЗНАЧЕНИЯ И МЕДИЦИНСКОЙ ТЕХНИКИ

Государственная регистрация предусматривает надзор за производством в целях обеспечения безопасности, качества, эффективности зарегистрированных изделий медицинского назначения и медицинской техники

Руководитель Федеральной службы по надзору в сфере здравоохранения и социального развития Р.У. Хабриев

Актуальность

Последние годы *Гидроксиапатит с коллагеном и лекарственными средствами (ГАП)* нашёл широкое применение в травматологии и ортопедии , не зависимо от уровня оказания травматологической и ортопедической помощи. Особенность состоит в том, что он способен перестраиваться в костную ткань при имплантации его в костное ложе без промежуточной хрящевой ткани и фиброзной прослойки по мере прорастания в него сосудов.

Цель исследования

- Оценить результаты использования *гидроксиапатита с коллагеном и лекарственными средствами (ГАП)* для замещения полости при ложных суставах ладьевидной кости.

Материалы и методы исследования

Нами было оперировано четверо больных, с ложными суставами ладьевидной кости, где для пластики костных дефектов использовали *гидроксиапатит с коллагеном и лекарственными средствами (ГАП) гель, с* антибиотиками. Больные трудоспособного возраста от 25 до 42 лет, в основном мужчины.

Анатомическое расположение ладьевидной кости кисти

УДОСТОВЕРЕНИЕ

на рационализаторское предложение

№ 1826 «12» декабря 2011г.
(дата подачи)

В соответствии с пунктом 10 Методических рекомендаций по организации и проведению рационализаторской работы на предприятиях РФ от 25 июня 1996 г., настоящее удостоверение выдано:

Оразлиеву Д.А, Витеру А.Д., Реснянской Г.В.

на предложение, признанное рационализаторским и принятое Амурской государственной медицинской академией к использованию под наименованием:

Использование Коллапан-гели в лечении ложных суставов ладьевидной кости

Руководитель организации:
ректор Амурской ГМА

д.м.н., профессор

М.П.

«21» декабря 2011г.

Т.В.Заболотских

Клиническое наблюдение

- Больной К. 22 лет с целью возмещение дефекта, на почве посттравматического ложного сустава ладьевидной кости, применен *гидроксиапатит с коллагеном и лекарственными средствами (ГАП) гели, введённый* после просверливания сверлом через ложный сустав.

Под ЭОП-ом просверливается сверлом канал через ложный сустав и в полость вводится ГАП в виде гели.

Рентгенография до операции

Послеоперационная фиксация аппаратом Илизарова, с целью разгрузки лучезапястного сустава

Рентгенография в аппарате Илизарова

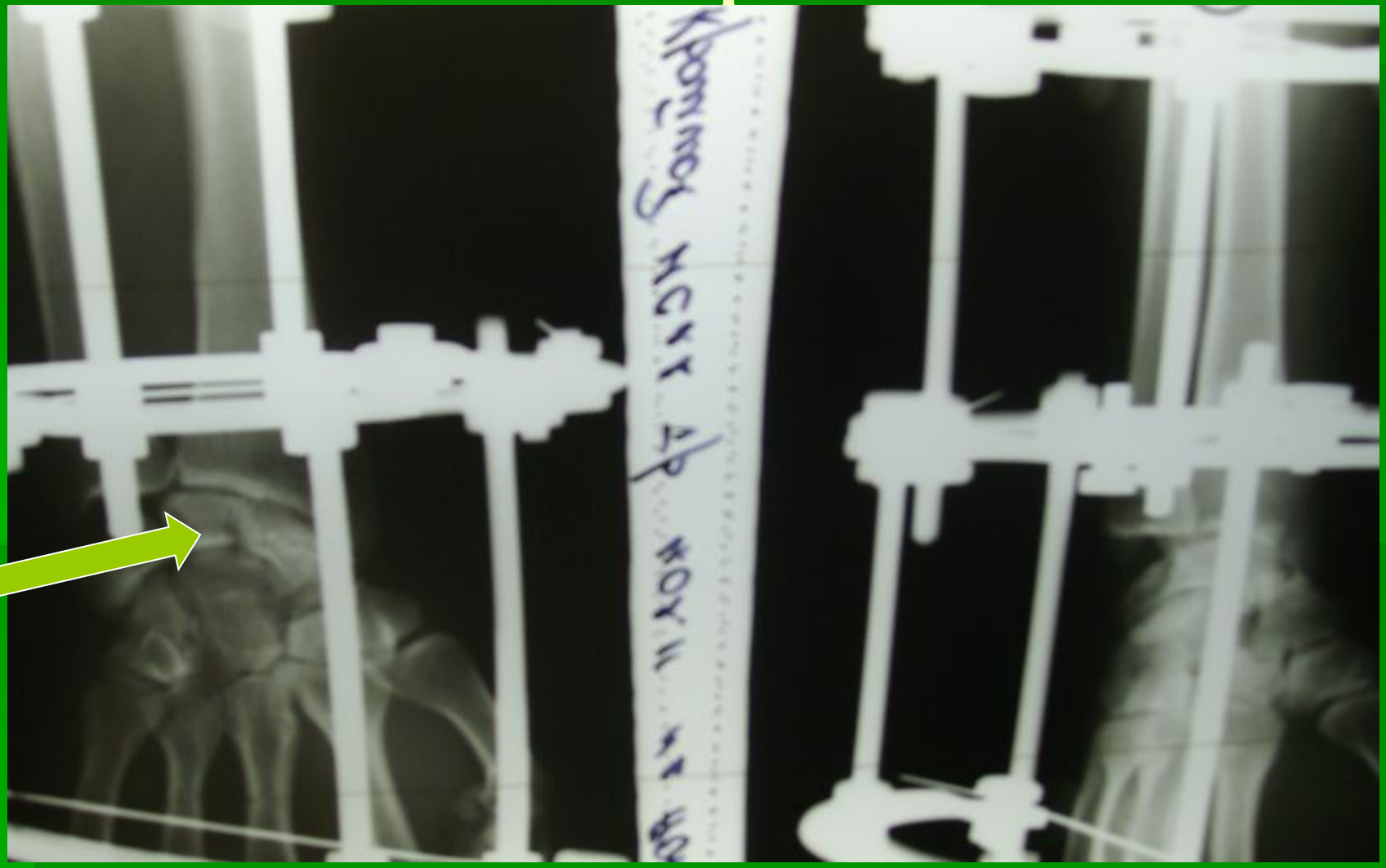

Этапы лечения ложного сустава ладьевидной кости:

- - введение *гидроксиапатита с коллагеном и лекарственными средствами (ГАП) гель,* антибиотиками
- фиксация на аппарате Илизарова в течение 1 – 1,5 недель
- - демонтаж аппарата
- - ЛФК
- - физиолечения

Через месяц болевой синдром в области анатомической табакерки исчезает. Объем движния в лучезапястном суставе увеличивается, безболезненное.

Рентгенография после лечения

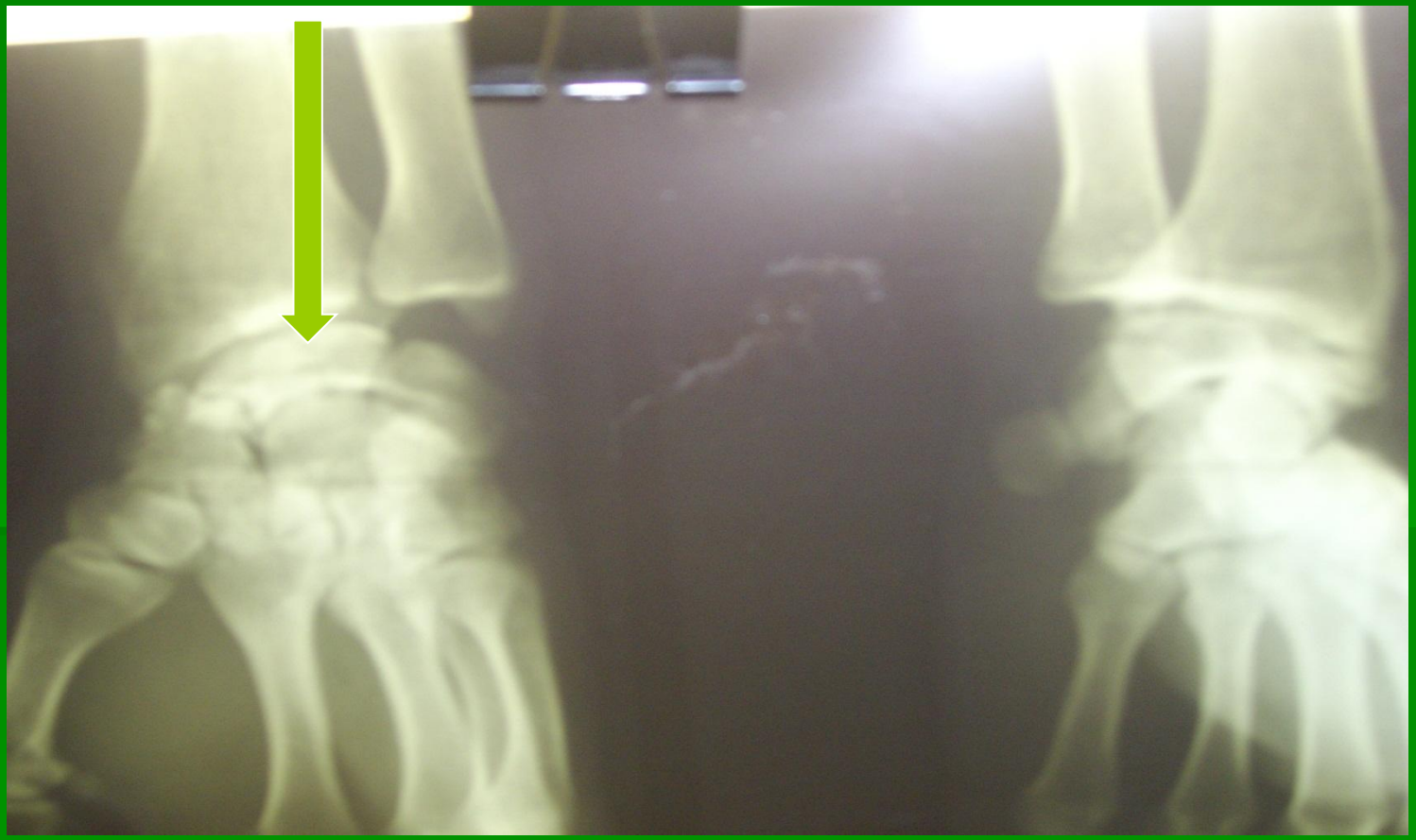

Выводы:

- Использование *гидроксиапатит с коллагеном и лекарственными средствами (ГАП) гель, с* антибиотиками, в сочетании с традиционными методами лечения костных ран, даёт возможность замещения костных дефектов с улучшением репаративных процессов в области ложного сустава.

Выводы:

- Снижает частоту применения костно-пластического материала

Выводы:

- Содержание в составе антибиотика положительно влияет на течение раневого процесса

Спасибо за внимание