Клинический случай
Прямая реставрация Зуба 1.2

Медицинская карта стоматологического больного № 52350

- Ф.И.О. Короленко Нина Алексеевна
- Дата рождения: 10 февраля 1988
- Место работы: Студентка ТГМА
- Диагноз: Хронический апикальный периодонтит по МКБ-10, Хронический гранулирующий периодонтит зуба 1.2 по ММСИ, кариес дентина 1.2 IV класс по Блеку

Жалобы:

на эстетический дефект и изменение цвета и положения зуба 1.2

Перенесенные и сопутствующие заболевания: ОРВИ, грипп, хронический тонзиллит, вредных привичек не имеет.

Развитие настоящего заболевания: Со слов пациентки в возрасте 7 лет получила травму зуба 1.2при этом произошел откол режущего края, к стоматологу не обращалась, зуб ранее не лечён.

Данные объективного исследования, внешний осмотр

1. Подбородочные, поднижнечелюстные, шейные, околоушные, предушные, затылочные лимфатические узлы при пальпации не определяются.
2. Конфигурация лица не изменена. Кожа нормальной окраски, шелушения, сухости, припухлостей нет.
3. На вестибулярной поверхности 1.2 зуба обнаружен скол режущего края, цвет зуба 1.2 изменен в области шейки зуба и режущего края, при зондирований определяется размягченный пигментированный дентин на реж.крае (окк.пов)
4. Перкуссия(-),Зондирование(-) Полость зуба не вскрыта.
5. Прикус: Ортогнатический , торто-анамалия зуба 1.2, 1.3., вестибуло положение зуба 2.2
6. Состояние слизистой оболочки полости рта, десен, альвеолярных отростков и неба: СОПР без видимых патологических изменений, в области десны зуба 1.2 имеются изменения слизистой в виде рубца от свища(цикатрикса).При его зондировании определяется свищевой ход из которого происходит скудное выделение гнойного экссудата .

Данные рентгеновских лабораторных исследований

- На прицельной ренгенограмме зуб 1.2 не запломбирован, в области верхушки корня имеется разрежение с нечеткими границами, корневой канал расширен, верхушка корня не закрыта , вследствии травмы в детском возрасте зуб 1.2 останавился в развитии на стадии закрытия верхушки корня. ЭОД-200мкА.

Дневник лечения пациента

Дата 28.03.2011:

Зуб 1.2. Раскрыта полость зуба, создание прямолинейного доступа к корневому каналу, из корневого канала удалена распавшаяся ткань пульпы, корневой канал механически и медикаментозно обработан, расширен до 35 размера ISO 06 конусности., рабочая длина канала 16 мм. Канал временно запломбирован.

Дата 04.04.2011:

Зуб 1.2 Жалоб нет. Удалена повязка , корневой канал механически и медикаментозно обработан. Зуб 1.2 запломбирован гуттаперчивыми штифтами методом латеральной конденсации на силлере "AH plus". Наложен тампон, временная повязка.

На рентгенограмме 1.2 зуба: корневой канал запломбирован до анатом.верхушки.

Дата 04.04.2011:

Зуб.1.2 Жалоб нет. Удалена временная повязка.

- Из-за неправильного положения зуба по оси, формы, цвета и отсутствия более 1/3 тканей зуба для получения хороших эстетических результатов был избран метод лечения прямой реставрации (винир).
- Проведение профессиональной гигиены 1.2,1.1,2.1,2.2. зубов. Определение цвета зубов и будующей реставрации. Цвет А2 по шкале Вита
- Препарирование под винир зуба 1.2: При помощи игловидного бора произведено препарирование вестибулярной поверхности и создание придесневой границы винира со скошенным закругленным уступом ниже уровня десневого края на 0,1 мм
- Произведенно укорочение зуба на 2 мм. Небно создана ретенционная борозда. На контактных поверхностях произведен скос в пределах эмали.

- Окончательное этап препарирование: обработка всех поверхностей зуба 1.2 бором мелкой зернистости для удаления эмалевых призм , лишенных дентиной поддержки, сглаживание и выравнивание всей поверхности.
- Травление эмали и дентина 20 сек, промывание 20 сек. Высушивание зуба, нанесение Адгезивной системы Adper™ Single Bond 2 Полимеризация 20 сек.
- Создание суперадаптивного слоя из жидкотекучего материала Filtek™ Ultimate Flowable A3 в нёбной ретенционной бороздке. Полимеризация. Внесение в центр полости при помощи "CompoRoller" материала Filtek™ Ultimate A2D, распределение и восстановление формы утраченного дентина, полимеризация. Внесение на вестибулярную поверхность при помощи "CompoRoller" материала Filtek™ Ultimate A2E.
- Установка лавсановых матриц и клиньев для восстановления контактных поверхностей. При помощи "CompoRoller" с насадкой в виде шпателя проводим пломбирование контактных поверхностей зуба 1.2,Полимеризация.
- Пломбируем небную поверхность Filtek™ Ultimate A2E.

- Предварительной шлифование проводим при помощи пиковидного бора с зеленой маркировкой, у шейки зуба удаляем излишки материала бор sswhite 10-гранные Safe-End.

- С небной поверхности удаляем излишки пламявидным бором. Окончательное шлифование при помощи игловидного бора с желтой маркировкой.

- Полировка производиться при помощи резиновой чащечки с полировочными пастами Clean Polish(предварительная) и SuperPolish(окончательная) - Kerr.

Обоснование выбора материала для реставрации зуба 1.2

Для реставрации был выбран материал Filtek™ Ultimate обладающий отличными эстетическими свойствами, отличной полируемостью, большим разнообразие оттенков и прозрачностей, улучшенной флюоресценцией, хорошей адгезией и возможностью использования для изготовления виниров прямым методом.

Зуб до препарирования

Проведение проф.гигены

Определение цвета будующей реставрации (альтернативный способ)

Завершение препарирование зуба боковая проекция

Зуб после препарирования фронтальная проекция

Травление эмали и дентина

Нанесение адгезивной системы

Нанесение адаптивного метериала Filtek Ultimate Flow A3

Нанесение СТК материала Filtek Ultimate A2D

Нанесение СТК материала Filtek Ultimate A2E

Окончательная шлифовка

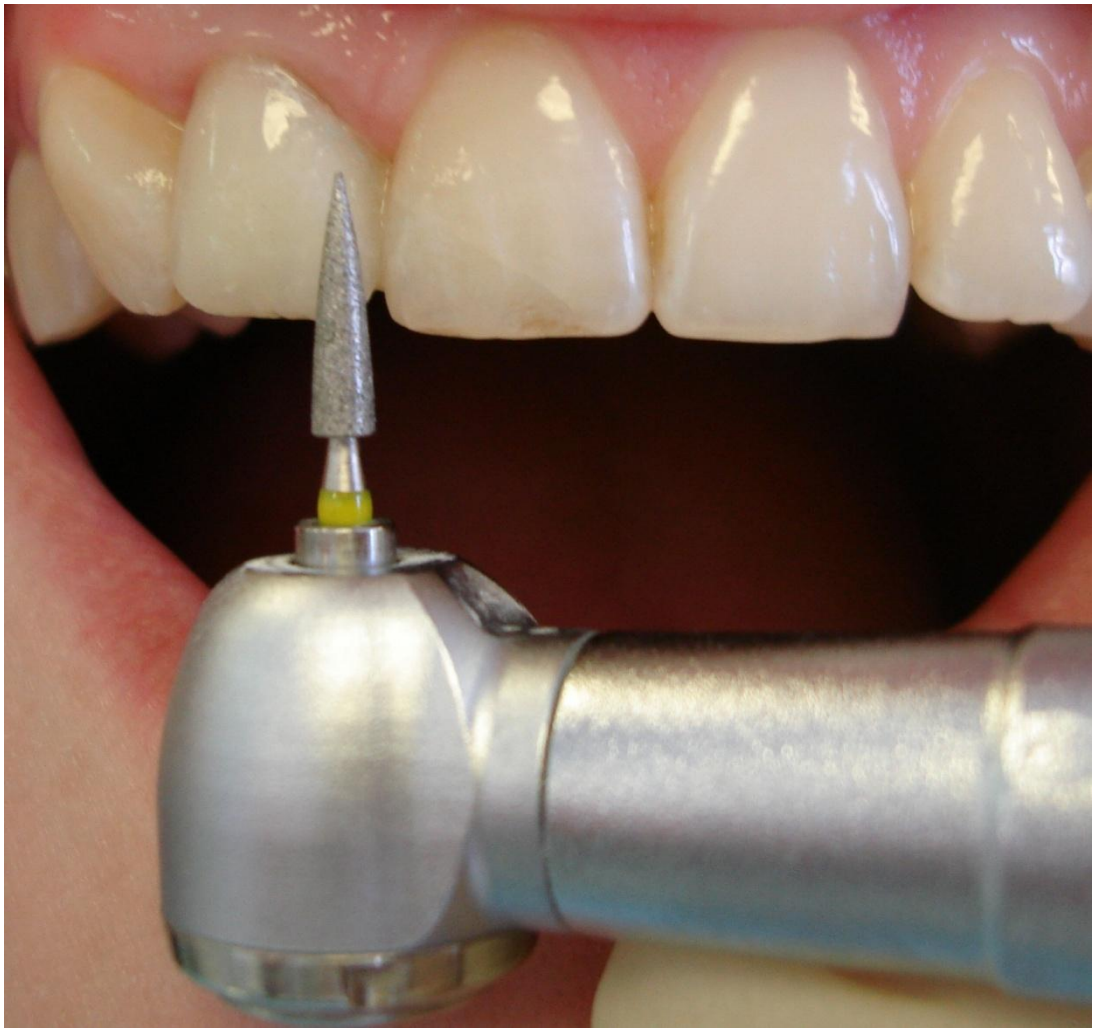

Предварительная и окночательная полировка пастами Clean Polish и Super Polish

Окончательный вид реставрации с соседними зубами вестибулярная поверхность боковая проекция

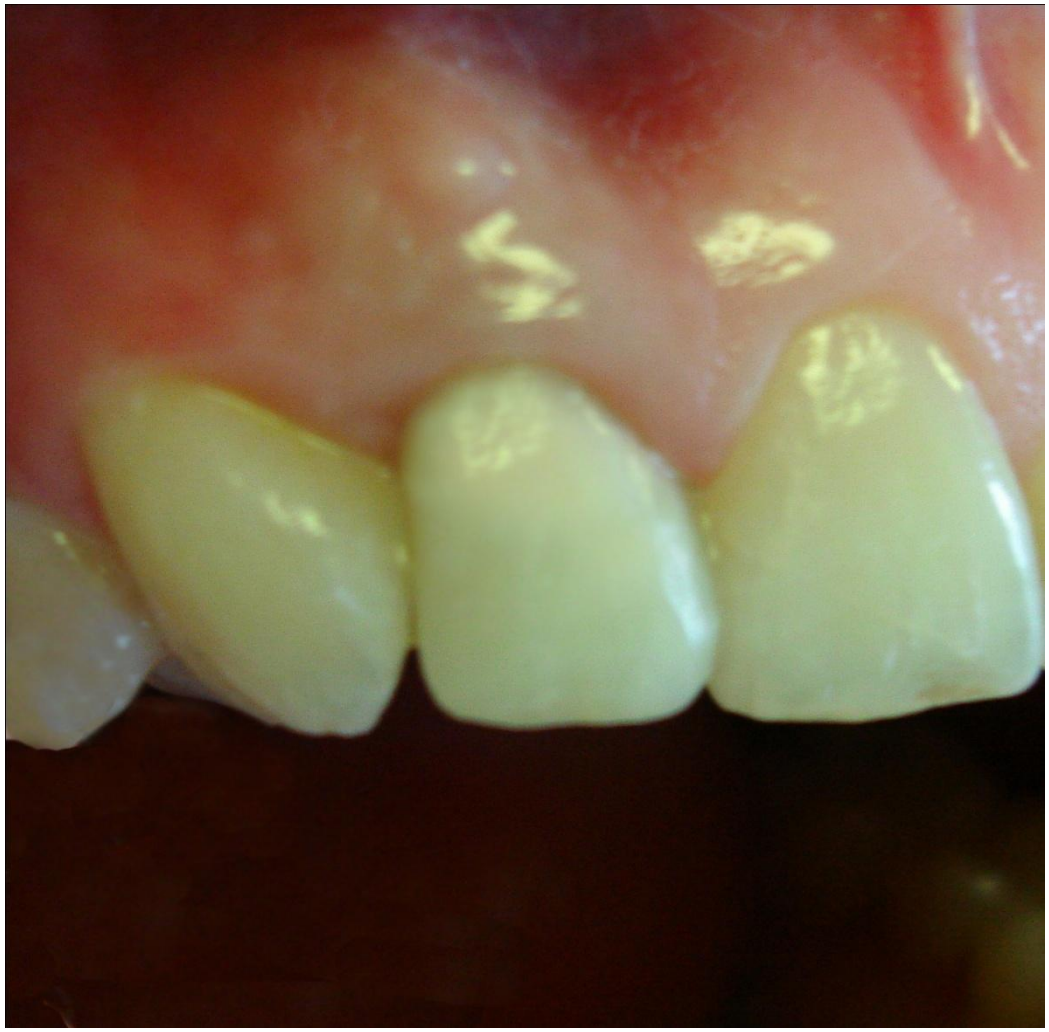

Снимок с соседними зубами с оральной поверхности

Окончательный результат дизайн улыбки

Зуб до препарирования и после лечения «сухой блеск реставрации»