Клинико-анатомическое обоснование операций на сердце

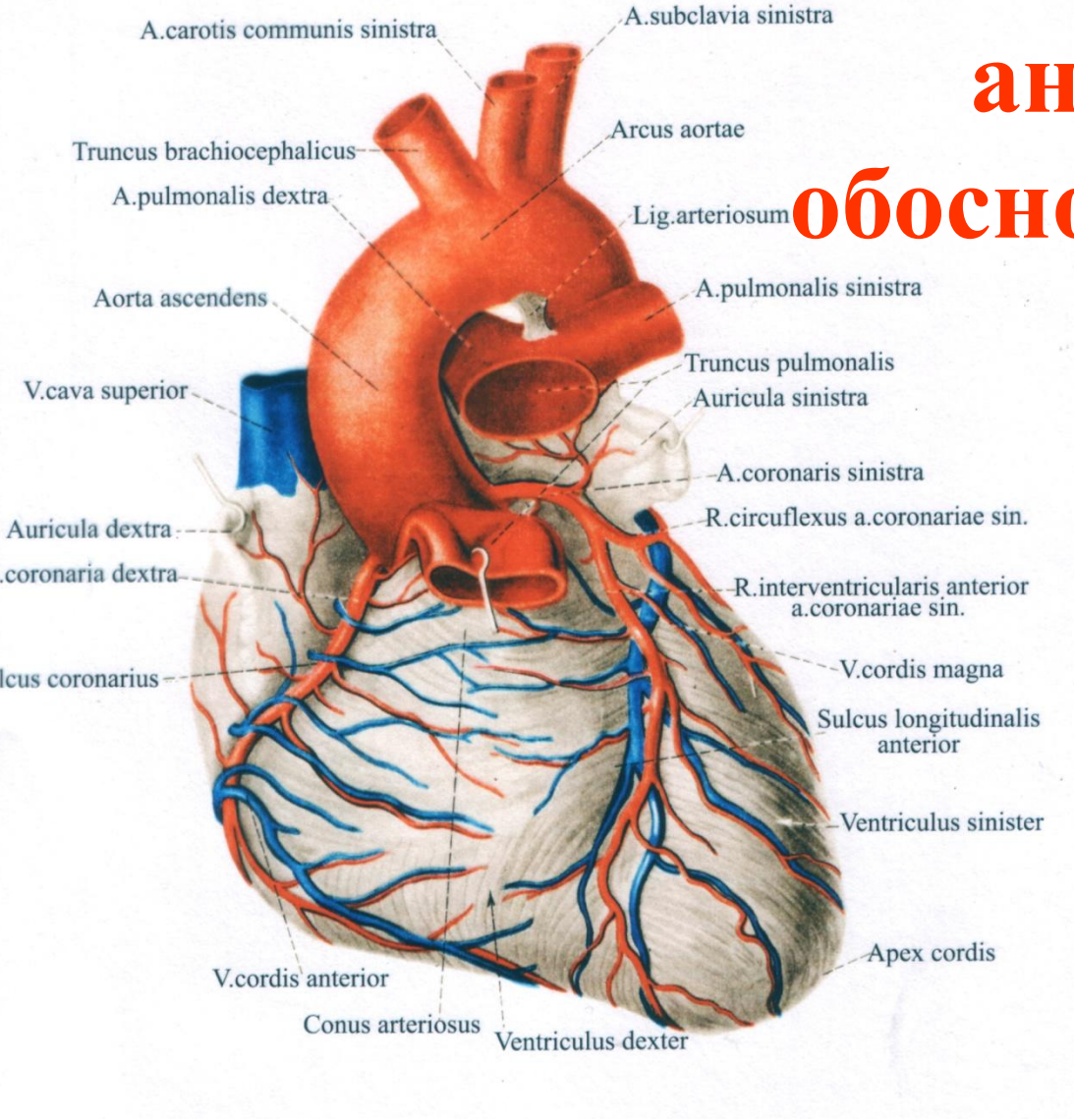

В.Д. Иванова

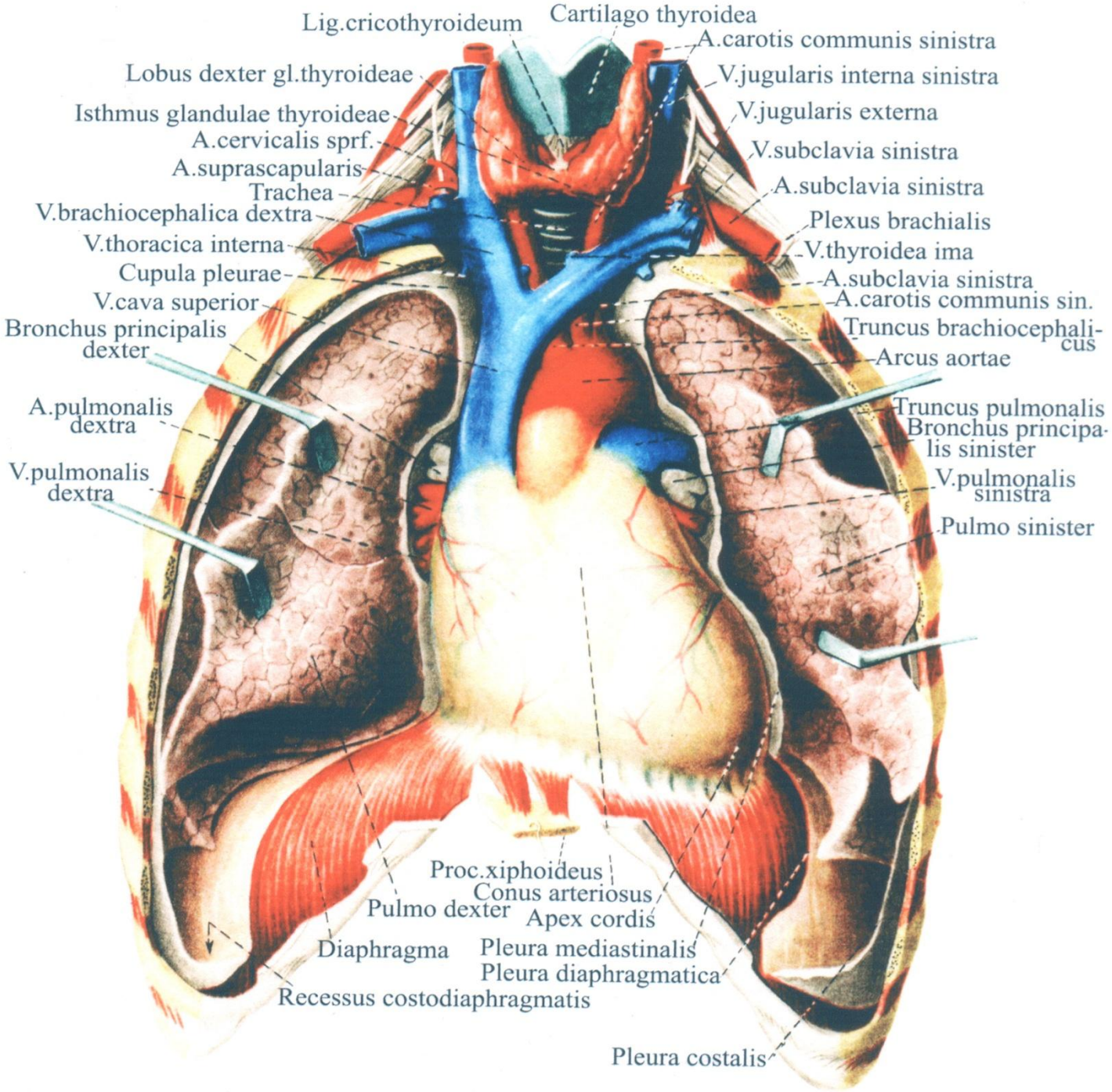
Lig.cricothyroideum
Cartilago thyroidea
A.carotis communis sinistra
Lobus dexter gl.thyroideae
V.jugularis interna sinistra
Isthmus glandulae thyroideae
V.jugularis externa
A.cervicalis sprf.
V.subclavia sinistra
A.suprascapularis
A.subclavia sinistra
Trachea
V.brachiocephalica dextra
Plexus brachialis
V.thoracica interna
V.thyroidea ima
Cupula pleurae
A.subclavia sinistra
V.cava superior
A.carotis communis sin.
Bronchus principalis dexter
Truncus brachiocephalicus
Arcus aortae
A.pulmonalis dextra
Truncus pulmonalis
Bronchus principalis sinister
V.pulmonalis dextra
V.pulmonalis sinistra
Pulmo sinister
Proc.xiphoideus
Conus arteriosus
Pulmo dexter
Apex cordis
Diaphragma
Pleura mediastinalis
Pleura diaphragmatica
Recessus costodiaphragmatis
Pleura costalis

Малый круг кровообращения

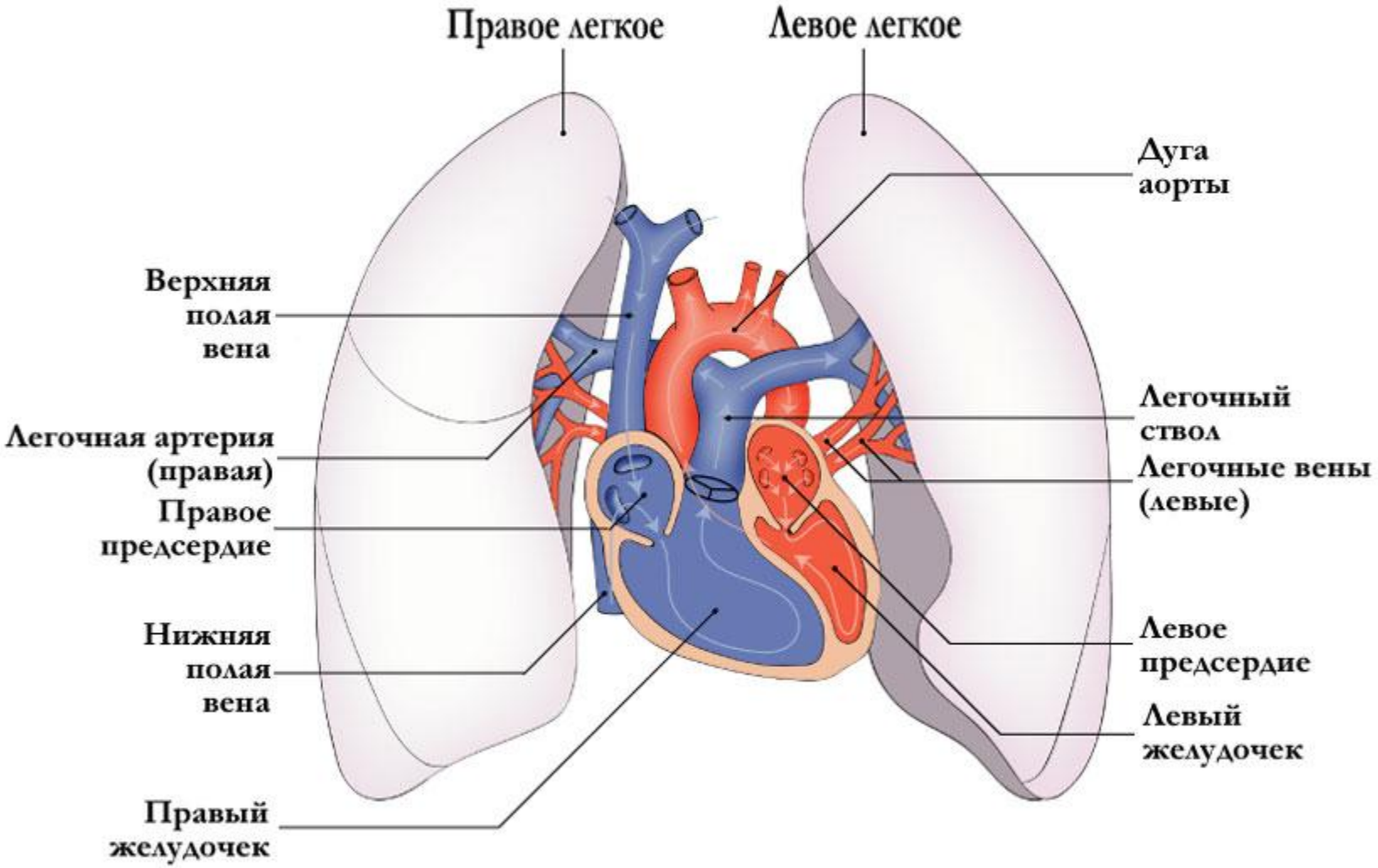

Верхняя полая вена

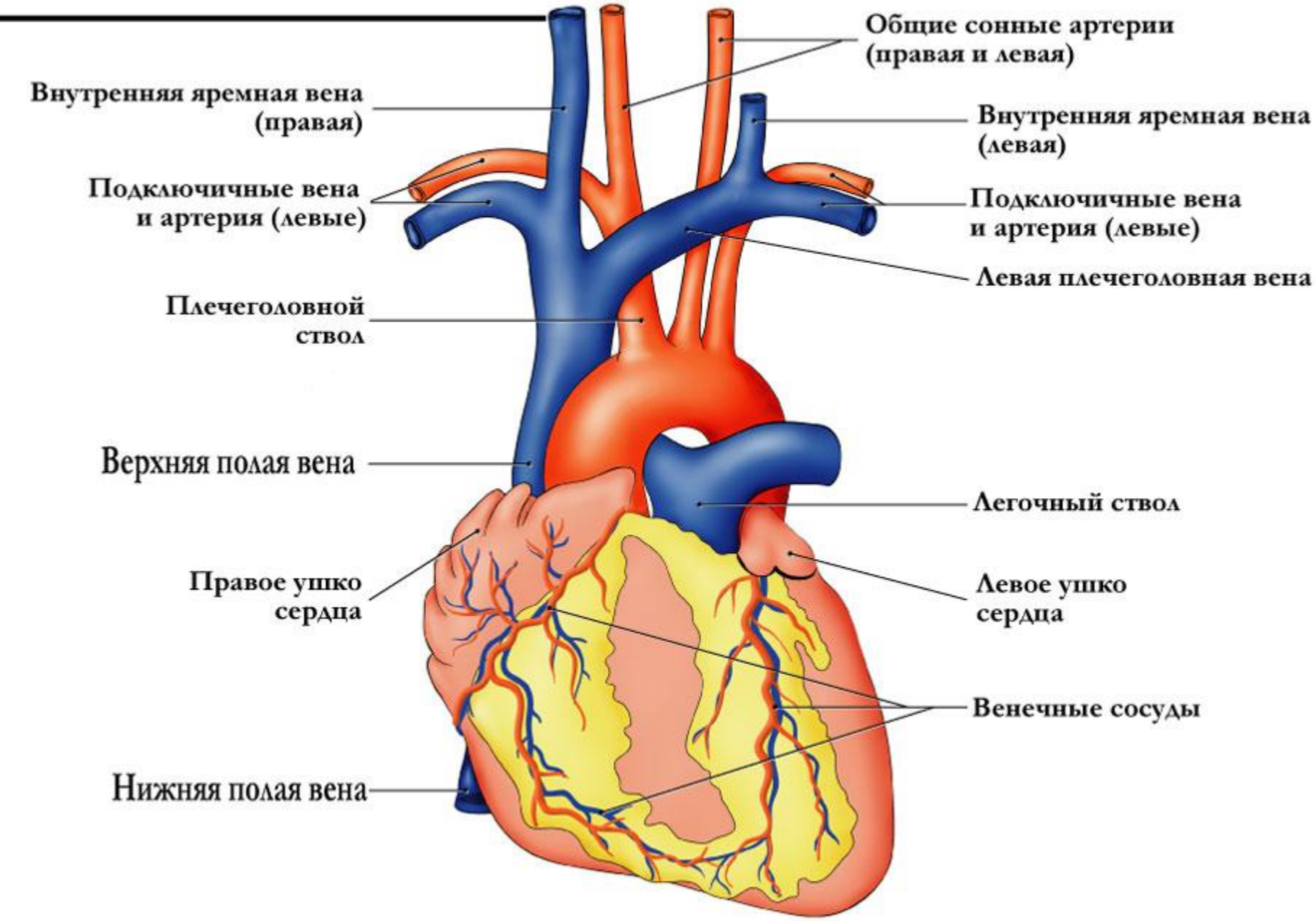

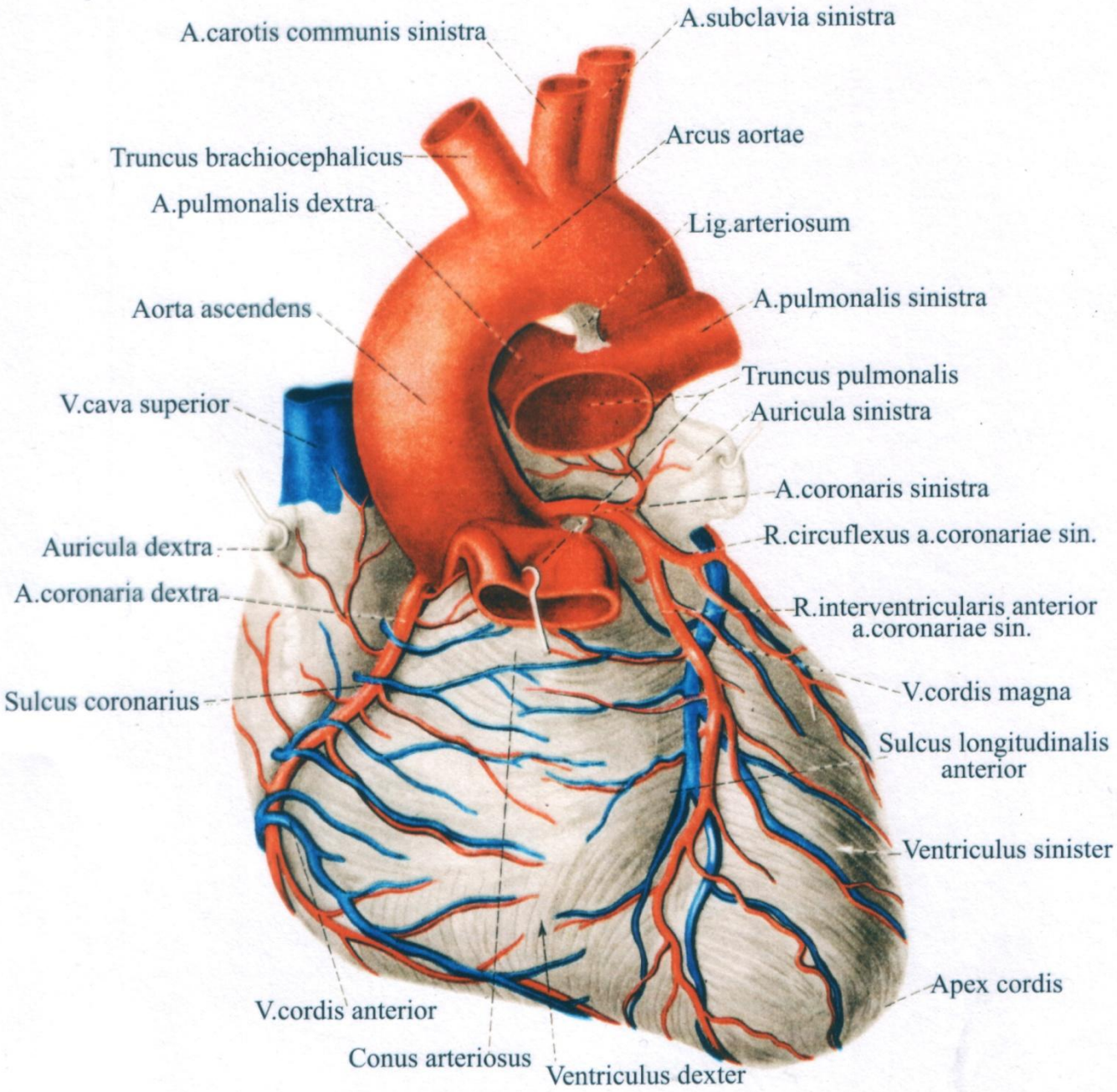
A.carotis communis sinistra
A.subclavia sinistra
Arcus aortae
Truncus brachiocephalicus
A.pulmonalis dextra
Lig.arteriosum
A.pulmonalis sinistra
Aorta ascendens
Truncus pulmonalis
V.cava superior
Auricula sinistra
A.coronaris sinistra
R.circuflexus a.coronariae sin.
Auricula dextra
A.coronaria dextra
R.interventricularis anterior
a.coronariae sin.
V.cordis magna
Sulcus coronarius
Sulcus longitudinalis
anterior
Ventriculus sinister
Apex cordis
V.cordis anterior
Conus arteriosus
Ventriculus dexter

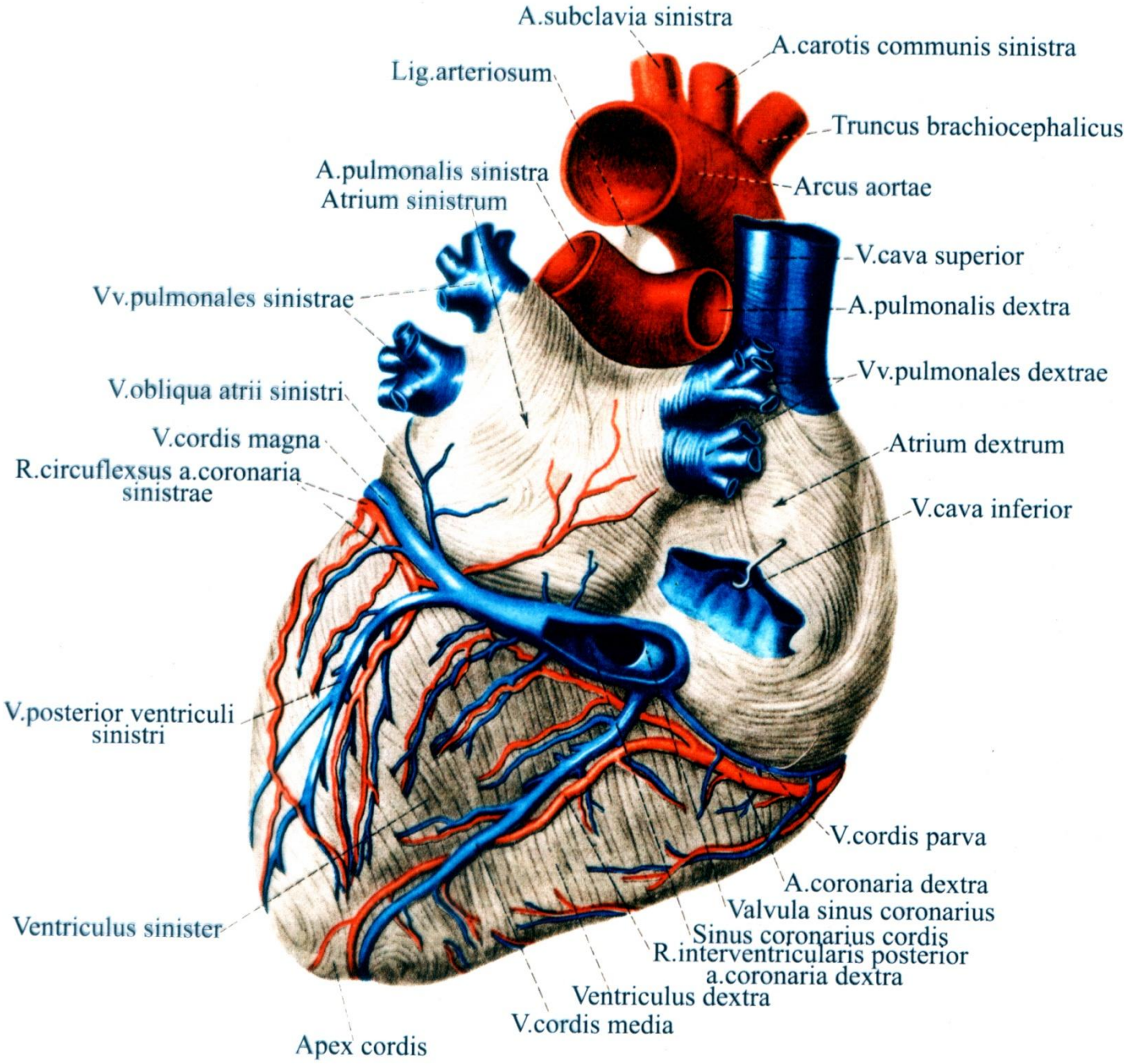
A.subclavia sinistra
A.carotis communis sinistra
Lig.arteriosum
Truncus brachiocephalicus
A.pulmonalis sinistra
Atrium sinistrum
Arcus aortae
V.cava superior
Vv.pulmonales sinistrae
A.pulmonalis dextra
Vv.pulmonales dextrae
V.obliqua atrii sinistri
V.cordis magna
Atrium dextrum
R.circuflexsus a.coronaria sinistrae
V.cava inferior
V.posterior ventriculi sinistri
V.cordis parva
A.coronaria dextra
Valvula sinus coronarius
Ventriculus sinister
Sinus coronarius cordis
R.interventricularis posterior
a.coronaria dextra
Ventriculus dextra
V.cordis media
Apex cordis

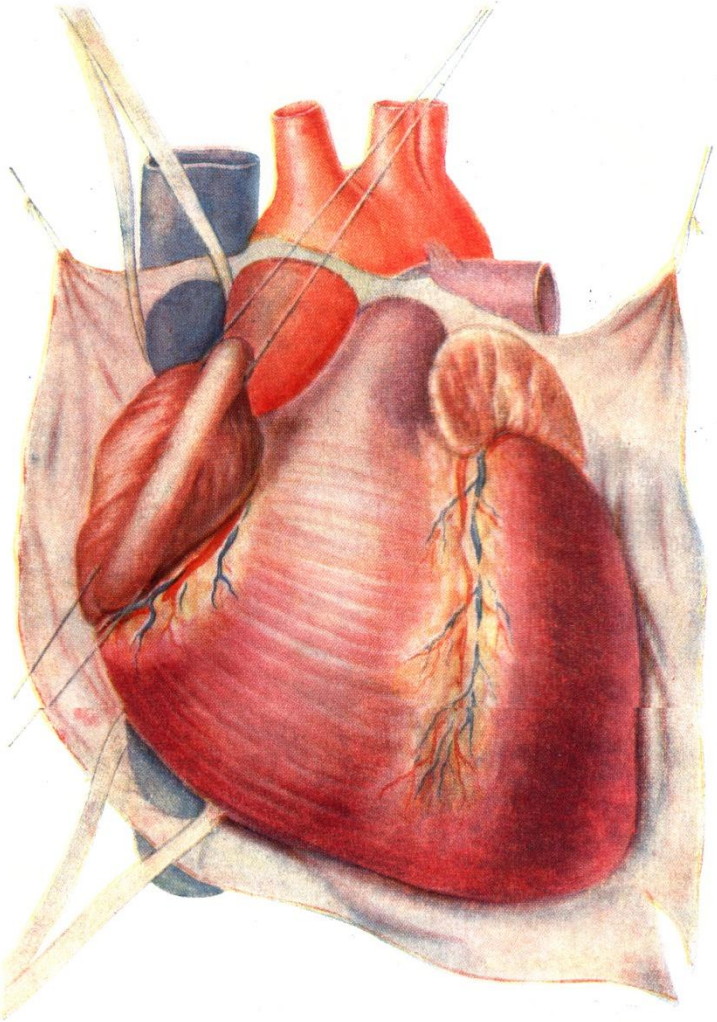

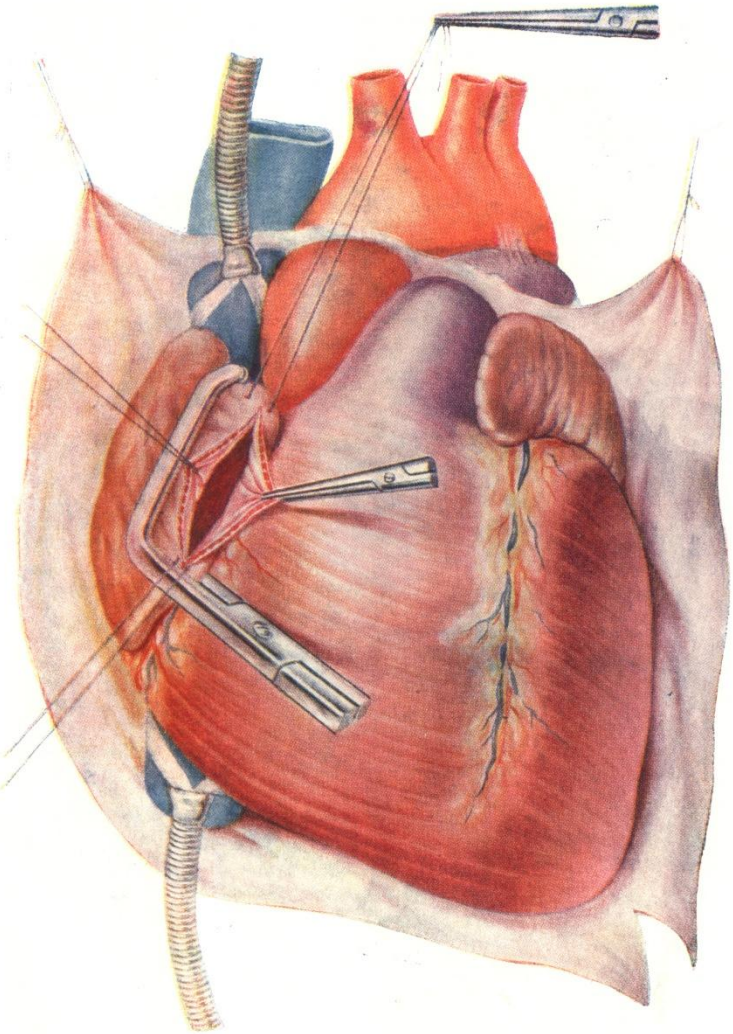

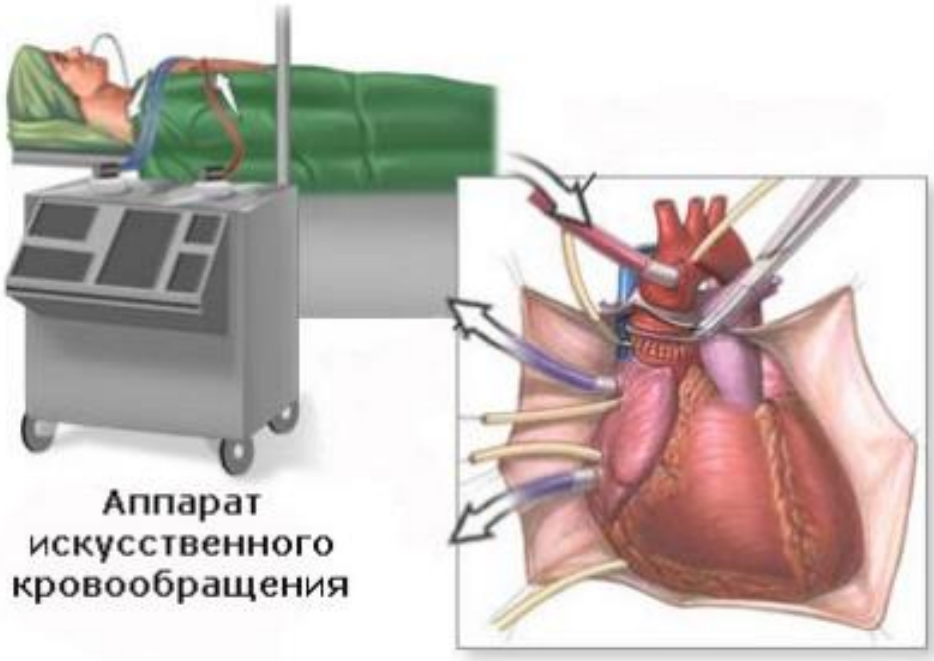

Аппарат искусственного кровообращения

На фотографии слева – АИК отделения кардиохирургии Техасского университета

Оперативные доступы к сердцу

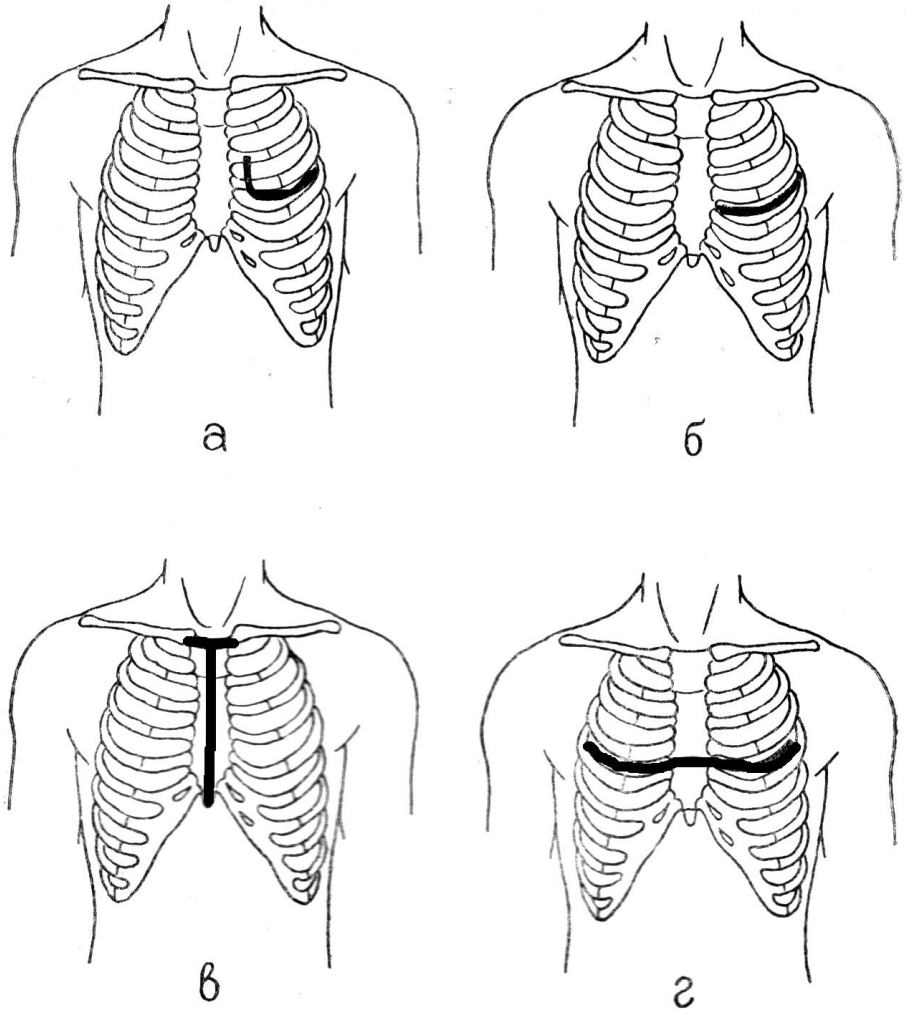

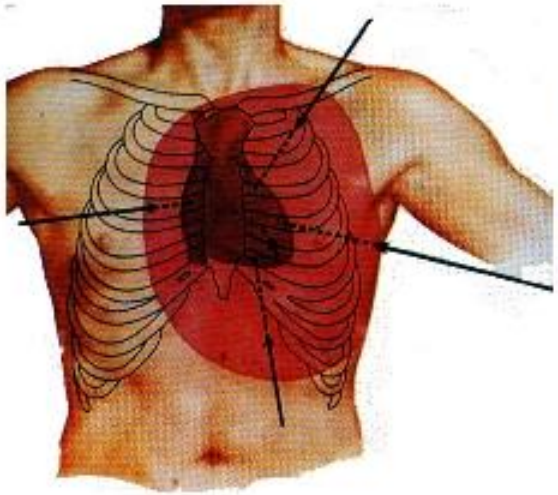

Опасная зона при повреждениях грудной клетки в отношении ранения сердца

Тампонада сердца при его ранении: патофизиология, клиника, помощь

При тампонаде сердца венозное давление растет постоянно линейно, артериальное может долго оставаться нормальным и варьирует

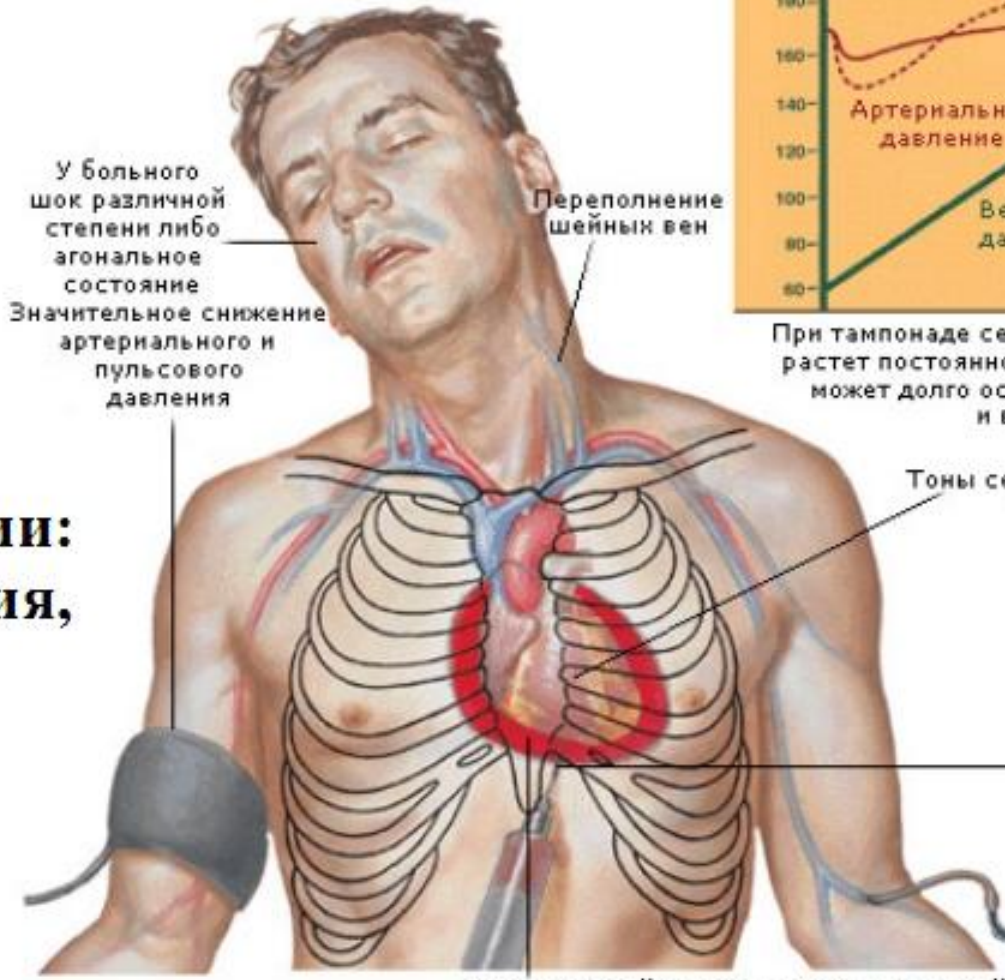

Ушивание раны сердца

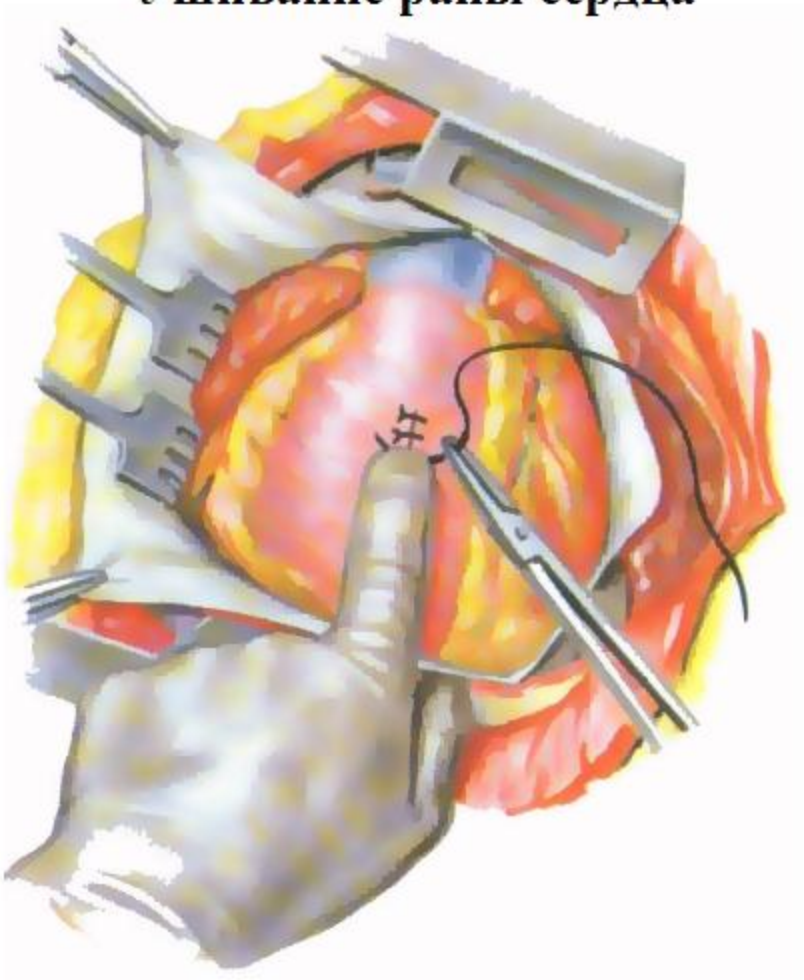

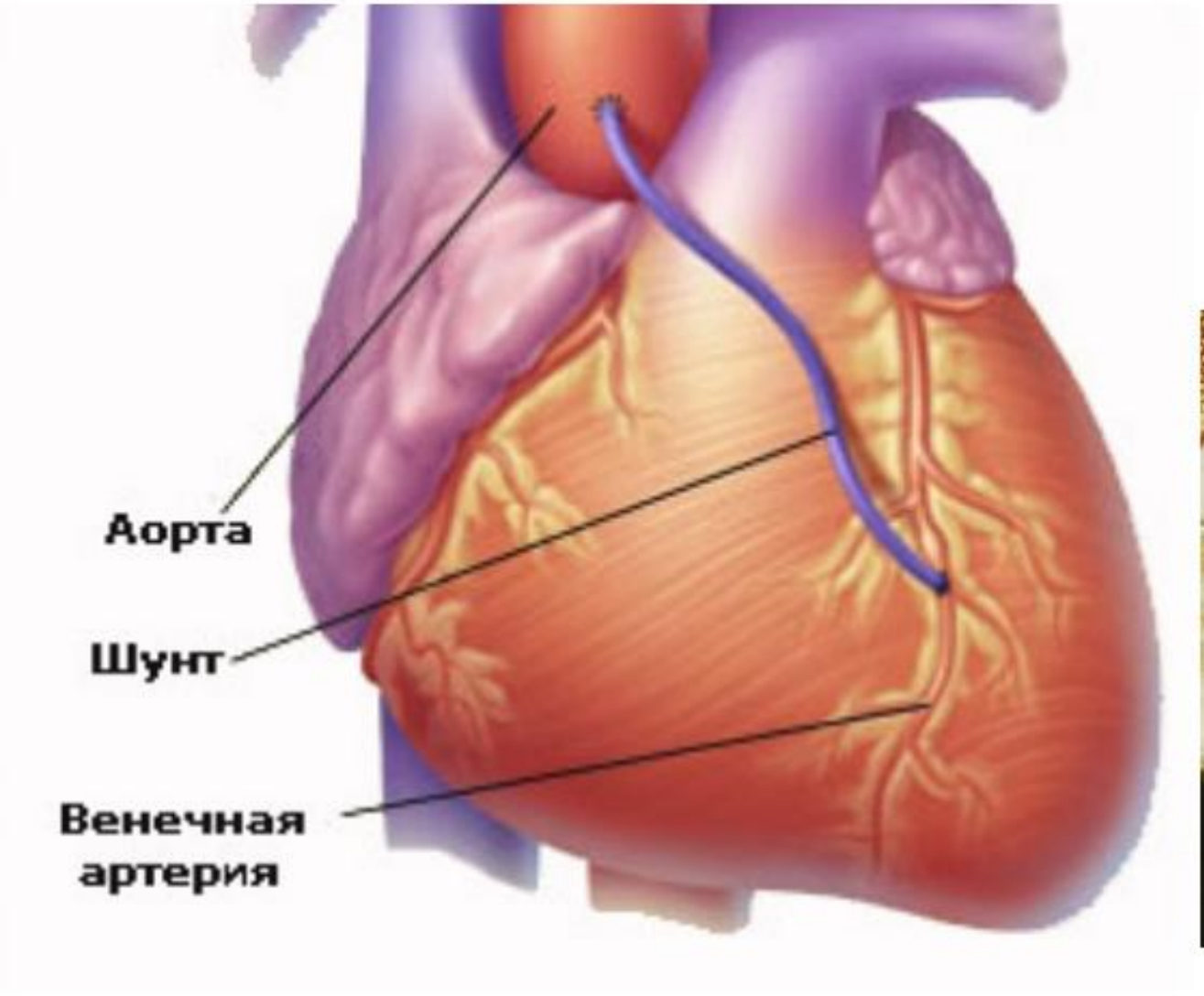

Общий принцип операции аорто-коронарного шунтирования

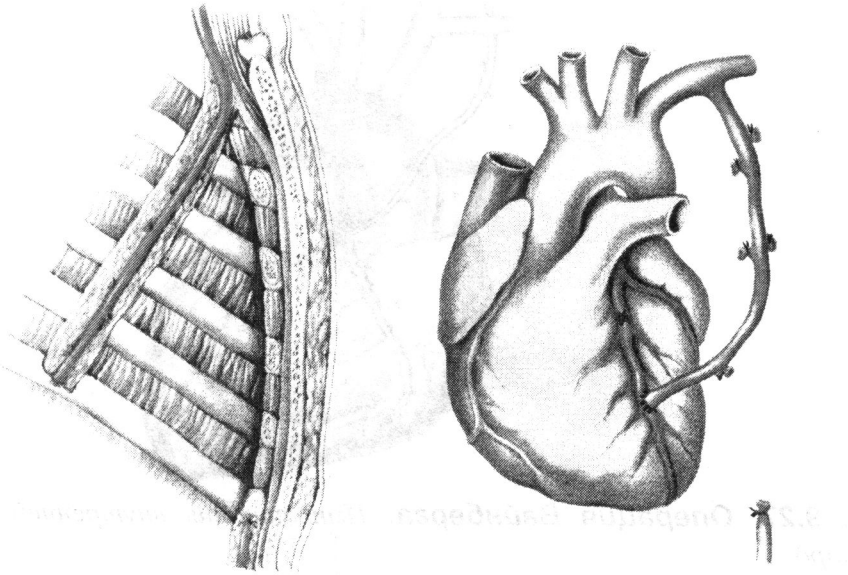

Схема наложения маммарно-коронарного анастомоза



Наложение дистального анастомоза

Транскутанная балонная ангиопластика и стентирование

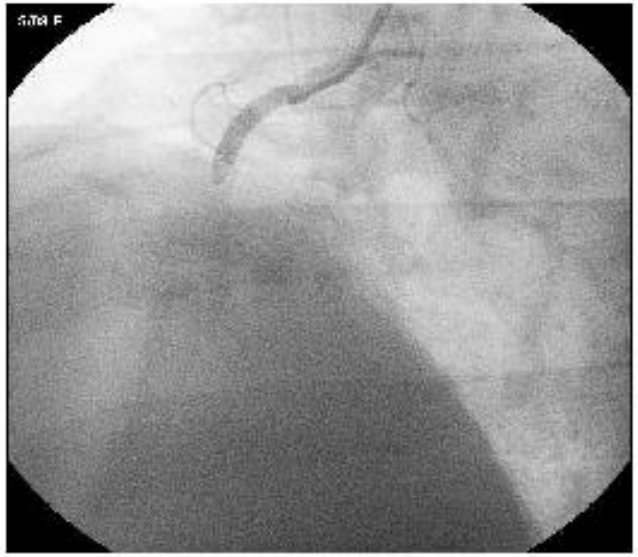

До

После

Коронарный стент Palmaz-Shtrecker

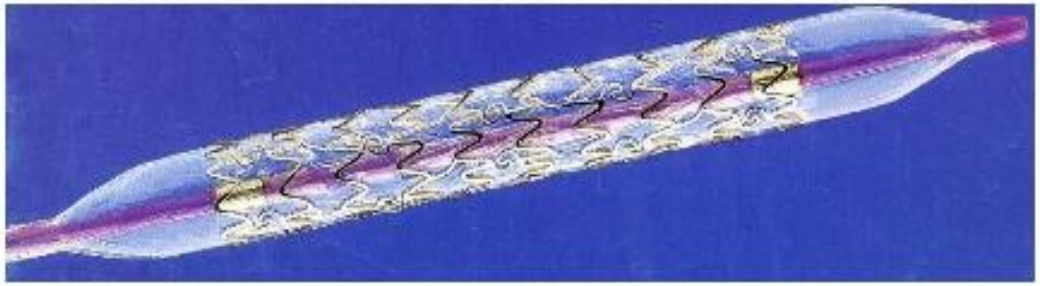

Рестеноз после стентирования

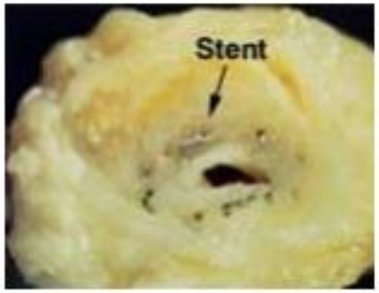

Виды аневризм сердца

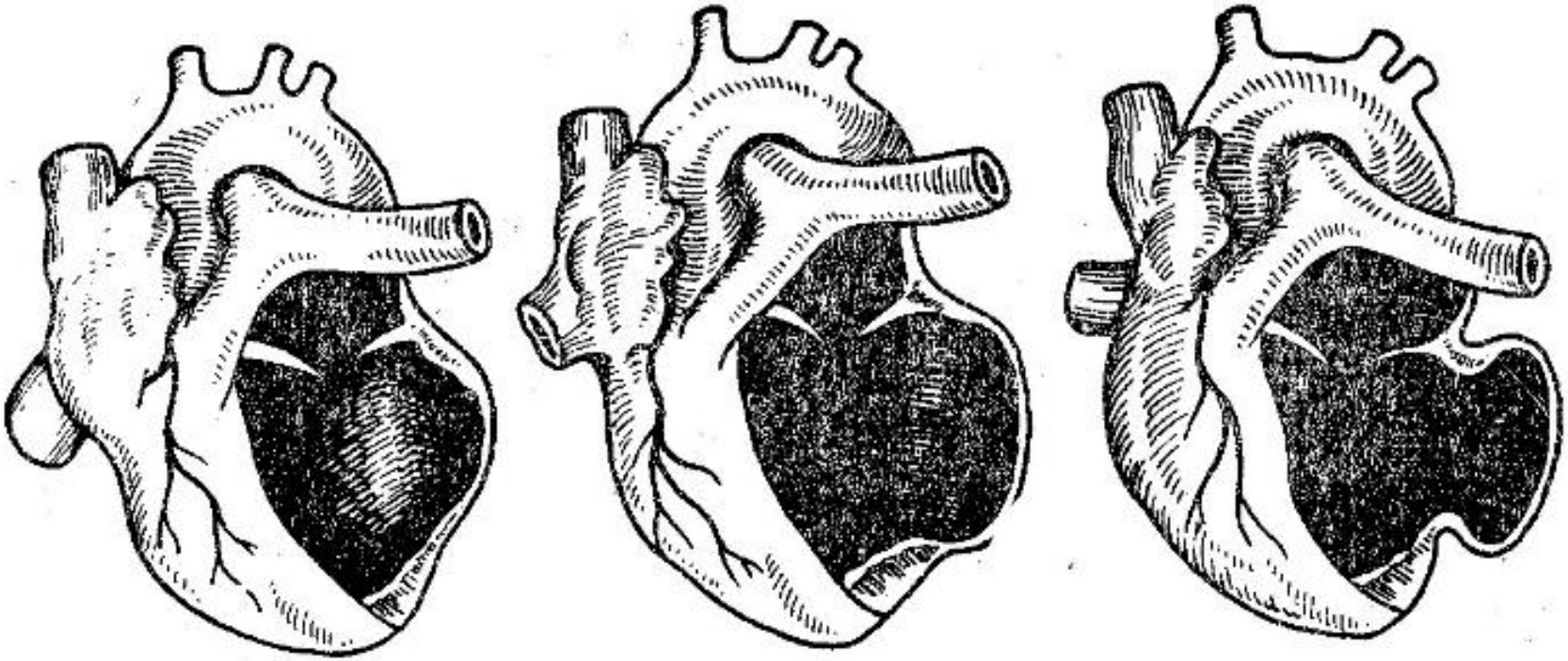

Диффузная Мешотчатая Грибовидная

Лечение аневризм сердца

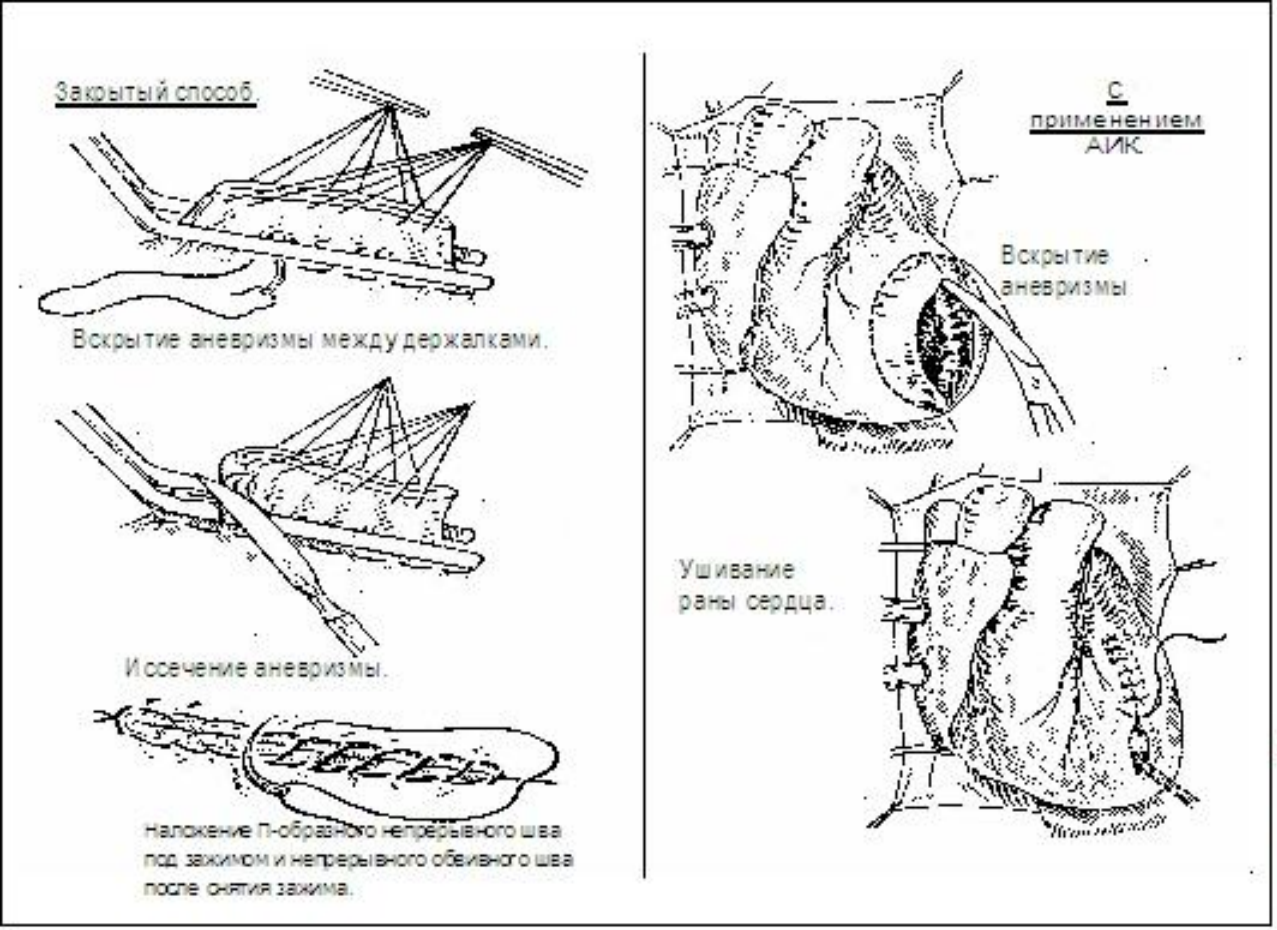

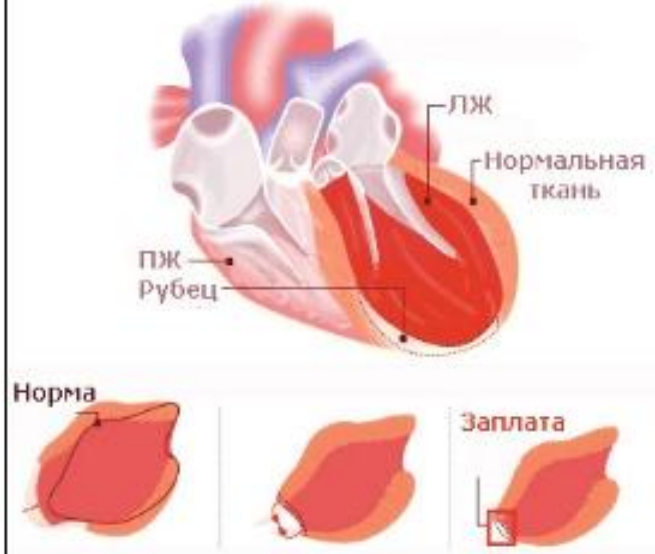

Митральная комиссуротомия

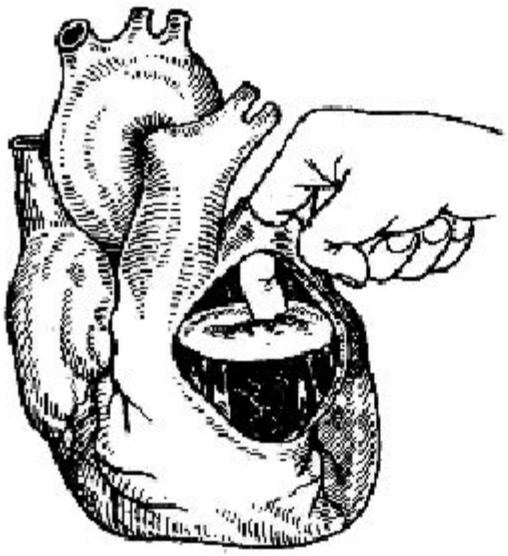

Пальцевая

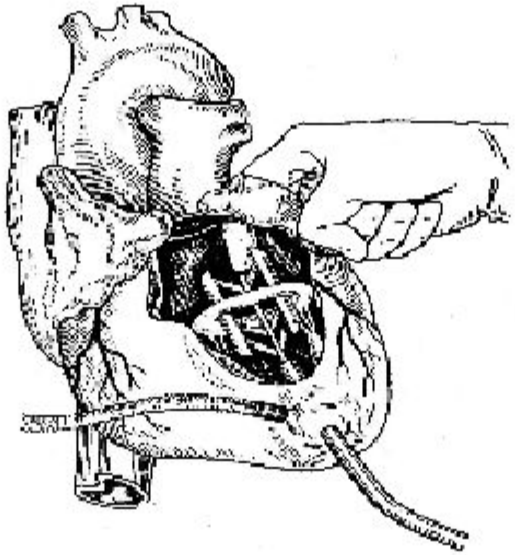

Расширителем Дюбоста

Баллонная

Протезирование клапанов сердца

Биологический клапан (человеческий, свиной)

Механический клапан

Протезирование клапанов сердца

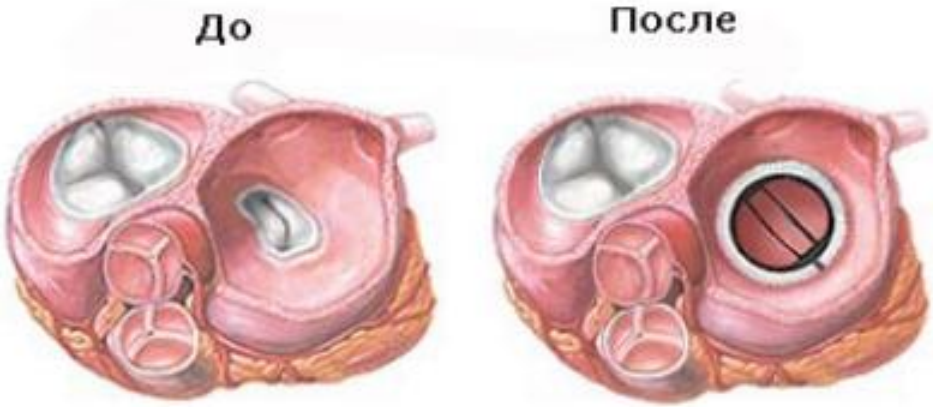

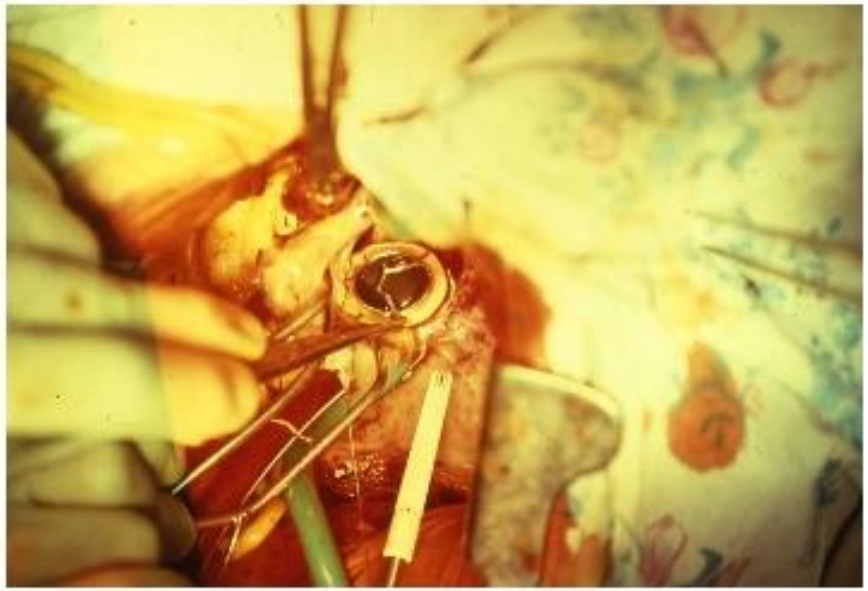

Протезирование аортального клапана

Протезирование митрального клапана

Варианты ДМПП

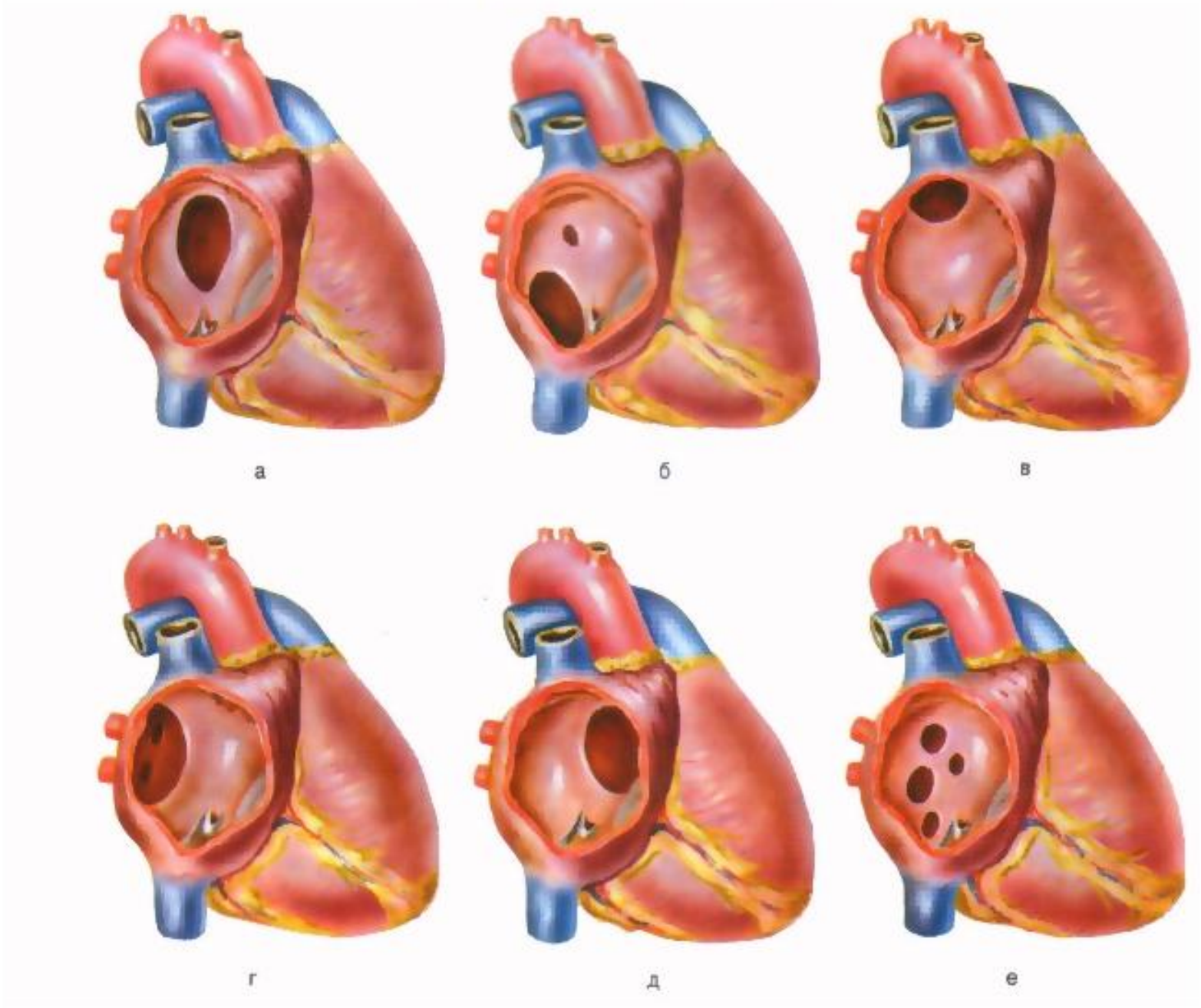

Дефект межпредсердной перегородки

Верхняя полая вена
Аорта
Crista terminalis
Лёгочный ствол
Правое предсердие
ДМПП
Верхняя и нижняя правые лёгочные артерии
Остатки первичной перегородки
Клапан нижней полой вены
Нижняя полая вена
Венечный синус (Вальсальвы)

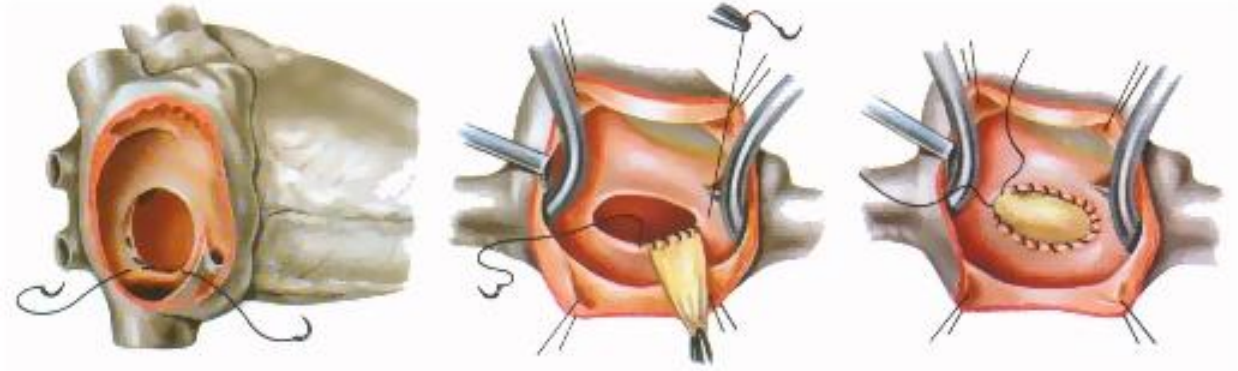

Устранение ДМПП по Lewis

Дефект МЖП - виды и его оперативное лечение

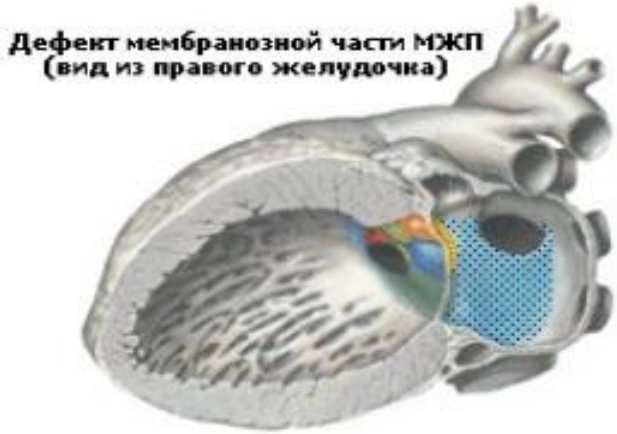

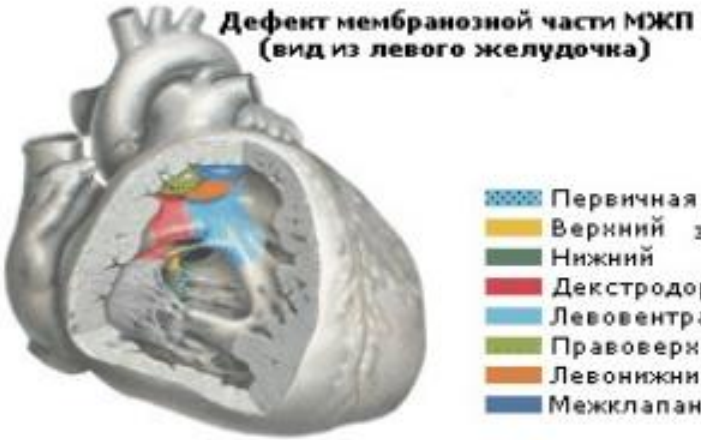

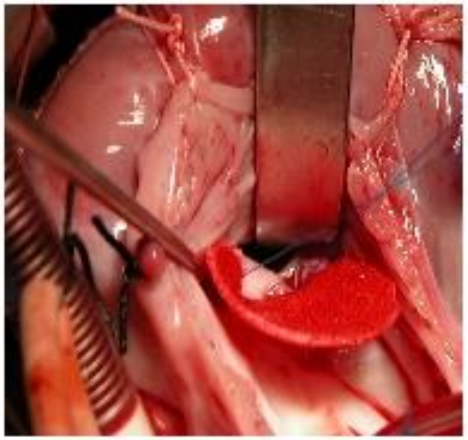

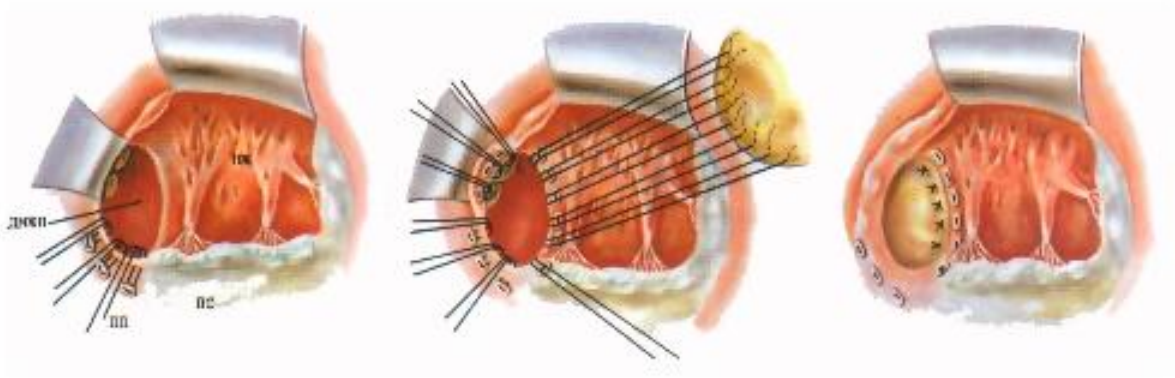

Незаращение Боталлова протока и его перевязка

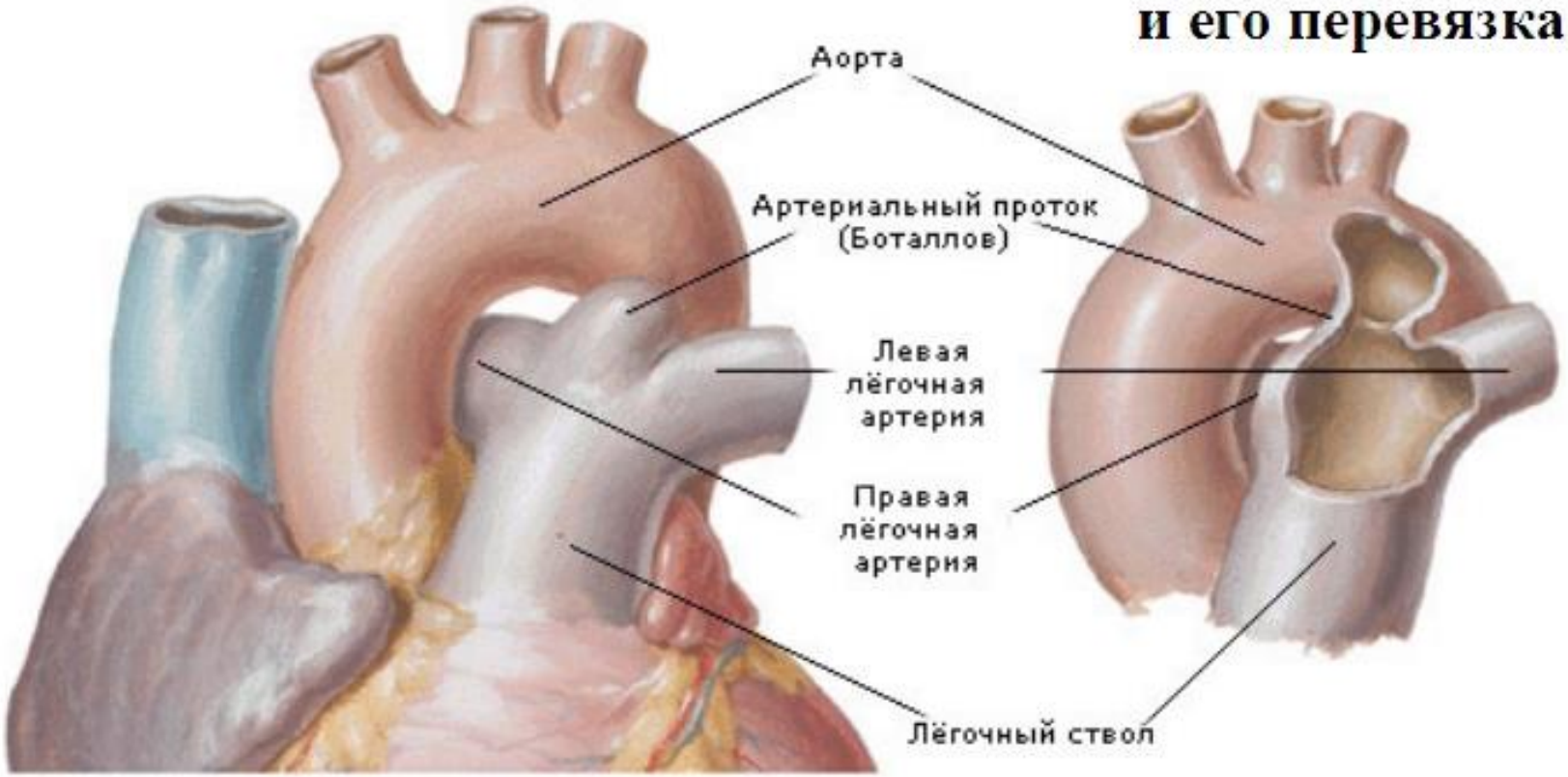

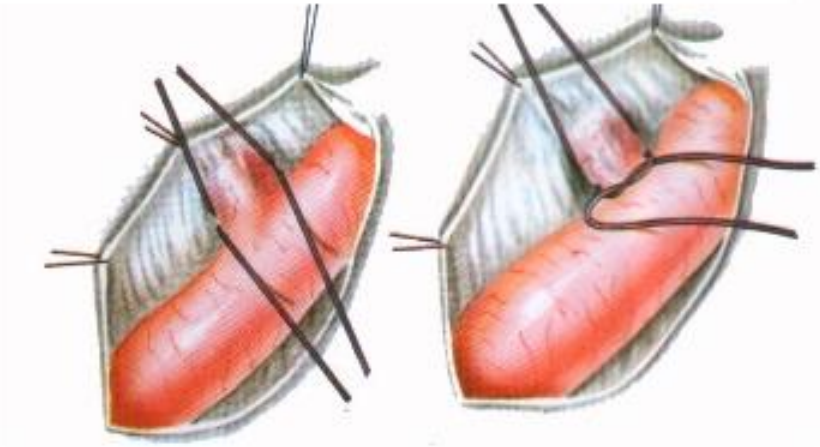

Постдуктальный тип
("взрослый")

Предуктальный тип
("детский")

Коарктация аорты

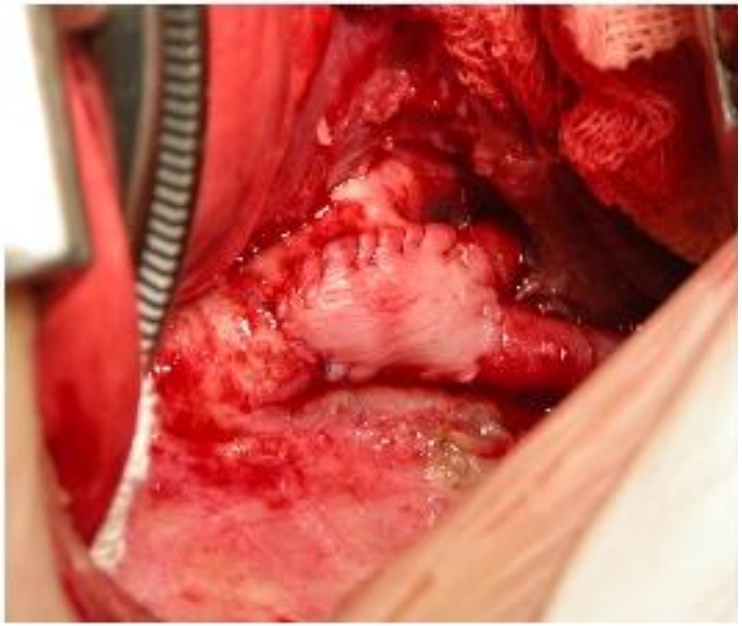

Аутовенозная пластика коарктации

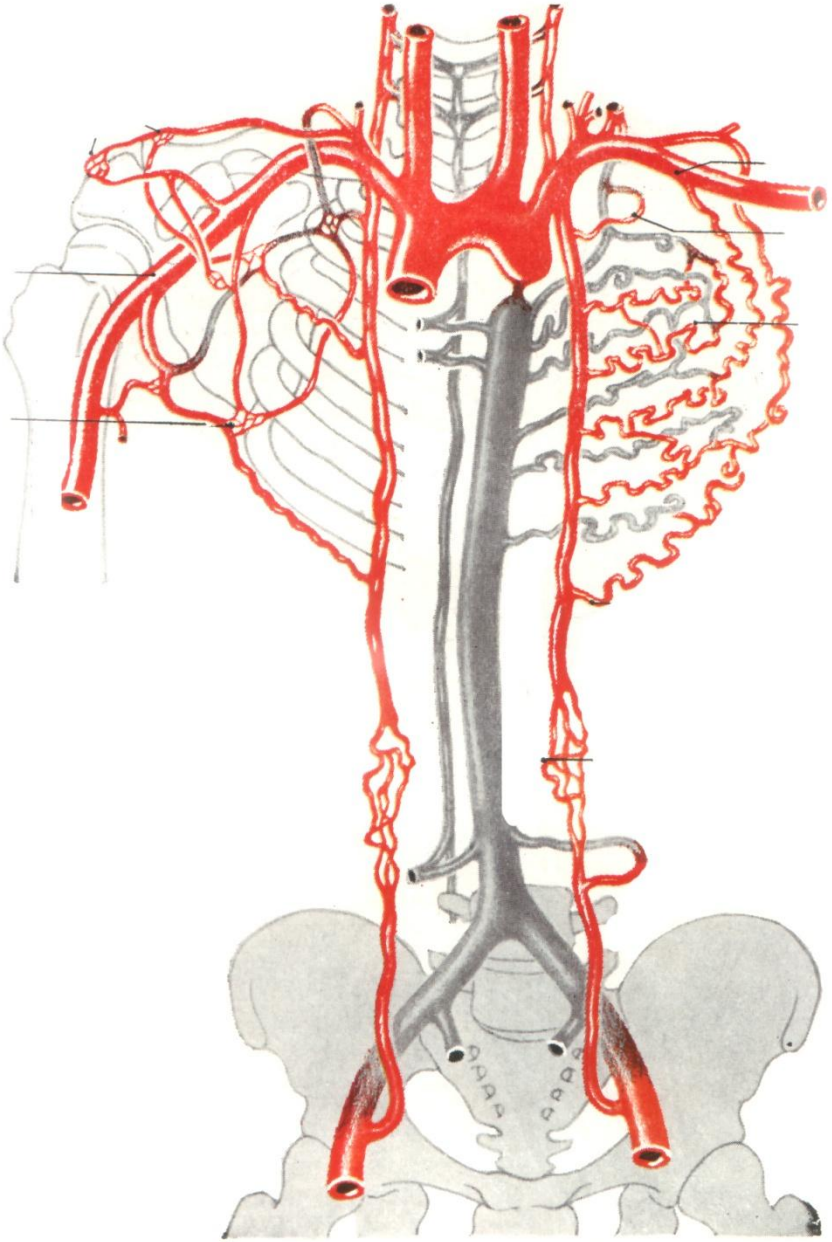

Сравнительная оценка анастомозов при коарктации аорты

Артерии, образующие анастомоз	Диаметр, мм	Длина, см	Внутренняя поверхность, $см^2$	Общая внутренняя поверхность, $см^2$
Позвоночная	0,7	20	44	88
	0,7	20	44	88
Надлопаточная	0,3	10	9	18
	0,45	15	21	42
Поперечная шеи	0,3	10	9	18
	0,5	15	23,55	47,1
Внутренняя грудная	0,3	3	27	54
	0,55	3	52	104
Подлопаточная	0,43	10	13,5	27
	0,5	15	23,55	47,1
Самая верхняя грудная	0,2	15	9,45	18,9
	0,2	20	12,6	25,2
Латеральная грудная	0,3	15	13,5	27
	0,5	20	31,4	62,8
Межреберные	**0,17**	**60**	**30**	**600**
	0,3	**65**	**580,5**	**1170**

Операции при коарктации грудного отдела аорты

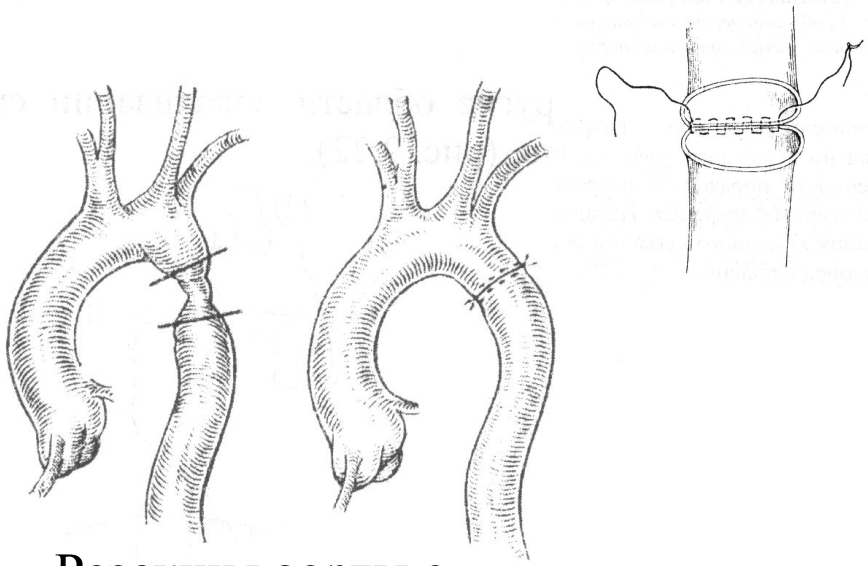

Резекция аорты с наложением анастомоза по типу «конец в конец»

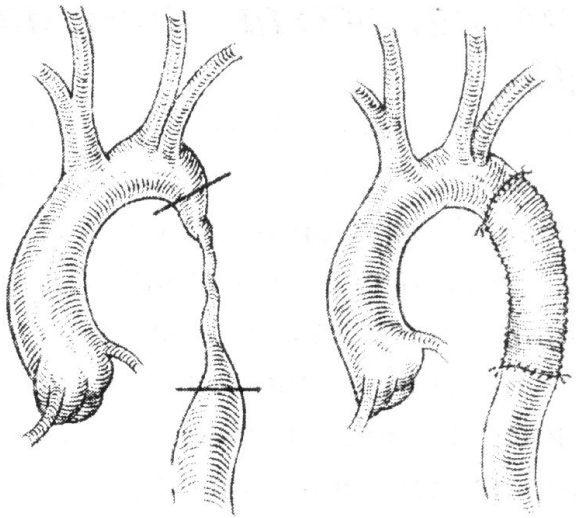

Резекция аорты с протезированием синтетическим трансплантатом

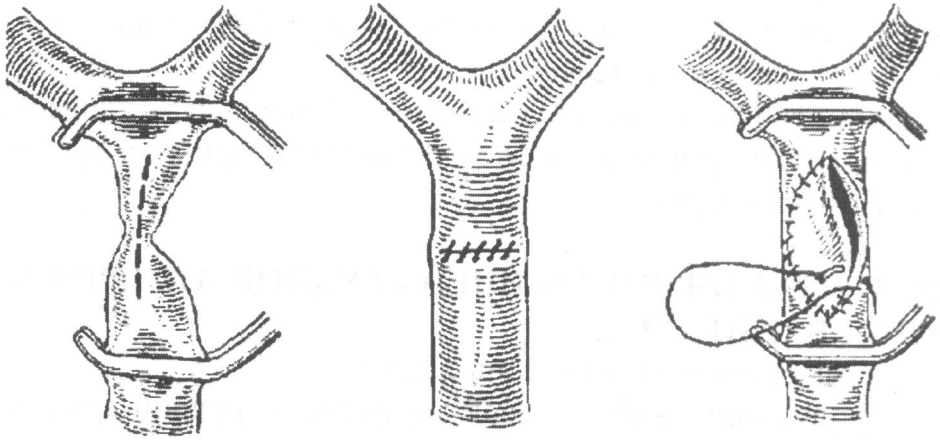

Истмопластика при коарктации аорты

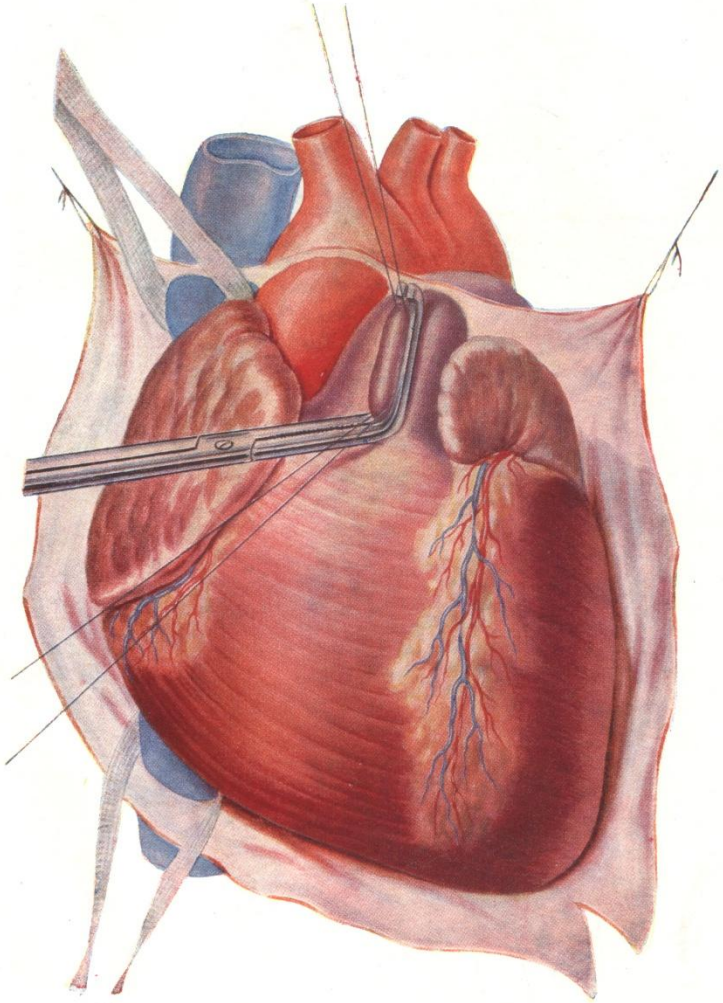

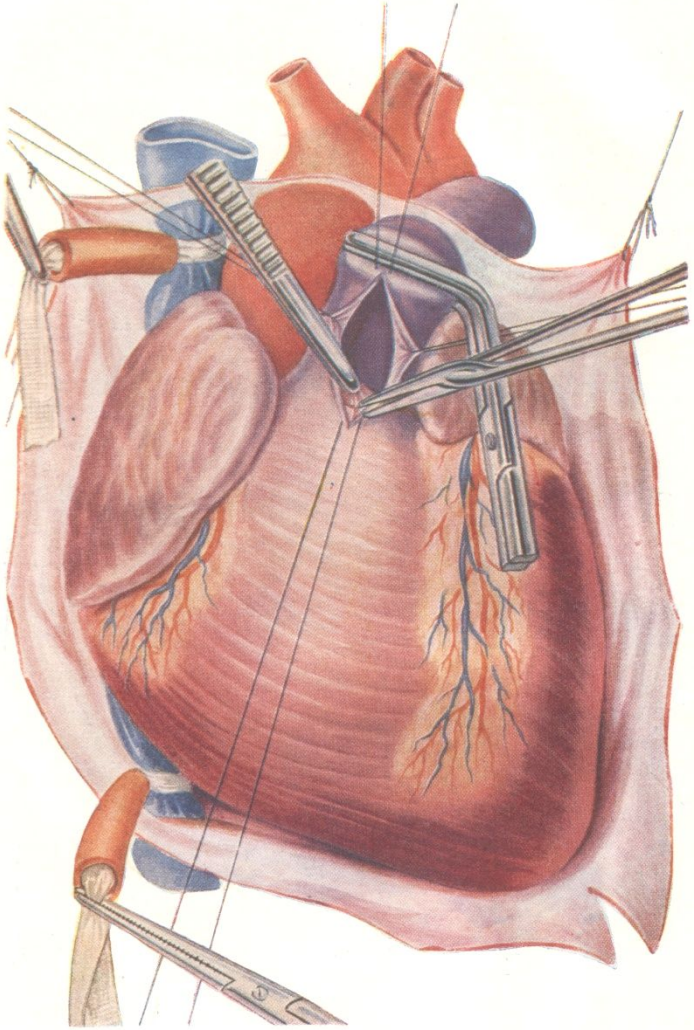

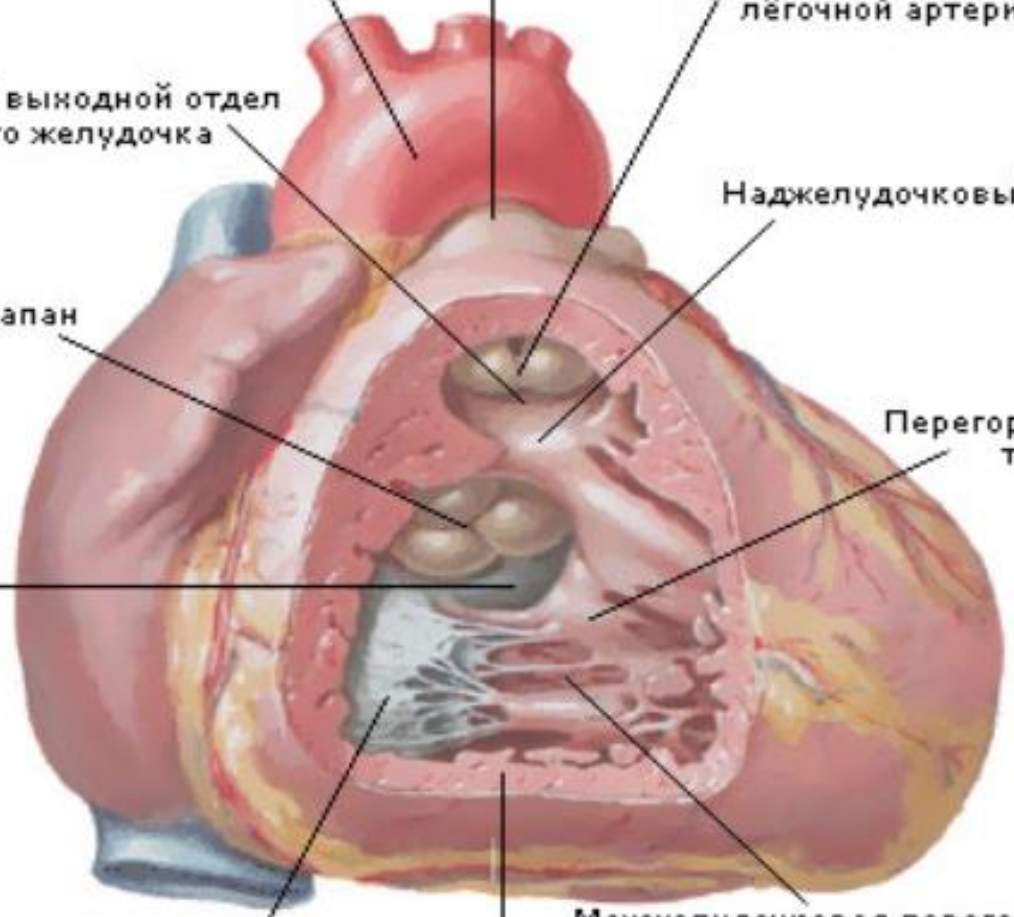

Цианоз, симптом "барабанных палочек"

Тетрада Фалло

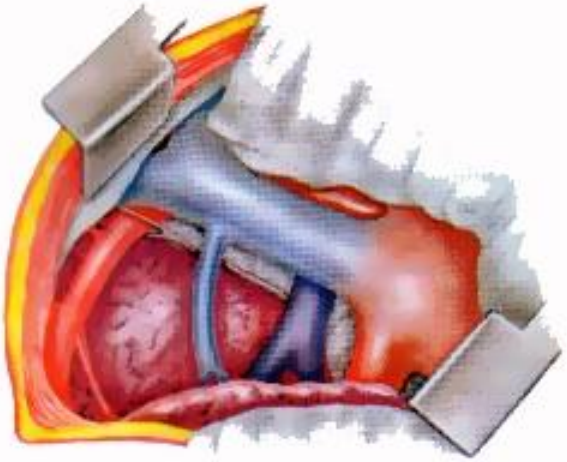

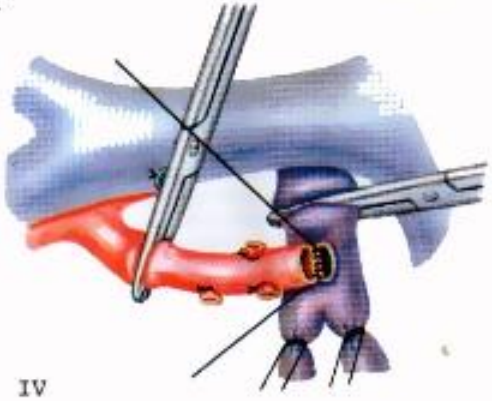

Анастомоз по Блэлок-Тауссиг



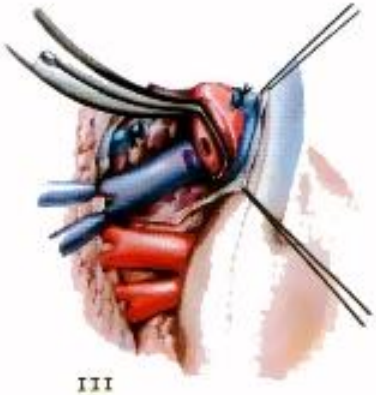

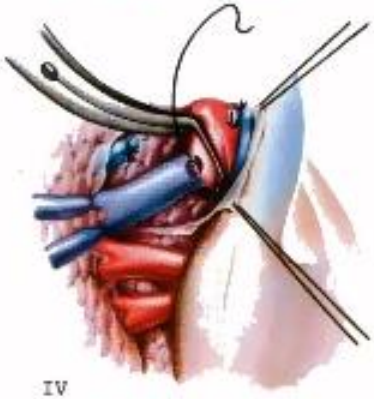

Анастомоз по Ватерстоуну-Кули

Паллиативные операции при тетраде Фалло

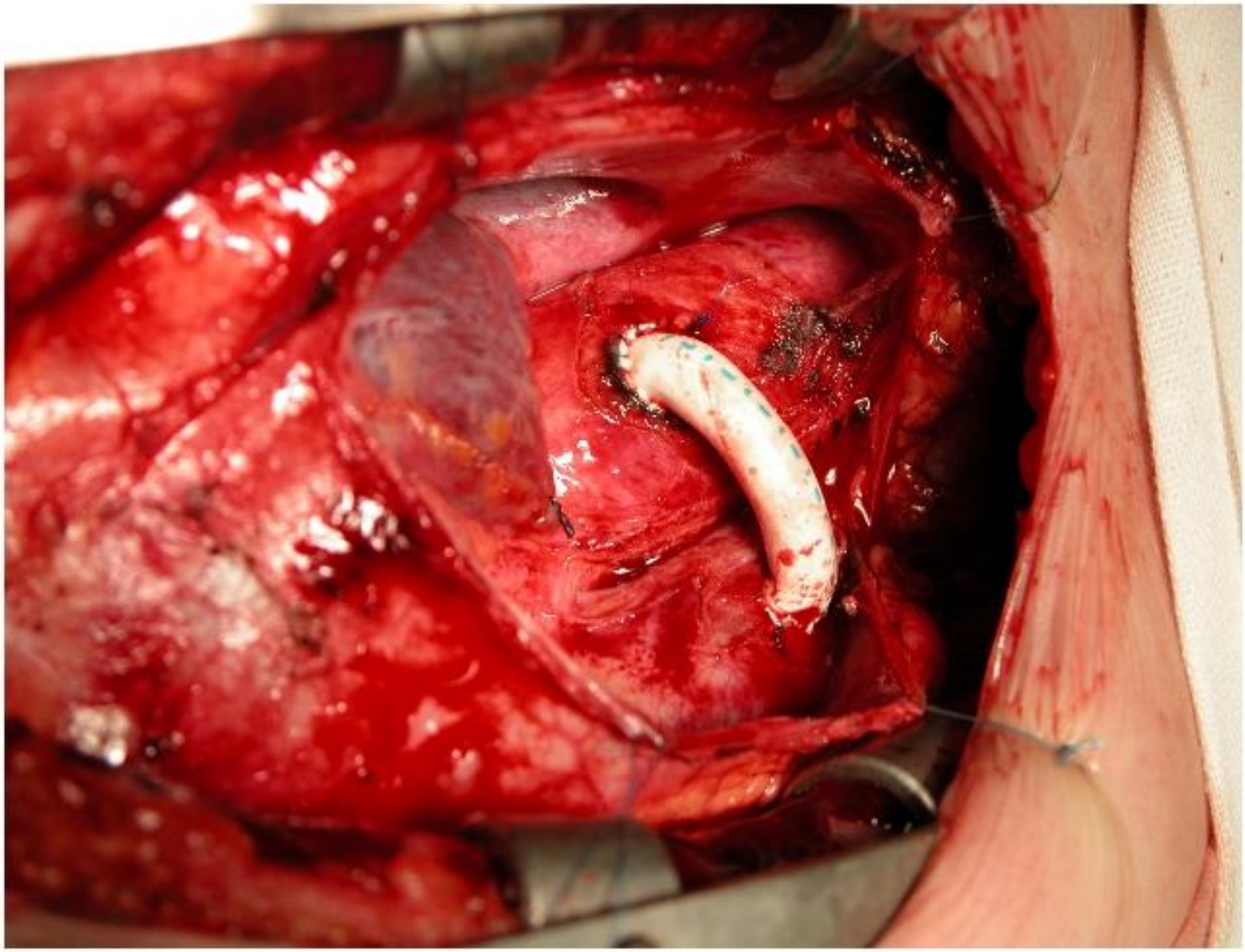

Аорто-лёгочное шунтирование протезом из политетрафторэтилена

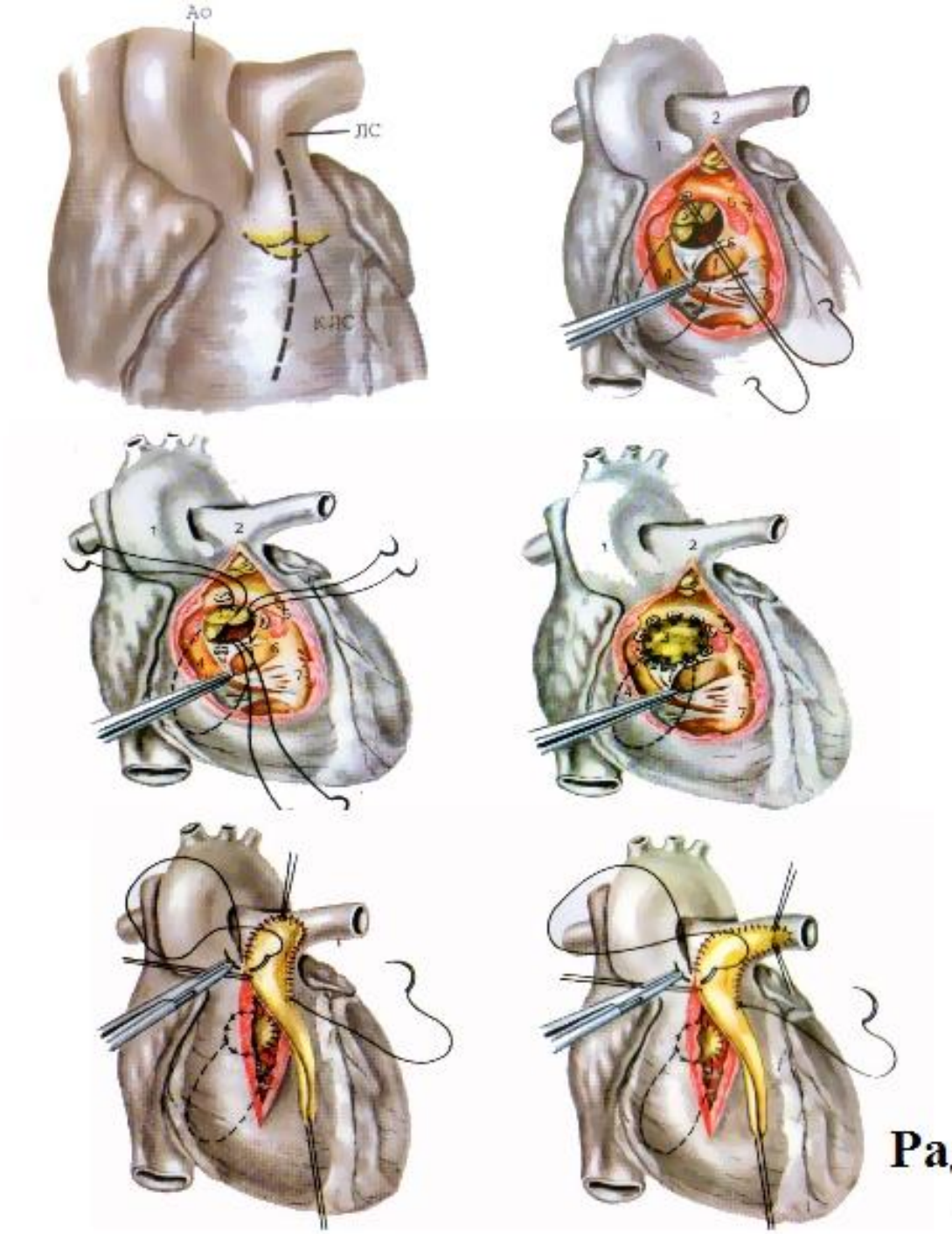

Радикальное лечение тетрады Фалло

Кристиан Барнард
Первый хирург, пересадивший сердце человеку
На фотографии справа Барнард пожимает руку первому реципиенту сердца Луису Вашканскому

Донорское сердце
в руках хирурга

Основные варианты техники пересадки сердца

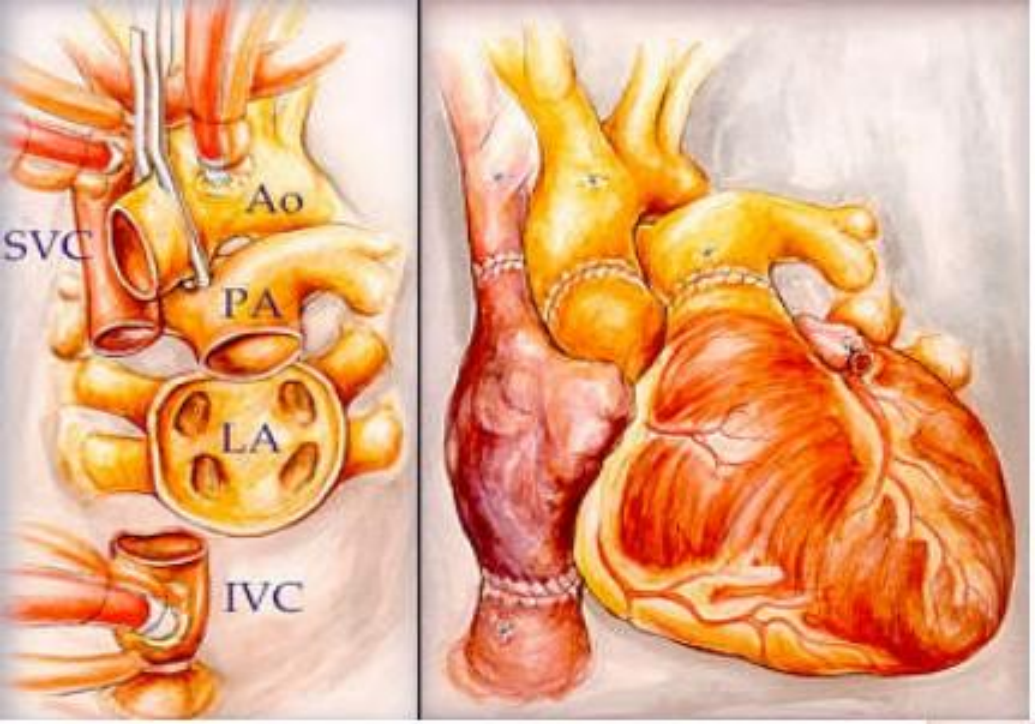

Бикавальная

Ao – аорта
SVC – верхняя полая вена
IVC – нижняя полая вена
PA – лёгочный ствол
LA – левое предсердие
RA – правое предсердие

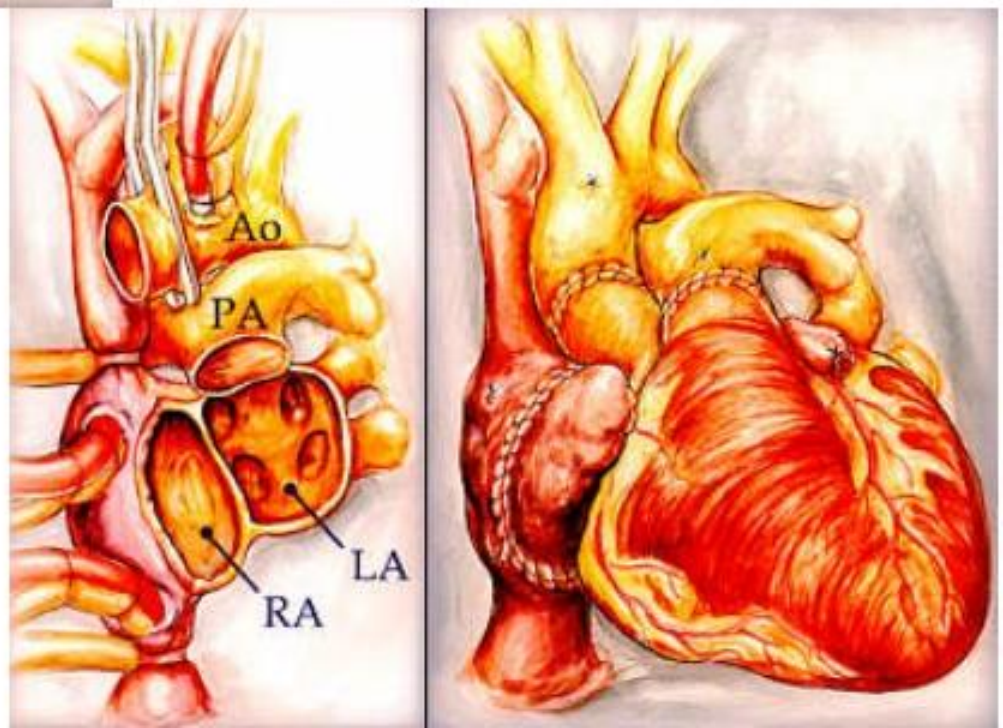

Правопредсердная

Имплантация искусственного сердца Abiocor

Техника имплантации Abiocor

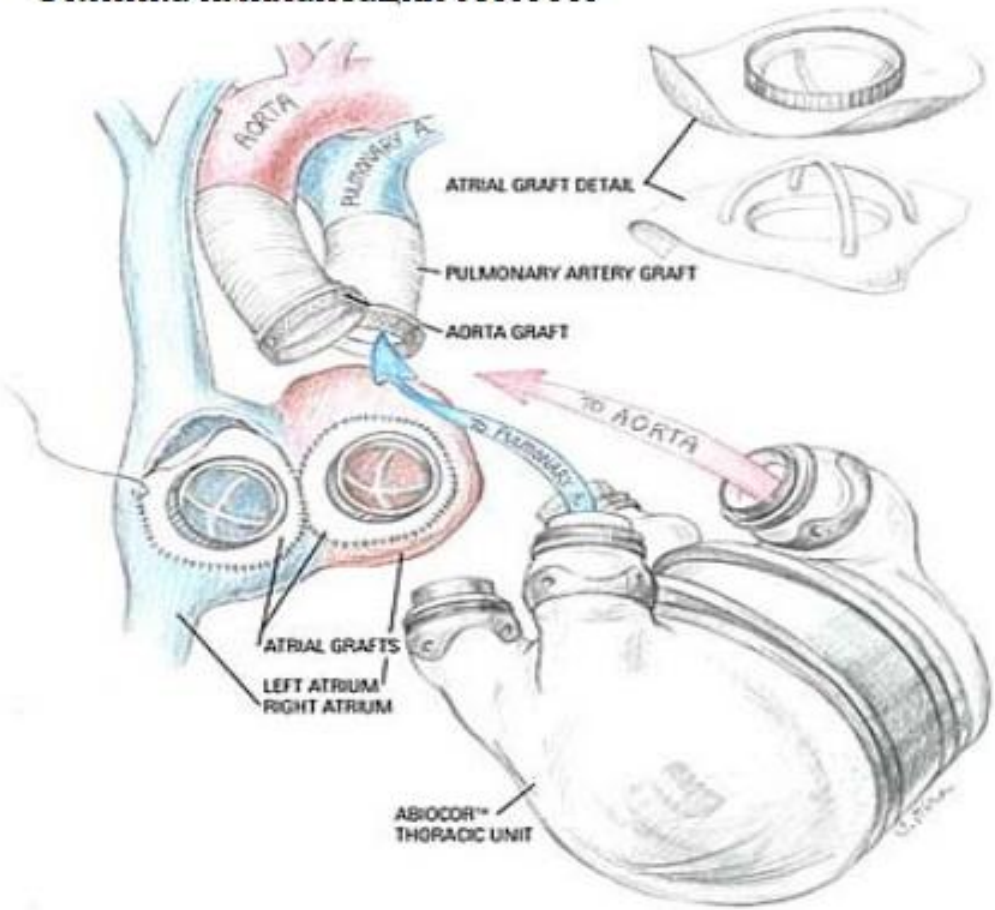

Роберт Тулс
Первый реципиент Abiocor
Погиб на 151 день после операции

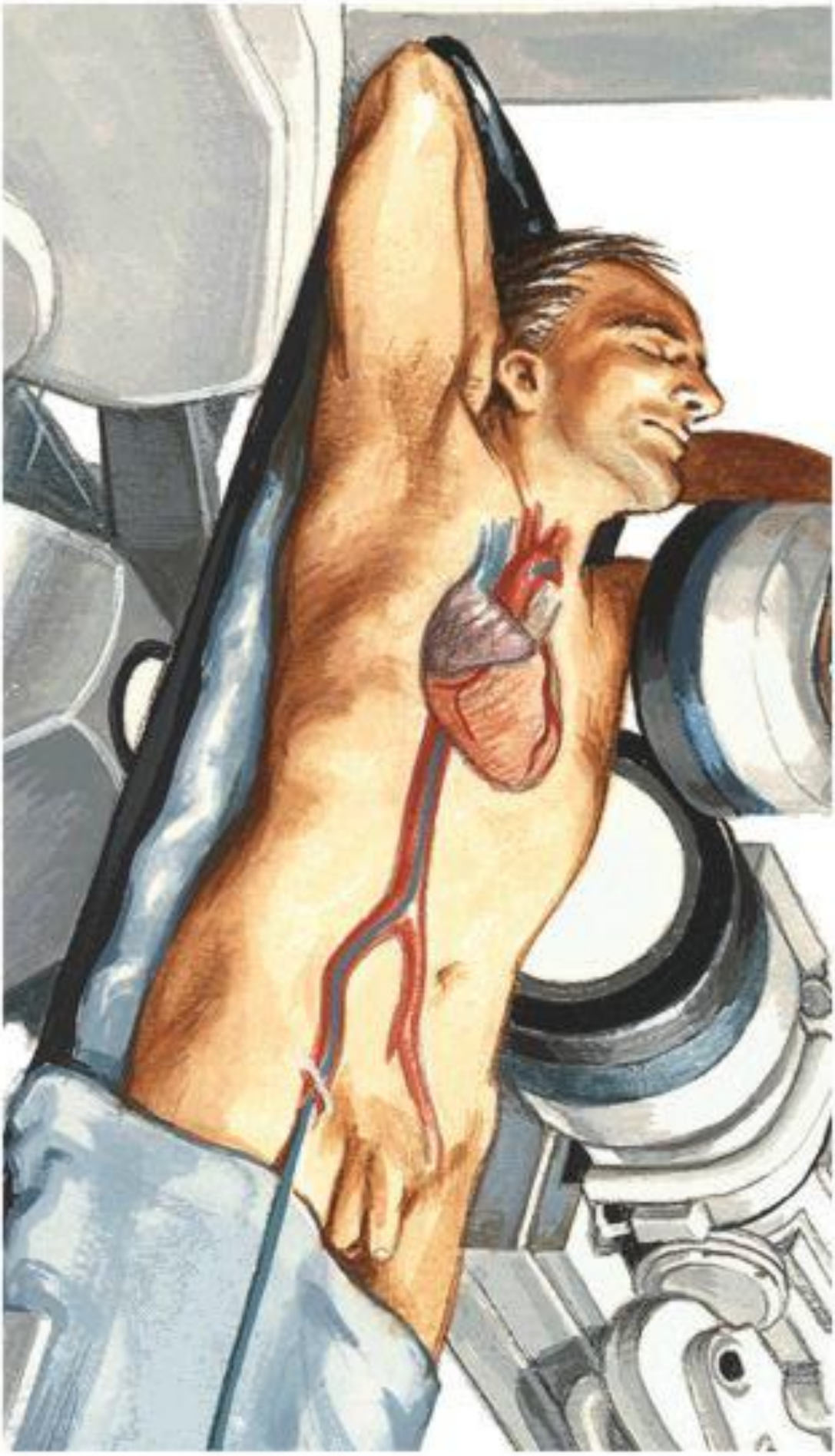

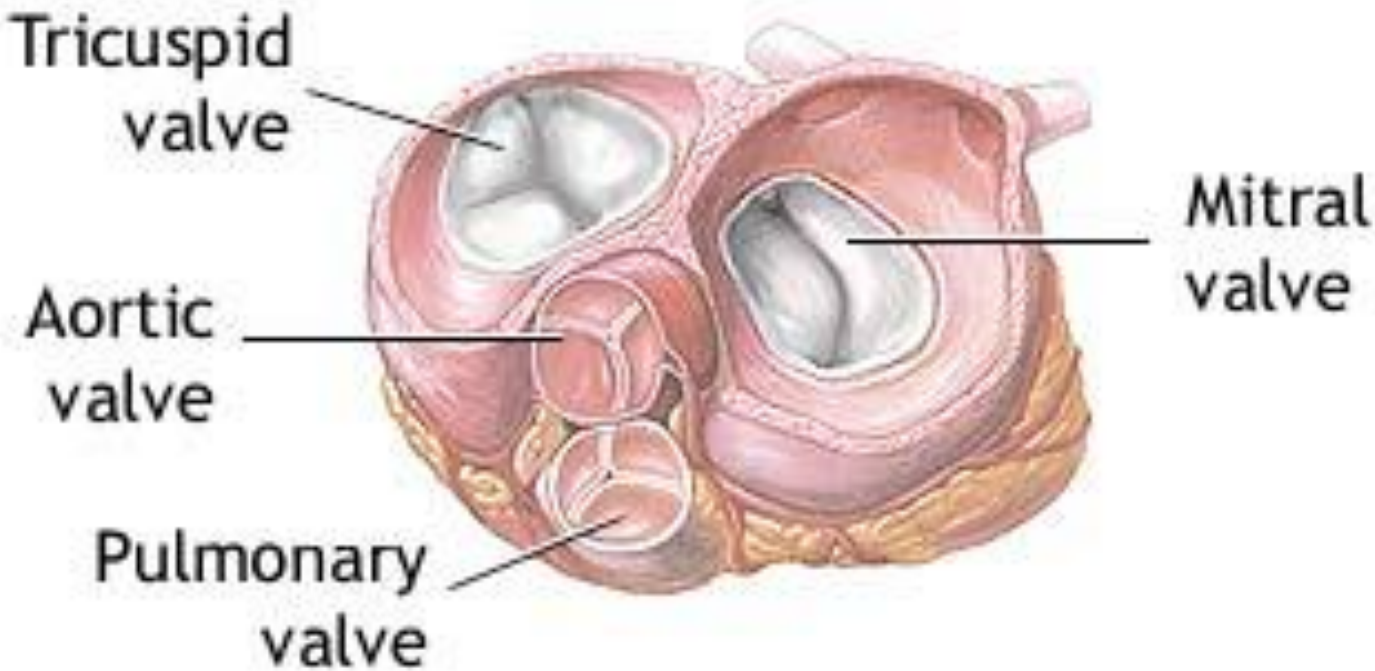
Tricuspid valve
Mitral valve
Aortic valve
Pulmonary valve

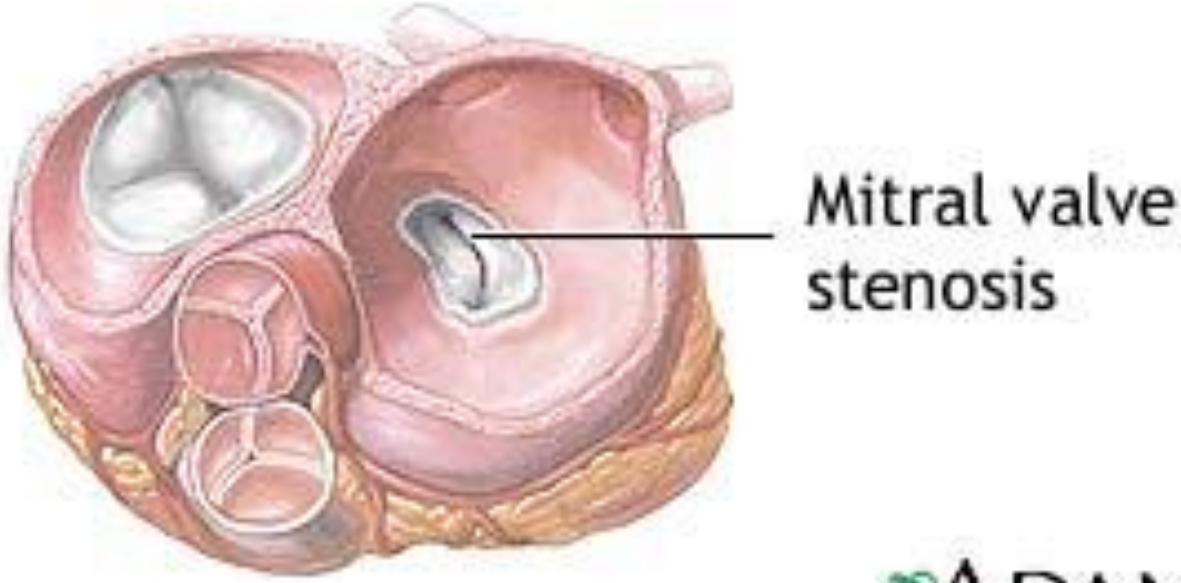
Mitral valve stenosis

A.D.A.M.

Синусы перикарда

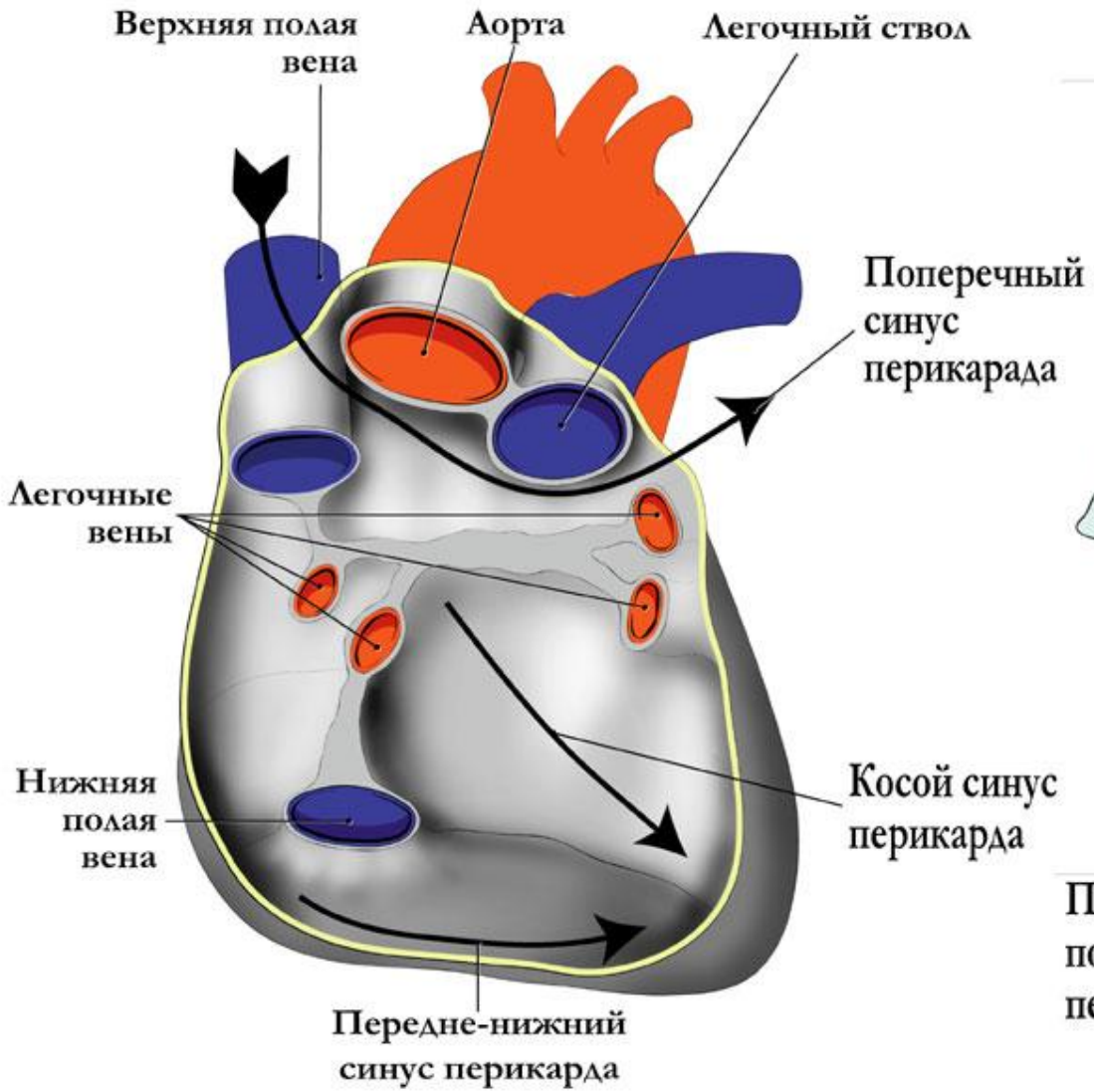

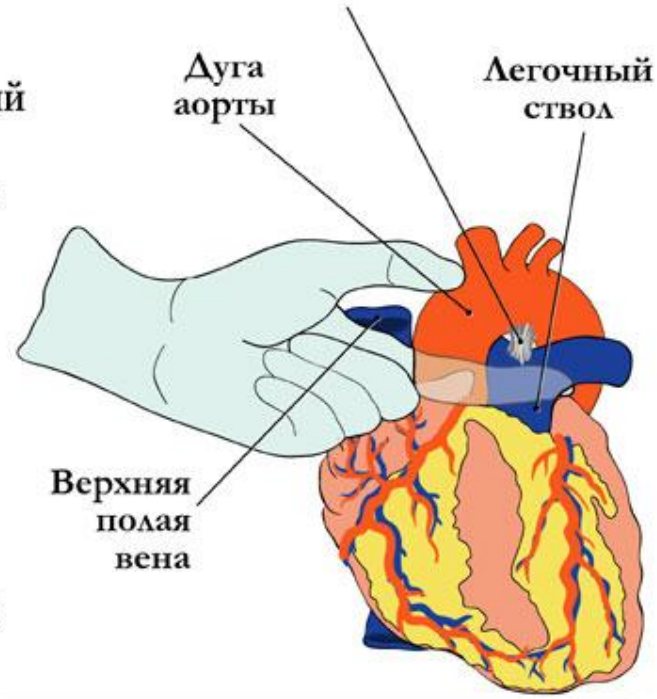

Палец проходит через поперечный синус перикарда

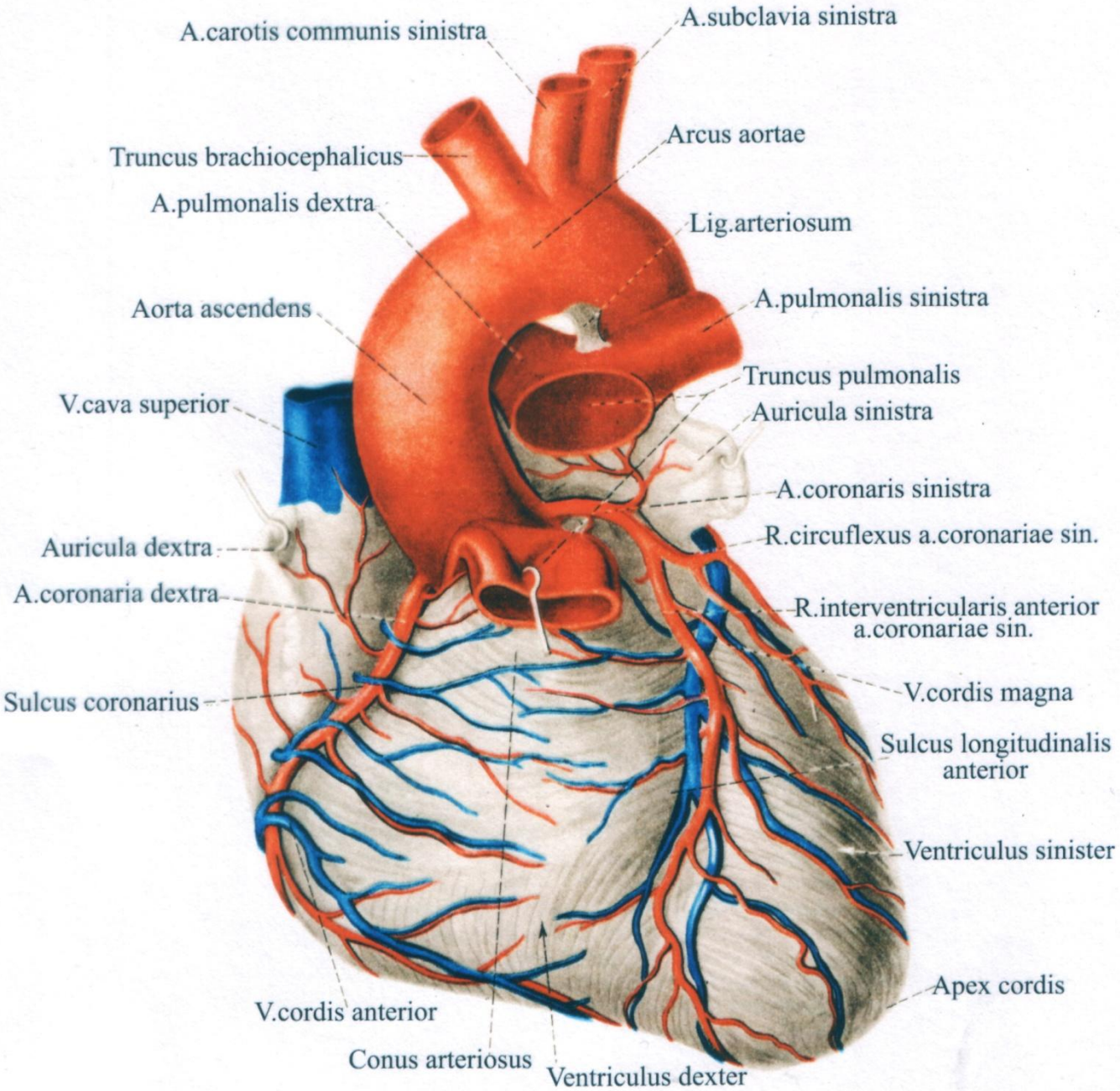
A.carotis communis sinistra
A.subclavia sinistra
Arcus aortae
Truncus brachiocephalicus
A.pulmonalis dextra
Lig.arteriosum
A.pulmonalis sinistra
Aorta ascendens
Truncus pulmonalis
V.cava superior
Auricula sinistra
A.coronaris sinistra
R.circuflexus a.coronariae sin.
Auricula dextra
A.coronaria dextra
R.interventricularis anterior
a.coronariae sin.
V.cordis magna
Sulcus coronarius
Sulcus longitudinalis
anterior
Ventriculus sinister
Apex cordis
V.cordis anterior
Conus arteriosus
Ventriculus dexter

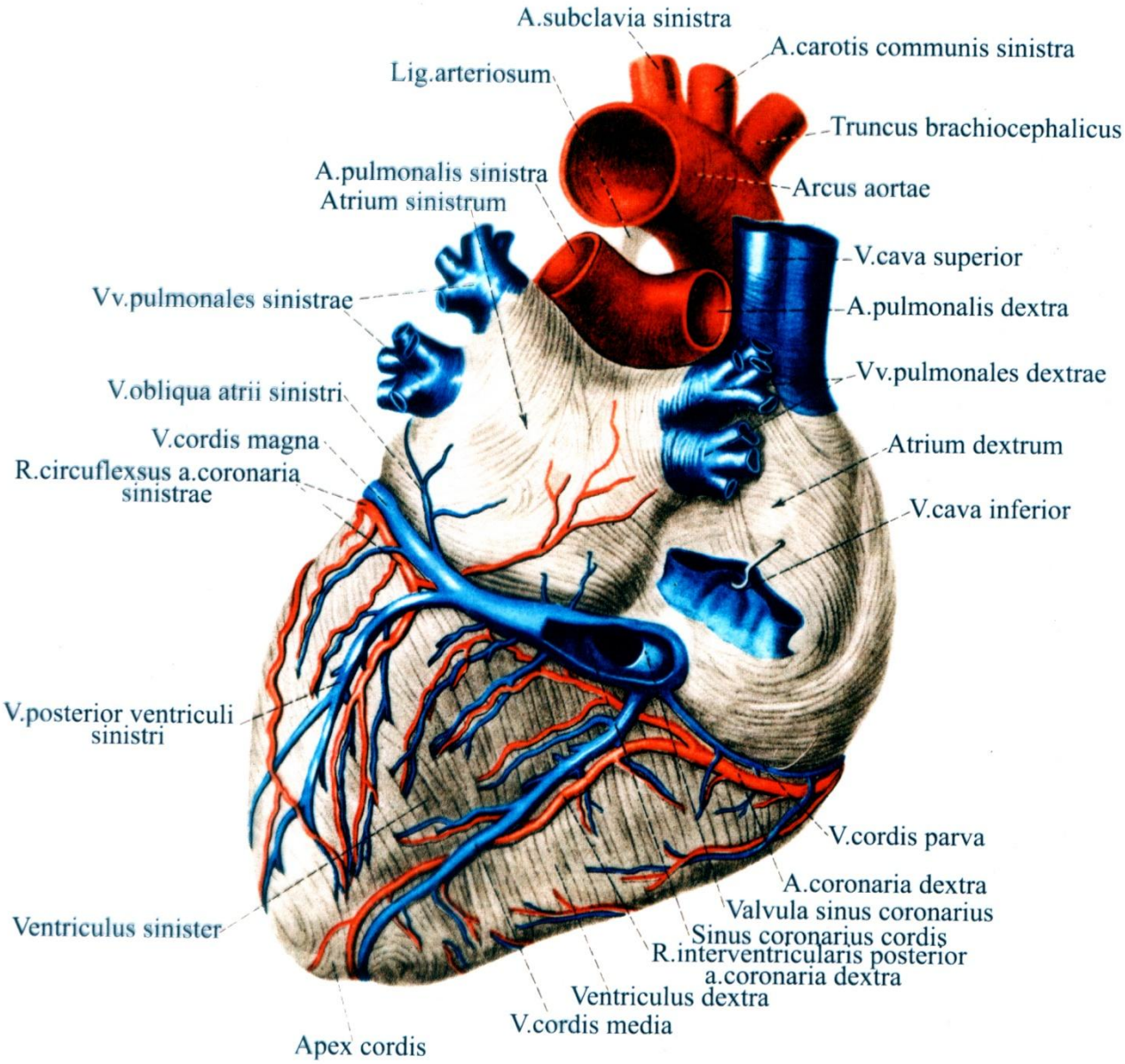
A.subclavia sinistra
A.carotis communis sinistra
Lig.arteriosum
Truncus brachiocephalicus
A.pulmonalis sinistra
Atrium sinistrum
Arcus aortae
V.cava superior
Vv.pulmonales sinistrae
A.pulmonalis dextra
Vv.pulmonales dextrae
V.obliqua atrii sinistri
V.cordis magna
Atrium dextrum
R.circuflexsus a.coronaria sinistrae
V.cava inferior
V.posterior ventriculi sinistri
V.cordis parva
A.coronaria dextra
Valvula sinus coronarius
Ventriculus sinister
Sinus coronarius cordis
R.interventricularis posterior
a.coronaria dextra
Ventriculus dextra
V.cordis media
Apex cordis

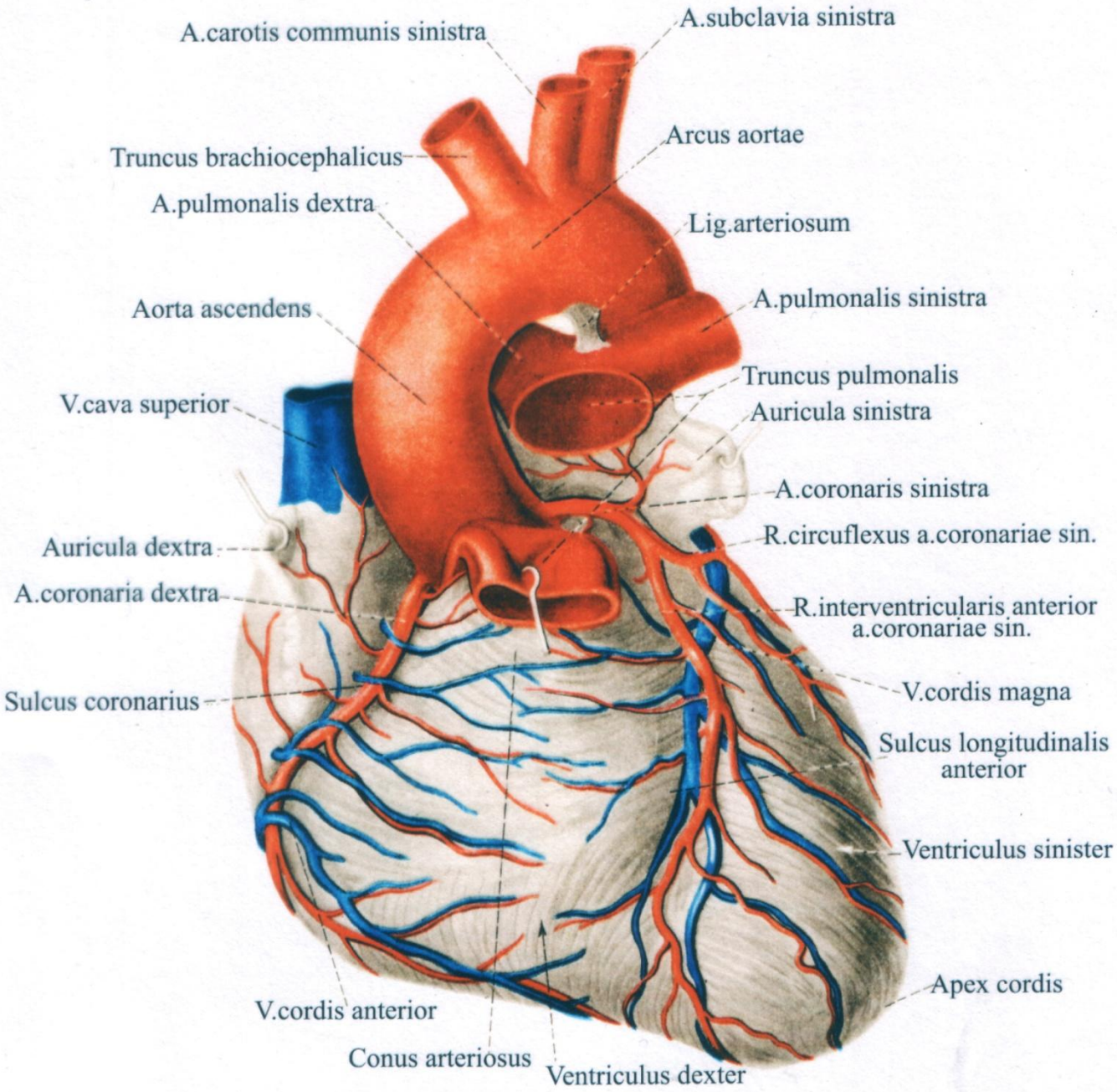
A.carotis communis sinistra
A.subclavia sinistra
Arcus aortae
Truncus brachiocephalicus
A.pulmonalis dextra
Lig.arteriosum
A.pulmonalis sinistra
Aorta ascendens
Truncus pulmonalis
V.cava superior
Auricula sinistra
A.coronaris sinistra
R.circuflexus a.coronariae sin.
Auricula dextra
A.coronaria dextra
R.interventricularis anterior
a.coronariae sin.
V.cordis magna
Sulcus coronarius
Sulcus longitudinalis
anterior
Ventriculus sinister
Apex cordis
V.cordis anterior
Conus arteriosus
Ventriculus dexter