

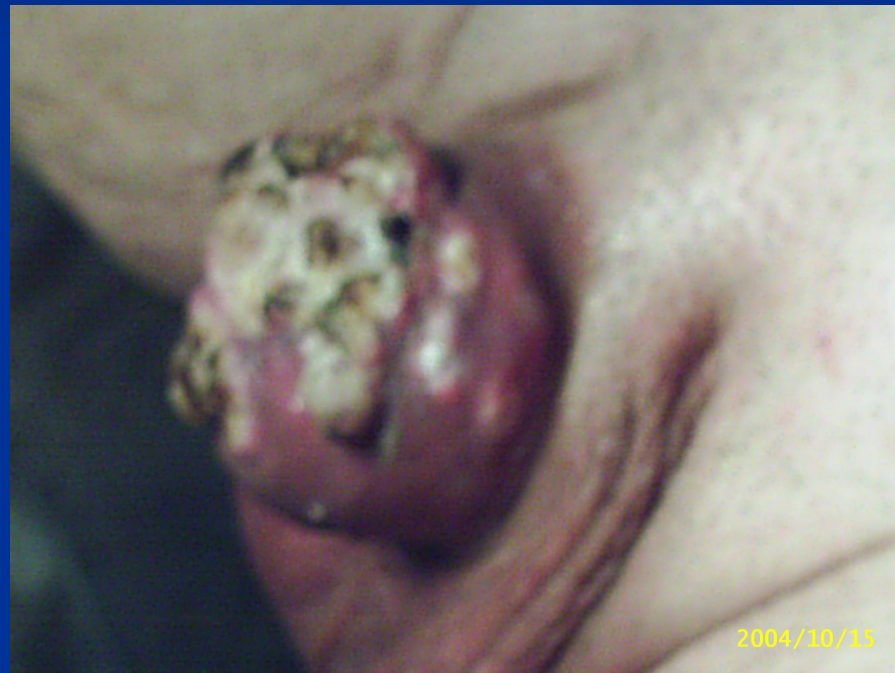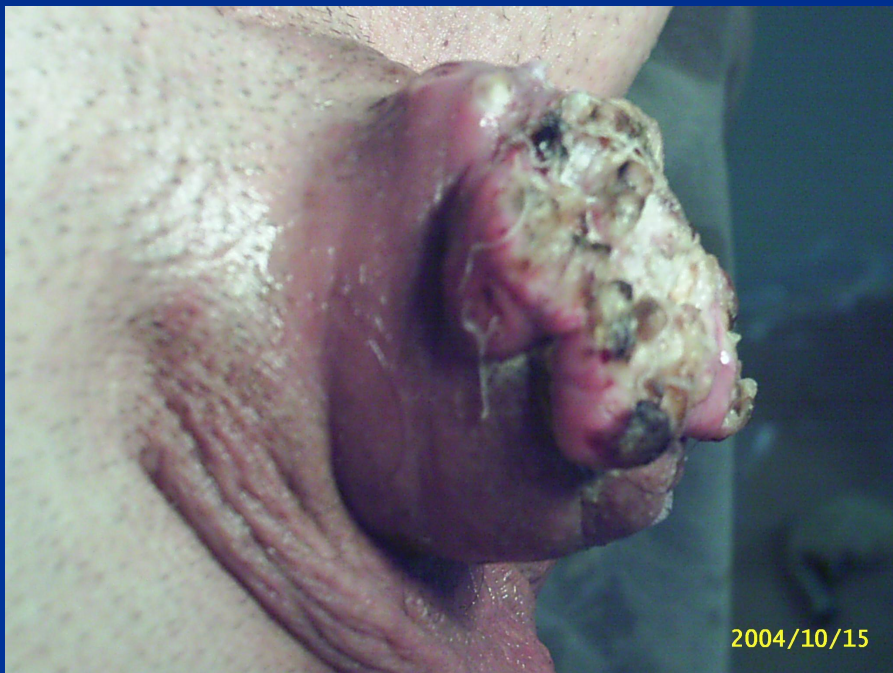# РАК ПОЛОВОГО ЧЛЕНА С МЕТАСТАЗОМ В ЛОХАНКУ ЛЕВОЙ ПОЧКИ И ПАРААОРТАЛЬНЫЕ ЛИМФОУЗЛЫ

представление клинического наблюдения и анализ литературы

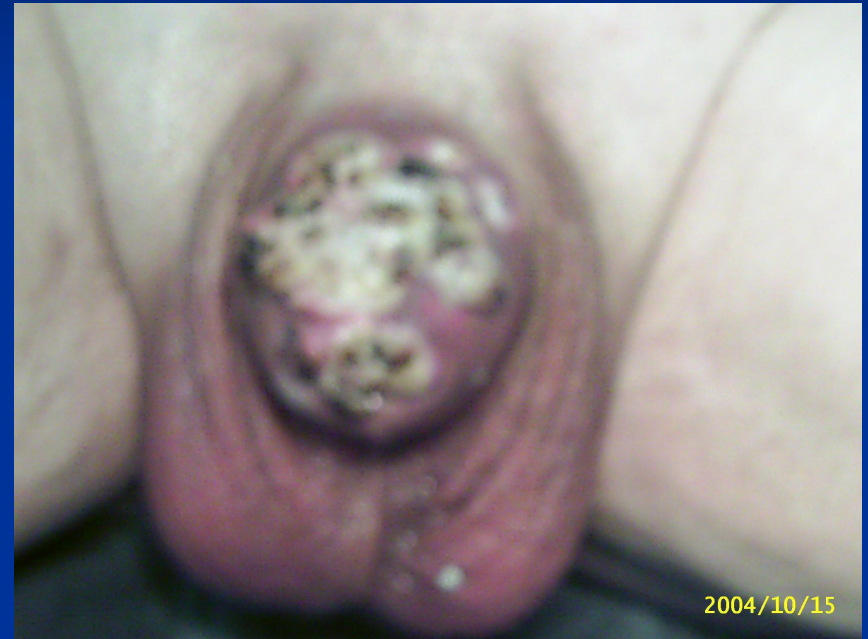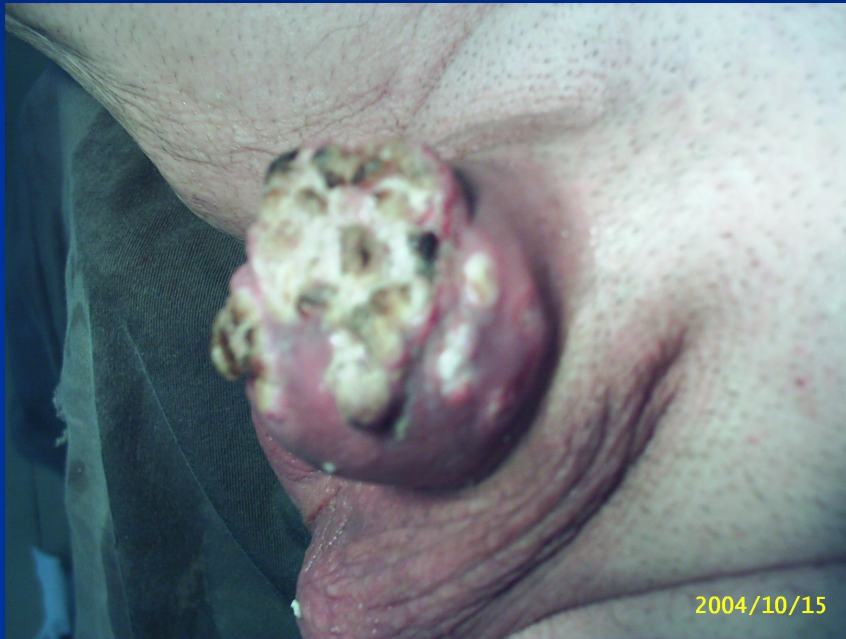МЦ «Сурб Нерсес Мец»,  
доктор медицинских наук  
Арутюнян Ерванд Сергеевич



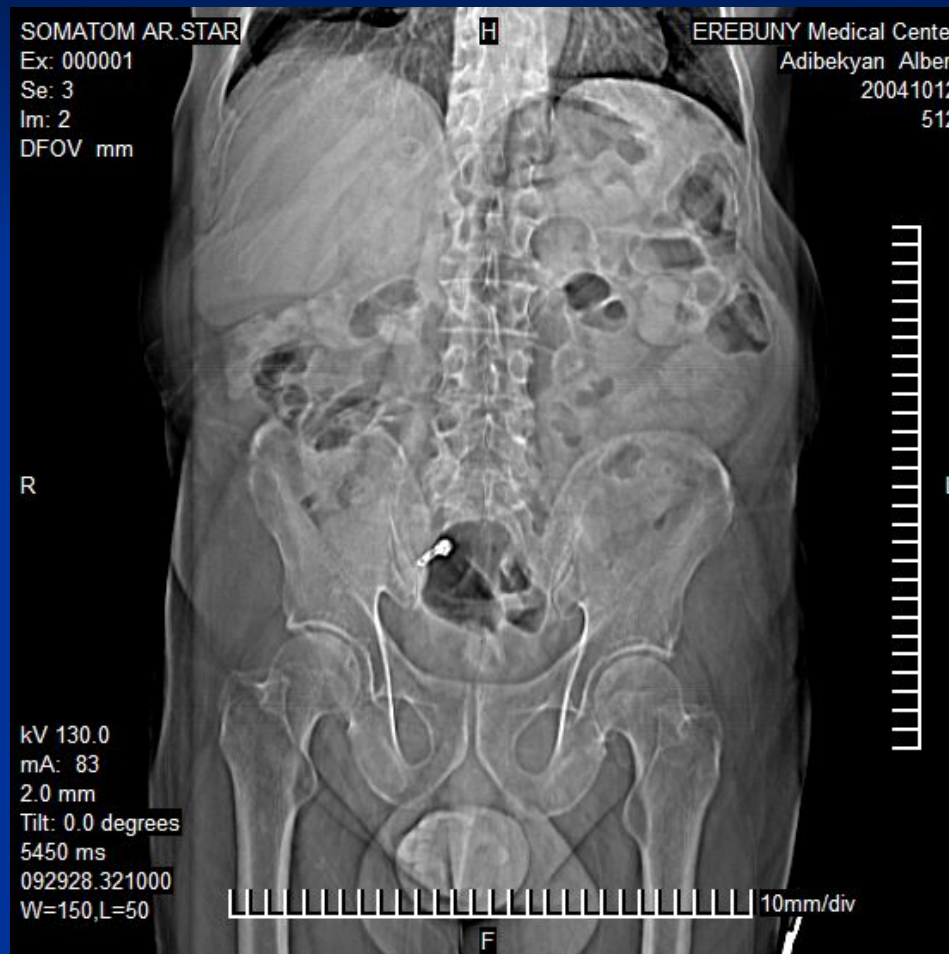# Внешний вид полового члена до операции



# Внешний вид полового члена до операции

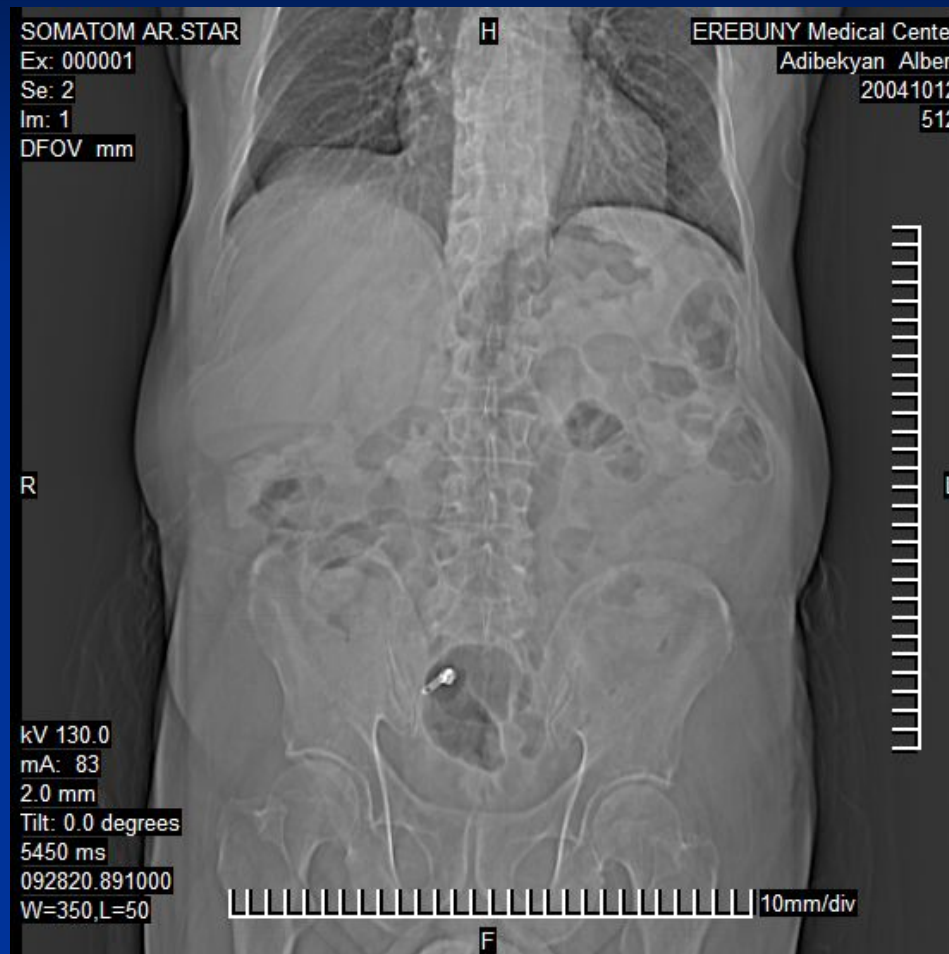


# Данные трехмерной КТ

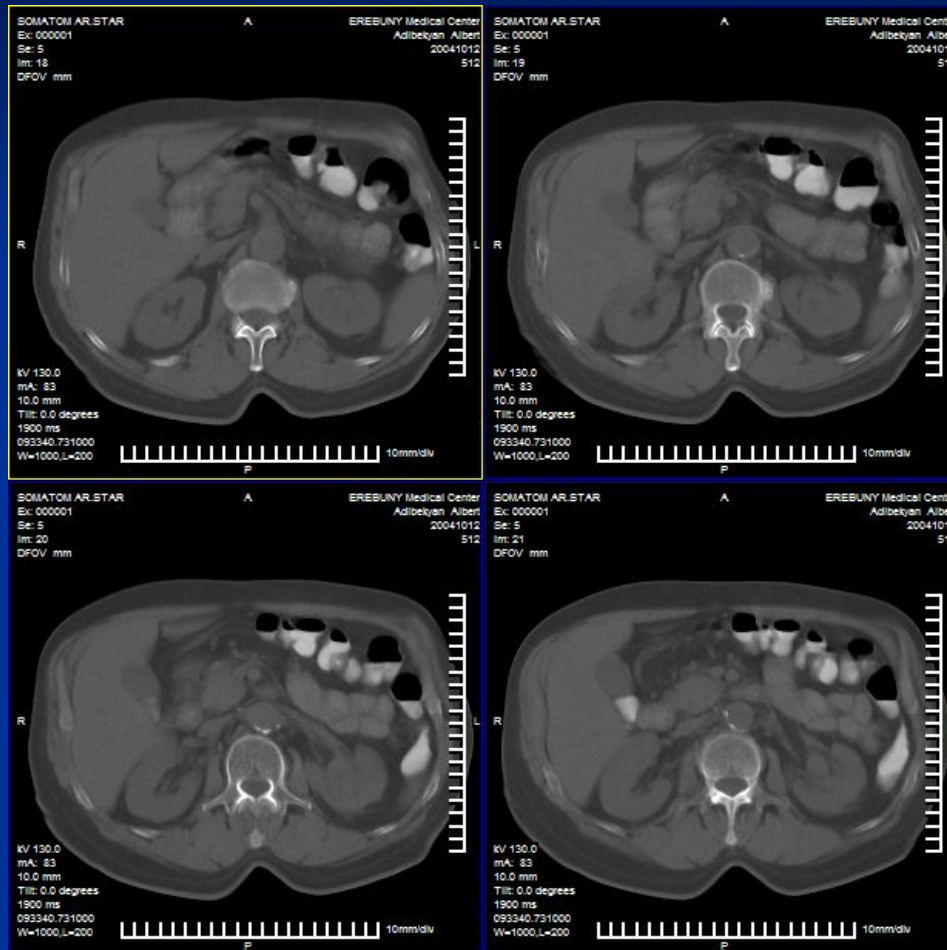




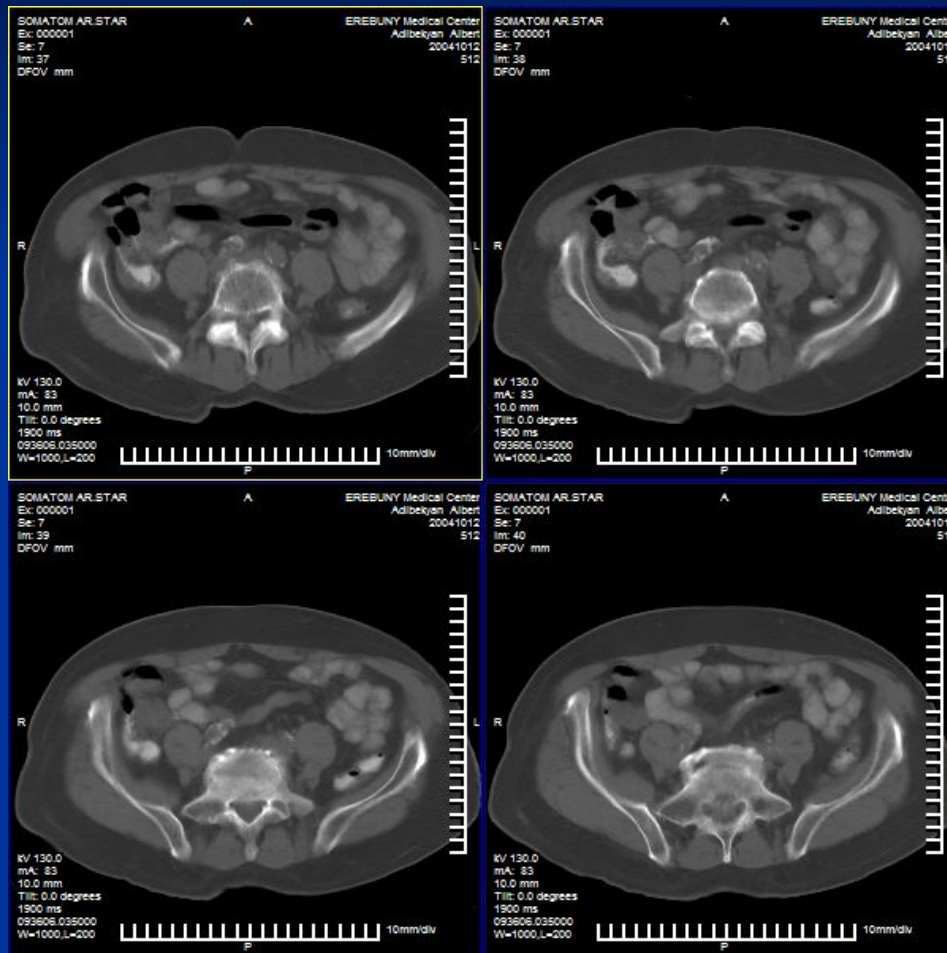
# Данные трехмерной КТ



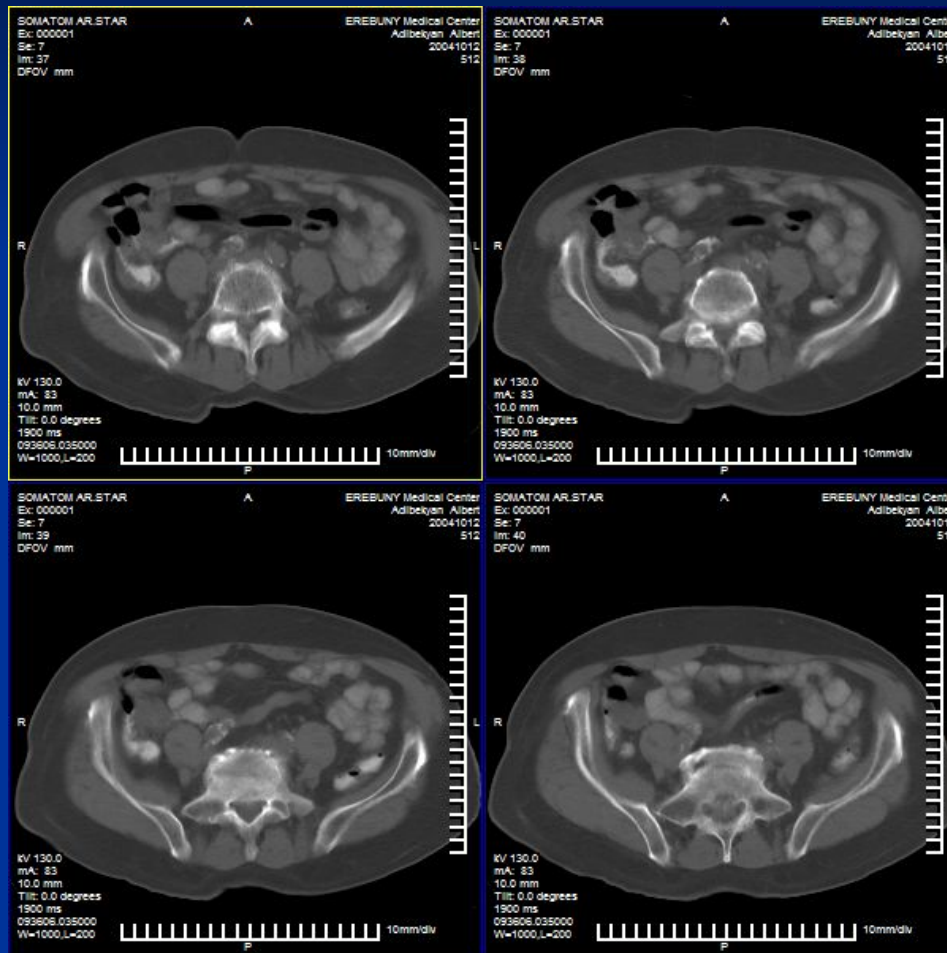
# Данные трехмерной КТ



# Данные трехмерной КТ

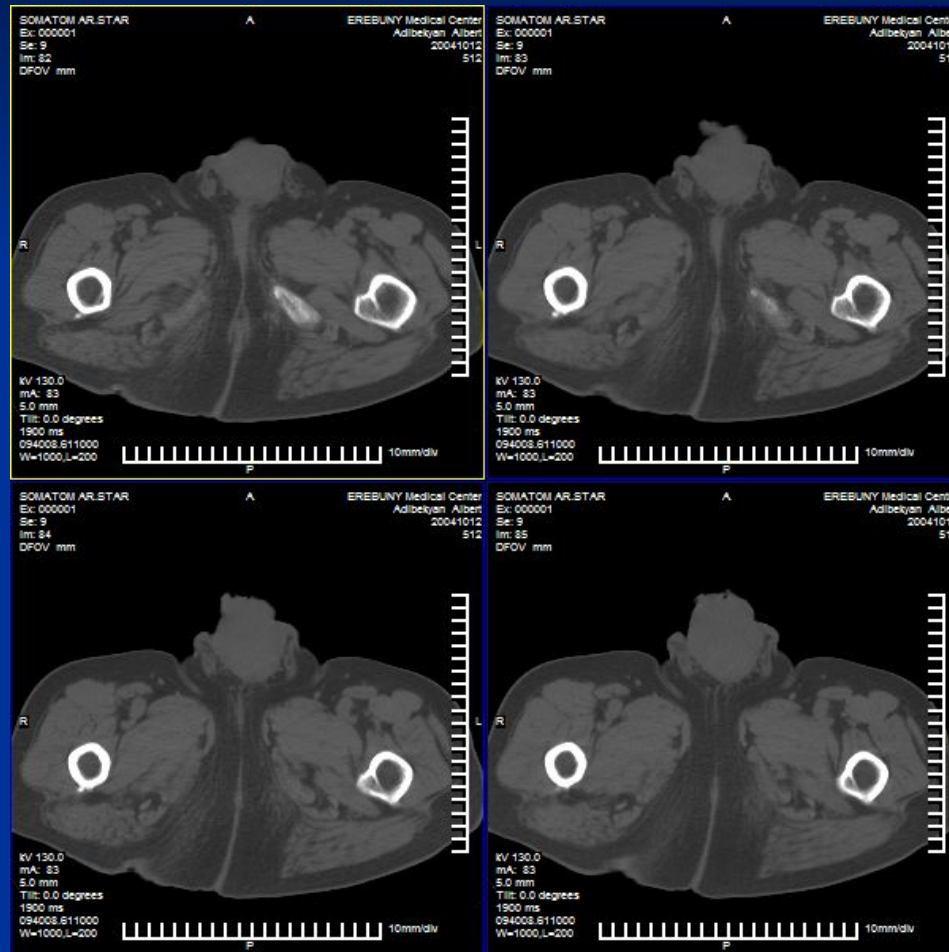


# Данные трехмерной КТ

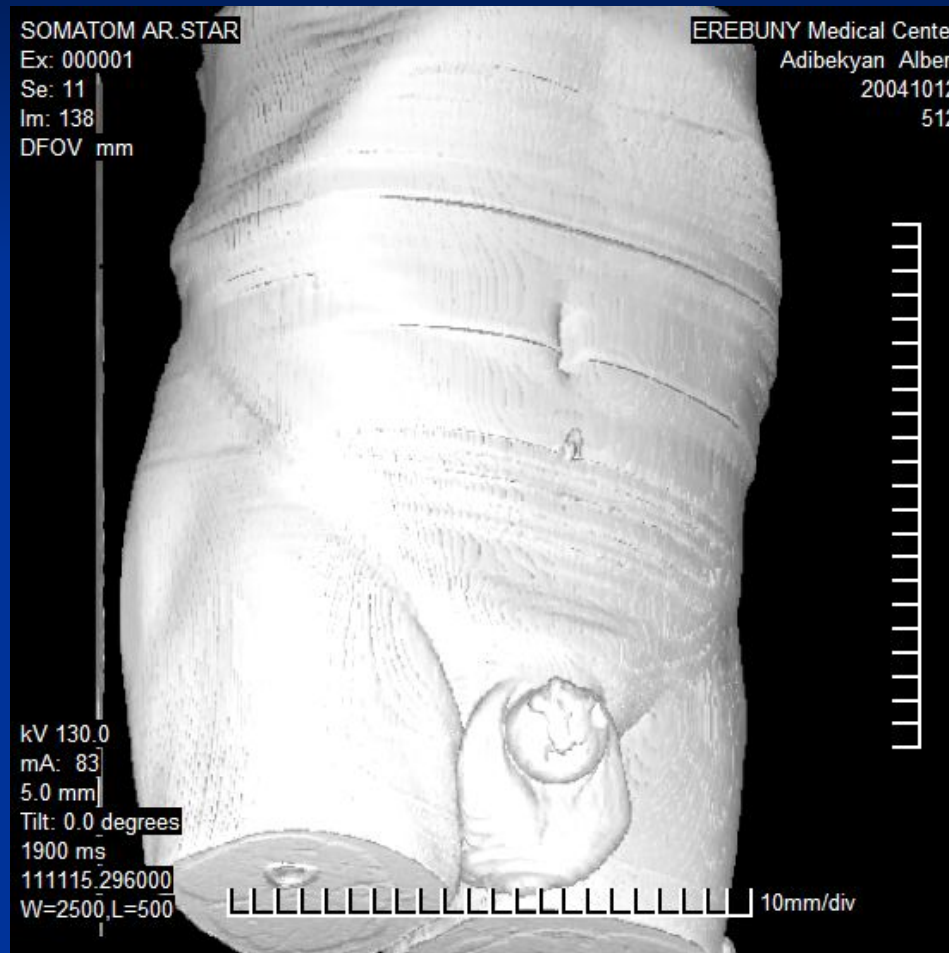




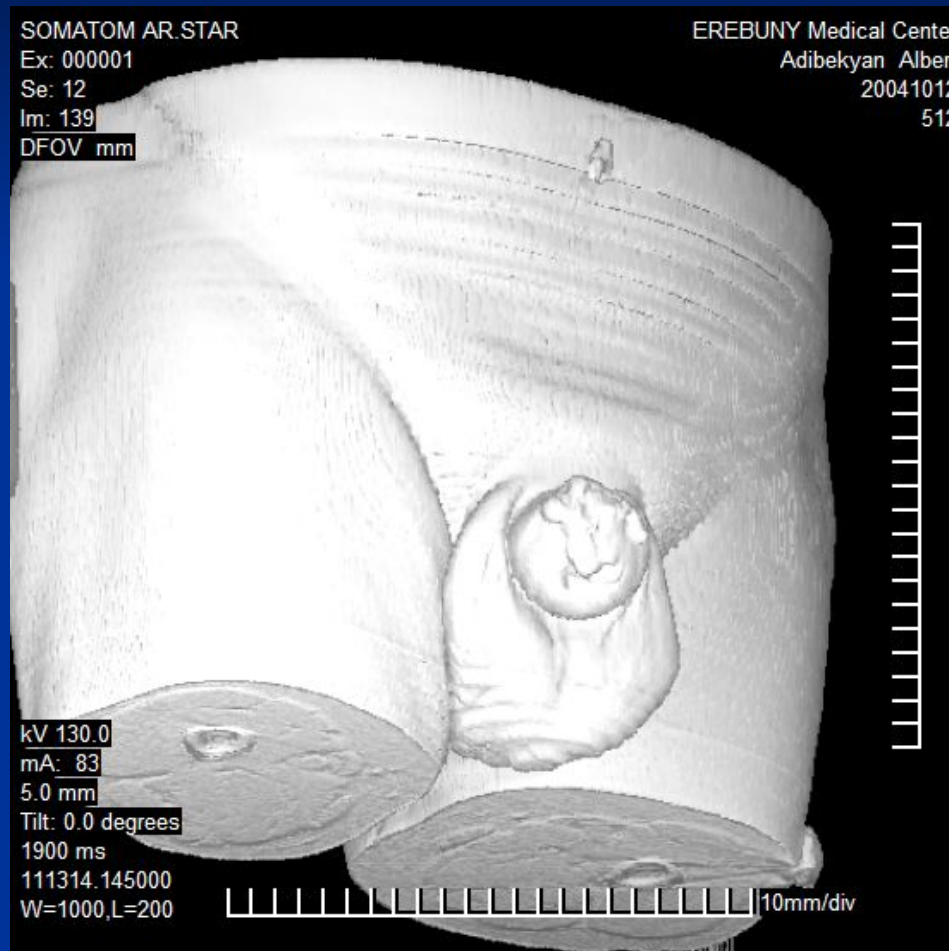
# Данные трехмерной КТ



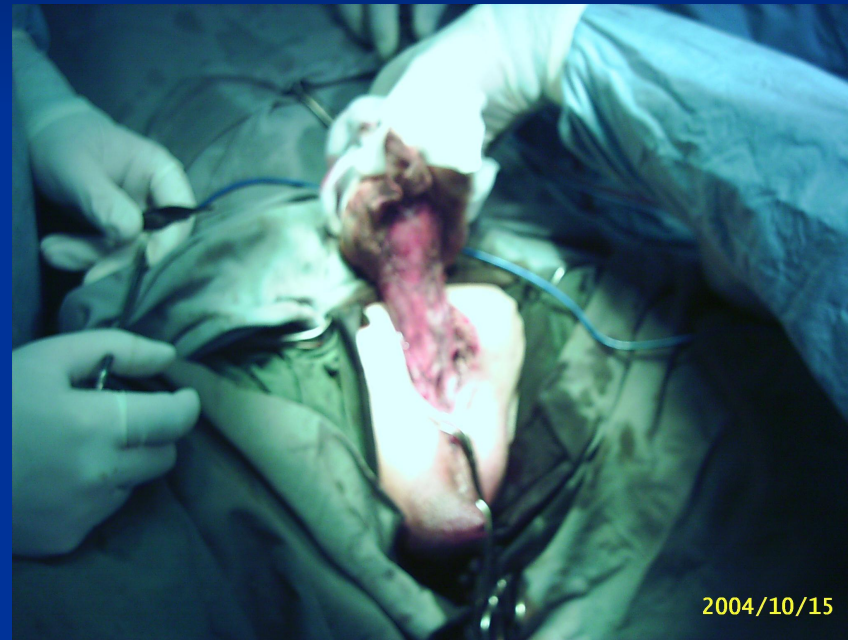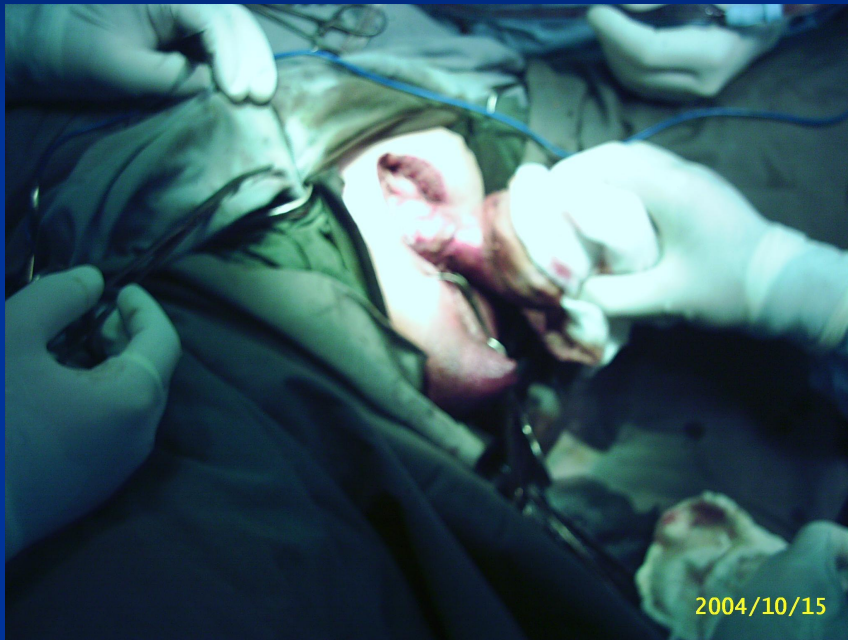# Данные трехмерной КТ



# Данные трехмерной КТ

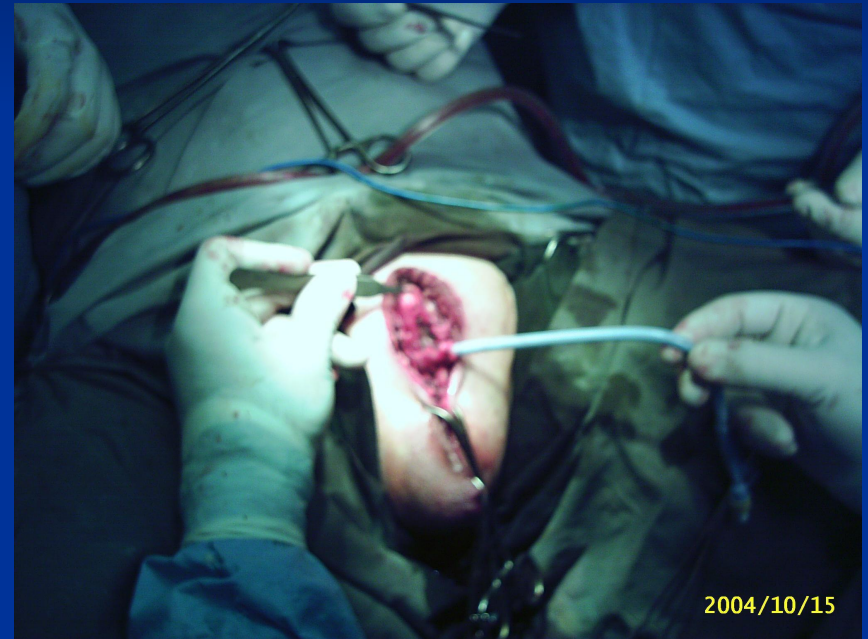
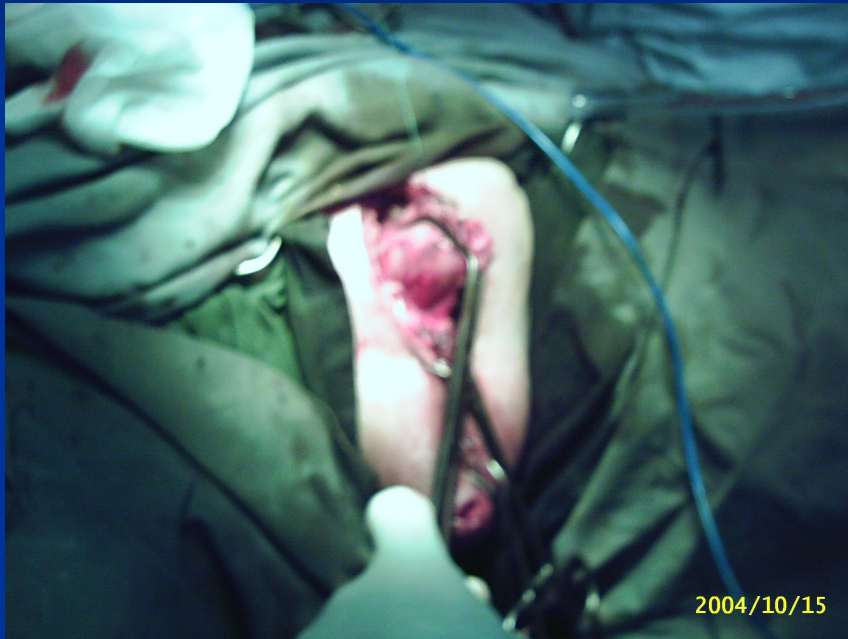

# Ход операции, мобилизация полового члена



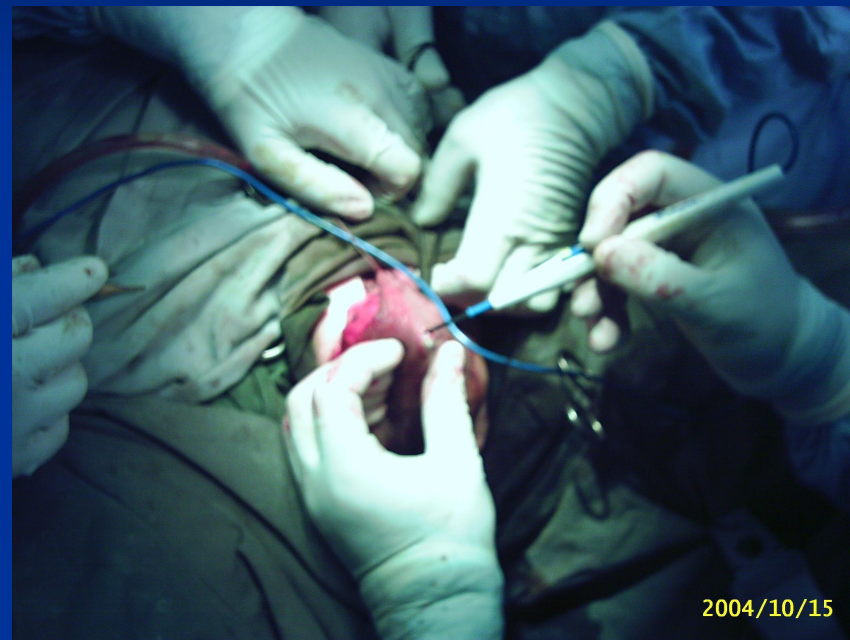
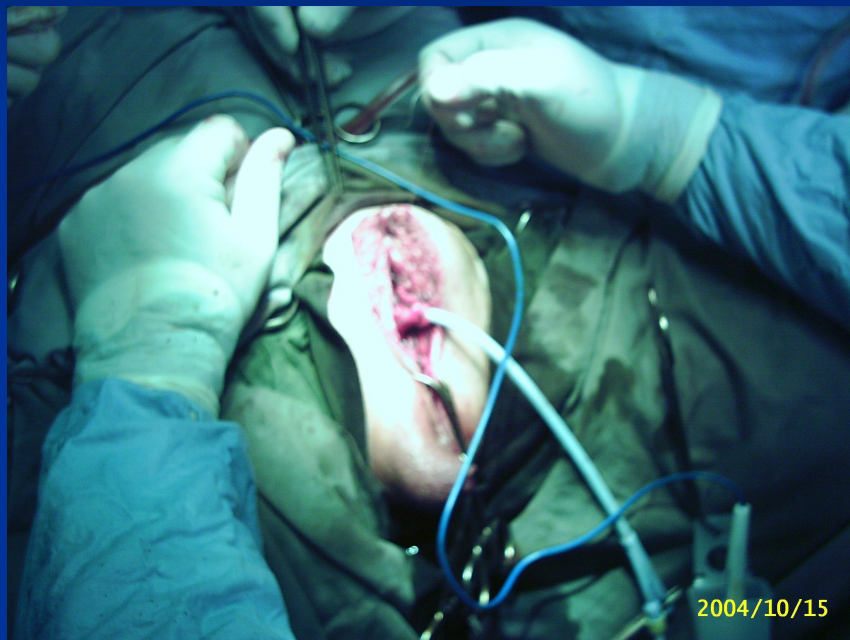

# Ампутация полового члена и мобилизация уретры

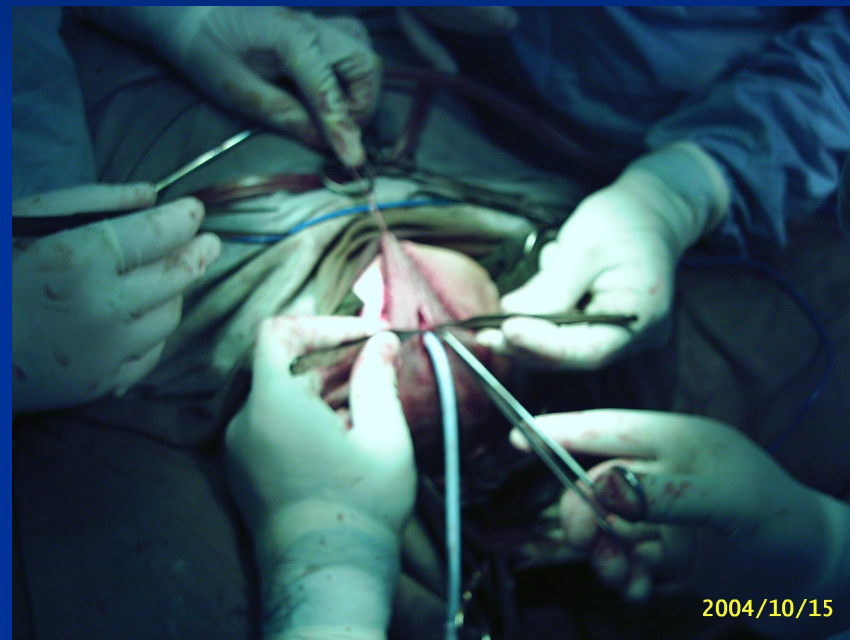
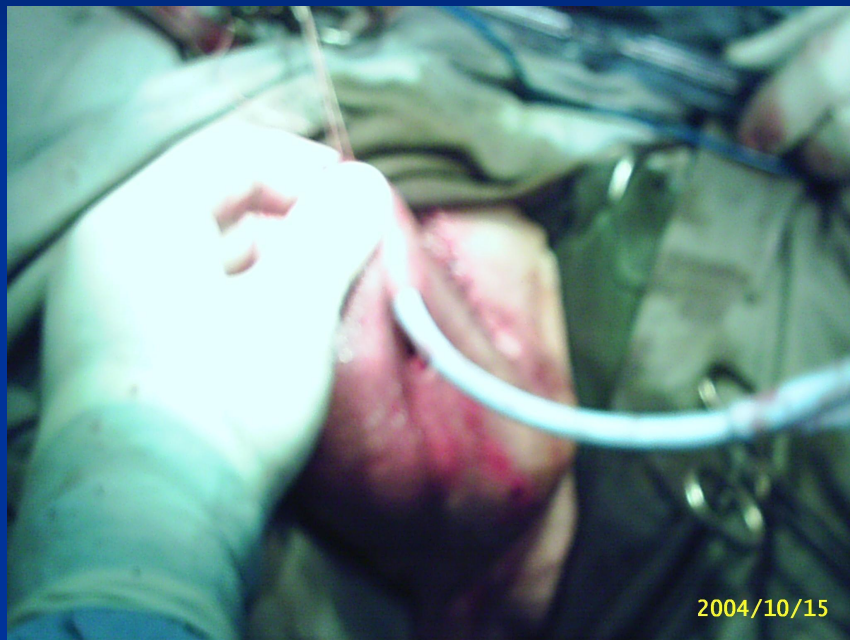




# Создание «неомератуса»



# Формирование неомеатуса





# Результат операции

