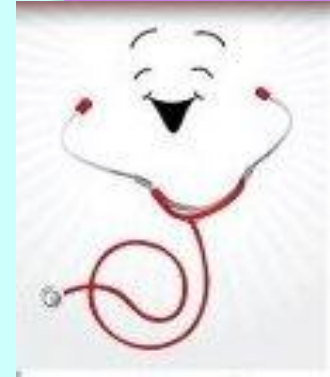
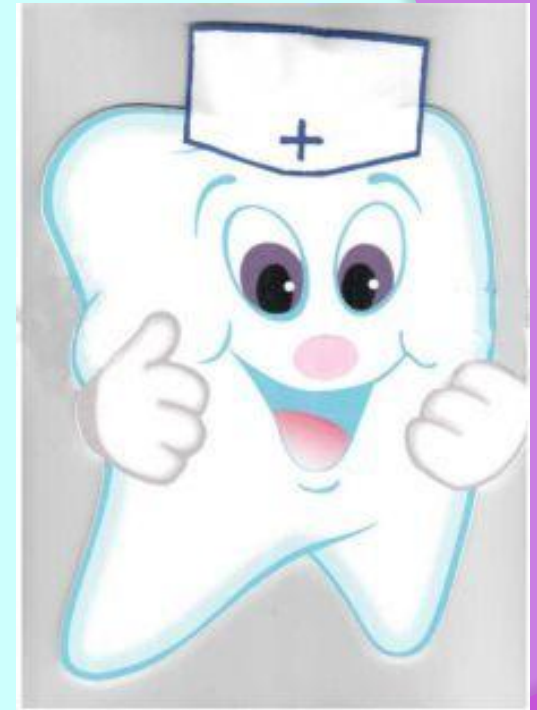
ВРЕМЕННОЕ ПЛОМБИРОВАНИЕ КОРНЕВЫХ КАНАЛОВ



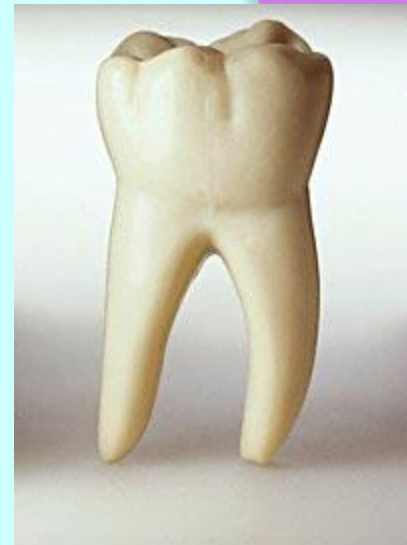
Временное пломбирование
корневых каналов - **заполнение**
корневых каналов пластичной
нетвердеющей пастой, на срок от
нескольких суток до нескольких
месяцев.

Через некоторое время после
достижения желаемого
результата или после окончания
терапевтического действия, паста
из канала удаляется.

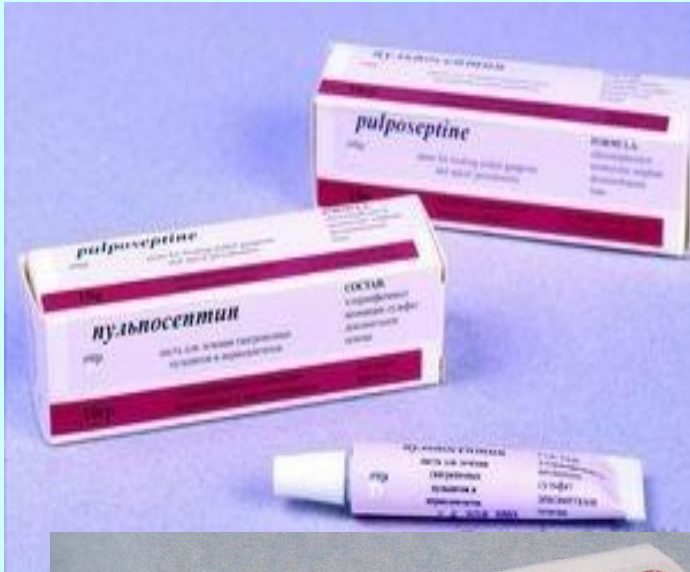

Временные нетвердеющие пасты:

- ✓ Пасты на основе антибиотиков и кортикостероидных препаратов.
- ✓ Пасты на основе метронидазола.
- ✓ Пасты на основе антисептиков длительного действия.
- ✓ Пасты на основе гидроксида кальция.

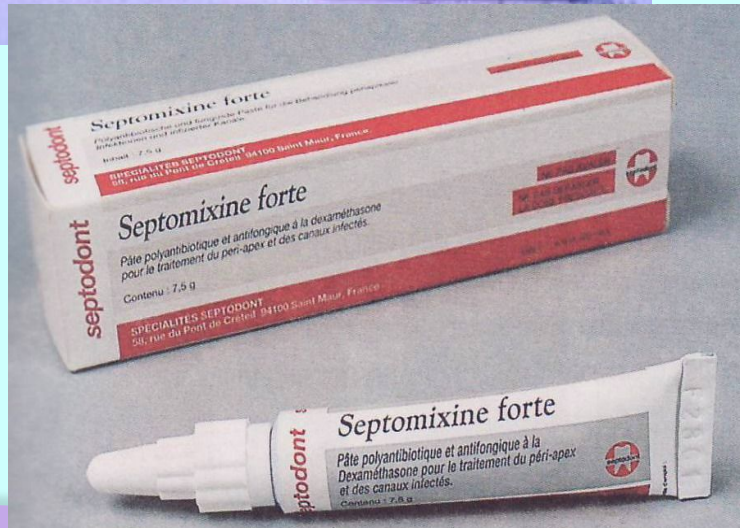

Пасты на основе антибиотиков и кортикостероидных препаратов.

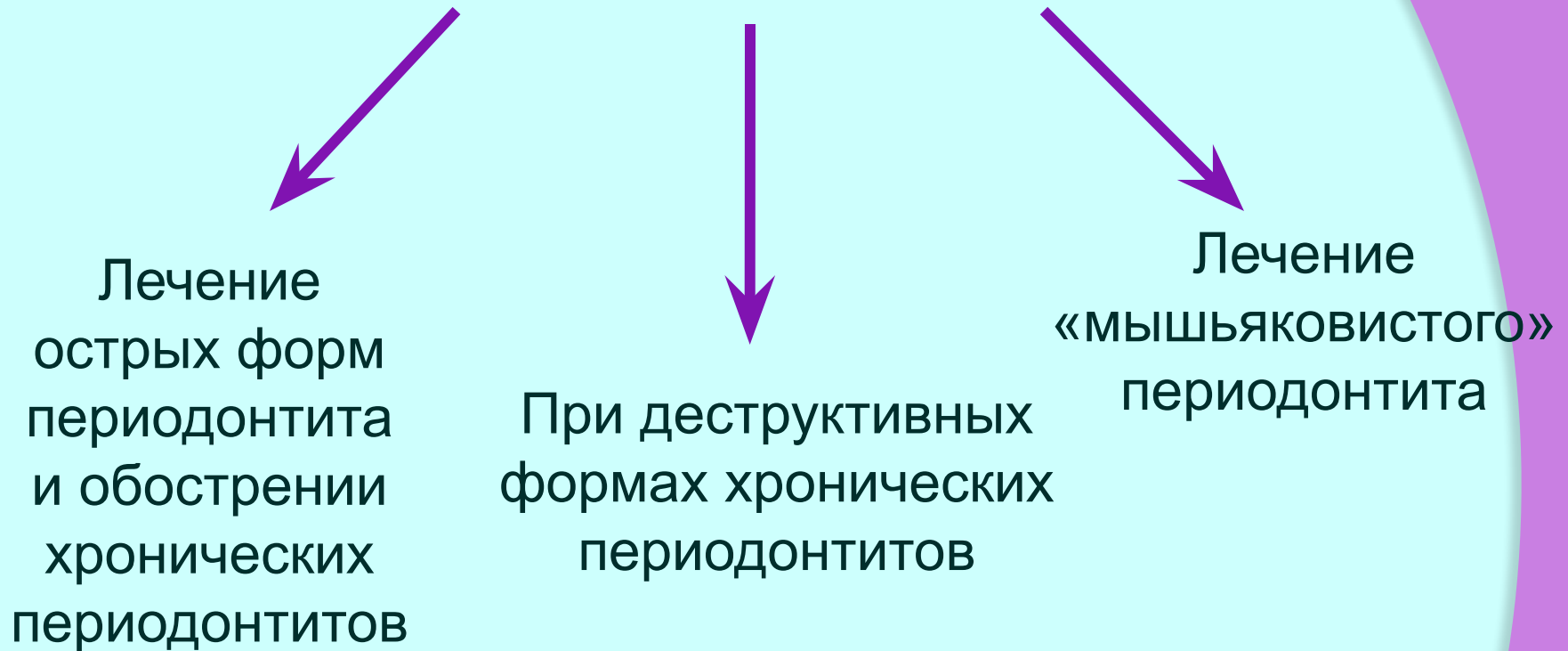

Основные компоненты:

- два-три антибиотика с широким диапазоном антибактериального и противогрибкового действия
- Кортикостероид (дексаметазон, гидрокортизон)
- рентгеноконтрастный наполнитель



Показания к применению

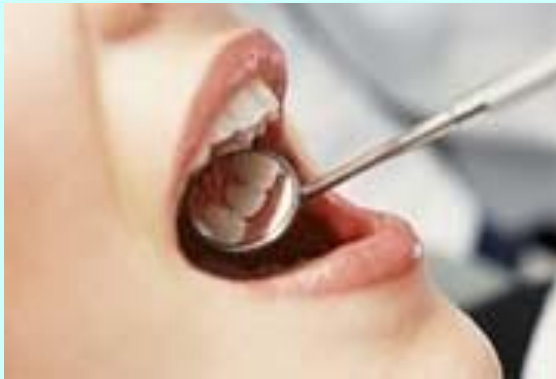

При деструктивных формах периодонтита рекомендуется выведение пасты за верхушку.

Свойства:

Положительные:

- Бактериостатический эффект.
- Противовоспалительный эффект.
- Безвреден для периапикальных тканей

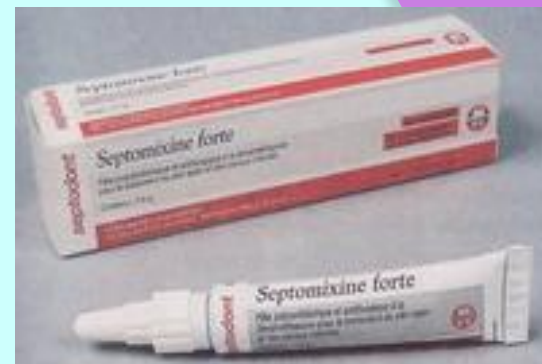

Отрицательные:

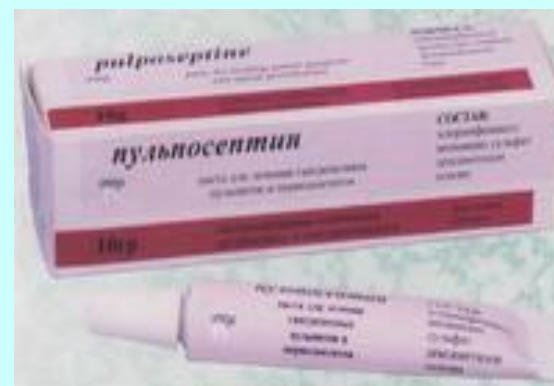- Содержит сильные антибиотики, поэтому не применяется в детской стоматологии.
- Паста обладает сильным, но непродолжительным действием (вносится в канал срок от 3-7 суток)

Представители:

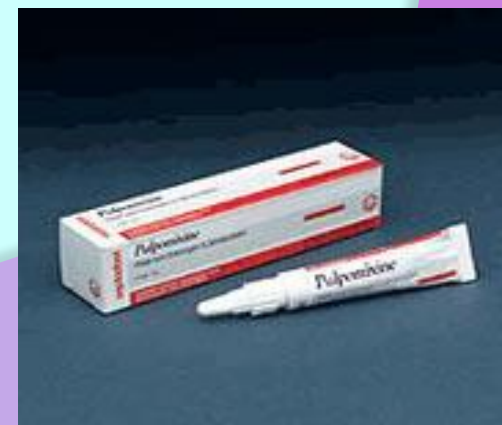- «Септомиксин форте» фирмы «Septodont»



- «Пульпосептин» («Омега»)



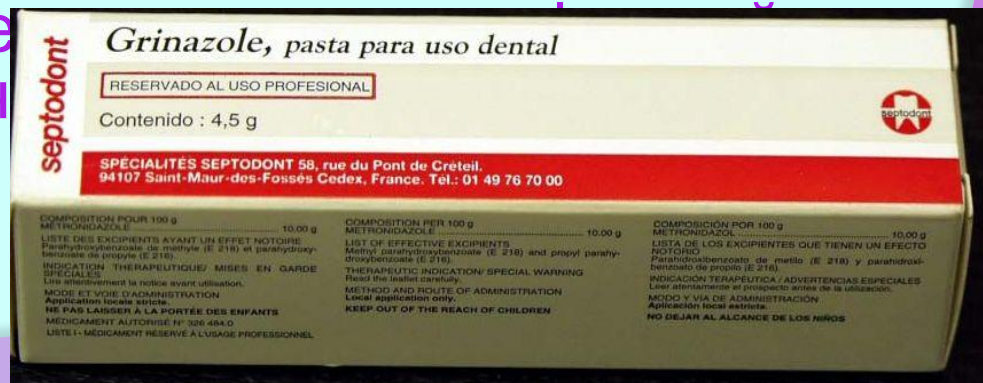- «Пульпомиксин» («Septodont»)



Пасты на основе метронидазола

Свойства:

- Подавляют анаэробную микрофлору
- Останавливают катаболические разрушения тканей
- Блокирует воспалительные явления на биохимическом уровне
- Отсутствие аллергических реакций и явлений привыкания к данному препарату.
- Предотвращается вторичное инфицирование полости рта и улучшение заболевания.

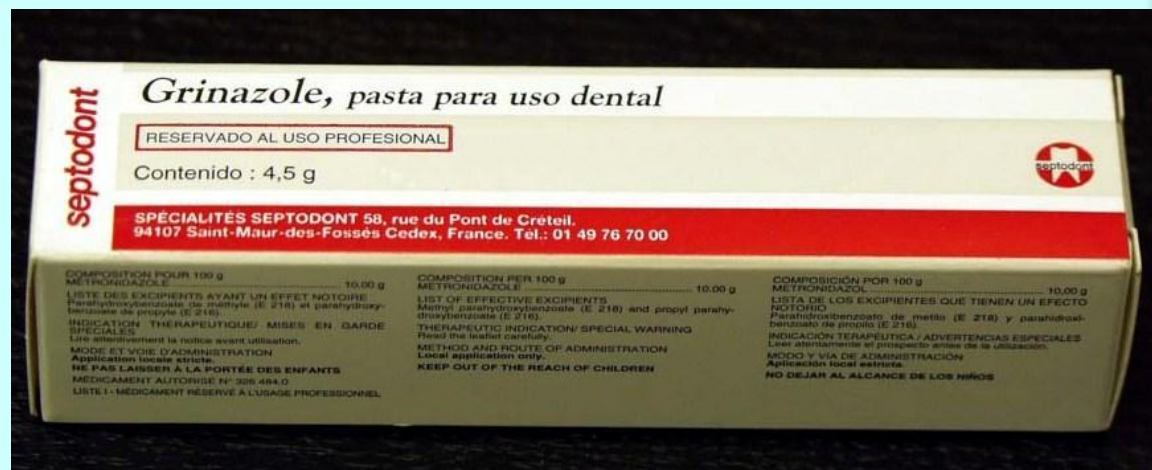


Пасты на основе метронидазола предназначены для сильно инфицированных каналов корней зубов (при гангренозном пульпите, острых и хронических периодонтитах). Эти пасты предназначены для активного лечения, поэтому пасту в канале меняют ежедневно, до полного исчезновения всех симптомов заболевания.



Представители:

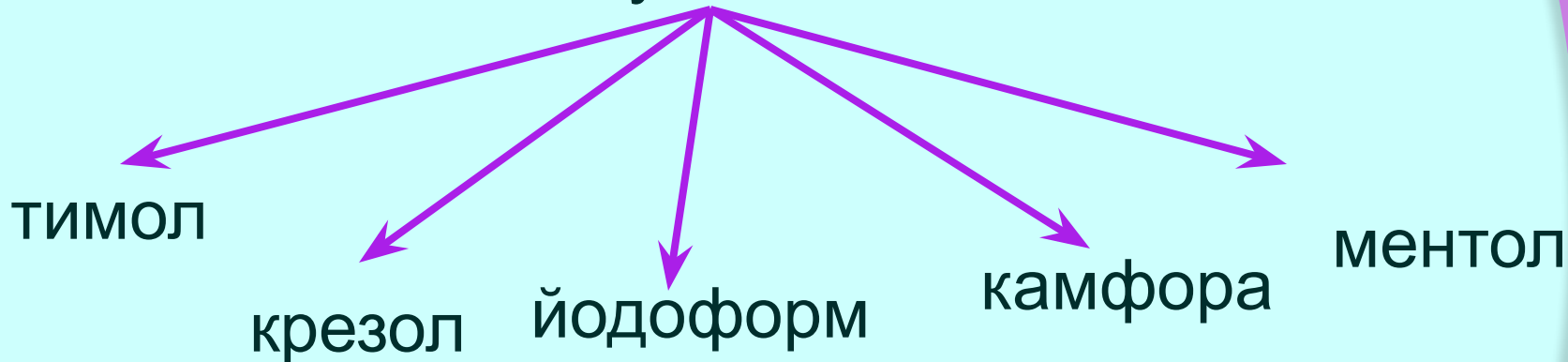
- ◎ «Гриназол» («Septodont»)
- ◎ Суспензия на основе метронидазола с линкомицином на эвгеноле.
- ◎ 10% метронидазоловая паста.



Пасты на основе антисептиков длительного действия

Состав:

Сильнодействующие антисептики

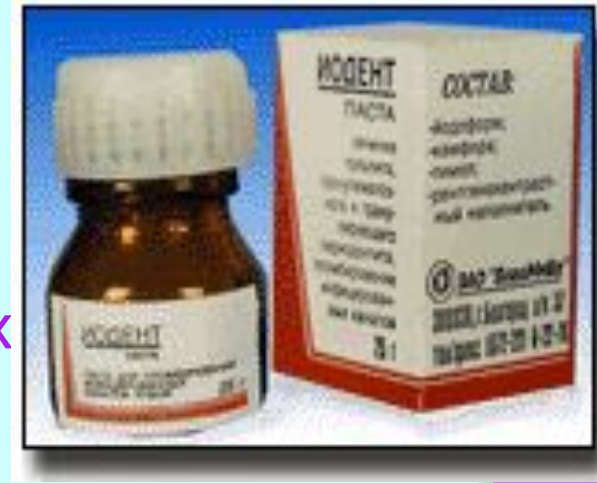

Рентгеноконтрастный наполнитель

Представитель: «Темпофор» («Septodont»)

Свойства:

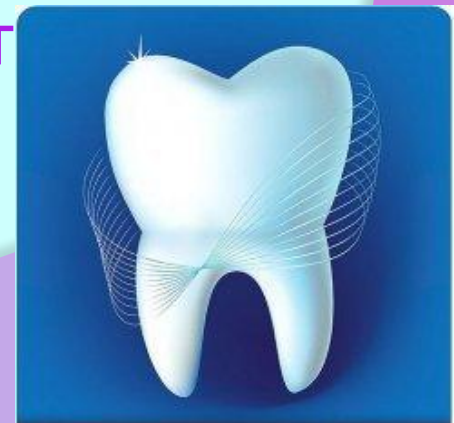- ❑ Медленно рассасываются в каналах
- ❑ Рентгеноконтрастны
- ❑ Обладают дезинфицирующим и дезодорирующим действием
- ❑ Стимулируют защитные свойства тканей периодонта
- ❑ Не препятствуют развитию зачатка постоянного зуба
- ❑ Позволяет избежать болезненных явлений после пломбирования зуба



Пасты на основе гидроксида кальция

Свойства:

- Оказывает бактерицидное действие ($\text{pH} \geq 12$)
- Разрушает некротизированные ткани
- Стимулирует остео-, дентино- и цементогенез
- Обладает продолжительным действием
- Кровоостанавливающее действие



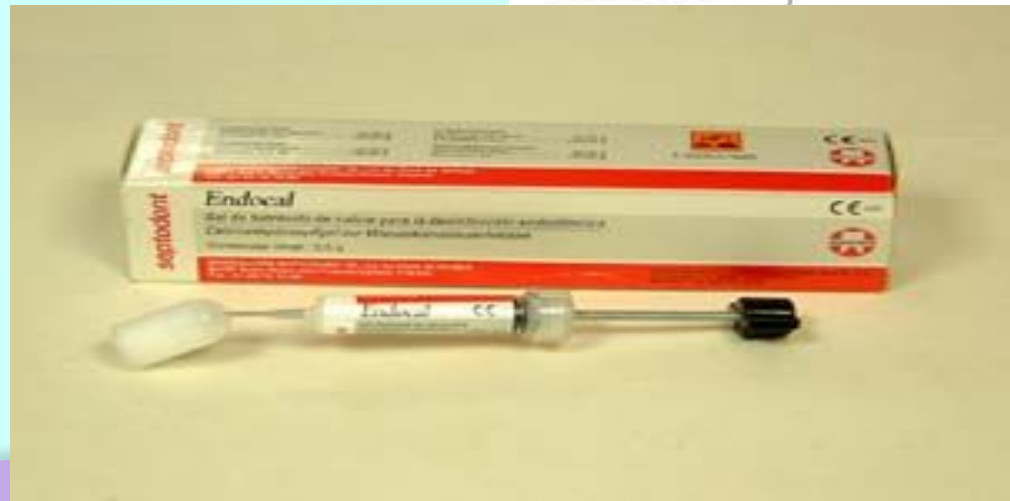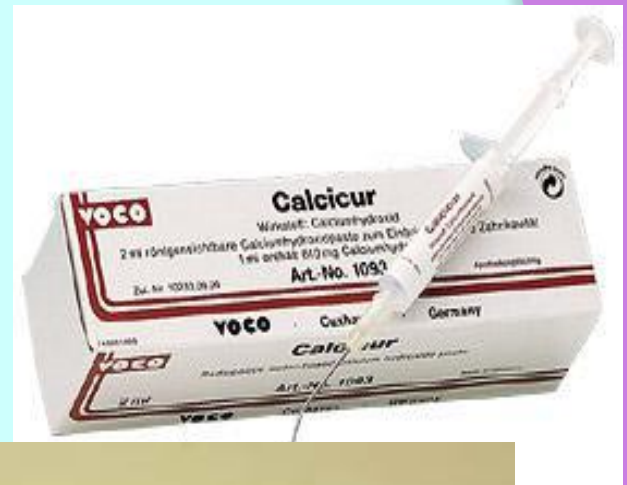Показания к применению:

- 1. Периапикальные очаги деструкции костной ткани.
- 2. Лизис верхушки корня зуба.
- 3. Влажные корневые каналы.
- 4. Внутренняя резорбция корня.
- 5. Поперечный перелом корня.
- 6. Перфорация стенки корня.
- 7. Эндодонтическое лечение молочных зубов и зубов с несформированными корнями.



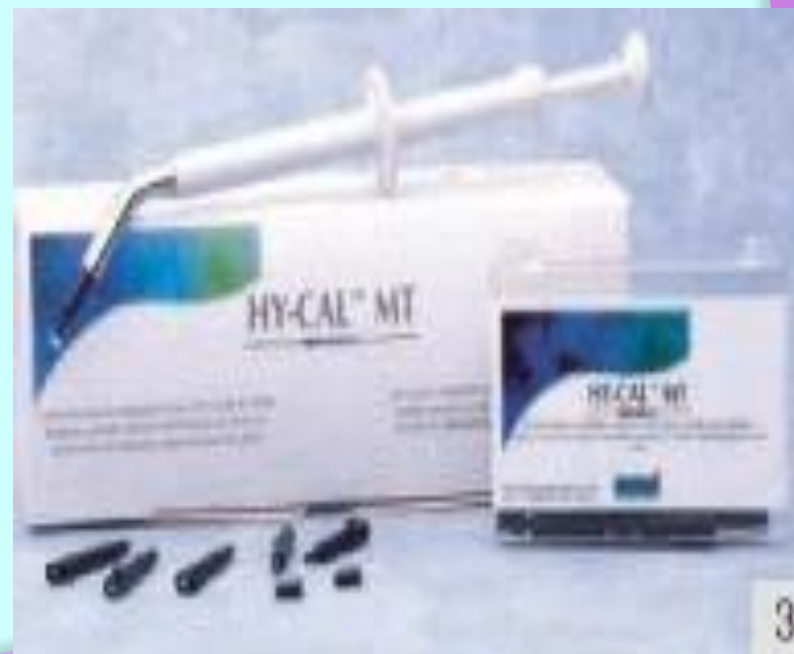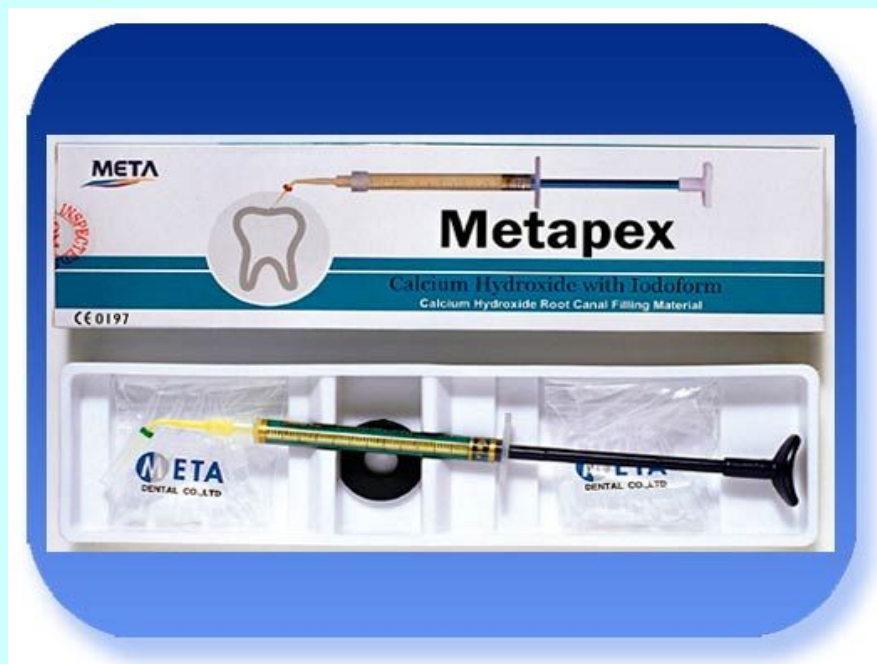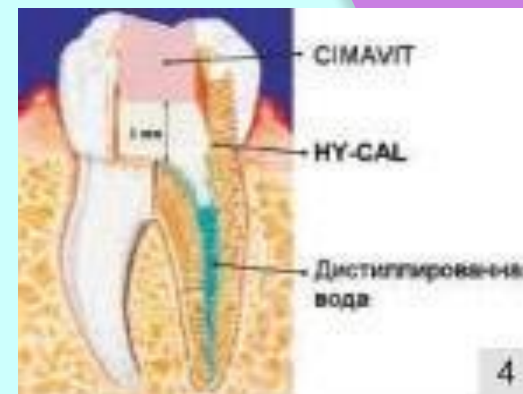Представители :

- Гидроксид кальция 100% («Septodont»)
- Calcicur («VOCO»)
- Calasept («Nordiska Dental»)
- Ultra Cal XS («Ultradent»)
- Эндокаль («Endocal»)

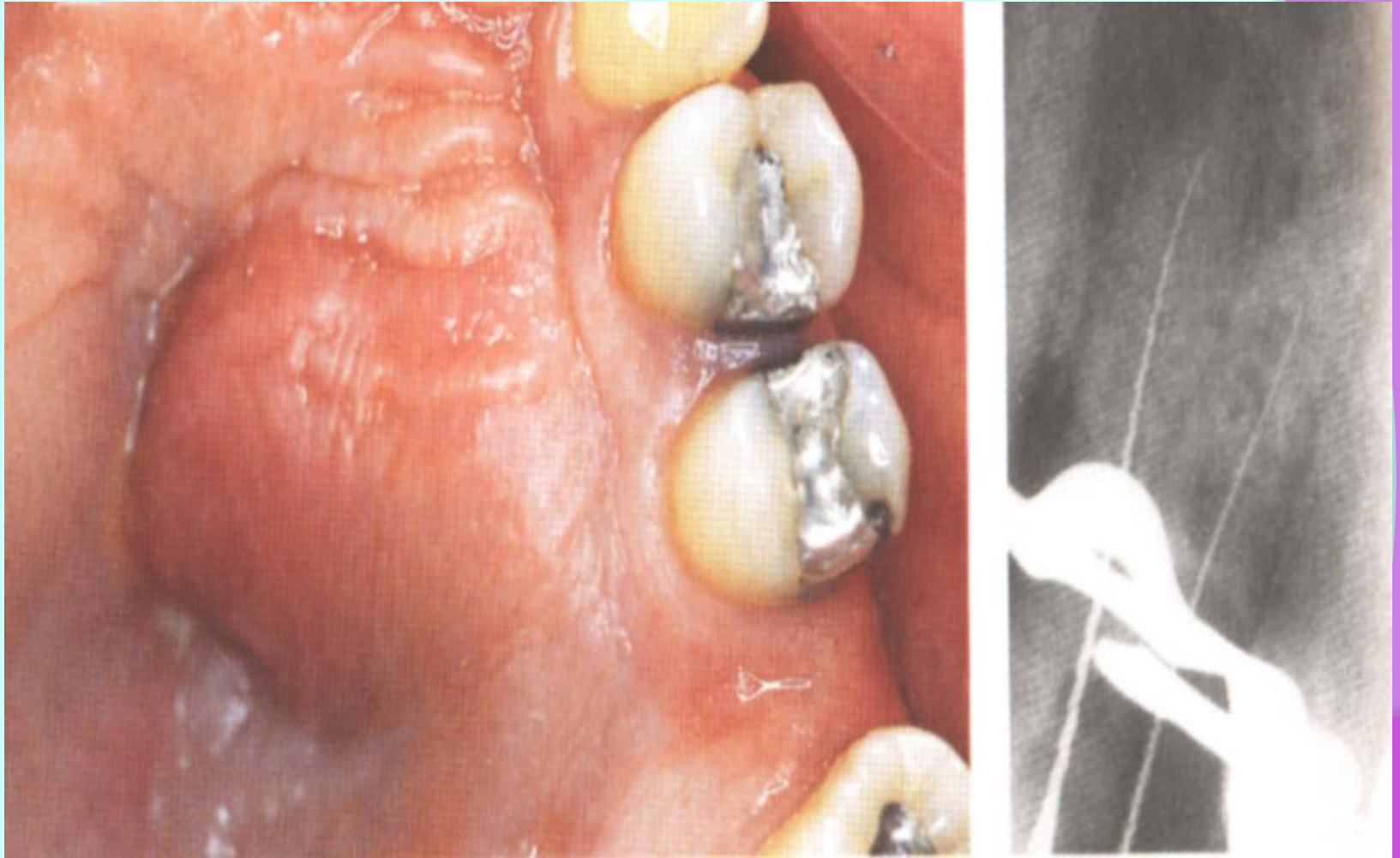


Представители:

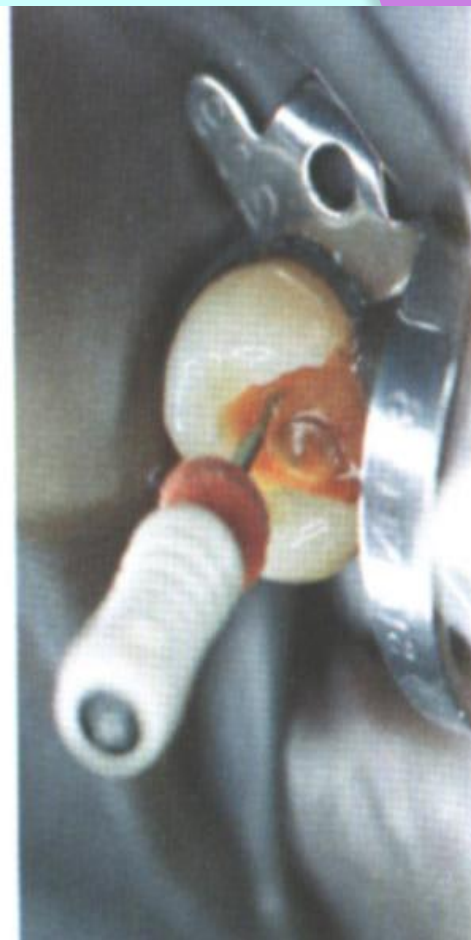
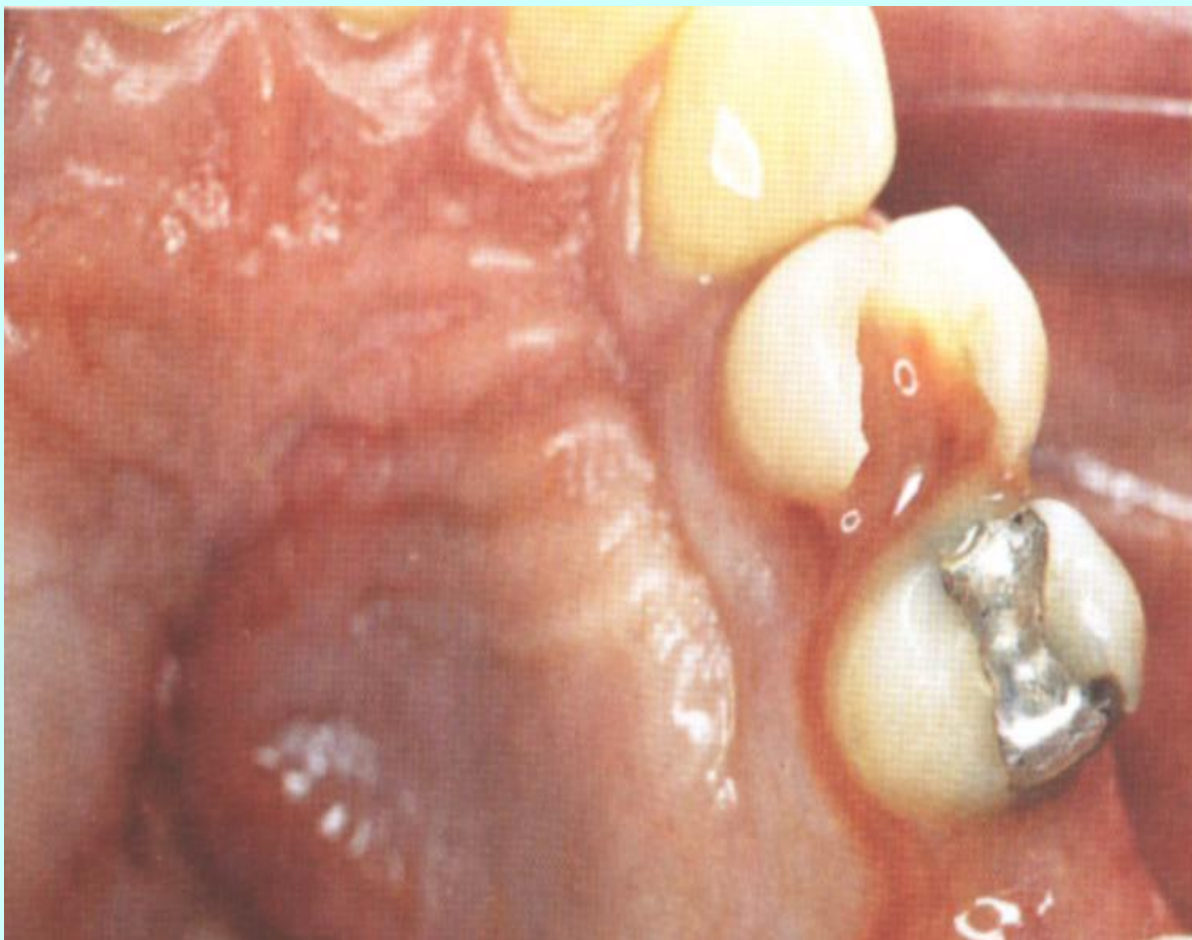- HY-CAL («Pierre Rolland»)
- Calasept («Nordiska Dental»)



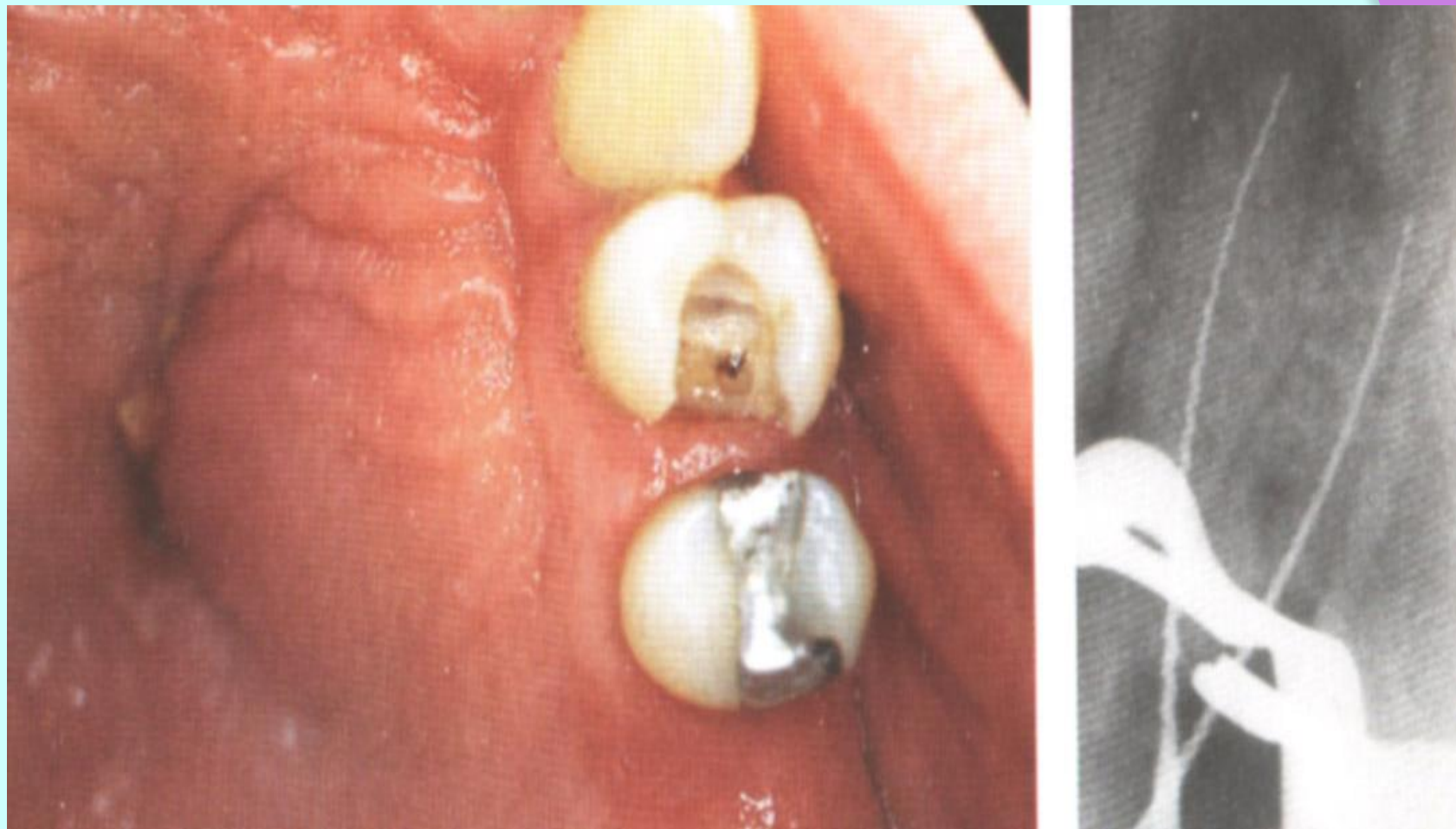
Небный абсцесс

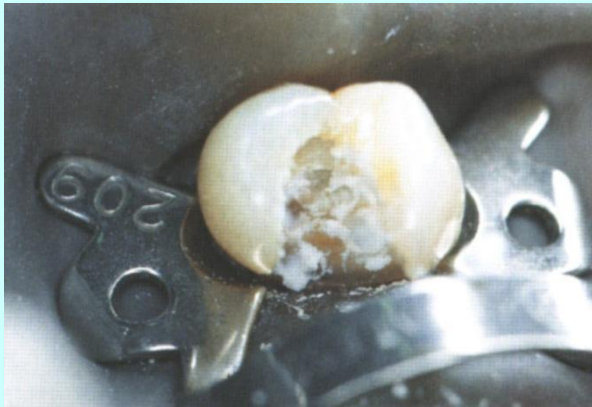

Дренирование через корневые каналы



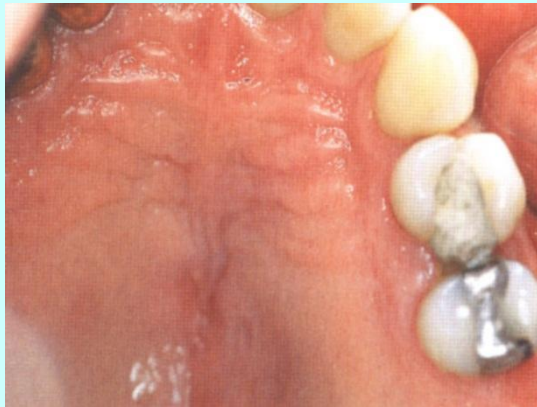Обработка корневых каналов





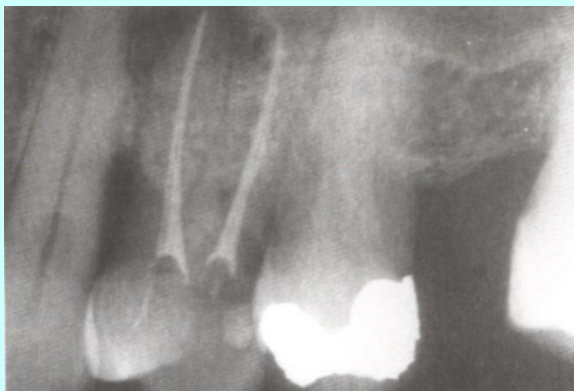Временная повязка.

После обработки и высушивания корневых каналов они были плотно заполнены гидроксидом кальция. Длительный эффект можно получить только в том случае, если антибактериальная повязка контактирует со стенками канала.



Антибактериальный эффект.

Спустя 3 месяца клинические симптомы абсцесса исчезли. Временная пломба была интактной и защищала полость зуба от повторного инфицирования.



Пломбирование корневых каналов.

Корневые каналы запломбированы гуттаперчей и силером методом латеральной конденсации. Наблюдается уменьшение в размерах участка периапикального разрежения.

Спасибо за внимание!

