

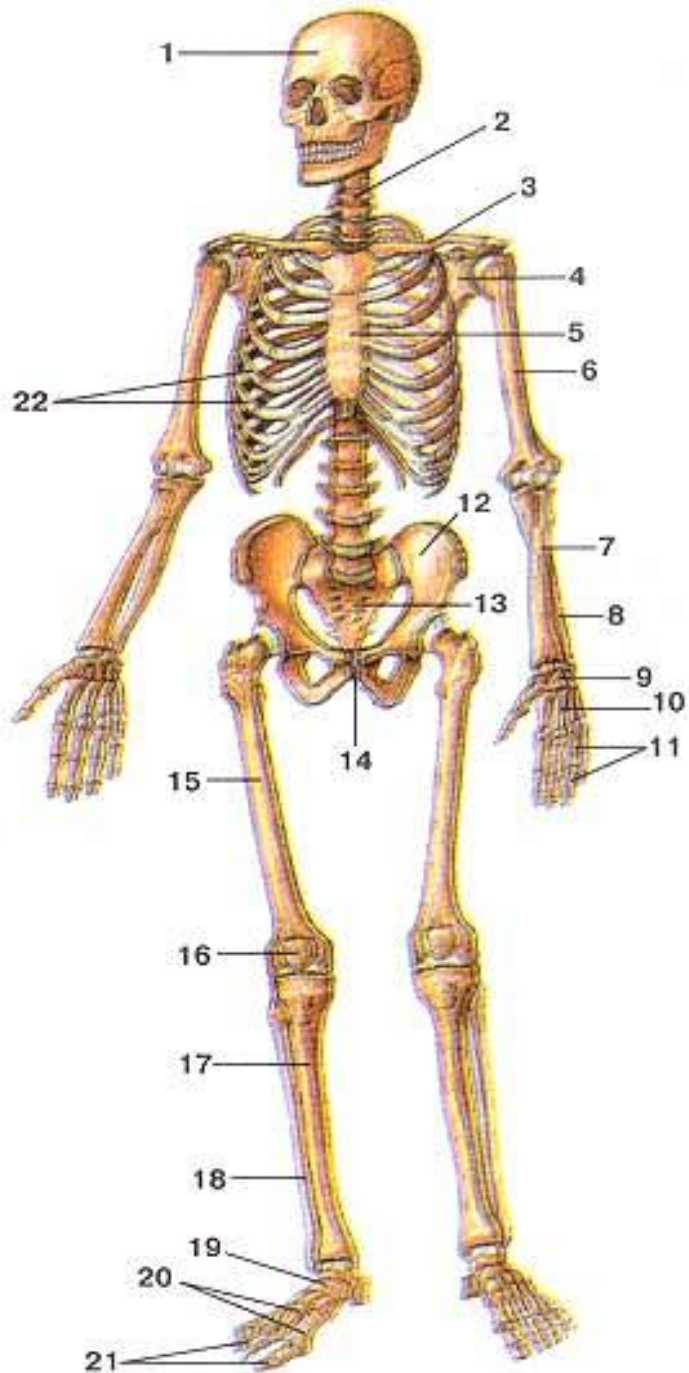
ТЕМА:

« ПЕРВАЯ помощь при
травмах и переломах»»

Учитель ОБЖ
Герасимова Ирина Григорьевна
Гимназия № 3
г. Дубна Московской области

У

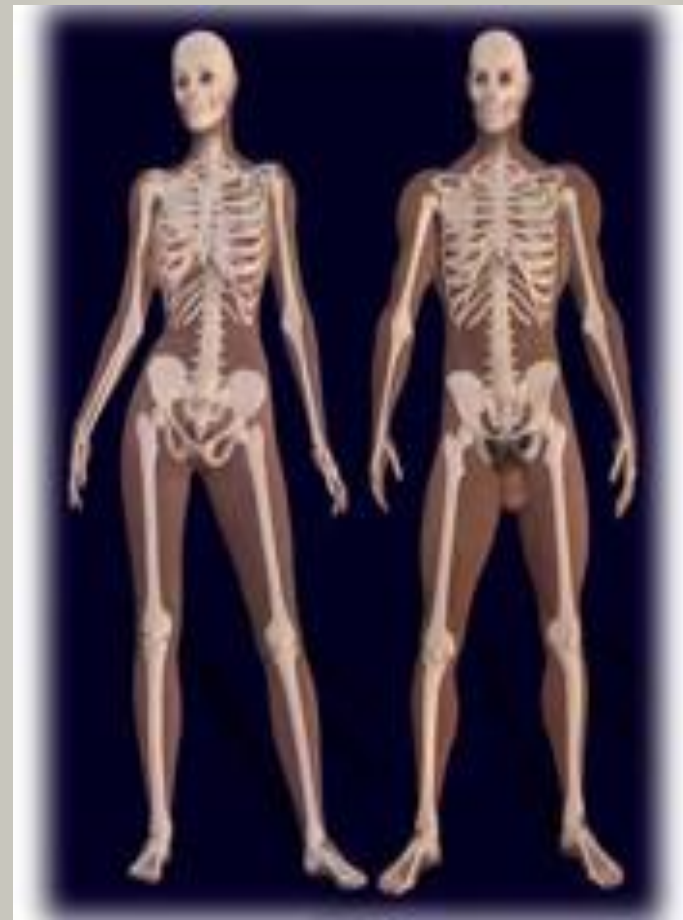ОПОННО-ДВИГАТЕЛЬ И АППАРАТ УПРАВЛЕНИЯ



СКЕЛЕТ ЧЕЛОВЕКА

Скелет
человека
состоит
более чем из
200 костей

Мужской и женский скелет



ФУНКЦИИ СКЕЛЕТА :

поддержание формы тела;

обеспечение возможности движения;

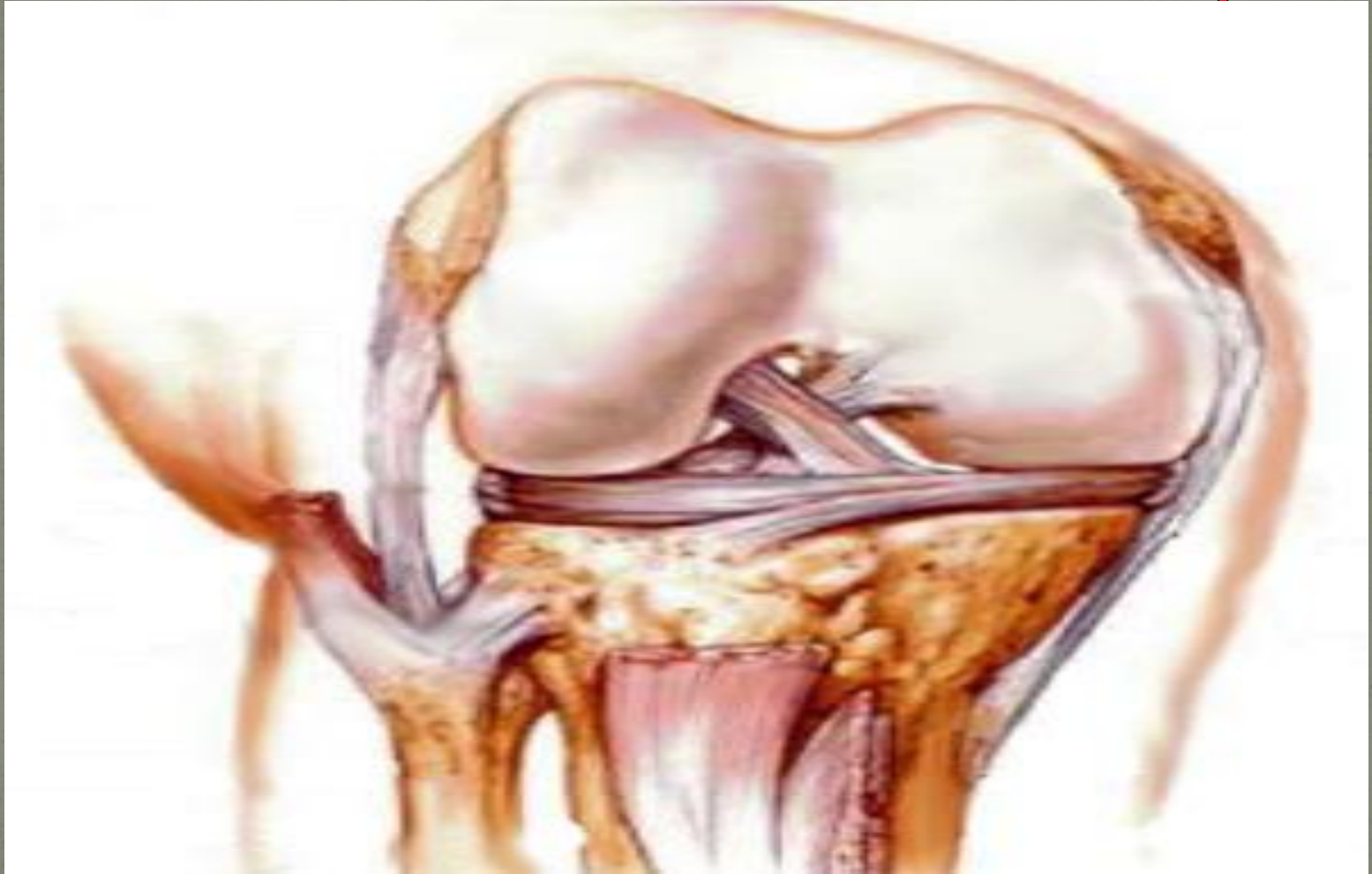защита внутренних органов;

место кроветворения: в костном мозге происходит образование новых клеток крови.

СОЕДИНЕНИЕ КОСТЕЙ.

Фасции, связки, сухожилия, кости, хрящи, сустав, суставная сумка, сарколемма и перемизий мышечных волокон, синовиальная жидкость, кровь, лимфа, сосуды, капилляры, межклеточная жидкость, внеклеточный матрикс, склера радужка, микроглия и многое другое — это всё соединительная ткань.

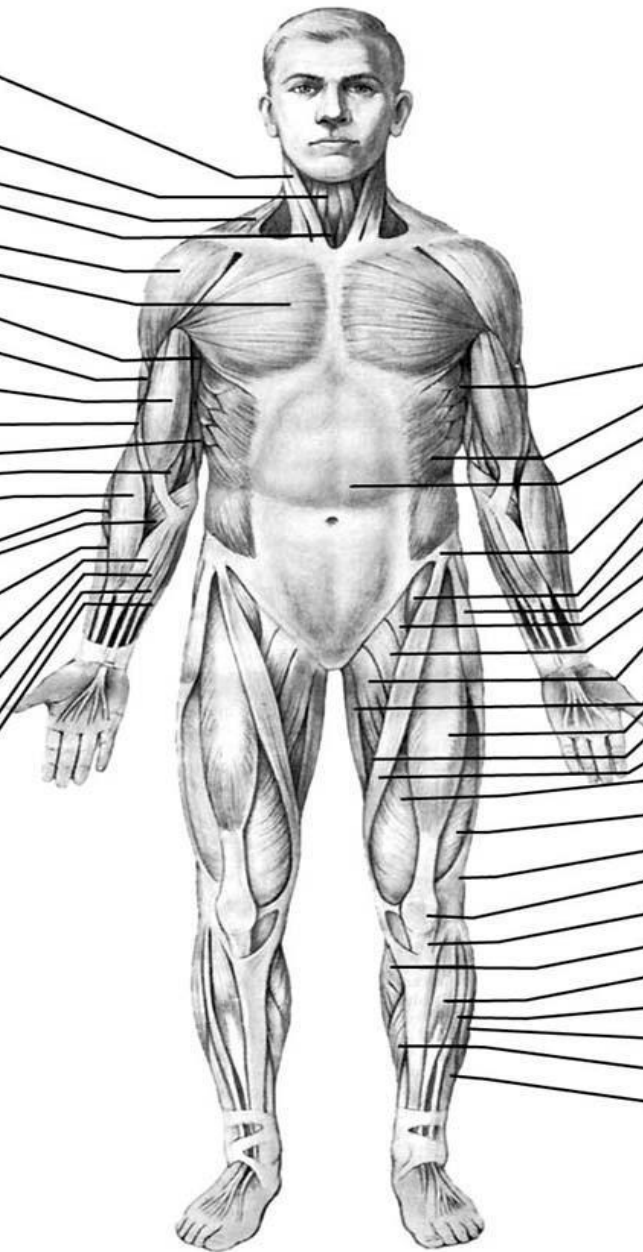
Костный коленный сустав



МЫШЦЫ: ИХ ЗНАЧЕНИЕ И СТРОЕНИЕ

- Мышцы или мускулы (от лат. *musculus* — мышка, маленькая мышь) — органы тела животных и человека, состоящие из упругой, эластичной мышечной ткани, способной сокращаться под влиянием нервных импульсов. Предназначены для выполнения различных действий: движения тела, сокращения голосовых связок, дыхания. Мышцы состоят на 86,3 % из воды.
- От исправной работы мышц, состоящих из трёх основных групп, зависит не только подвижность организма, но и функционирование всех физиологических процессов. А работой всех мышечных тканей управляет нервная система, которая обеспечивает их связь с головным и спинным мозгом и регулирует преобразование химической энергии в механическую.
- В теле человека 640 мышц. Самые маленькие прикреплены к мельчайшим косточкам, расположенным в ухе. Самые крупные — большие ягодичные мышцы, они приводят в движение ноги. Самые сильные мышцы — икроножные, жевательные.

Грудно-ключично-сосцевидная
 Грудно-подъязычная
 Трапецевидная
 Грудно-щитовидная
 Дельтовидная
 Большая грудная
 Широчайшая мышца
 спины
 Трехглавая мышца плеча
 (трицепс)
 Двуглавая мышца плеча
 (бицепс)
 Плечевая
 Трехглавая мышца плеча
 Плечевая
 Плечелучевая
 Длинный лучевой разгибатель
 запястья
 Круглый пронатор
 Короткий лучевой разгибатель
 запястья
 Лучевой сгибатель запястья
 Длинная ладонная
 Поверхностный сгибатель
 пальцев
 Локтевой сгибатель запястья



Передняя зубчатая
 Наружная косая мышца живота
 Прямая мышца живота
 Верхняя передняя подвздошная ость (кость)
 Подвздошная
 Мышца, натягивающая широкую фасцию
 Большая поясничная
 Гребешковая
 Большая приводящая
 Тонкая
 Прямая мышца бедра
 Длинная приводящая
 Портняжная
 Медиальная широкая мышца бедра
 Латеральная широкая мышца бедра
 Подвздошно-большеберцовый тракт
 Надколенник (кость)
 Связка надколенника
 Икроножная
 Передняя большеберцовая
 Длинный разгибатель пальцев стопы
 Длинная малоберцовая
 Длинный сгибатель пальцев
 Короткая малоберцовая

ПЕРВАЯ медицинская ПОМОЩЬ

Что такое травма? Виды травм.

Травма — нарушение целостности функций ткани и органов в результате воздействия факторов внешней среды.

- Открытые — повреждаются покровы организма
- Закрытые — кожа и слизистые оболочки остаются целыми
- Ушиб мягких тканей — представляют собой повреждение мягких тканей, которые развиваются при резком сжатии тканей между двумя твердыми поверхностями.
- Растяжения — это ограниченное повреждение связочного аппарата сустава, при котором под воздействием внешней силы происходит чрезмерное растяжение связок сустава, при этом, обычно, часть волокон связок разрывается.
- Вывих
- Разрыв связок
- Перелом кости
- Электротравма
- Черепно-мозговая травма
- Спинально-мозговая
- Ампутация конечностей
- Ранения

Первая помощь при ушибах.

Ушибы характеризуются повреждением мягких тканей с внутренним кровоизлиянием.

- Положить на некоторое время холодный компресс, а затем наложить повязку.
- На вторые сутки после травмы применяют тепло.
- При ударах в голову, грудь, живот пострадавшему необходимо обеспечить полный покой, дать противошоковые средства и транспортировать в медпункт.
- В случае если ушиб произведен в область живота, пострадавшему нельзя давать ни есть, ни пить.

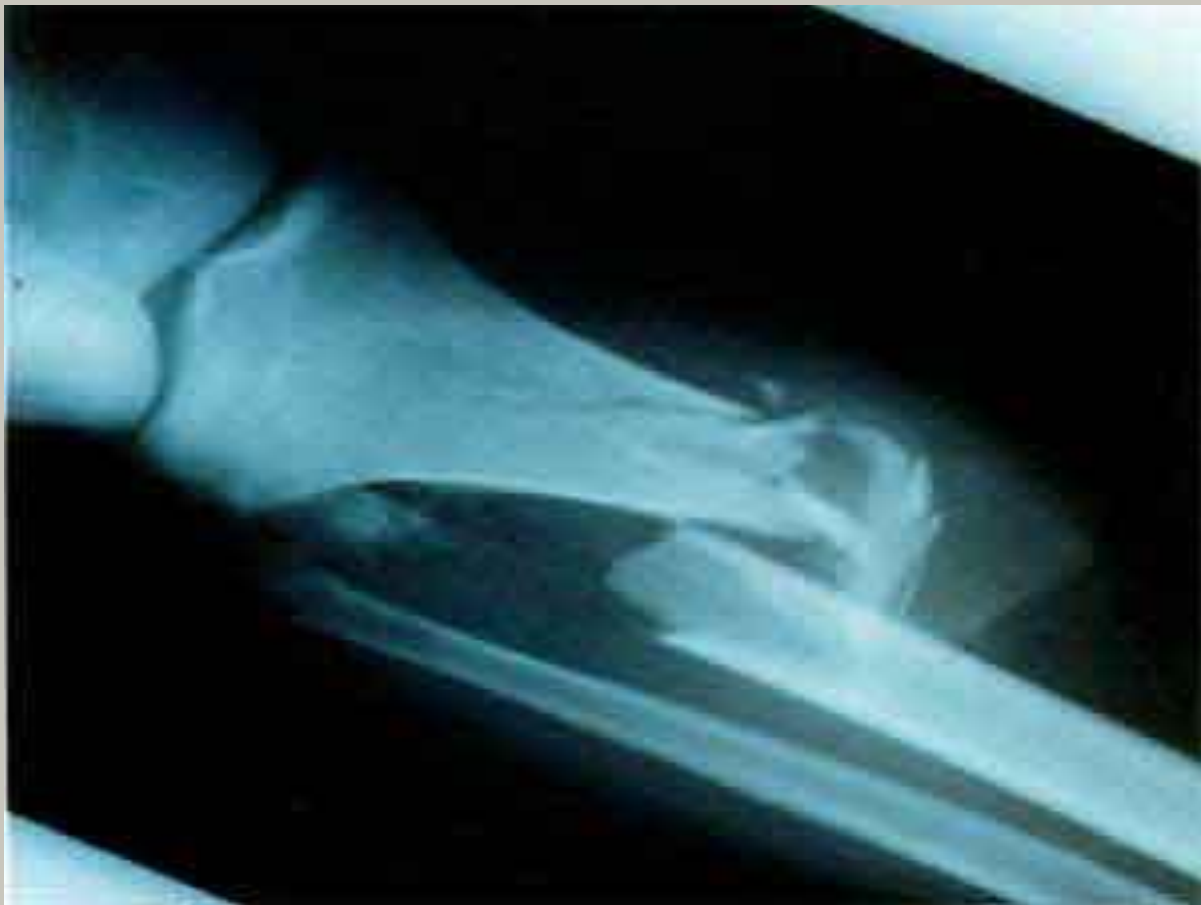Первая помощь при растяжениях и разрывах связок.

Признаками травмы служат:

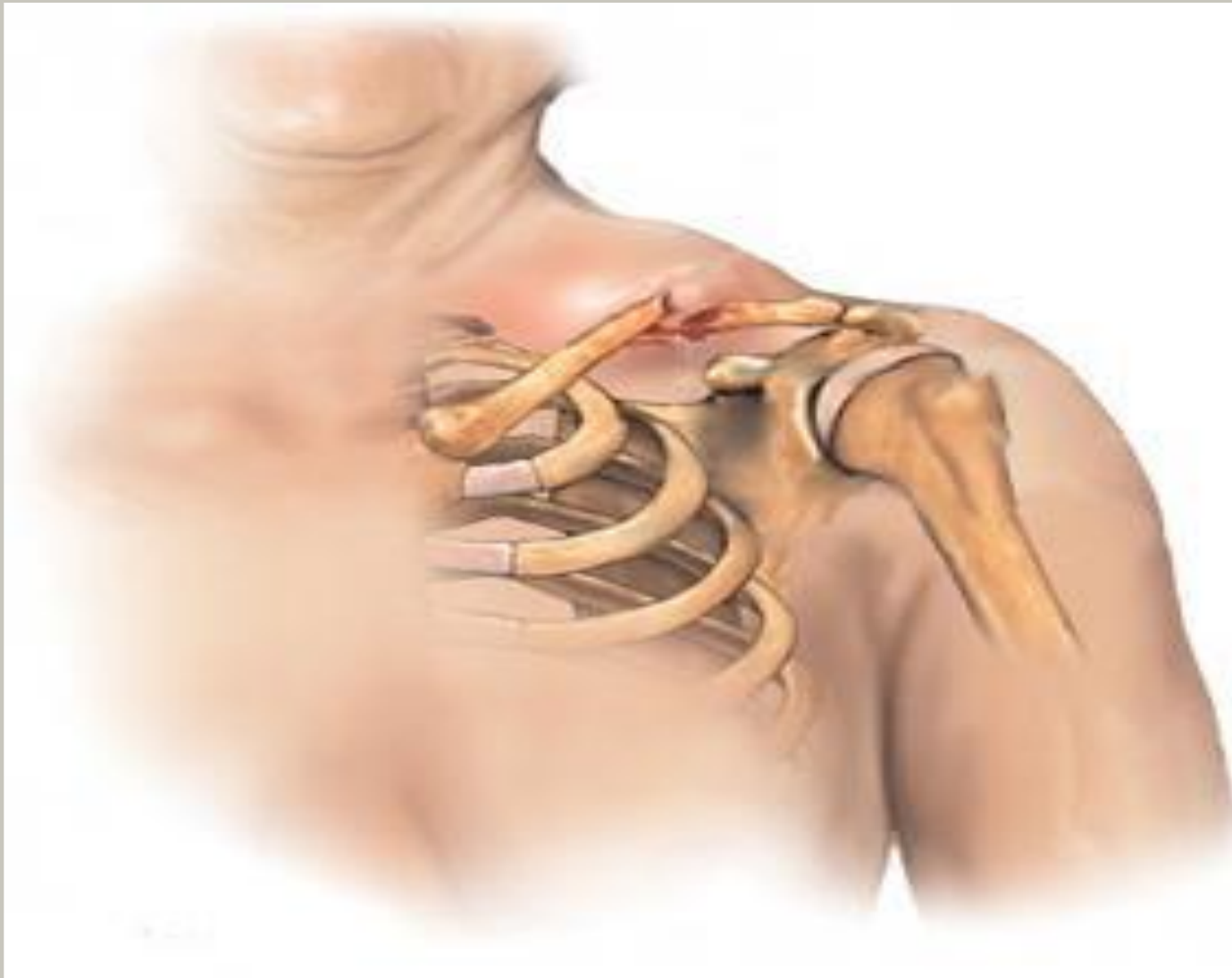- резкая боль (в первый момент),
- припухлость,
- кровоподтек и болезненность движений в суставе.
- На область поврежденной связки сначала накладывается холод, а затем тугая фиксирующая повязка, желательно эластичным бинтом.
- При значительном растяжении связок голеностопного или коленного суставов (рекомендуется шина).
- Внутрь дается анальгин или амидопирин.

Первая помощь при вывихах.

Ограничивается наложением шины и применением болеутоляющих средств. **Самостоятельная вправка суставов не рекомендуется**, так как вывихи, особенно голеностопных, коленных, лучезапястных и локтевых суставов часто сочетаются с переломами отростков костей. Обязательна транспортировка пострадавшего (или его сопровождение при вывихе суставов верхней конечности) в медпункт.



перелом на рентгеновском снимке



перелом ключицы

ПЕРЕЛОМЫ КОСТЕЙ.

Перелом кости — полное или частичное нарушение целостности кости при нагрузке, превышающей прочность травмируемого участка скелета. Переломы могут возникать как вследствие травмы, так и в результате различных заболеваний, сопровождающихся изменениями в прочностных характеристиках костной ткани.

Перелом кости является довольно распространённым типом травмы в живой природе

Виды переломов

По причине возникновения:

- **травматические** — вызванные внешним воздействием;
- **патологические** — возникающие при минимальном внешнем воздействии вследствие разрушения кости каким-нибудь патологическим процессом (например, туберкулезным, опухолевым или другим).

По тяжести поражения:

- **полные;**
- **без смещения (например, под надкостницей);**
- **со смещением отломков;**
- **неполные** — трещины и надломы.

По форме и направлению перелома :

- **Поперечные** — линия перелома условно перпендикулярна оси трубчатой кости.
- **Продольные** — линия перелома условно параллельна оси трубчатой кости.
- **Косые** — линия перелома проходит под острым углом к оси трубчатой кости.
- **Винтообразные** — происходит вращение костных отломков, костные отломки «повёрнуты» относительно своего нормального положения.
- **Оскольчатые** — нет единой линии перелома, кость в месте повреждения раздроблена на отдельные отломки.
- **Клиновидные** — как правило возникает при переломах позвоночника, когда одна кость вдавливается в другую, образуя клиновидную деформацию.
- **Вколоченные** — костные отломки смещаются проксимальней по оси трубчатой кости или располагаются вне основной плоскости трубчатой кости.
- **Компрессионные** — костные отломки мелкие, чёткой, единой линии перелома нет.

Первая помощь при переломах.

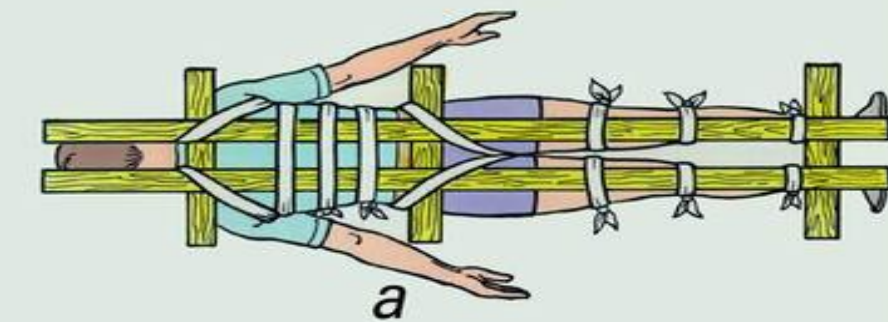
Заключается в:

- наложении шины из подручного материала, чтобы фиксировать места перелома и области суставов, расположенных выше и ниже его;
- внутрь пострадавшему дают амидопирин или другие обезболивающие и транспортируют в ближайший медпункт.

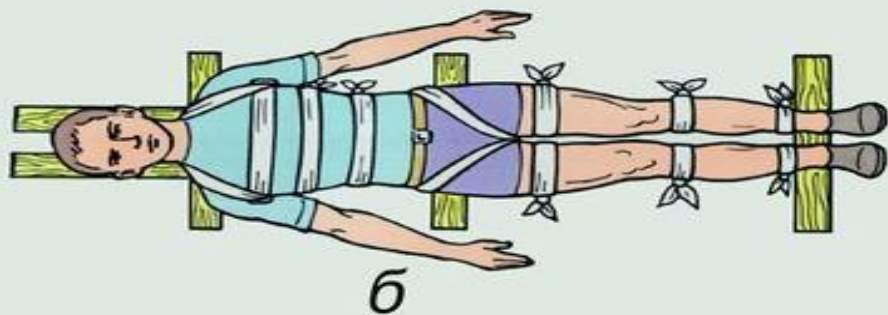


ИММОБИЛИЗАЦИЯ:

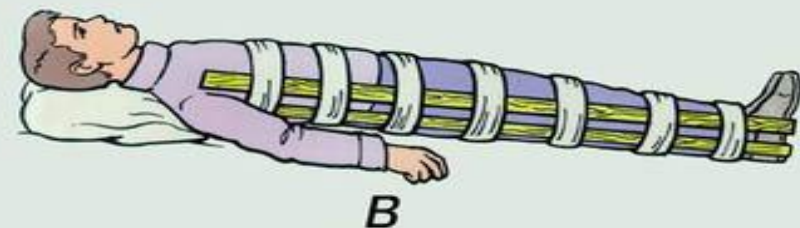
ИММОБИЛИЗАЦИЯ, ПРИДАНИЕ НЕПОДВИЖНОСТИ



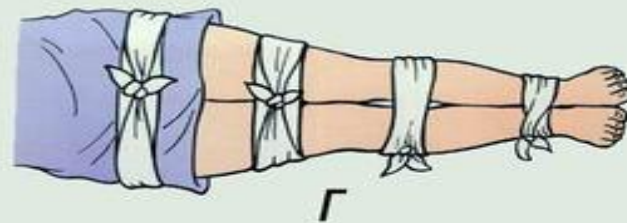
а



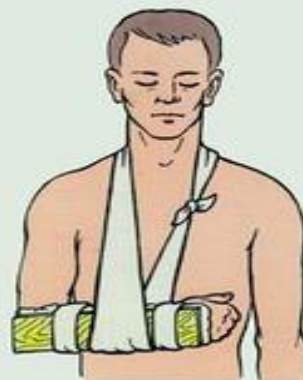б



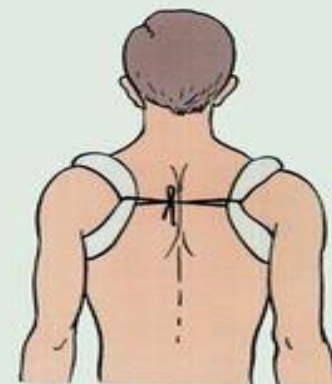
в



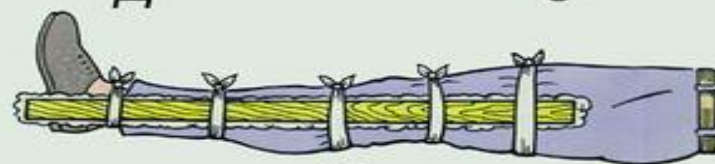
г



д

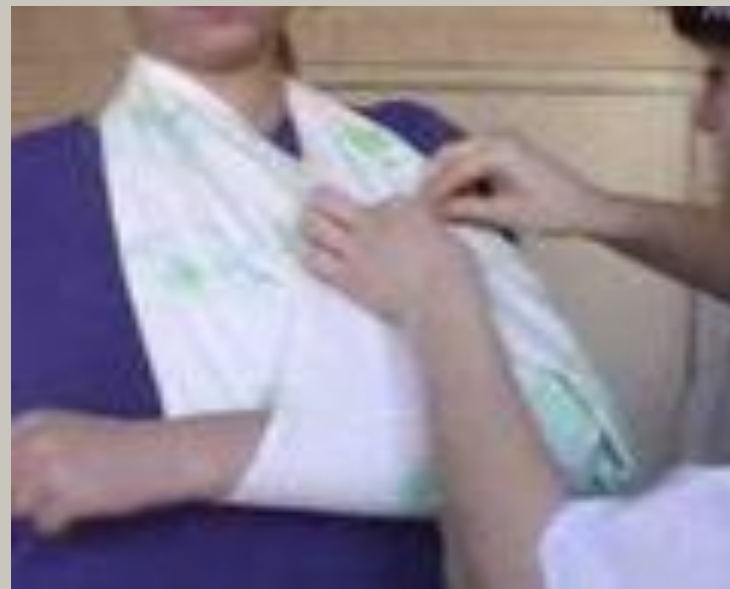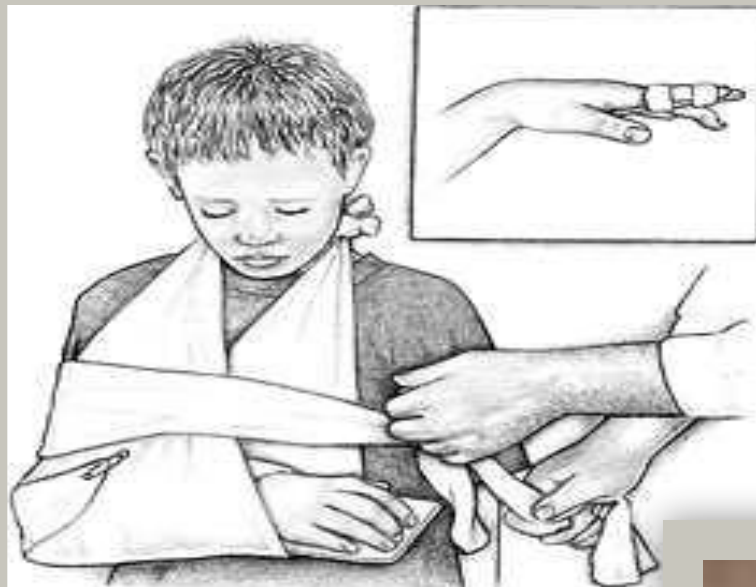


е



ж

В безлесной местности иногда может случиться, что для шины не найдется ни пучка хвороста, ни палки. Тогда поврежденную руку рекомендуется прибинтовать к туловищу, а ногу — к здоровой ноге.



наложение повязки "Косынка"

Тот,
кто верит в свои силы,
В доброту и красоту,
Никогда и у здоровья
Не останется в долгу.