СОГМА
Кафедра госпитальной хирургии

Толстокишечная непроходимость

Острая кишечная непроходимость или илеус:

состояние, развивающееся при прекращении пассажа содержимого по кишечной трубке

Анатомия толстого кишечника

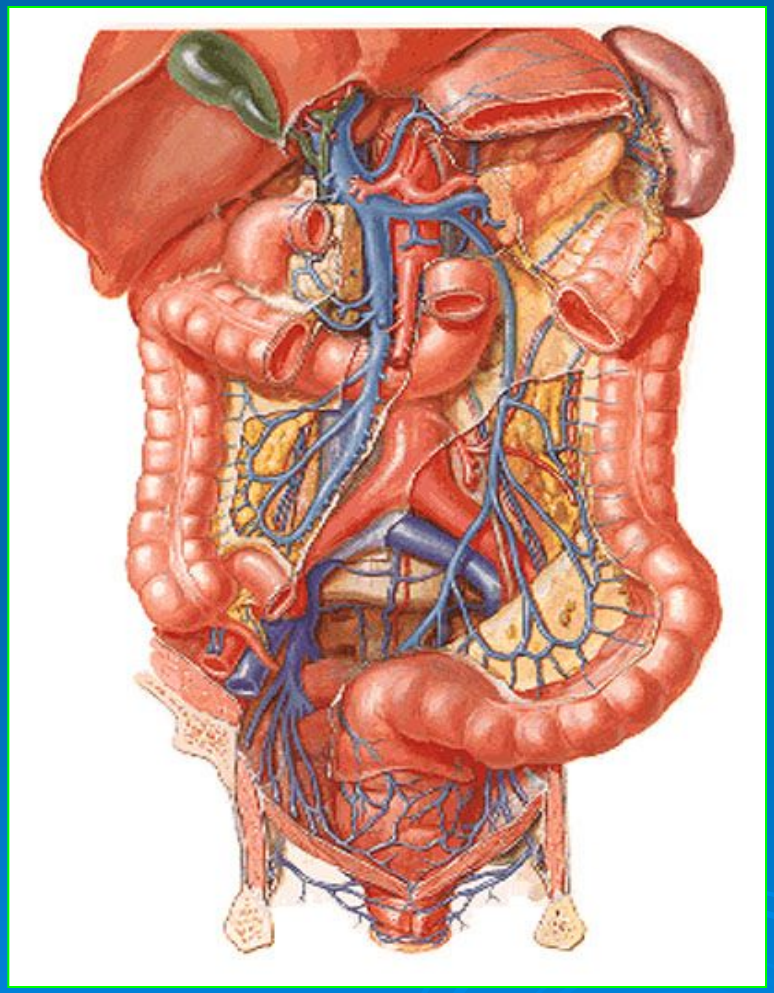

- Слепая кишка
- Ободочная кишка
  - Нисходящий отдел
  - Восходящий отдел
  - Поперечный отдел
- Сигмовидная кишка
- Прямая кишка

Эпидемиология:

- Среди всех форм острой кишечной непроходимости на долю толстокишечной приходится до 40 %.
- Несколько чаще непроходимость толстой кишки встречается у лиц пожилого и старческого возраста - 60 %.

Этиология:

- Толстокишечная непроходимость развивается при различных заболеваниях.
- Наиболее часто при опухолях толстой кишки - в 90-96 % случаев.
- В последние годы отмечено увеличение удельного веса опухолевой обтурационной непроходимости толстой кишки.

Этиология:

- На заворот разных отделов ободочной кишки приходится 10-18 % всех случаев непроходимости толстой кишки.
- В 2-9 % наблюдений причиной непроходимости толстой кишки является дивертикулит.
- В 1,4-7,1 % - рубцы, спайки и другие заболевания.

ОСОБЕННОСТИ ИЗМЕНЕНИЯ ГОМЕОСТАЗА ПРИ НЕПРОХОДИМОСТИ ТОЛСТОЙ КИШКИ

- Количественный и качественный характер изменений гомеостаза в организме во многом зависит от локализации и вида непроходимости.

- Принципиально следует считать, что при толстокишечной непроходимости изменения носят такой же характер, как и при тонкокишечной, но выражены, при временном сравнении, слабее и развиваются позже.

- Кроме того, при непроходимости толстой кишки нарушения гомеостаза зависят от локализации и вида окклюзии. Так, при завороте слепой кишки вместе с терминальным отделом подвздошной патологические изменения будут соответствовать низкой тонкокишечной непроходимости. Такие же изменения развиваются при подвздошно-слепокишечной инвагинации, при обтурации слепой кишки в области илеоцекального клапана.

- Но и более дистальное расположение окклюзии в толстой кишке приводит к нарушениям многих жизненно важных характеристик организма.

ОБТУРАЦИОННАЯ НЕПРОХОДИМОСТЬ РАКОВОЙ ЭТИОЛОГИИ

- Частота рака толстой кишки в последнее время заметно увеличивается.
- Некоторую роль в этой динамике играет улучшение диагностики злокачественных опухолей толстой кишки.
- Однако среди больных с впервые выявленным раком толстой кишки доля IV стадии остается высокой. В связи с этим частота осложненных форм рака толстой кишки не уменьшается.
- Частота кишечной непроходимости при раке толстой кишки достигает 69 %.

Характеристика обтурации при раке толстой кишки

- Обтурация просвета толстой кишки развивается по мере роста опухоли.
- Сама по себе величина опухоли не имеет самодовлеющего значения. В некоторых случаях обтурация кишки наблюдается при небольших образованиях. Например, непроходимость в области илеоцекального клапана могут вызвать опухоли небольших размеров.
- И все же, чем больше величина опухоли, тем больше возможностей для развития непроходимости.
- Чем быстрее растет опухоль, тем раньше наступает обтурация.

- M. Nissenblatt (1981) считает, что время удвоения большинства злокачественных новообразований составляет 50-80 дней и для того, чтобы достигнуть клинически определяемого объема опухоли диаметром 1 см, необходимо не менее 30 удвоений, т.е. около 5 лет.

- S. Bolin и соавт. (1983) нашли, что раки толстой кишки растут еще медленнее и время удвоения для них составляет в среднем 130 дней.

- А.В. Чаклин (1983) пишет, что от момента появления первой раковой клетки до развития клинически проявляемой опухоли проходит от 2 до 7 лет.

- Однако полное закрытие просвета кишки на уровне опухоли, даже при клинической картине непроходимости, наблюдается редко.
- Симптомы обтурации толстой кишки могут появляться при сохранении просвета до 0,6-1,0 см.
- В этих случаях развитию непроходимости может способствовать ригидность кишечной стенки вследствие ракового или воспалительного процесса выше и ниже места сужения.
- Часто развитию полной непроходимости способствуют инородные тела, застревающие в узком месте на уровне опухоли. Это могут быть косточки фруктов, мясные или рыбьи кости, не переваренные куски пищи. Закупоривающим материалом может быть барий, принятый через рот для исследования толстой кишки.

Значение анатомического роста опухоли для развития обтурации:

- Экзофитные новообразования редко приводят к развитию толстокишечной непроходимости. Такие опухоли занимают, как правило, часть стенки кишки, редко бывают циркулярными, располагаются они чаще в правой половине ободочной кишки, где и просвет достаточно широкий, и содержимое полужидкое.

- Наоборот, эндофитные опухоли чаще бывают циркулярными, растут, как бы стягивая просвет кишки, суживают его. Они располагаются в левой половине ободочной кишки, где просвет и без того узкий и, кроме того, содержимое здесь уже твердое. Все это способствует более частому развитию кишечной непроходимости при эндофитном, особенно инфильтративном росте опухоли.

Частота развития кишечной непроходимости зависит от локализации опухоли:

- Рак левой половины ободочной кишки чаще вызывает обтурацию просвета.
- Это объясняется многими причинами, среди которых важное значение имеет анатомический рост опухоли, диаметр просвета и характер содержимого кишки.

Развитие непроходимости кишки зависит от стадии заболевания:

- Стадия рака толстой кишки определяется по совокупности таких признаков, как размер опухоли, распространение ее в глубину стенки кишки, на окружающие органы и ткани, поражение регионарных и отдаленных лимфатических узлов и других органов.

- Развитие кишечной непроходимости у больных раком толстой кишки свидетельствует, как правило, о запущенности основного заболевания.

- У 90-100% больных с осложненным раком ободочной кишки выявляют III и IV стадии заболевания, причем IV стадия отмечается в 65-76 % случаев.

- Следует отметить, что в некоторых случаях непроходимость развивается не на месте первичной опухоли, а в других отделах толстой кишки и обусловлена сдавлением метастазами или распространением первичной опухоли.

Клиника обтурационной кишечной непроходимости при раке толстой кишки

- Клиническая картина обтурационной непроходимости при раке толстой кишки зависит от сочетания двух тяжелых заболеваний и обусловлена стадией каждого из этих процессов.
- Многие авторы выделяют две формы обтурационной толстокишечной непроходимости: острую и хроническую.

Клиника обтурационной кишечной непроходимости при раке толстой кишки

- Острая толстокишечная непроходимость начинается внезапно, с острых болей в животе, которые, так же как и другие симптомы, нарастают быстро.
- Такой приступ возникает среди полного здоровья у лиц, ранее не считавших себя больными.
- Боли вначале умеренные и разлитые по всему животу, через несколько часов становятся приступообразными, интенсивными, локализованными в определенном месте живота.

Клиника обтурационной кишечной непроходимости при раке толстой кишки

- Характерным признаком острой толстокишечной непроходимости является задержка газов и стула.
- Этот симптом может проявляться у лиц, ранее имевших нормальный стул, однако чаще он наблюдается у больных с упорными запорами.
- Для острой непроходимости характерно, помимо задержки газов и стула, быстрое вздутие живота.
- В течение нескольких часов живот становится резко вздутым, шарообразным, появляется желание выпустить газы, но это не получается.
- Правда, в некоторых случаях в начале острого приступа бывает стул, но он, как правило, скудный и не приносит облегчения, так как при этом опорожняются только дистальные отделы толстой кишки.

Клиника обтурационной кишечной непроходимости при раке толстой кишки

- В некоторых случаях острое развитие кишечной непроходимости сопровождается рвотой.
- Она носит рефлекторный характер.
- Рвотные массы состоят из желудочной слизи и остатков пищи.
- Только в более поздних стадиях, когда присоединяется тонкокишечная непроходимость, рвота становится обильной, с кишечным содержимым.

Клиника обтурационной кишечной непроходимости при раке толстой кишки

- Клиническое течение обтурационной толстокишечной непроходимости может осложняться развитием перитонита.

- Источником перитонита в этих случаях являются перфорация опухоли, диастатическая перфорация ободочной кишки выше опухоли, а также проникновение микробов через растянутую стенку толстой кишки.
- По мнению И. А. Ерюхина и соавт. (1981), в возникновении перитонита у больных раком ободочной кишки существенную роль играют нарушения гемоциркуляции в кишечной стенке, изъязвления и воспалительные процессы в зоне расположения опухоли и выше нее.
- Развитие перитонита значительно ухудшает состояние больных, а картина кишечной непроходимости дополняется симптомами перитонита, появляются признаки раздражения брюшины, стихает перистальтика кишечника, нарастают воспалительные изменения в периферической крови.

Кишечная непроходимость и острый аппендицит

- Клиническое течение обтурационной толстокишечной непроходимости может симулировать острый аппендицит.
- Механизм этого явления различен при раках правой и левой половины ободочной кишки.
- Боли в правой подвздошной области являются характерным признаком рака слепой кишки и проксимальной части восходящей ободочной кишки. Это объясняется особенностями роста опухолей правой половины ободочной кишки. Они быстро растут, увеличиваются в объеме, быстро инфицируются, причем воспаление переходит на висцеральную, а затем и на париетальную брюшину, что и проявляется характерными признаками острого аппендицита.
- Другой механизм болей в правой подвздошной области наблюдается при более дистальном расположении опухолей в толстой кишке. Обтурация кишки в этих случаях приводит к растяжению вышележащих отделов ободочной кишки и в первую очередь слепой. Само по себе растяжение стенки, а тем более присоединившиеся воспалительные и дистрофические изменения в стенке слепой кишки симулируют острый аппендицит.

Диагностика обтурационной кишечной непроходимости при раке толстой кишки

- Несмотря на выраженность клинических признаков и высокую эффективность современных диагностических методов, своевременное распознавание рака толстой кишки представляет значительные трудности.
- Средний срок от появления первых признаков заболевания до установления диагноза при раке толстой кишки составляет 29 недель.
- 27,9 % больных при выявлении у них рака ободочной кишки относятся к IV клинической группе.
- Этим объясняется и большое число осложненных форм рака толстой кишки, в том числе обтурационной непроходимостью.

Диагностика обтурационной кишечной непроходимости при раке толстой кишки

- Диагностика непроходимости толстой кишки, обусловленной раком, сложна.
- В тех случаях, когда диагноз рака толстой кишки был известен раньше, распознать причину непроходимости не представляет большой трудности.
- Когда хорошо выражена картина кишечной непроходимости, то устанавливают этот диагноз без уточнения причины осложнения.
- Однако у некоторых больных трудно диагностировать и обтурационную непроходимость и установить ее причину.

Диагностика обтурационной кишечной непроходимости при раке толстой кишки

- Большое значение в распознавании заболевания принадлежит анамнезу.
- Хотя в настоящее время в связи с широким внедрением в медицину техники, некоторые авторы уменьшают роль непосредственной беседы врача с больным, тщательно собранный анамнез не только помогает наметить правильные пути для обследования больного, но и значительно ускоряет распознавание болезни.
- Для разбираемой нами патологии анамнез имеет особо важное значение, так как необходимо хотя бы заподозрить одно из двух заболеваний - опухоль толстой кишки или обтурационную непроходимость.
- Из беседы с больным можно выявить первые признаки рака толстой кишки, они появляются, как правило, раньше, чем симптомы непроходимости.

Диагностика обтурационной кишечной непроходимости при раке толстой кишки

- Следует отметить, что «малые признаки» рака, описанные в 1965 г. А. И. Савицким, являются характерными и для злокачественного поражения толстой кишки.
- Общая слабость, недомогание, быстрое утомление, психическая депрессия, потеря радости от жизни, немотивированное снижение аппетита - эти и другие симптомы должны вызвать подозрение на наличие злокачественной опухоли.
- Некоторые локальные признаки, такие как боли в животе, умеренное скоропреходящее вздутие живота, кратковременная задержка стула и газов и другие проявления кишечного дискомфорта, которые, кстати, больные связывают с нарушением диеты, должны направить мысль врача на обследование толстой кишки.
- Если на этом фоне появляются симптомы кишечной непроходимости, то план обследования больного становится более конкретным.

Диагностика кишечной непроходимости при раке толстой кишки

- Наиболее частым симптомом непроходимости при раке толстой кишки являются боли в животе. Они имеются практически у всех больных.
- Только в ранних стадиях в 10-15% случаев на первый план могут выходить такие признаки, как задержка стула и газов, вздутие живота и др.
- Для обтурационной толстокишечной непроходимости характерно усиление постоянных локальных болей в животе, которые и раньше беспокоили больного и зависели от роста опухоли. При развитии обтурации боли становятся более интенсивными, а в скором времени приобретают схваткообразный характер и распространяются по всему животу.

Диагностика кишечной непроходимости при раке толстой кишки

- Рвота является характерным признаком кишечной непроходимости, но при обтурации толстой кишки встречается нечасто и относится к поздним проявлениям заболевания.
- Только при опухоли в области илеоцекального клапана рвота наблюдается часто, но в этих случаях она является признаком непроходимости тонкой кишки.
- При локализации опухоли в правой половине ободочной кишки рвота встречается в 4 раза чаще, чем при раке левой половины.
- В более поздней стадии кишечной непроходимости рвота наблюдается у многих больных.
- Этот симптом отмечен у 50 % поступивших в клинику с кишечной непроходимостью на фоне рака толстой кишки.

Диагностика кишечной непроходимости при раке толстой кишки

- Задержка стула и газов более характерны для рака левой половины ободочной кишки и прямой кишки.
- Этот признак развивается обычно постепенно, на фоне длительно существующих и медленно нарастающих в своей интенсивности запоров.
- Вначале задержка стула и газов бывает кратковременной, на 2-4 дня, после чего нередко отмечается жидкий обильный стул.
- Постепенно увеличивается продолжительность задержки стула и газов, появляется «овечий» кал и только после очистительной клизмы выделяется большое количество содержимого.
- Следует, однако, помнить, что клизма может быть эффективной и при непроходимости в правой половине ободочной кишки. В этих случаях после клизмы опорожняется основная часть толстой кишки. Но клинический эффект от этого непродолжительный, вскоре снова появляются боли в правой половине живота или, при неполноценном илеоцекальном клапане, по всему животу, вздутие живота и желание иметь стул и выпустить газы.
- Задержка стула и газов наблюдается у 65 % больных.
- Такие запоры и сопровождающие их боли и вздутие живота могут замаскировать наступившую истинную непроходимость кишечника. Только появление других признаков, таких как схваткообразные боли, изменение характера запоров, свидетельствует о развитии нового заболевания.
- Обтурационная кишечная непроходимость, так же как и рак толстой кишки, может проявляться поносами или чередованием запоров и поносов.

Диагностика кишечной непроходимости при раке толстой кишки

- Отмечается вздутие живота.
- Как правило, равномерное, симметричное, может быть резко выраженным, но в начальных стадиях умеренное.
- В некоторых случаях наблюдается локальное вздутие живота, соответствующее расположению приводящей петли, над местом обтурации. Иногда такое вздутие может занимать всю половину живота. Резко вздутый живот не участвует в акте дыхания.

Диагностика кишечной непроходимости при раке толстой кишки

- При пальпации живот мягкий, но в области расположения опухоли и раздутой приводящей петли может быть плотным.
- Болезненность определяется по всему животу.
- Симптомов раздражения брюшины обычно не бывает, но они появляются в более поздние сроки, когда в брюшной полости скапливается определенное количество выпота.

Диагностика кишечной непроходимости при раке толстой кишки

- Важное диагностическое значение имеет аускультация брюшной полости.
- При нарастании обтурации усиливается перистальтика вышележащих отделов толстой, а в более позднее время и тонкой кишки. Это проявляется усиленными кишечными шумами до определенного момента, пока стенка кишки сохраняет еще способность сокращаться.
- По мере нарастания непроходимости наступает нарушение моторной функции кишки, она становится вялой, паретичной.
- В это время никакой перистальтики в брюшной полости не выслушивается. Такое же угнетение перистальтики может наблюдаться и при появлении выпота в брюшной полости и развитии перитонита.

Диагностика кишечной непроходимости при раке толстой кишки

- Таким образом, в начальных стадиях имеется нарастание кишечных шумов, в более позднее время - стихание их и «тишина» в брюшной полости, несмотря на продолжающуюся непроходимость толстой кишки.
- Иногда на фоне такой «тишины» удается выслушать единичные звучные шумы, напоминающие звук падающей капли (симптом Вильмса).
- При аускультации и одновременном постукивании по стенке живота выслушивают высокий звук с металлическим оттенком (симптом Кивуля).
- В период затишья можно вызвать усиленную перистальтику. Для этого врач в течение 1-2 мин своей рукой делает круговые движения по животу больного по ходу толстой кишки. При наличии обтурации вскоре появляются видимые перистальтические волны, сопровождающиеся болевым приступом. Естественно, эти волны доходят только до места препятствия.

Диагностика кишечной непроходимости при раке толстой кишки

- Перкуторно при вздутом животе определяется тимпанит во всех отделах, но иногда можно установить одну, резко растянутую петлю кишки с более высоким тимпанитом и видимой перистальтикой (симптом Валя).

Диагностика кишечной непроходимости при раке толстой кишки

- Лабораторные методы анализа крови, мочи не имеют большого значения в диагностике кишечной непроходимости при раке толстой кишки.
- Однако общий анализ крови может показывать анемию, зависящую от злокачественного процесса, а также лейкоцитоз при развитии воспалительных изменений в приводящей петле толстой кишки или в самой опухоли.
- Более специфичны такие изменения, как гипохлоремия, снижение уровня калия, натрия, гипопротеинемия, но они развиваются в поздние сроки, когда на первый план выходят выраженные клинические симптомы кишечной непроходимости.

Диагностика кишечной непроходимости при раке толстой кишки

- Важным признаком, является прощупывание опухоли в животе.
- Наиболее часто прощупываются опухоли слепой и восходящей ободочной кишки. Известно, что именно при такой локализации раковые опухоли растут быстро, часто инфицируются, причем воспаление переходит на прилежащие органы и ткани, в частности на переднюю и боковую стенки живота, при этом опухоль фиксируется и хорошо прощупывается.
- Опухоли поперечной и сигмовидной ободочной кишок определяются, когда они достигают больших размеров.
- Труднее прощупать опухоли правого и левого изгибов ободочной кишки.
- Опухоль в животе определяется примерно у 1/3 больных, поступивших в клинику с кишечной непроходимостью при раке толстой кишки.

Диагностика кишечной непроходимости при раке толстой кишки

- Больных, поступающих даже с малыми признаками толстокишечной непроходимости, необходимо подвергать пальцевому исследованию прямой кишки.
- В этих случаях следует использовать различные положения больного. Известно, что при положении больного на корточках пальцем можно обследовать 10-11 см прямой кишки.
- Помимо обтурирующей опухоли, при этом можно обнаружить и другие признаки толстокишечной непроходимости, в частности симптом Обуховской больницы. Чаще он встречается у больных с заворотом сигмовидной ободочной кишки.

Диагностика кишечной непроходимости при раке толстой кишки

- Рентгенологическое обследование больных с подозрением на толстокишечную непроходимость является обязательным методом исследования.
- Рентгенологическое обследование больных с клиническим подозрением на кишечную непроходимость начинают с обзорной рентгеноскопии брюшной полости. Если позволяет состояние больного, исследование целесообразно проводить в вертикальном положении.
- Растянутые газом петли тонкой кишки с многочисленными горизонтальными уровнями жидкости в них характерны для непроходимости терминального отдела подвздошной кишки, а также обтурации в области слепой кишки и илеоцекального клапана. В этих случаях толстая кишка находится в спавшемся состоянии и только изредка в ней могут определяться небольшие скопления газа.
- Другая рентгенологическая картина наблюдается при обтурации толстой кишки. Растяжение толстой кишки над опухолью, престенотическое скопление газа в ней и спавшееся состояние дистальных отделов являются важными признаками непроходимости. Чаши Клойбера в толстой кишке при ее обтурации встречаются нечасто, их бывает немного, располагаются они в наружных отделах брюшной полости. Характерно, что поперечная длина их меньше, чем высота, тогда как в тонких кишках соотношение длины и высоты обратное.

Диагностика кишечной непроходимости при раке толстой кишки

- Следующий этап рентгенологического обследования - это срочная ирригоскопия.
- Ее необходимо проводить во всех случаях клинического подозрения на толстокишечную непроходимость, тем более подтвержденную при обзорной рентгеноскопии.
- Ирригоскопия позволяет не только установить наличие непроходимости, но и выявить локализацию, а в некоторых случаях и причину непроходимости.
- Бариевую клизму при срочных к ней показаниях нужно выполнять с большой осторожностью, под телевизионным контролем за прохождением контраста, при небольшом давлении.
- У пожилых людей, которые не удерживают барий, рекомендуют вводить контраст в прямую кишку через зонд.

Ирригоскопия

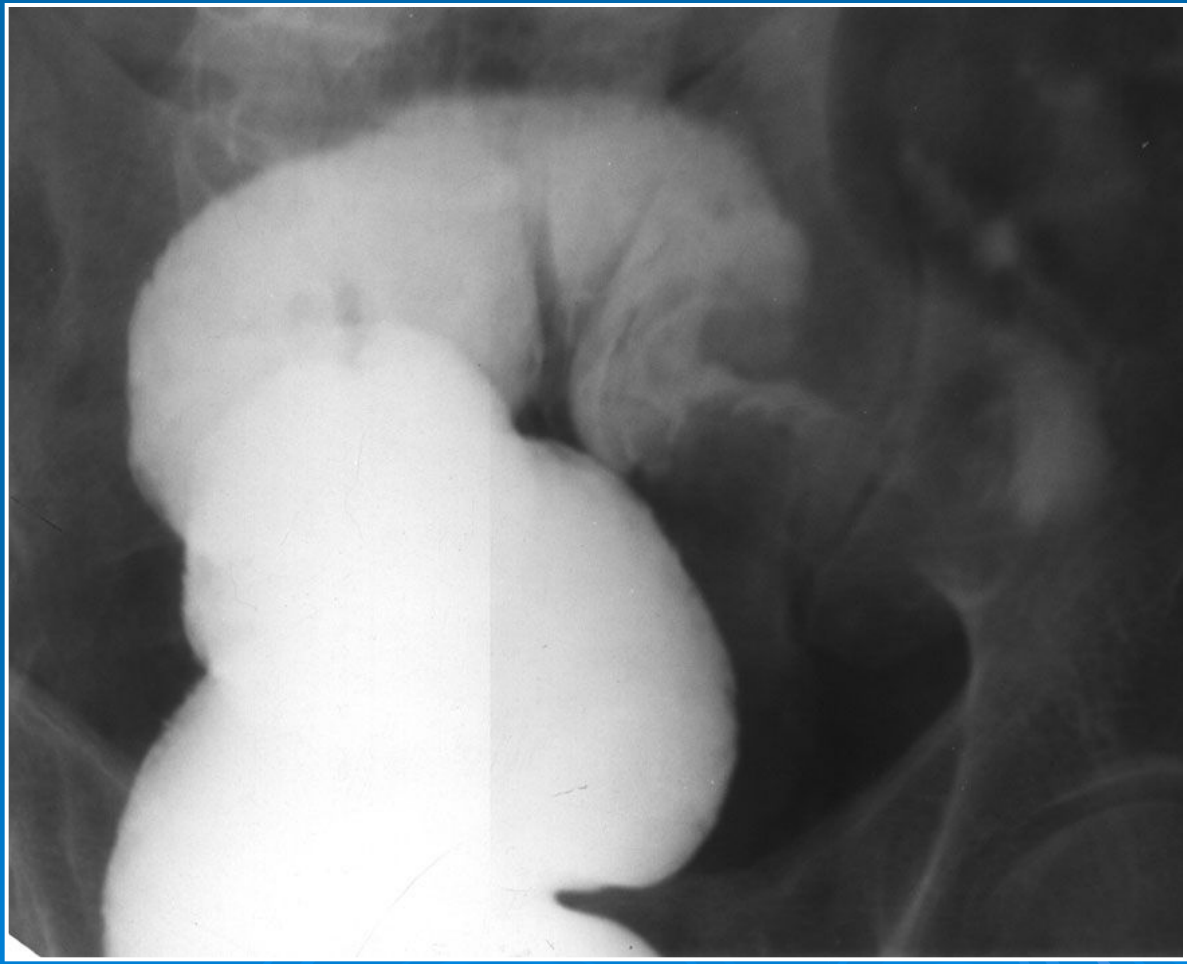

Диагностика кишечной непроходимости при раке толстой кишки

- В распознавании рака толстой кишки очень большое значение имеет эндоскопическое исследование.
- Показанием к экстренной фиброколоноскопии являются подозрения на непроходимость толстой кишки.
- Вопрос о подготовке толстой кишки к исследованию не стоит остро, так как всем больным с подозрением на толстокишечную непроходимость лечебные мероприятия начинают с очистительных или сифонных клизм. Во всех случаях они способствуют опорожнению дистального отдела толстой кишки, расположенного ниже обтурации.

Диагностика кишечной непроходимости при раке толстой кишки

- Эндоскопическая картина имеет характерные особенности - в большинстве случаев аппарат удается провести до нижнего края опухоли, которая суживает, а иногда и полностью закрывает просвет кишки.
- Выше места сужения эндоскоп провести не удается и исследование заканчивается взятием биопсии.
- Если просвет кишки закрыт не полностью, то можно под контролем эндоскопа провести резиновую трубку выше опухоли для частичного опорожнения проксимальных отделов. Но это удается сделать лишь при низком расположении опухоли и трубку лучше проводить через ректоскоп.
- Возможны осложнения - разрыв измененной кишки от инсуффляции воздуха или при слепом введении эндоскопа.

Диагностика кишечной непроходимости при раке толстой кишки

- В последнее время для дифференциальной диагностики заболеваний «острого живота» стали применять лапароскопию.
- При лапароскопии можно видеть опухоль ободочной кишки, раздутые петли кишечника, изменение их окраски, наличие метастазов в печени, сальнике и брюшине. Такие находки в брюшной полости в сочетании с клиническими признаками кишечной обтурации будут свидетельствовать об опухолевой природе непроходимости.
- Однако резкое вздутие кишечных петель не только препятствует осмотру, но и представляет опасность в связи с возможностью повреждения органов брюшной полости.
- В некоторых случаях можно применять ангиографию брыжеечных сосудов для дифференциальной диагностики острых заболеваний органов брюшной полости и, в частности, при подозрении на тромбоз брыжеечных сосудов. С помощью этого метода можно выявить также опухоли толстой кишки, что в сочетании с клинической картиной обтурации позволит установить правильный диагноз.

Диагностика кишечной непроходимости при раке толстой кишки

- В последнее время получило широкое распространение ультразвуковое исследование органов брюшной полости.
- Ценность ультразвукового исследования снижается при наличии метеоризма. Газ в кишечнике препятствует выявлению других признаков непроходимости.
- Признаками обтурации при этом служат растяжение кишечника, внутрипросветная секвестрация жидкости, «феномен стремянки», свободный транссудат, отек стенки кишки.

Диагностика кишечной непроходимости при раке толстой кишки

- В последние годы в дифференциально-диагностических целях при заболеваниях органов брюшной полости, в том числе требующих срочных лечебных пособий, с успехом применяют компьютерную томографию.

Лечебная тактика при обтурационной кишечной непроходимости

- Выбор правильного способа лечения больных с обтурационной толстокишечной непроходимостью представляет определенные трудности, что обусловлено многими причинами.

- Эти больные поступают в стационар, как правило, в тяжелом состоянии, при наличии двух серьезных заболеваний (злокачественной опухоли и кишечной непроходимости), причем оба заболевания в запущенной стадии.

- Тяжесть состояния больных обусловлена, кроме того, еще пожилым возрастом и сопутствующими заболеваниями.

Лечебная тактика при обтурационной кишечной непроходимости

- В связи с этим естественным желанием хирургов при установленном диагнозе является стремление помочь больному консервативными средствами.

- Противопоказанием к применению консервативных методов служит наличие перитонита. В этих случаях оперативное вмешательство следует выполнять сразу после кратковременной подготовки больного.

Консервативное лечение

- Задачей консервативного лечения является ликвидация непроходимости кишки на уровне опухоли.
- Ожидать положительного результата можно только в тех случаях, когда опухоль не полностью закрывает просвет кишки, а обтурация вызвана каловым содержимым, барием, инородными телами, спазмом кишки.
- Открытие просвета кишки хотя бы на время ликвидирует непроходимость и улучшает состояние больного.
- Основным методом консервативного лечения являются очистительные клизмы. Они позволяют очистить дистальные отделы толстой кишки, а в некоторых случаях и вышерасположенные сегменты. При отсутствии эффекта можно повторить очистительную клизму через 20-30 мин.

Консервативное лечение

- При низкорасположенных опухолях можно попытаться провести через суженное место резиновую трубку и через нее произвести отмывание содержимого. Иногда трубку удается провести через ректоскоп.
- При локализации опухоли выше 30 см можно использовать фиброколоноскоп, которым расширяют место сужения. Промывание кишки через биопсийный канал малоэффективно, хотя при ширине его в 5 мм возможно удаление жидкого содержимого и газов.
- В последнее время для повышения эффективности отмывания супрастенотического отдела толстой кишки применяют различные методики расширения места сужения. С этой целью используют электрокоагуляцию через фиброколоноскоп или лазерную фотокоагуляцию с помощью неодимового лазера.
- В комплекс консервативного лечения входят также околопочечные новокаиновые блокады.
- Для снятия спазма применяют атропин, платифилин, но-шпу.
- Введение жидкости, электролитов необходимо для ликвидации обезвоживания, нарушения электролитного и кислотно-основного состояния.
- Детоксикации организма помогает введение энтеродеза.
- Обязательной процедурой является промывание желудка.

Консервативное лечение

- Продолжать консервативное лечение не следует больше 6 ч.
- Если за это время не получено положительного результата, состояние больного не улучшается, надо делать операцию.
- По данным многих авторов, устойчивый положительный эффект консервативного лечения наблюдается в 10-50 % случаев.
- Однако следует помнить, что улучшение у больных раком толстой кишки не может быть окончательным и этот период следует использовать для подготовки к операции.

Оперативное лечение

- Во всех случаях, даже при известной локализации опухоли, хирургическое вмешательство при симптомах кишечной непроходимости надо делать через срединную лапаротомию и под общей анестезией.

- Выбор правильного способа операции представляет значительные трудности. При оперативном вмешательстве необходимо решить две задачи: ликвидировать кишечную непроходимость и удалить злокачественную опухоль.

- Для решения первой задачи предложено большое число разнообразных операций, которые все по отношению к опухоли являются паллиативными. К ним относят наложение разгрузочных стом (илеостома, колостома) и обходных анастомозов.

- Вторая группа операции решает обе задачи, включает различные виды резекций кишки. При этом одномоментно удаляют опухоль и ликвидируют непроходимость.

Оперативное лечение

- В зависимости от состояния больного применяют различные виды операций.
- Ликвидация кишечной непроходимости и удаление опухоли во время первой операции в наибольшей степени удовлетворяют интересы самого больного и хирурга.
- Однако в некоторых случаях приходится отказываться от операций с удалением опухоли и ограничиваться выполнением разгрузочных вмешательств.
- Радикальные операции при раке толстой кишки с обтурационной непроходимостью противопоказаны при:
  1) технической невозможности удалить опухоль;
  2) наличии перитонита или мутного выпота в брюшной полости;
  3) крайне тяжелом состоянии больного.

Оперативное лечение

- Характер паллиативных операций зависит от локализации и распространенности обтурирующей опухоли.
- При неоперабельной опухоли правой половины ободочной кишки большинство хирургов формируют илеотрансверзоанастомоз.
- При отсутствии отдаленных метастазов и возможности удалить опухоль на первом этапе некоторые авторы также рекомендуют накладывать анастомоз между подвздошной и поперечной ободочной кишкой.
- В этих случаях на втором этапе производят правостороннюю гемиколэктомию.
- Однако недостатками такой тактики являются необходимость на первом этапе формировать анастомоз на измененной кишке, опухоль при этом не удаляют, а на втором этапе иногда приходится удалять ранее наложенный илеотрансверзоанастомоз.

Оперативное лечение

- Некоторые хирурги при раке правой половины ободочной кишки с обтурационной непроходимостью ограничиваются на первом этапе наложением цекостомы.
- По мнению других, цекостома не обеспечивает адекватного опорожнения кишечника и, кроме того, создает трудности для второго этапа операции.
- Учитывая это, свищ на слепую кишку можно накладывать только при очень тяжелом состоянии больных.
- В связи с недостаточной эффективностью цекостомы некоторые авторы предпочитают формировать илеостому, двуствольную, по Бруку или по Торнболлу.

Оперативное лечение

- Большинство хирургов при раке правой половины ободочной кишки с обтурационной непроходимостью выполняют правостороннюю гемиколэктомию с наложением первичного анастомоза.

- Преимущества этой операции состоят в том, что одновременно ликвидируется непроходимость и удаляется опухоль. Анастомоз в большинстве случаев накладывают на неизмененные сегменты подвздошной и поперечной ободочной кишки.

- У людей с неполноценным илеоцекальным клапаном, когда содержимое из толстой кишки легко проникает в тонкую или когда такой рефлюкс становится возможным в результате значительного растяжения слепой кишки, происходят функциональные и деструктивные изменения в подвздошной кишке, которая становится непригодной для наложения анастомоза. В таких случаях следует на первом этапе ограничиться цекостомией или илеостомией.

Оперативное лечение

- Несколько иное отношение к выбору способа операции при раке левой половины ободочной кишки и раке прямой кишки с обтурационной непроходимостью.

- В этих случаях применяют оперативные вмешательства двух вариантов: наложение разгрузочной стомы с последующей, на втором этапе, резекцией кишки и закрытием колостомы на третьем этапе или удаление опухоли на первом этапе.

Трехэтапная резекция сигмовидной кишки по Цейдлеру-Шлофферу

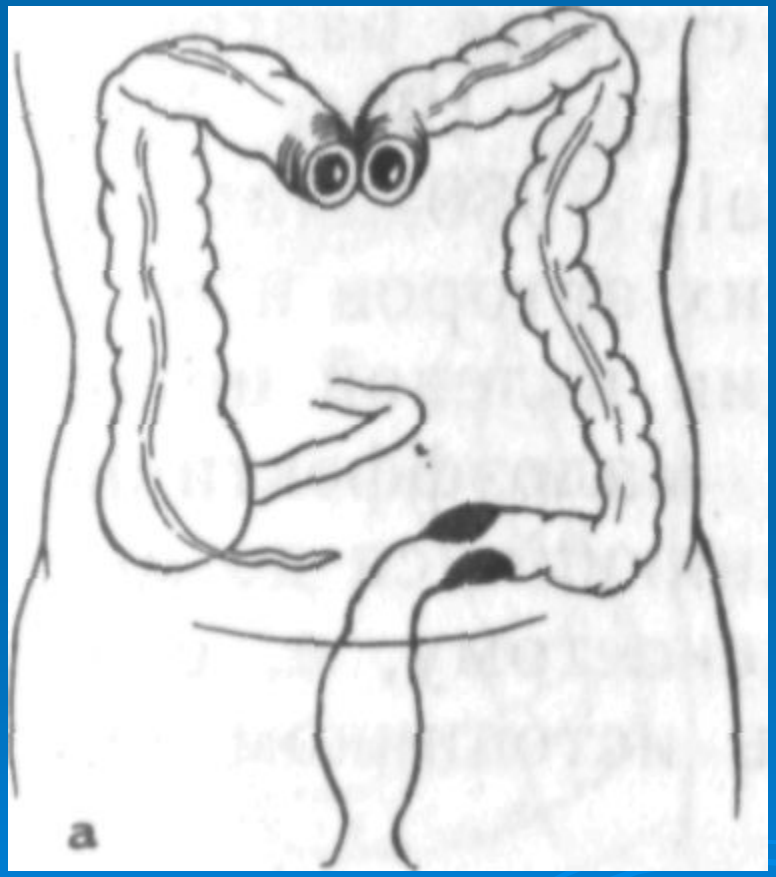

наложение двуствольной трансверзостомы

Трехэтапная резекция сигмовидной кишки по Цейдлеру-Шлофферу

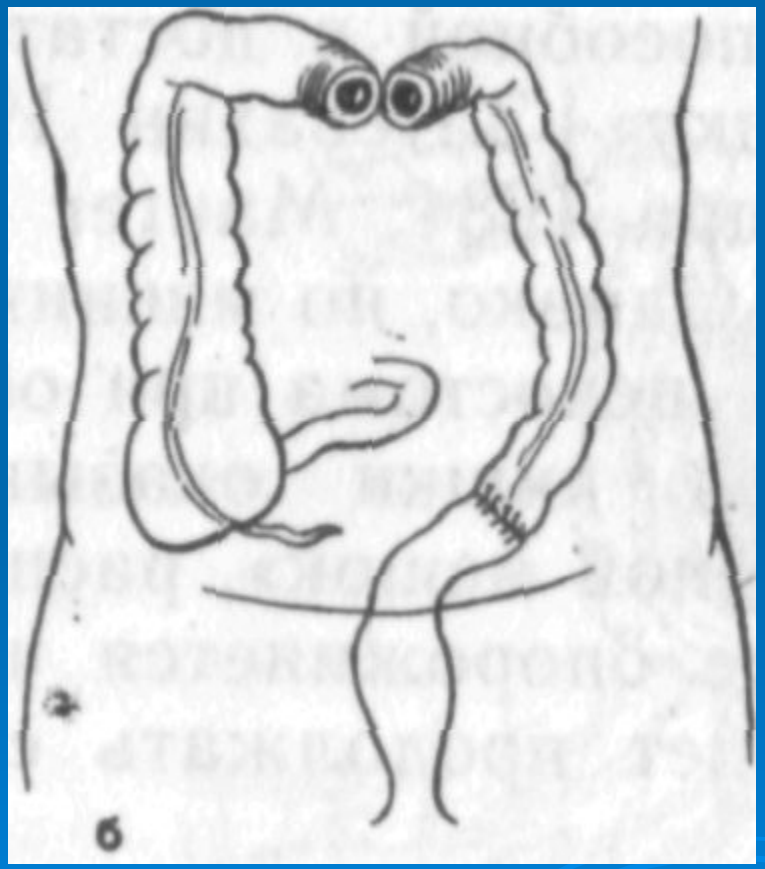

резекция пораженного участка

Трехэтапная резекция сигмовидной кишки по Цейдлеру-Шлофферу

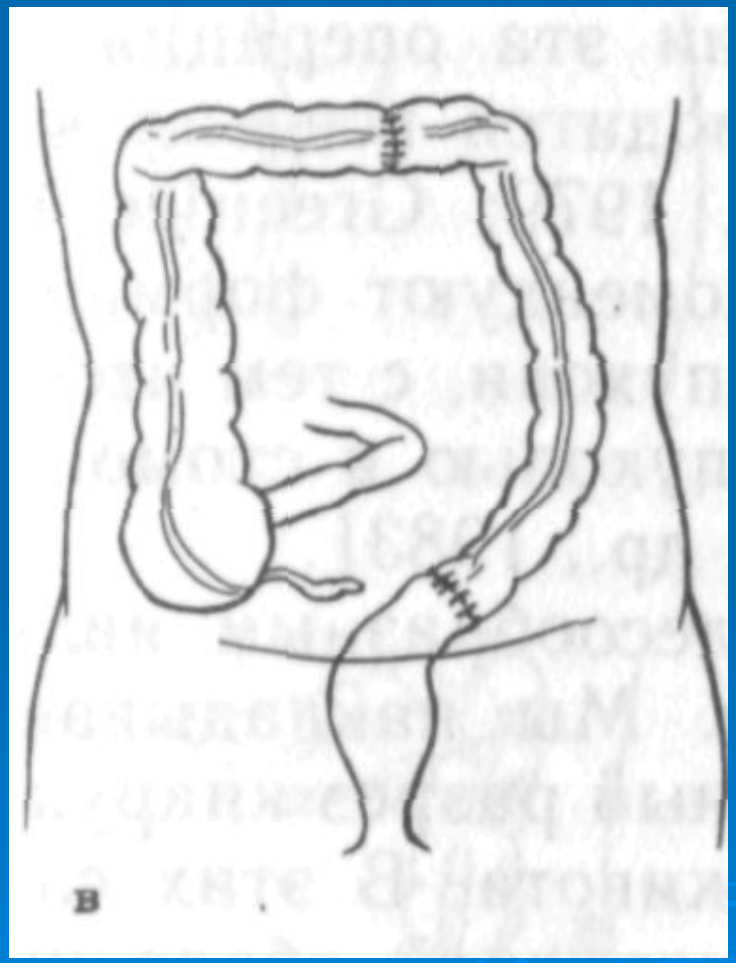

ликвидация трансверзостомы

Операция Гартмана

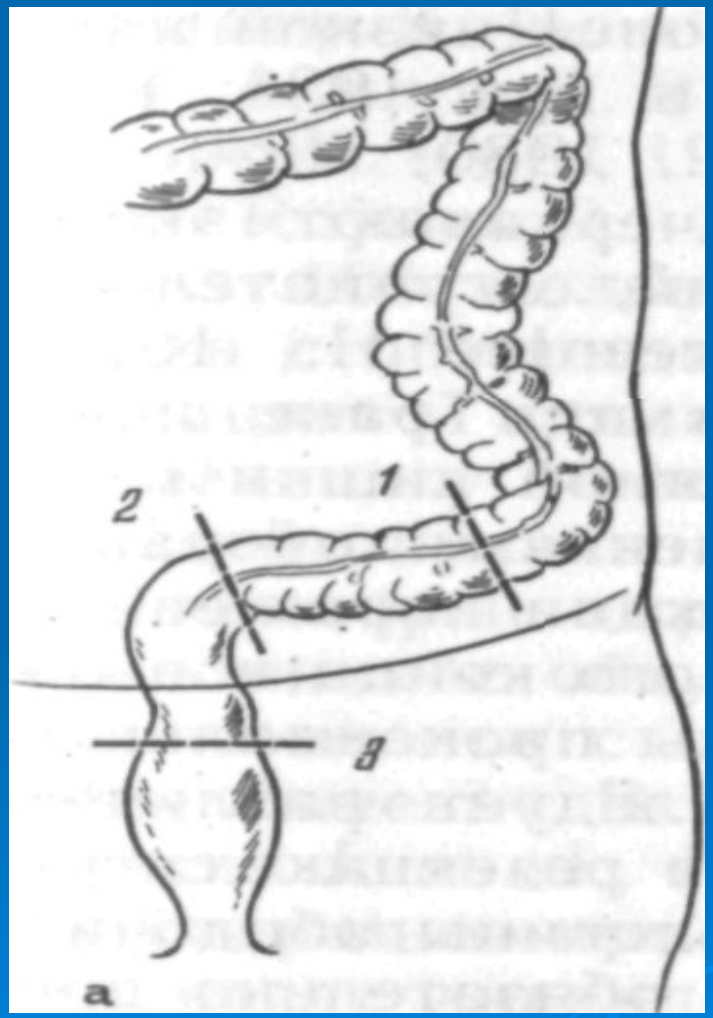

Границы резекции:

1-2 - сигмовидной кишки

1-3 - прямой кишки

Операция Гартмана

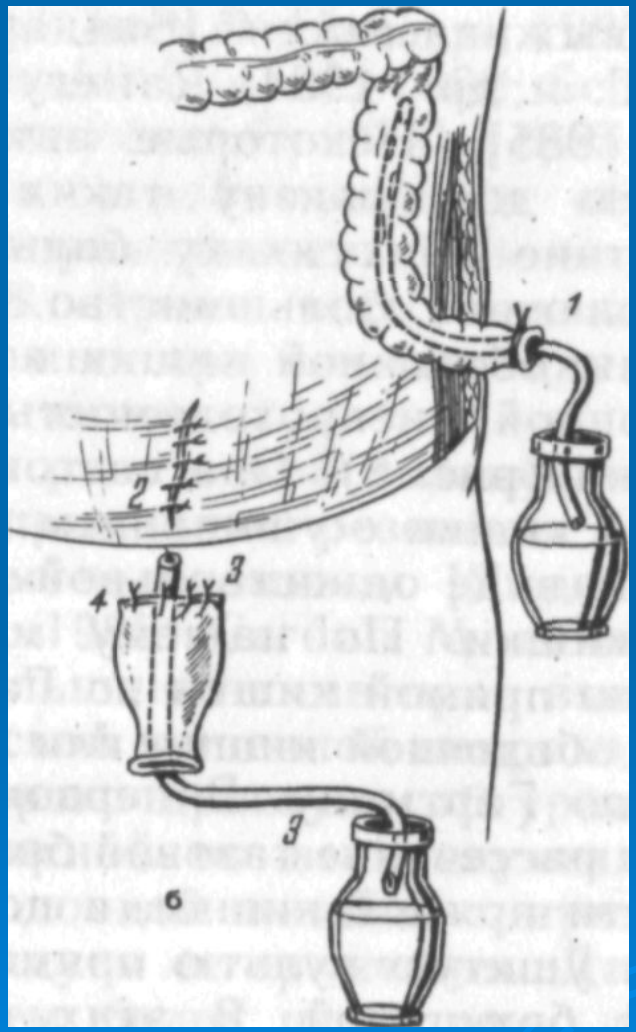

Законченный вид резекции прямой кишки:

1 - подвздошная колостома

2 - ушитая тазовая брюшина

3 - дренажная трубка под тазовой брюшиной, проведенная позади культи прямой кишки

4 - ушитая наглухо культя прямой кишки

Операция Гартмана

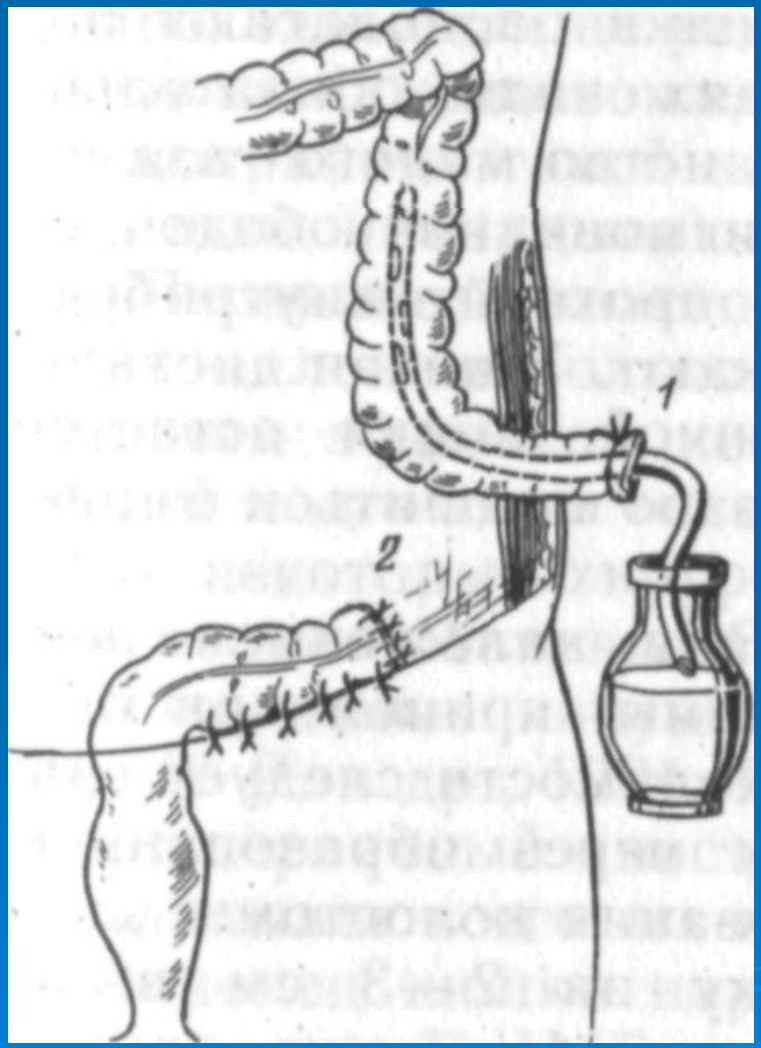

Законченный вид резекции сигмовидной кишки:

1 - подвздошная колостома

2 - ушитая наглухо и подшитая к боковой париетальной брюшине культя сигмовидной кишки

Результаты

- Летальность после операции **с** удалением опухоли колеблется от 4,1 % до 58,6%.
- Лучшие послеоперационные результаты отмечены в группе больных, у которых консервативная терапия оказалась эффективной и они были оперированы в плановом порядке, после подготовки больного и толстой кишки к операции.
- В группе больных, экстренно оперированных, показатели послеоперационной летальности во многом зависят от срока, прошедшего после госпитализации.
- Настойчивое повторное проведение консервативных мероприятий, которые дают только кратковременный эффект, приводит к задержке необходимой операции и ухудшению непосредственных результатов.
- На непосредственные исходы оперативного вмешательства оказывает влияние и распространенность злокачественного процесса.
- Непосредственные результаты оперативного лечения ухудшаются у больных пожилого возраста и при наличии у них тяжелых сопутствующих заболеваний.
- Некоторые авторы подчеркивают зависимость уровня послеоперационных результатов от опыта и квалификации оперирующего хирурга.
- Таким образом, на уровень послеоперационной летальности оказывают влияние многие факторы. Наиболее важными из них являются состояние больного до операции, сроки оперативного вмешательства и правильный выбор метода операции.