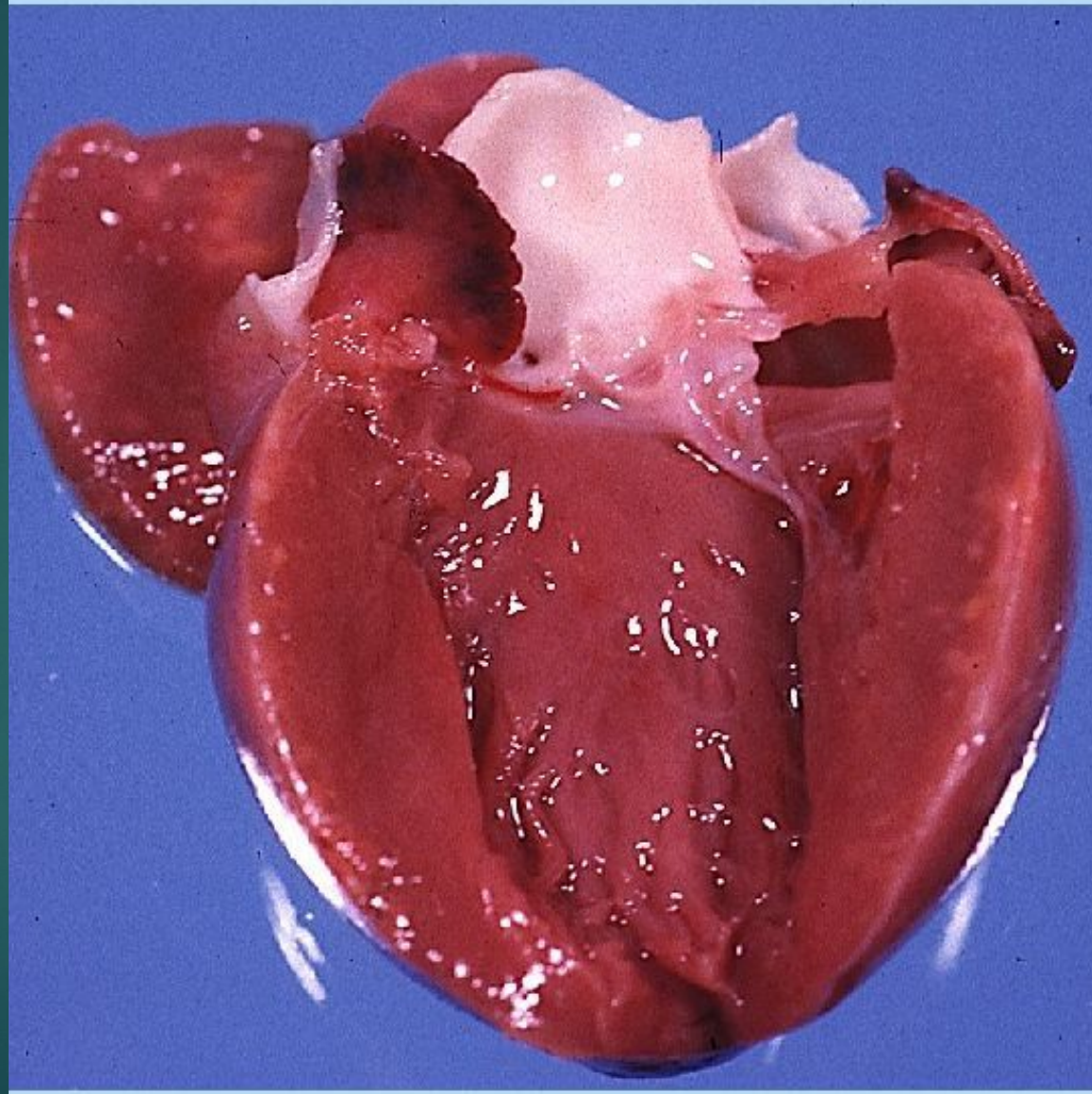
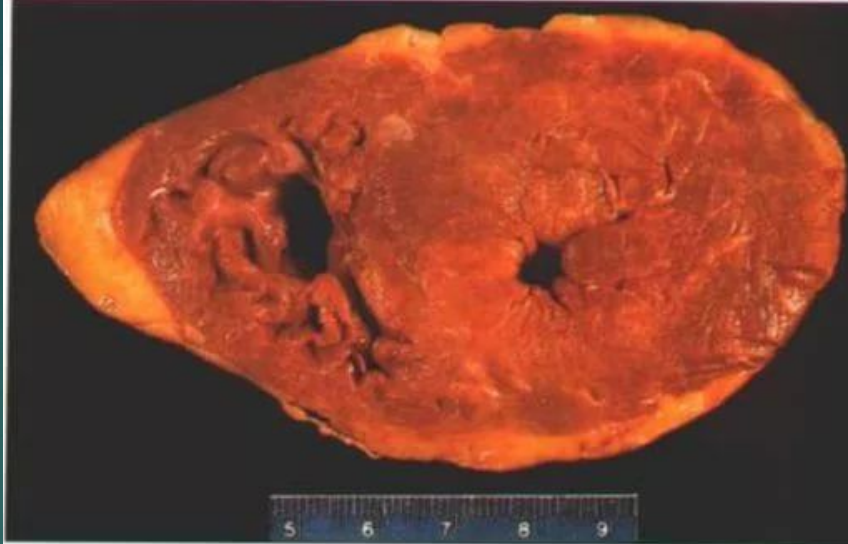

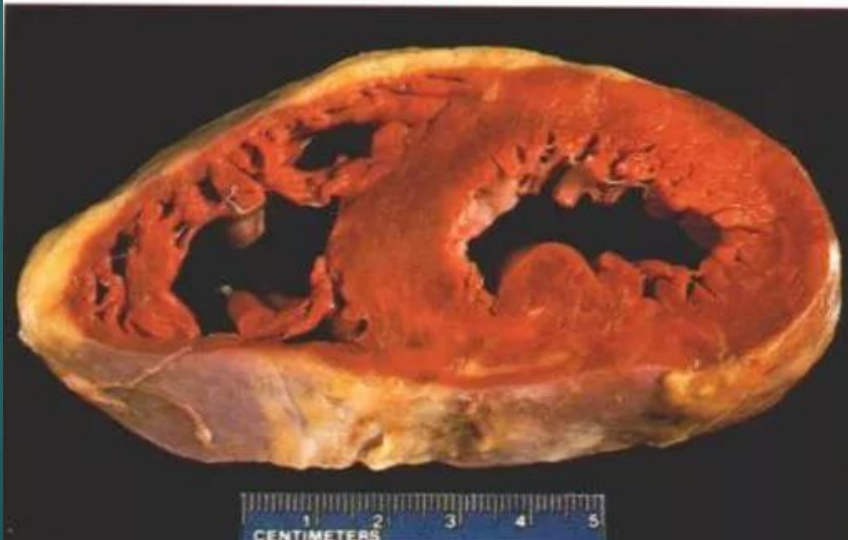Гипертрофия миокарда

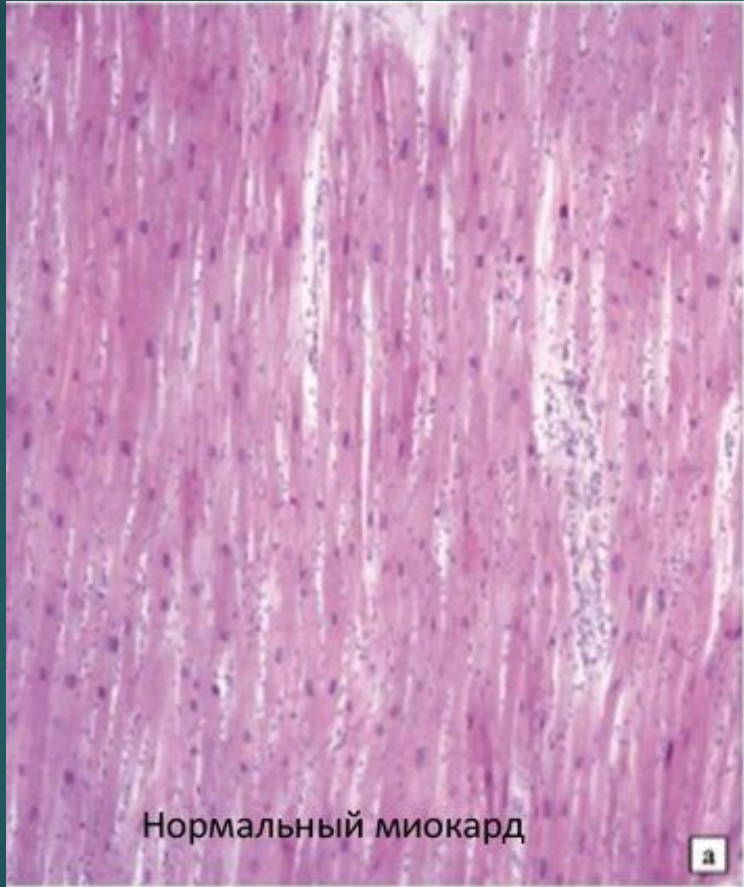


гипертрофия миокарда



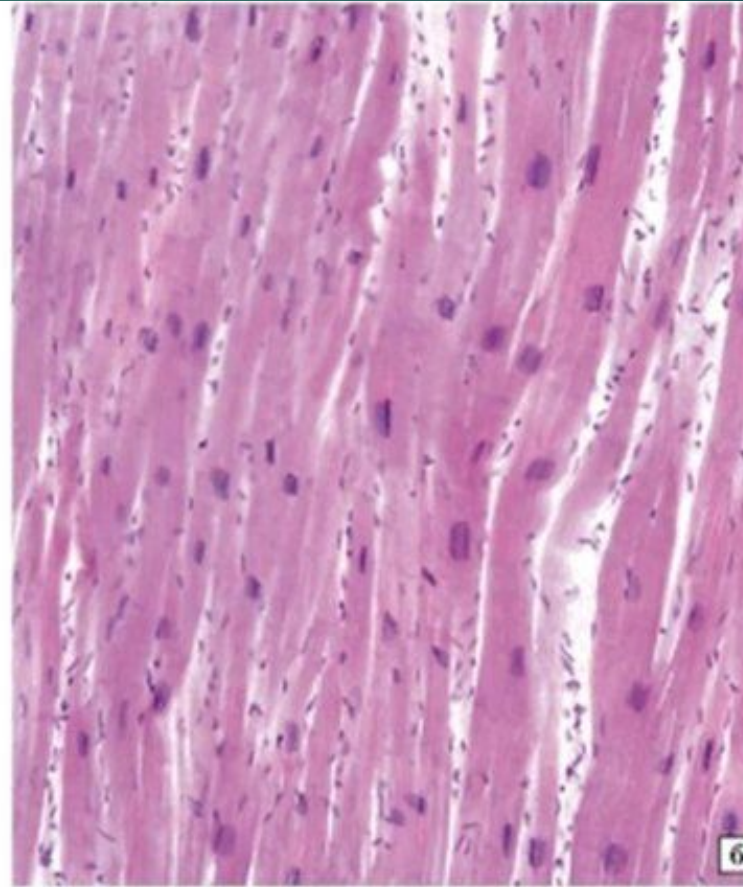
норма





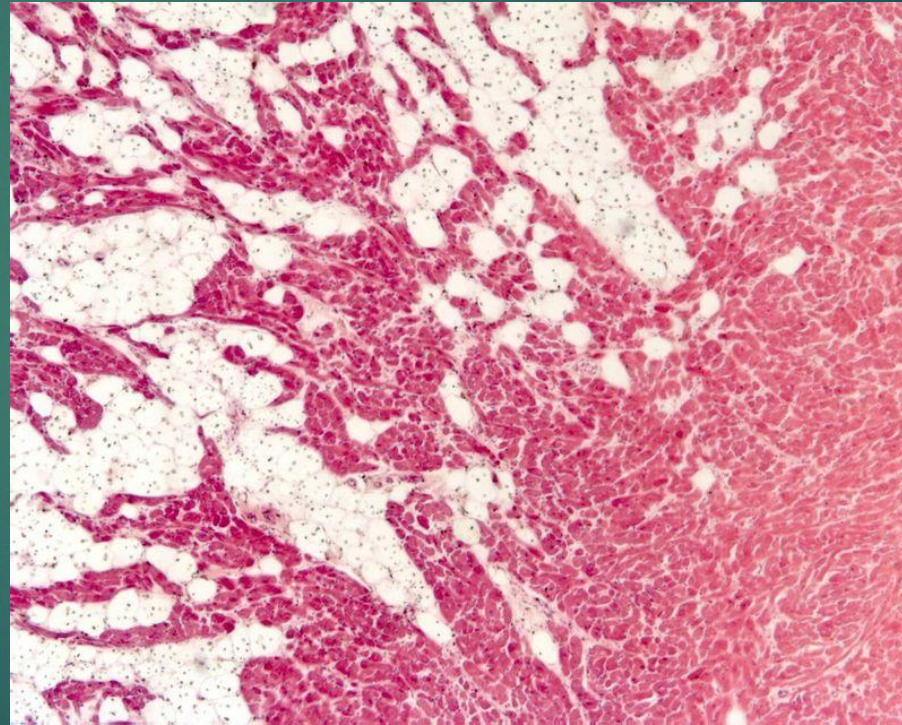
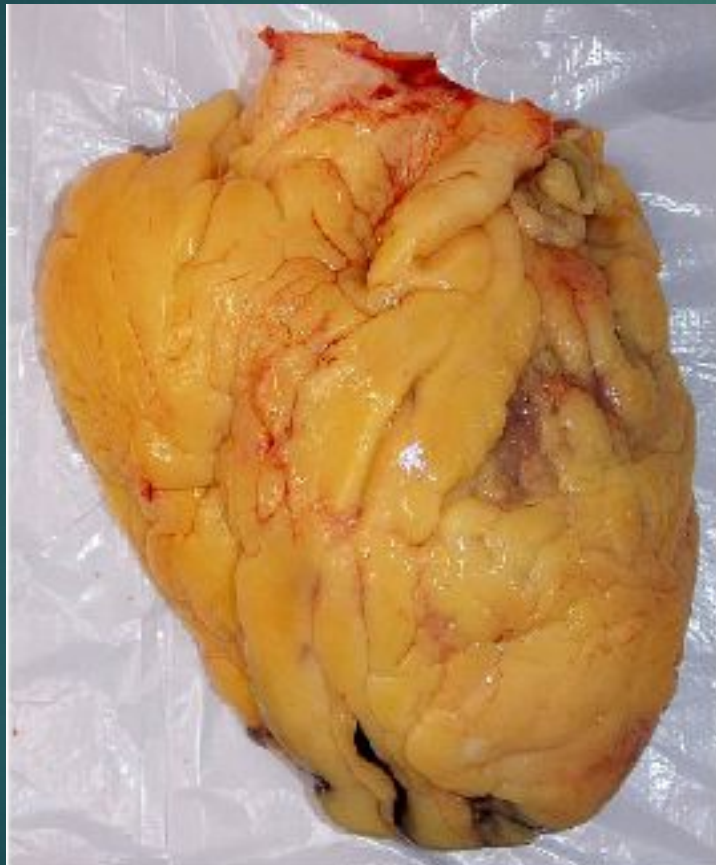Нормальный миокард

а

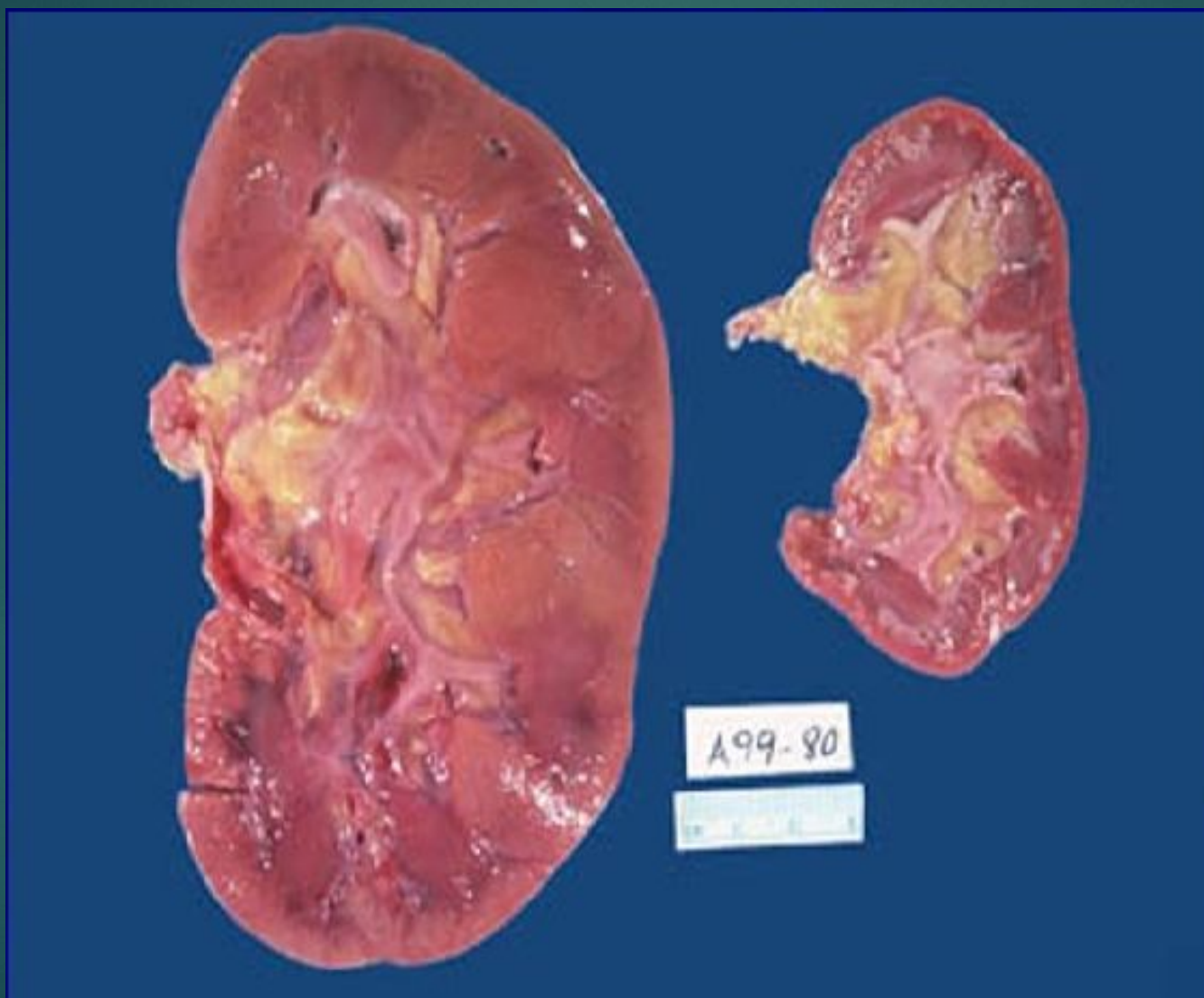


б

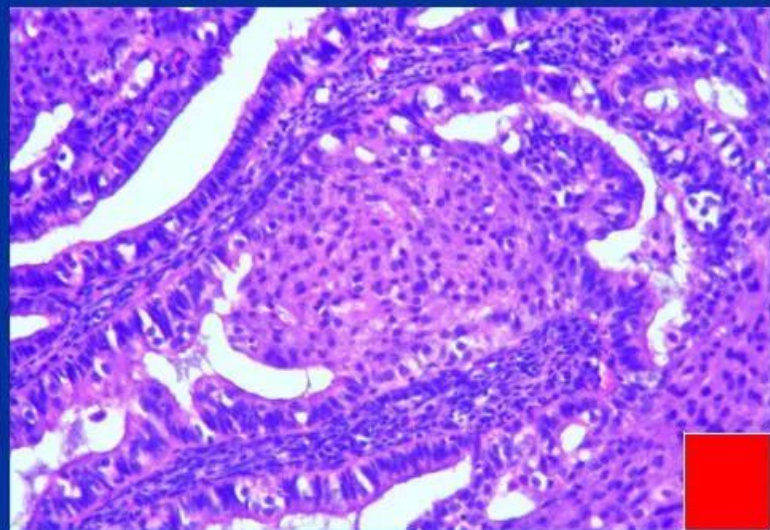
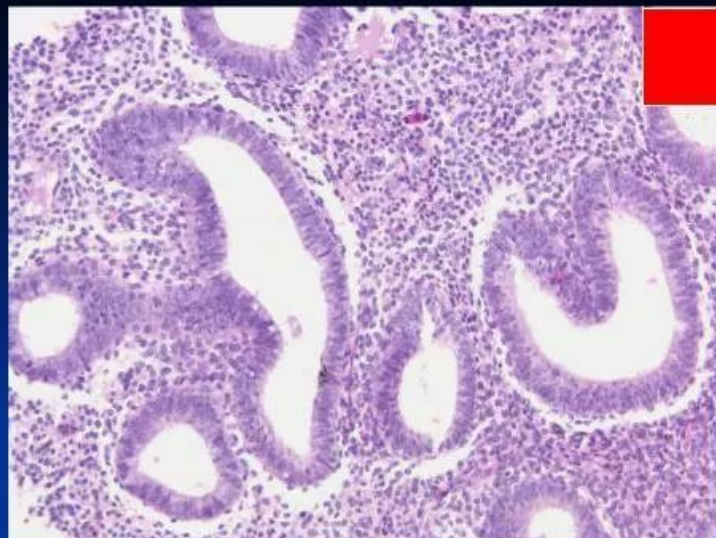
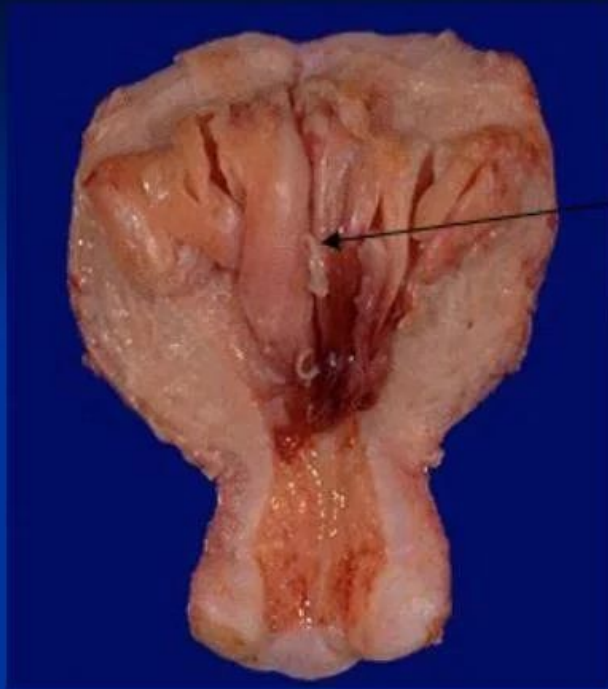Сердце при тучности – пример ложной гипертрофии



Викарная гипертрофия



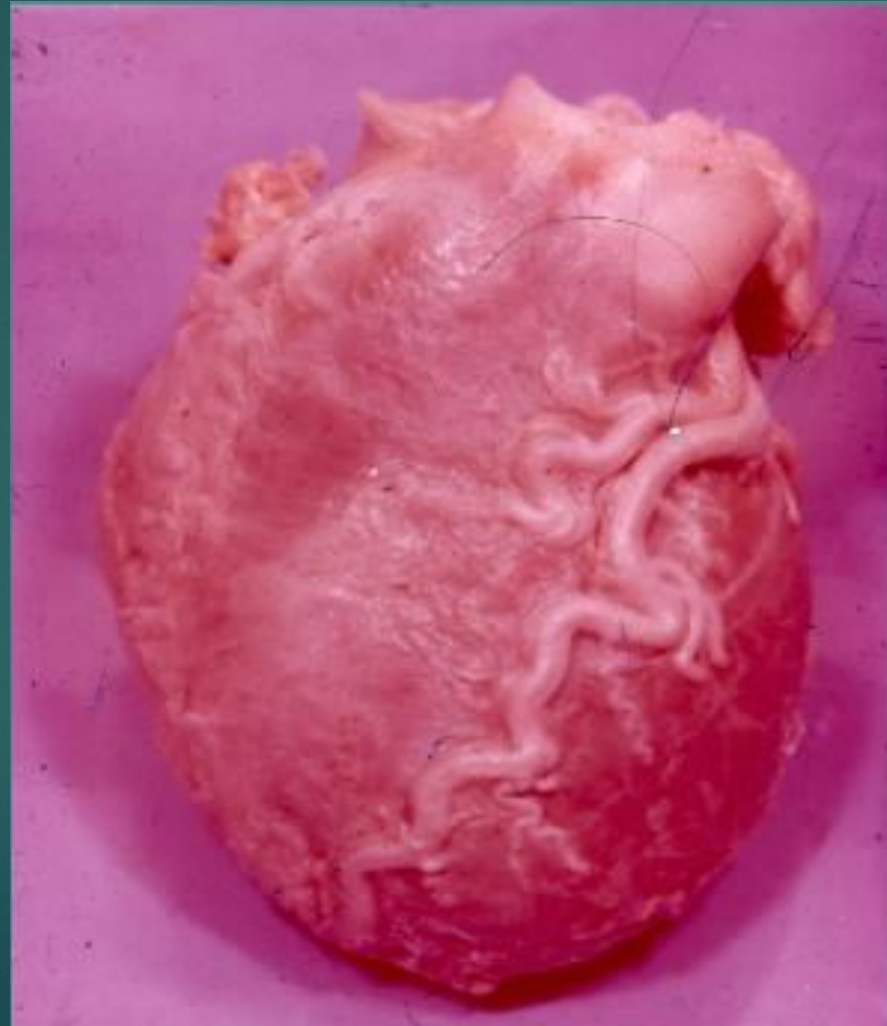Гиперплазия



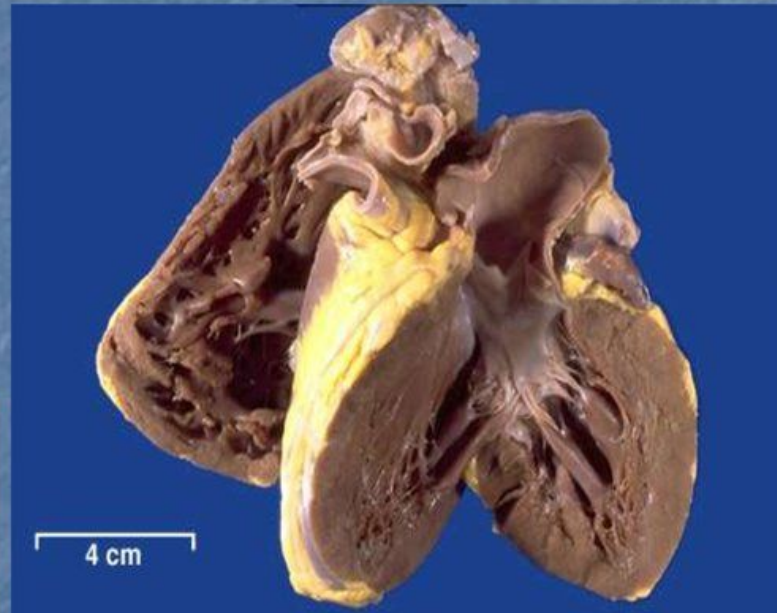
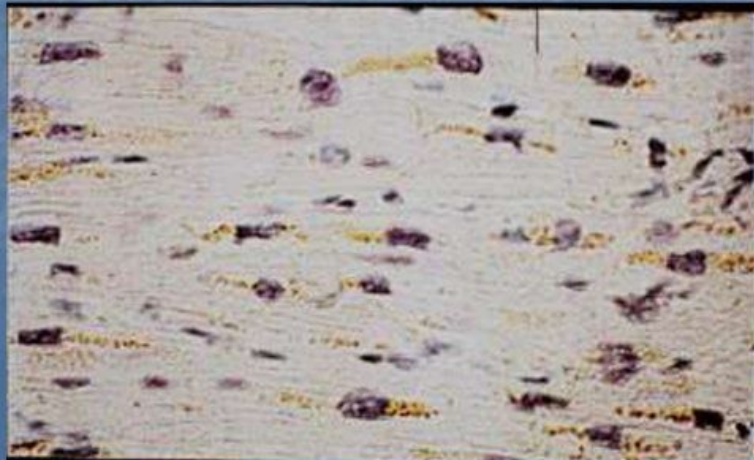
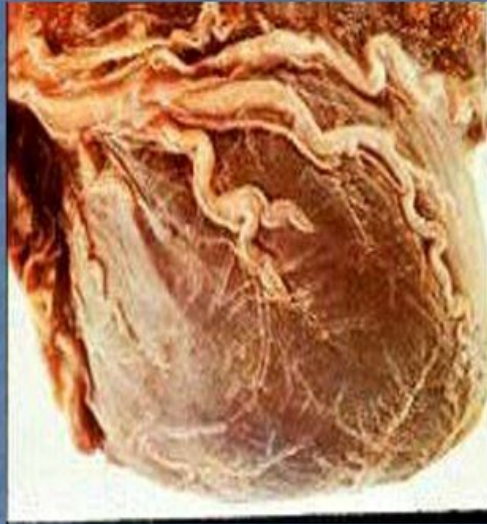
Общая атрофия (кахексия)



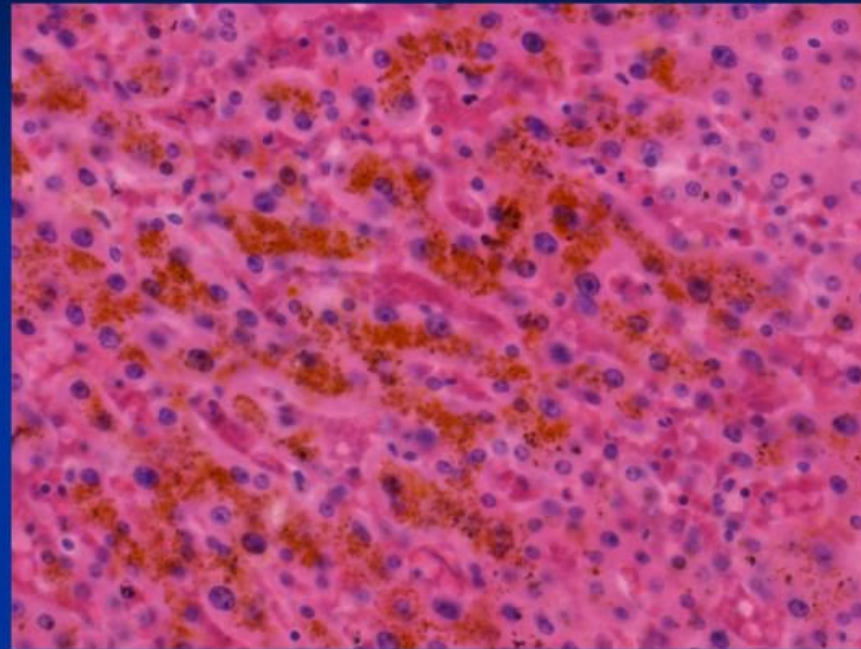
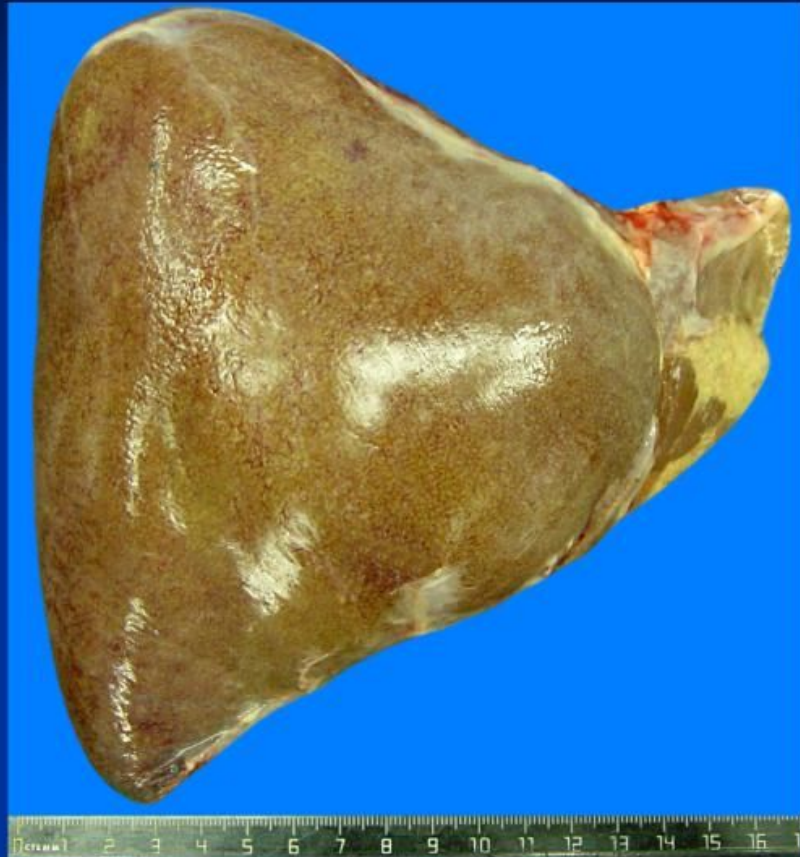Бурая атрофия миокарда



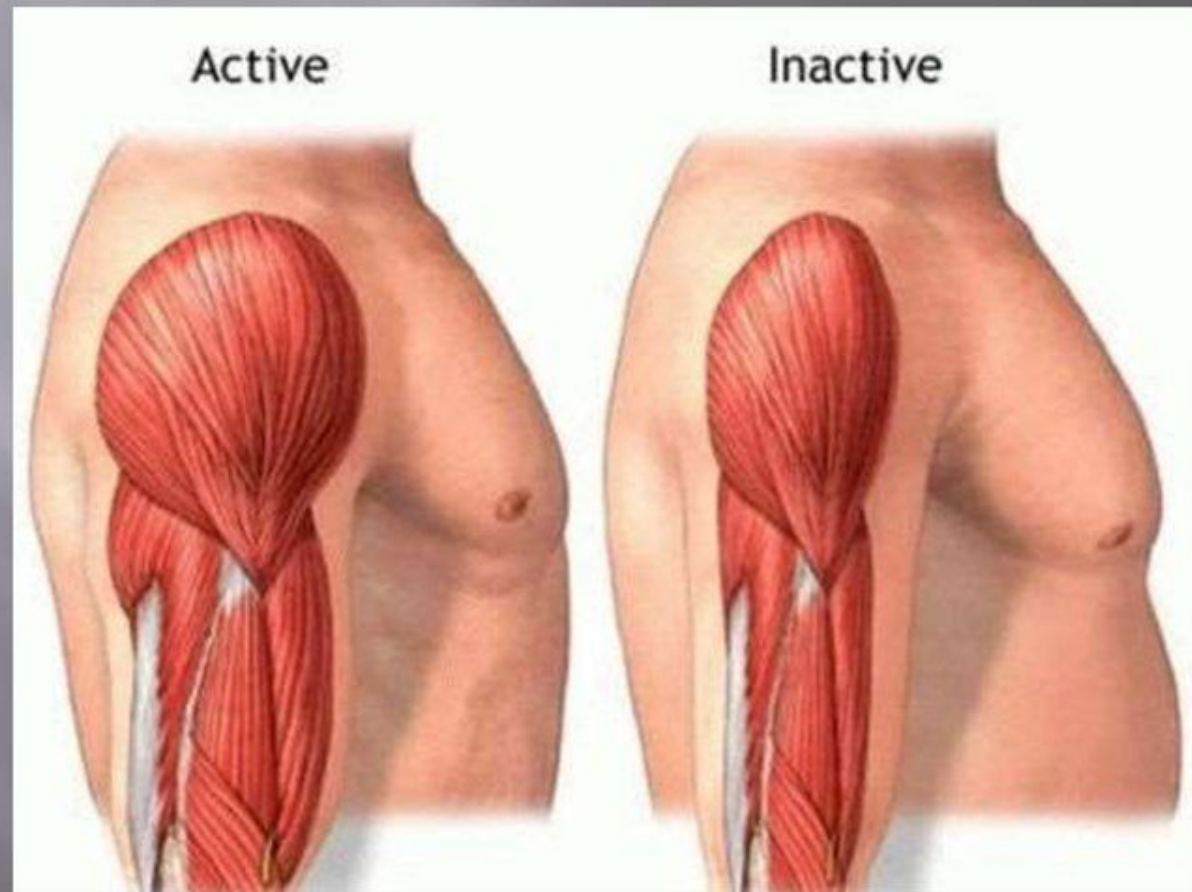
Бурая атрофия миокарда



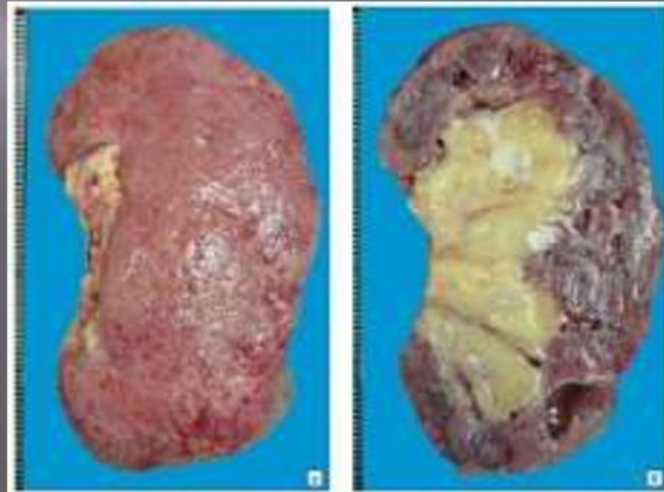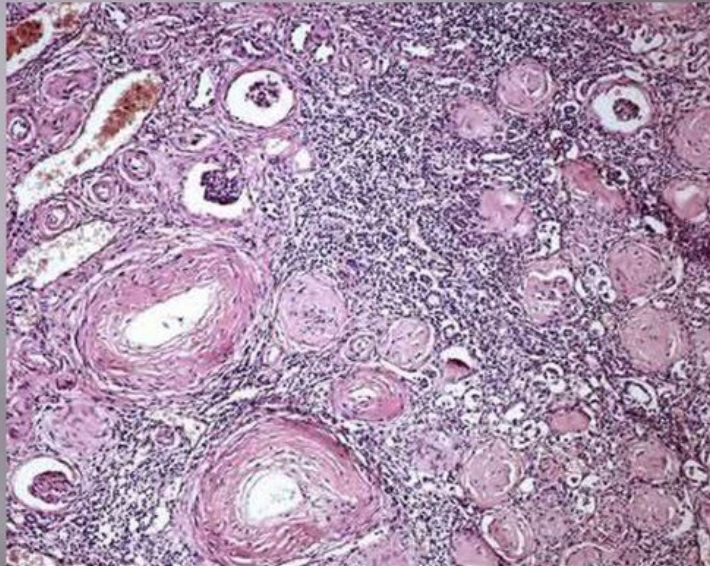
Бурая атрофия печени



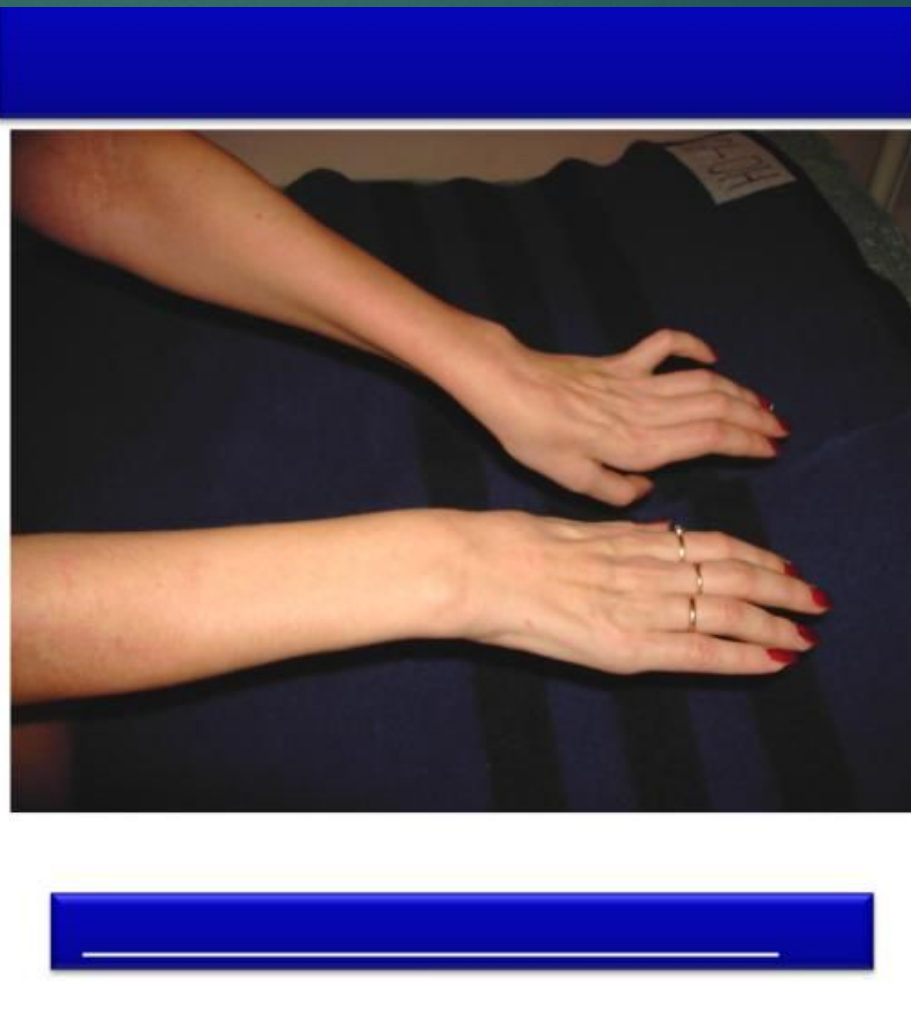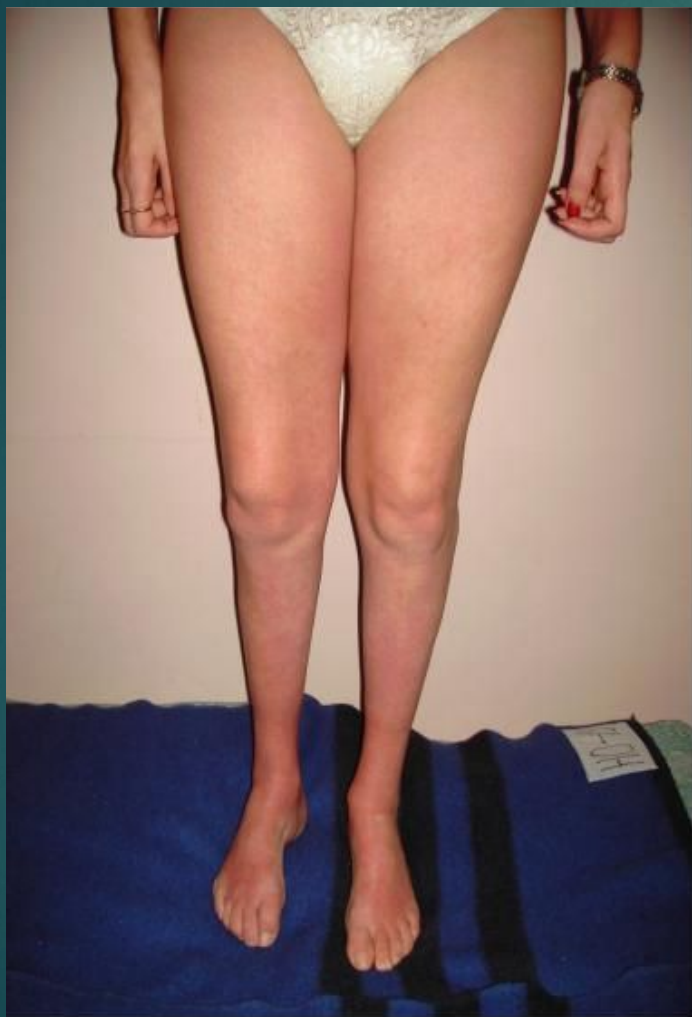Дисфункциональная атрофия



Дисциркуляторная (от недостаточности кровоснабжения)



Нейротическая атрофия



Атрофия от давления

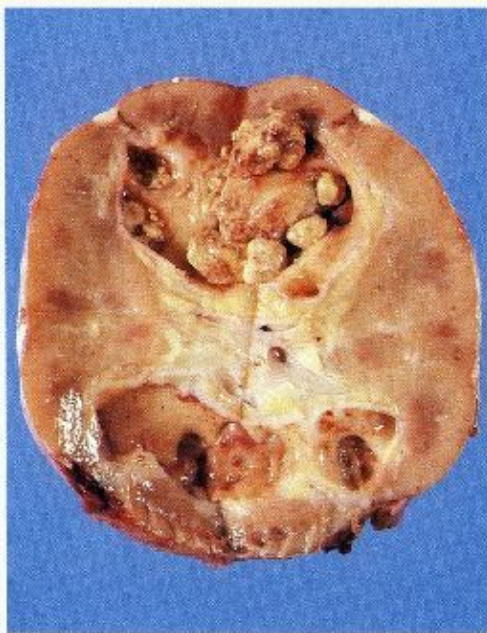
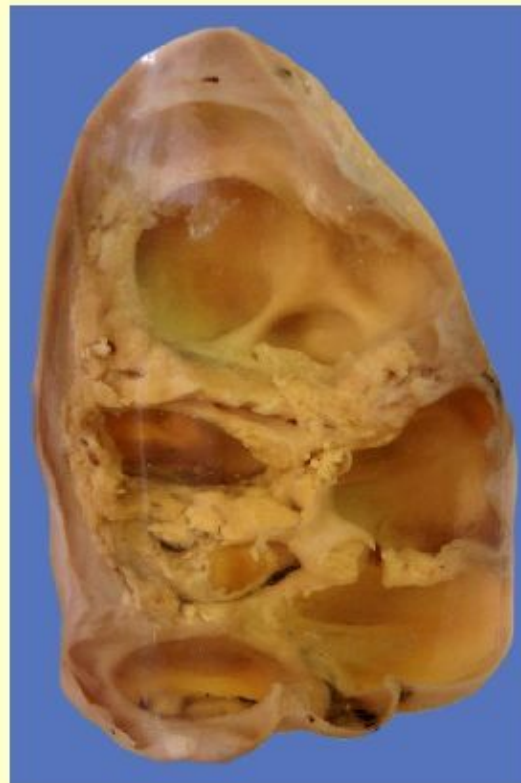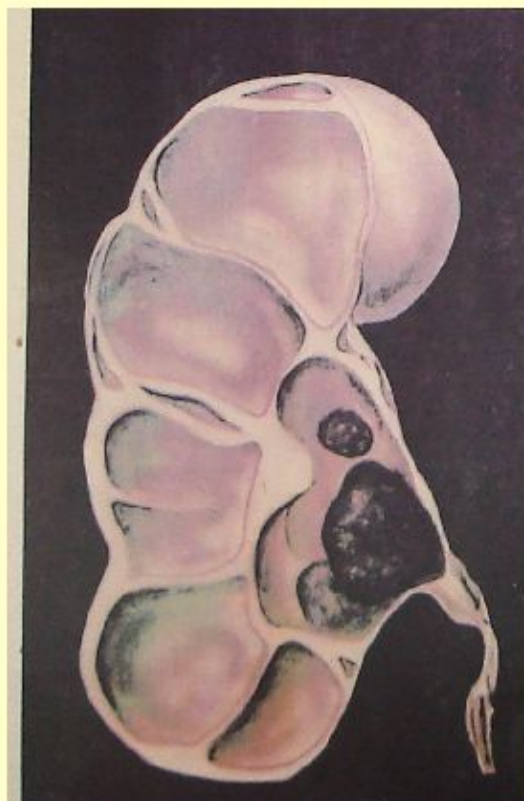
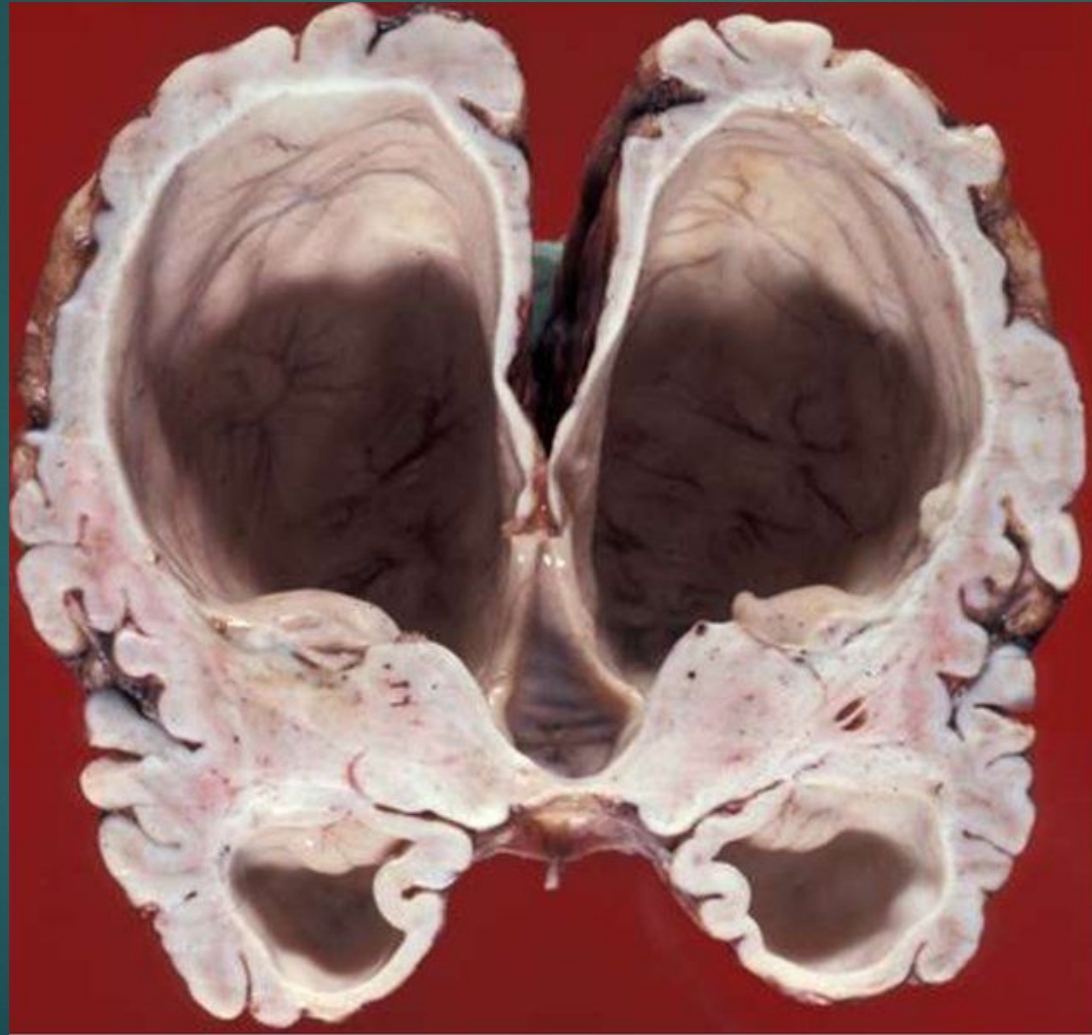


Рис. 6.26





Атрофия от воздействия физических и химических факторов

