

**ТРИАДА**

**ФАЛЛО**

Базарбай Нұржас

662 ВОП

# Триада Фалло

– "синий" порок сердца,  
имеющий три  
морфологических компонента.

*\* названа по имени французского  
врача Этьена-Луи Фалло*

1. клапанный стеноз ЛА  
или обструкция выходного отдела ПЖ

2. дефект МПП

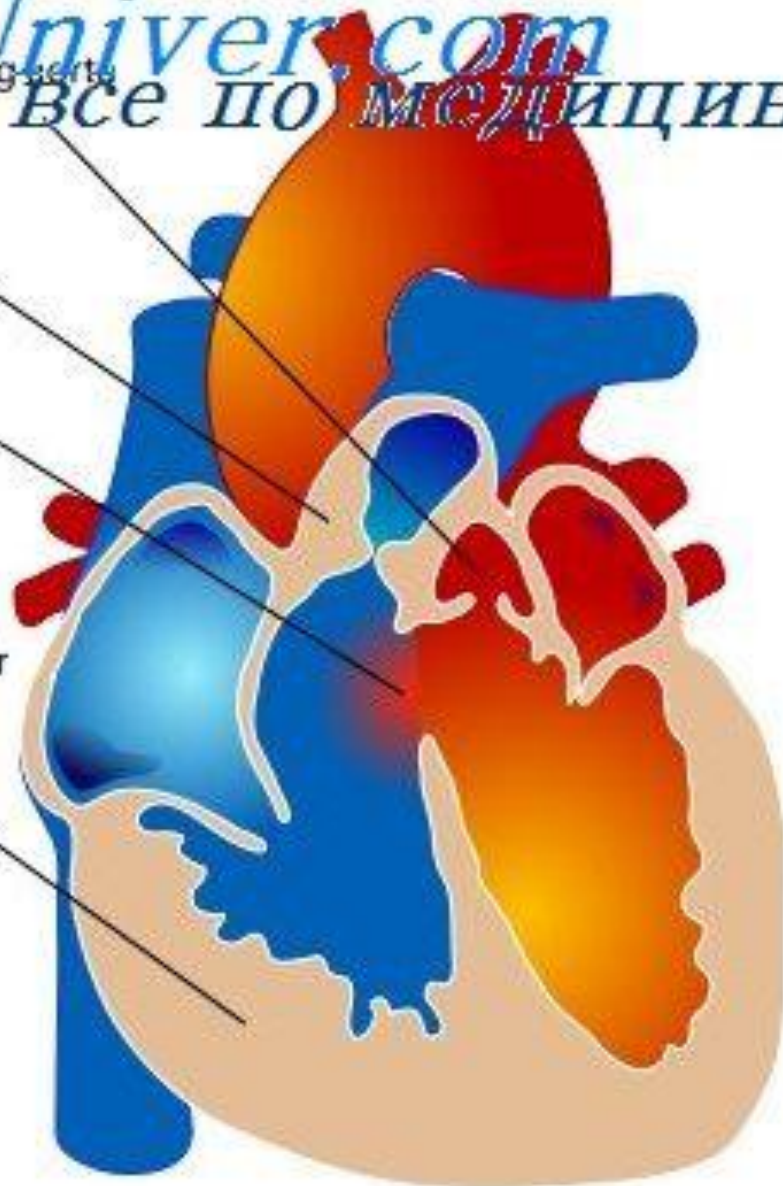
3. гипертрофия ПЖ

Overriding aorta

Pulmonic stenosis

ventricular septal defect

Right ventricular hypertrophy



# Этиология

- Перенесенные беременной краснуха, корь, грипп;
- Эндокринные расстройства;
- Употребление спиртного;
- Облучение гамма-лучами;
- Авитаминозы;
- ЗВУР;
- Наследственность и хромосомные мутации.

# Патогенез

- Нарушения в развитии эндокардиальных складок и резорбция МПП.
- Неполное закрытие септальных перегородок, аномальное расположение сосудов и их сужение.

# Стадии

- **Ранняя:**

Похожа на изолированный стеноз ЛА. Незначительная физическая нагрузка вызывает одышку. Становится явным увеличение размеров сердца.

- **Поздняя (терминальная):**

Дилатация ПЖ, ПП, гипертрофия ПП. Расширение ЛА.

Левые отделы сердца остаются неизмененными.

# Симптомы

- Одышка при кормлении, плаче, движениях;
- Утомляемость;
- Отставание в развитии;
- Резкое возбуждение;
- Удушье;
- Учащение дыхания;
- Цианоз;
- Набухание и пульсация шейных вен;



# Осложнения

- Абсцесс ГМ;
- ТЭ;
- Эндокардит;
- Массивные КТ;
- ХСН.

# Диагностика

- ЭКГ;
- Фонокардиография;
- Допплер-ЭхоКГ;
- Вентрикулография;
- Зондирование сердца;
- Рентгенография грудной клетки.

# Лечение

- Хирургическое (ликвидация стеноза ЛА)
- **В случае гипоксемических кризов:**
  - кислородотерапия;
  - бета-а/б;
  - седация;
  - сердечные гликозиды.