Ангиогенез

Ангиогенез

Ангиогенез — многоступенчатый процесс образования новых кровеносных сосудов.

В норме проявляется в эмбриогенезе и в процессе заживления ран

В патологии наблюдается при ряде хронических заболеваний, таких как сахарный диабет, ревматоидный артрит, псориаз, другие заболевания соединительной ткани и в опухолях

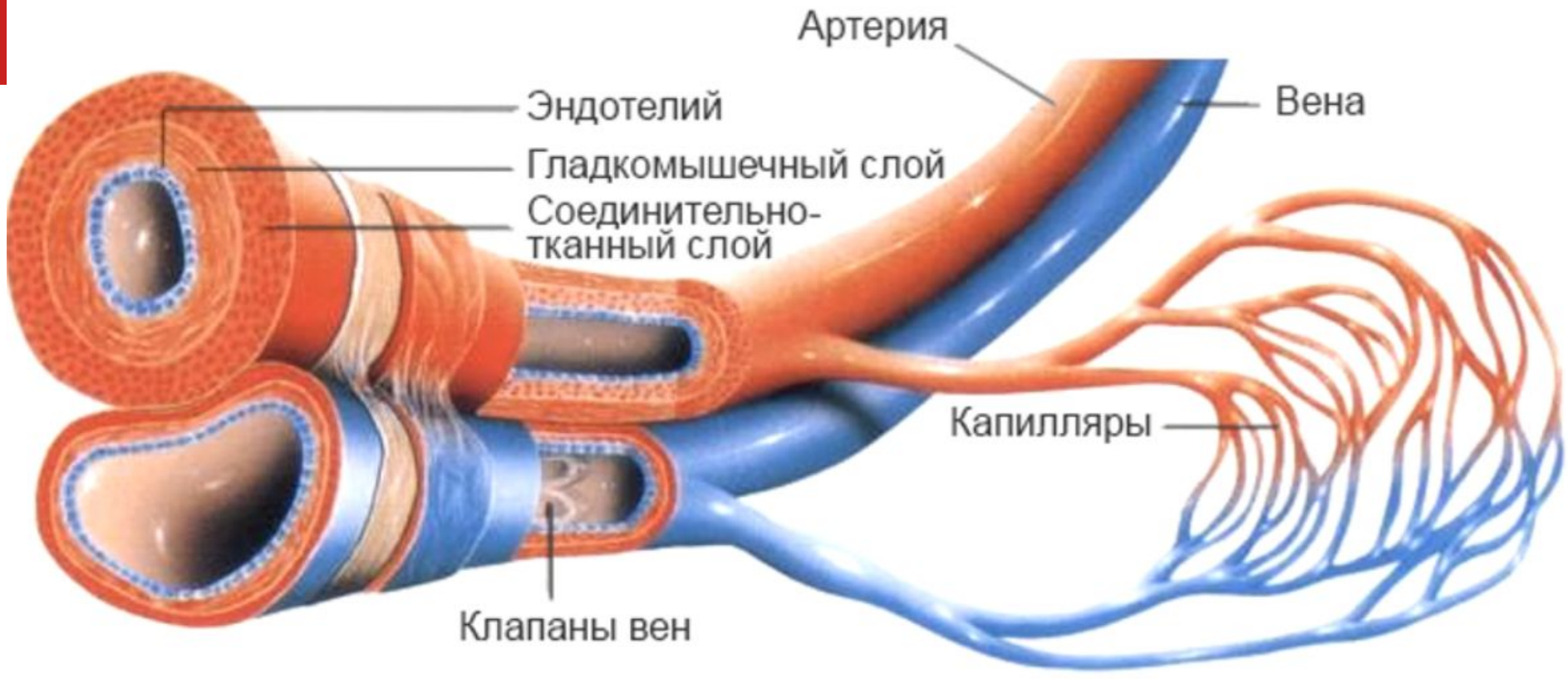
Артерия
Вена
Эндотелий
Гладкомышечный слой
Соединительно-
тканный слой
Капилляры
Клапаны вен

Эндотелий – это однослойный пласт клеток, выстилающих внутреннюю поверхность кровеносных сосудов. Эндотелиальная выстилка сосудов регулирует местные процессы гемостаза, пролиферации, миграции клеток крови в сосудистую стенку и сосудистый тонус.

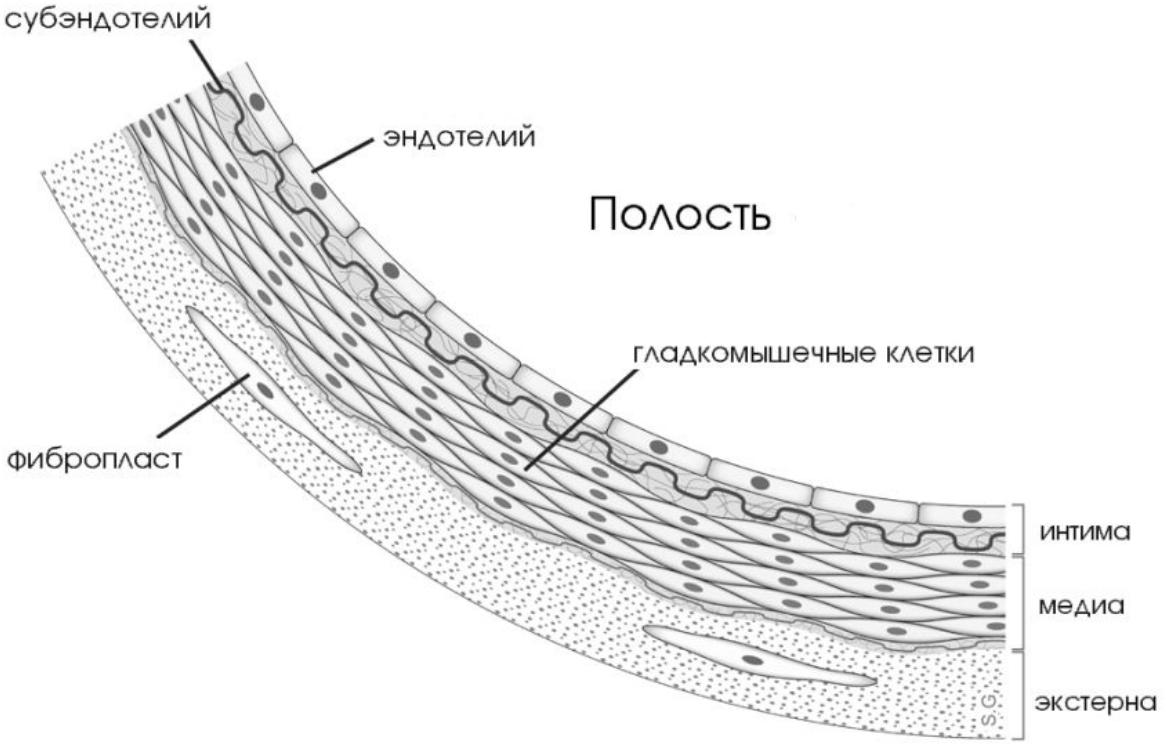

Фазы ангиогенеза

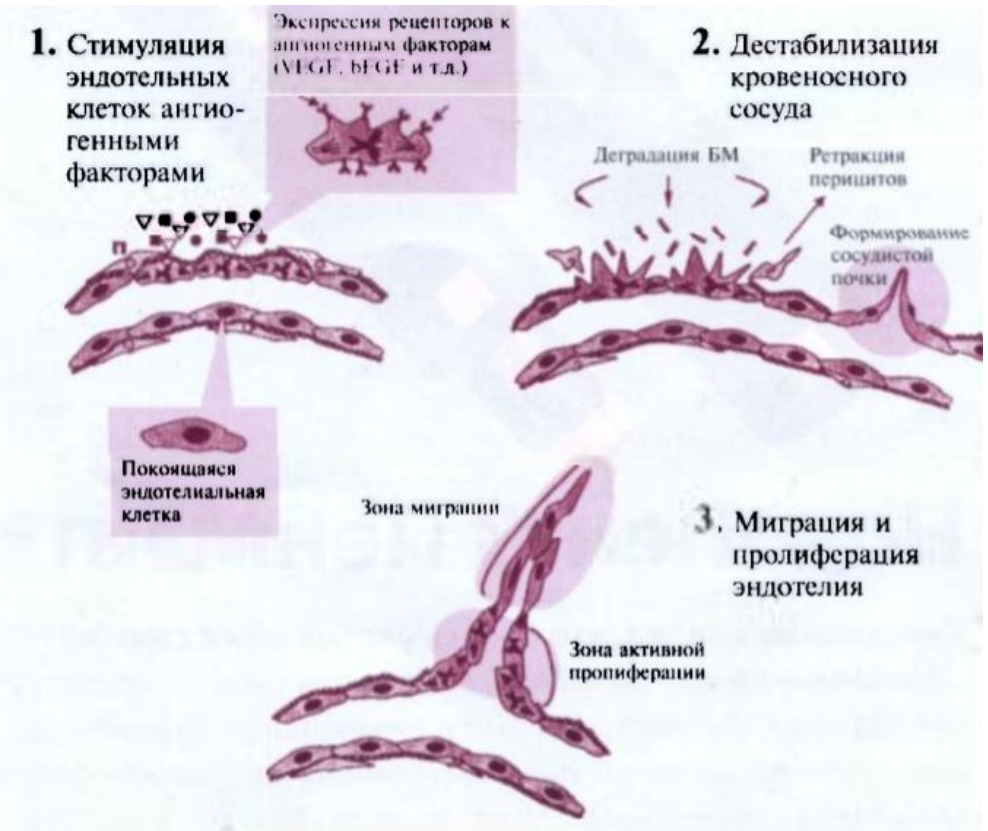

ИНГИБИТОРЫ	СТИМУЛЯТОРЫ
Рецепторы факторов роста	Факторы роста (FGF, VEGF, PDGF a, TGF b)
Стероидные гормоны	Гипоксия
Альфа и бета интерфероны	Ишемия
Интерлейкин 12	Тироксин
Компоненты внеклеточного матрикса	Хроническое воспаление
	Механическое воздействие

Фермент	Специфические субстраты
Коллагеназы	
ММР-1 (интерстициальная коллагеназа)	Коллаген I, II, III, VII и X типов; энтактин; агрекан; тенасцин; предшественники ММР-1 и -2; VEGF; белок, связывающий IGF; предшественник TNF-α
ММР-13 (коллагеназа-3)	Коллаген I, II, III, VI и X типов; агрекан; ламинин; фибронектин; витронектин; тенасцин; bFGF; предшественники ММР-9 и -13; предшественник TGF-β
Желатиназы	
ММР-2 (желатиназа А)	Коллаген I, IV, V, VI, VII, X и XI типов; ламинин; фибронектин; витронектин; энтактин; FGFR-1; белок, связывающий IGF; предшественники ММР-1, -9 и -13; предшественник TGF-β; VEGF; предшественник TNF-α; эндотелин-1
ММР-9 (желатиназа В)	Коллаген I, IV,V, VI, X и XI типов; агрекан; эластин; энтактин; фибронектин; витронектин; VEGF; предшественник TGF-β; bFGF; предшественник TNF-α; лиганд рецептора KIT; эндотелин-1
Матрилизин	
ММР-7 (матрилизин, PUMP)	Коллаген III, IV, IX, X и XI типов; эластин; фибрин; ламинин; энтактин; фибронектин; тенасцин; FasL; предшественники ММР-2 и -7; витронектин; предшественник TNF-α; предшественник TGF-β
Стромелизины	
ММР-3 (стромелизин-1)	Коллаген III, IV, V, VI, IX, X и XI типов; ламинин; предшественники ММР-1, -3, -7, -9 и -13; белок, связывающий IGF; остеонектин; предшественник TNF-α; тенасцин; фибронектин; протеогликаны; предшественник TGF-β; bFGF
ММР-11 (стромелизин-3)	Коллаген IV типа; фибронектин; ламинин; агрекан; ингибитор α1-протеиназы
Матриксные металлопротеиназы мембранного типа (МТ-ММР)	
ММР-14 (МТ1-ММР)	Коллаген I, II и III типов; фибрин; фибронектин; предшественники ММР-2 и -13; ингибитор α1-протеиназы; витронектин; протеогликаны; ламинин; тенасцин; агрекан; предшественник TGF-β; VEGF; bFGF, предшественник TNF-α
ММР-16 (МТ3-ММР)	Предшественник ММР-2; коллаген III типа; фибронектин; ламинин; агрекан; витронектин
Другие матриксные металлопротеиназы	
ММР-12 (макрофагальная металлоэластаза)	Эластин; фибронектин; коллаген I и IV типов; остеонектин; ингибитор α1-протеиназы; рецепторы урокиназы; витронектин

Ангиогенез в опухоли

Ангиогенез является характерной чертой злокачественной опухоли

Кроме этого ангиогенез является механизмом метастазирования, так как опухолевые клетки имеют свойство метастазировать по ходу кровеносных и лимфатических сосудов (вдоль стенок) или разносятся по всему организму с током крови и лимфы

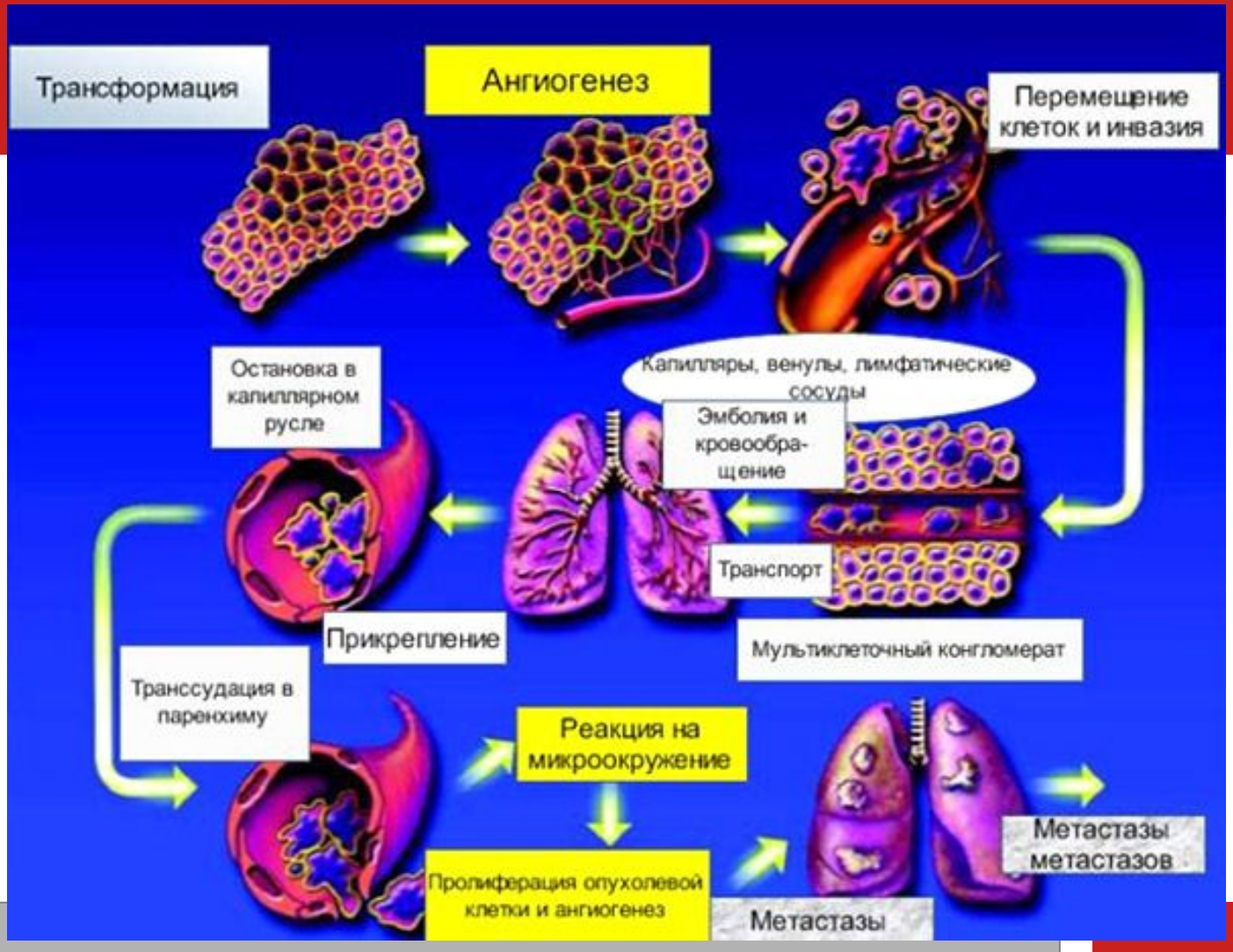
Трансформация
Ангиогенез
Перемещение клеток и инвазия
Остановка в капиллярном русле
Капилляры, венулы, лимфатические сосуды
Эмболия и кровообра-щение
Транспорт
Прикрепление
Мультиклеточный конгломерат
Транссудация в паренхиму
Реакция на микроокружение
Пролиферация опухолевой клетки и ангиогенез
Метастазы
Метастазы метастазов

Лиганд	Рецептор	Функция
VEGF (VEGF-A)	Рецепторы-1, -2, VEGFR, нейропилин-1	Ангиогенез, сосудистая поддержка
VEGF-B	VEGFR-1	Неизвестна
VEGF-C	VEGFR-2, VEGFR-3	Лимфангиогенез
VEGF-D	VEGFR-2, VEGFR-3	Лимфангиогенез
VEGF-E (Вирусный фактор)	VEGFR-2	Ангиогенез
ПлРФ	VEGFR-1, нейропилин-1	Ангиогенез и воспаление

ПлРФ – плацентарный ростовой фактор.

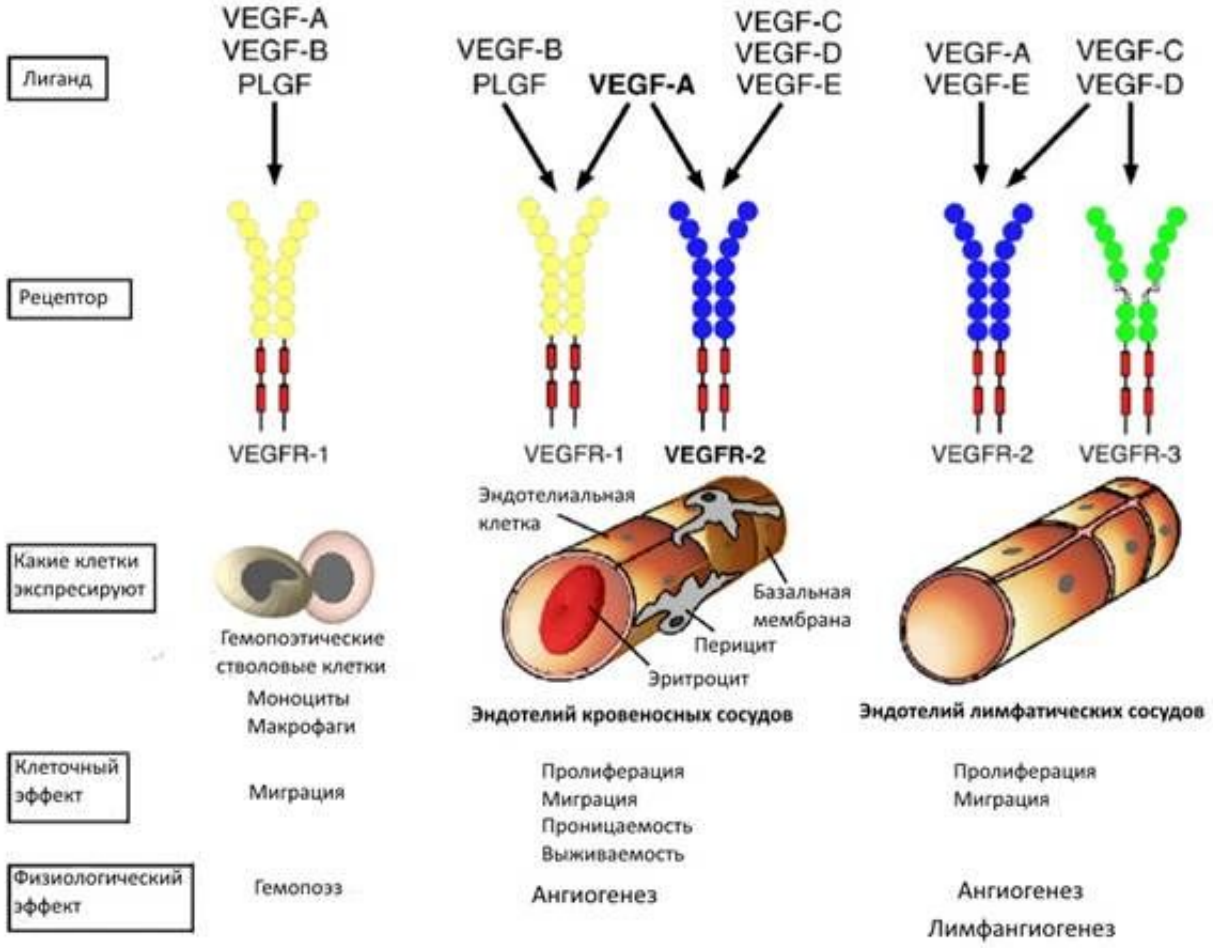
Лиганд
VEGF-A
VEGF-B
PLGF
VEGF-B
PLGF
VEGF-A
VEGF-C
VEGF-D
VEGF-E
VEGF-A
VEGF-E
VEGF-C
VEGF-D
Рецептор
VEGFR-1
VEGFR-1
VEGFR-2
VEGFR-2
VEGFR-3
Какие клетки экспресируют
Гемопоэтические стволовые клетки
Моноциты
Макрофаги
Эндотелиальная клетка
Базальная мембрана
Перицит
Эритроцит
Эндотелий кровеносных сосудов
Эндотелий лимфатических сосудов
Клеточный эффект
Миграция
Пролиферация
Миграция
Проницаемость
Выживаемость
Пролиферация
Миграция
Физиологический эффект
Гемопоэз
Ангиогенез
Ангиогенез
Лимфангиогенез

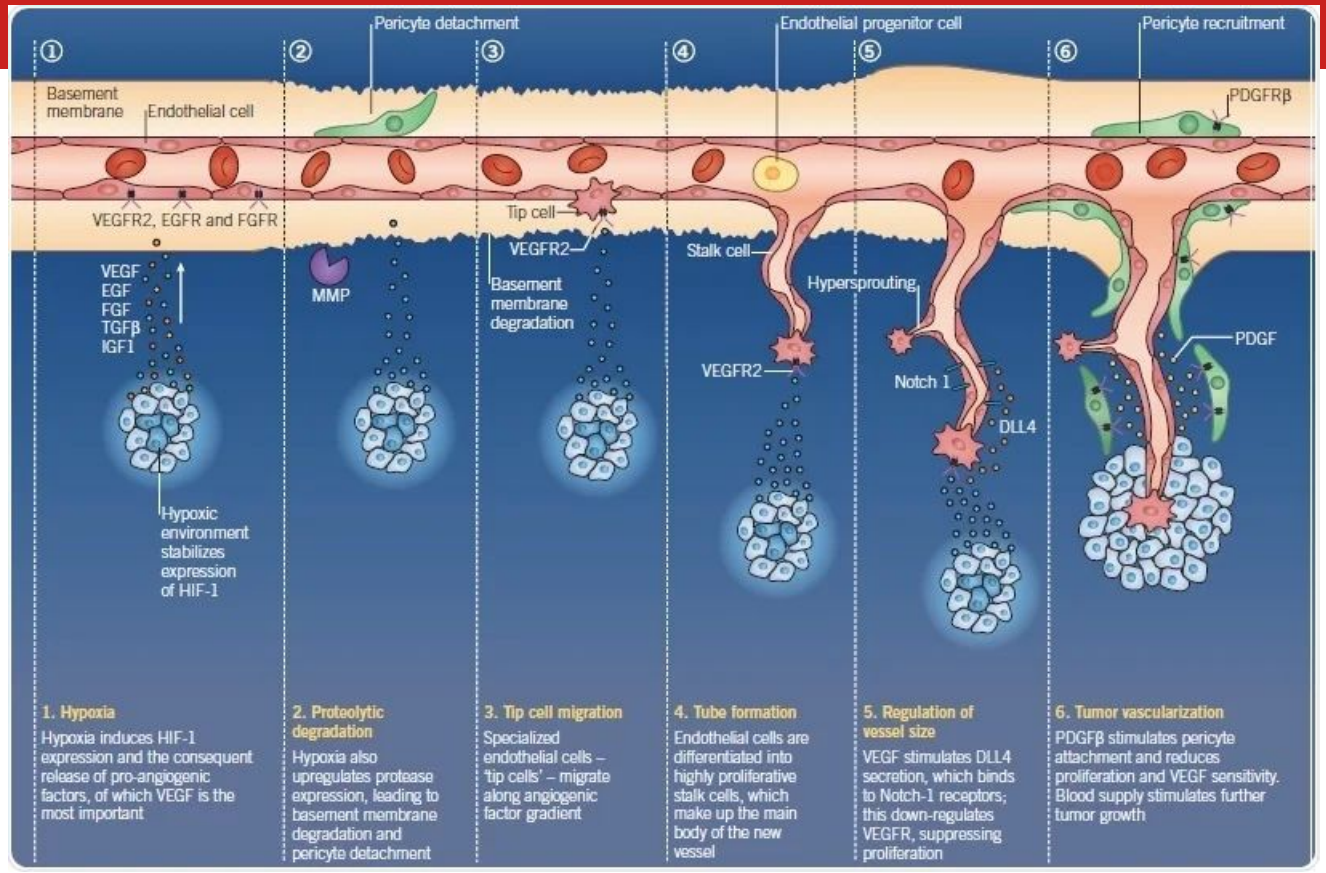
Pericyte detachment
Endothelial progenitor cell
Pericyte recruitment
①
②
③
④
⑤
⑥
Basement membrane
Endothelial cell
PDGFRβ
VEGFR2, EGFR and FGFR
Tip cell
VEGFR2
Stalk cell
Hypersprouting
VEGF
EGF
FGF
TGFβ
IGF1
MMP
Basement membrane degradation
VEGFR2
Notch 1
DLL4
PDGF
Hypoxic environment stabilizes expression of HIF-1
1. Hypoxia
Hypoxia induces HIF-1 expression and the consequent release of pro-angiogenic factors, of which VEGF is the most important
2. Proteolytic degradation
Hypoxia also upregulates protease expression, leading to basement membrane degradation and pericyte detachment
3. Tip cell migration
Specialized endothelial cells – 'tip cells' – migrate along angiogenic factor gradient
4. Tube formation
Endothelial cells are differentiated into highly proliferative stalk cells, which make up the main body of the new vessel
5. Regulation of vessel size
VEGF stimulates DLL4 secretion, which binds to Notch-1 receptors; this down-regulates VEGFR, suppressing proliferation
6. Tumor vascularization
PDGFβ stimulates pericyte attachment and reduces proliferation and VEGF sensitivity. Blood supply stimulates further tumor growth

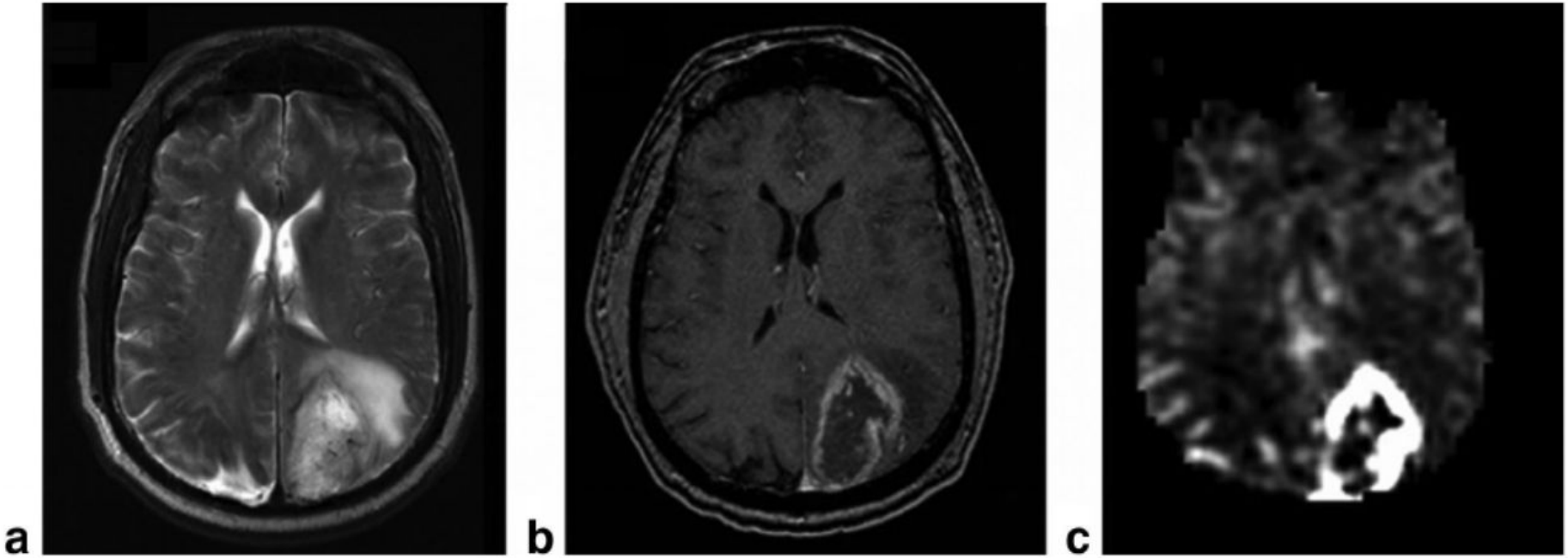

Figure 1. Use of ASL in cancer imaging. A 59-year-old male diagnosed with glioblastoma multiforme. **a:** T2-weighted turbo spin-echo (TSE) image shows a heterogeneous left parietal mass with surrounding edema and/or infiltrating tumor. **b:** Post-contrast 3D T1-weighted spoiled gradient-echo (SPGR) image showing aggressive-appearing ring enhancement. **c:** CASL perfusion MR image demonstrates markedly increased blood flow. Reprinted from Ref. 15 with permission from Wiley.

Barrett T, Brechbiel M, Bernardo M, Choyke PL. MRI of tumor angiogenesis. J Magn Reson Imaging. 2007 Aug;26(2):235-49. doi: 10.1002/jmri.20991. PMID: 17623889.

Пример гистологии: саркома Коши

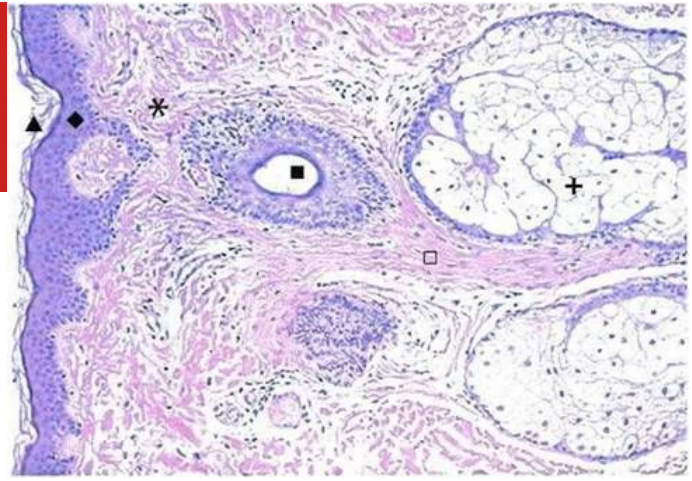

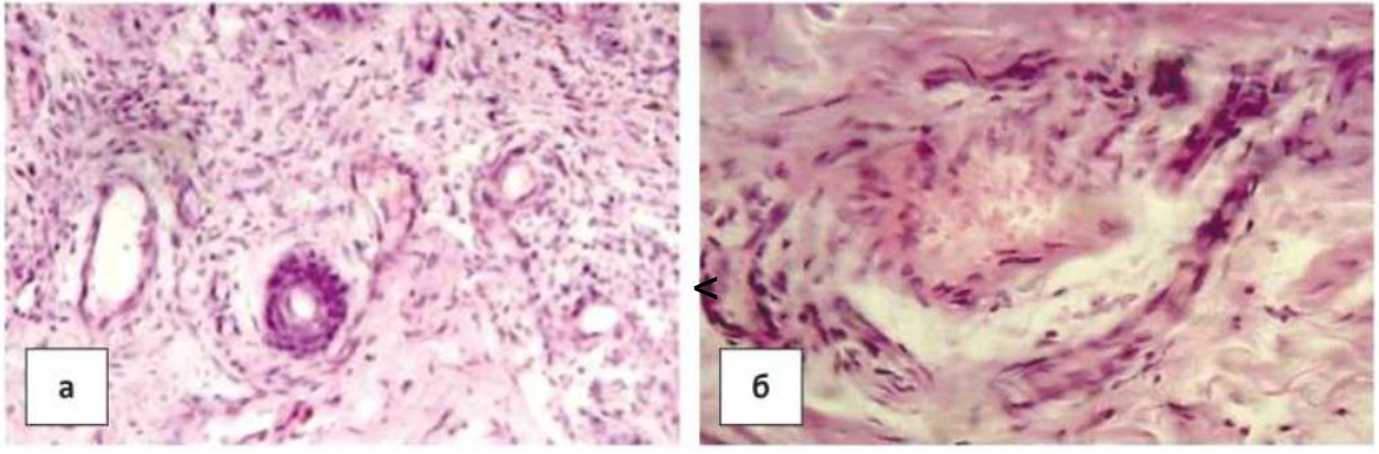

Рисунок 2. Гистологические изменения в коже при СК в стадии пятна: а) воспалительная инфильтрация дермы, пролиферация эндотелиоцитов с новообразованием капилляров, мелких артерий и вен. б) Внутипросветный, внутристеночный ангиогенез (интрасосудистая неоплазия низкой степени) в СК. Окраска гематоксилином и эозином. Ув.× 200

Препарат	Стадия клинического испытания			Основная мишень или механизм действия
	III	II	I	
Бевацизумаб	НРЛ, ГСО, КР, РМЖ, РЯ, РПЖ, РПжЖ, РП	Глиобластома, глиома, саркома Капоши, саркома мягких тканей, мезотелиома, ОМЛ, ХЛЛ, ХМЛ, лимфомы, ангиосаркома, МРЛ, меланома, рак желчевыводящих путей, рак пищевода, РЖ, РГШ, рак прямой кишки, РПеч, НЛ, РЖП, РМП, нейроэндокринные опухоли, РШМ, РЭ и др.	Солидные опухоли, опухоли сетчатки глаза	VEGF
Рекомбинантный интерферон альфа-2b	Солидные опухоли			Подавляет продукцию VEGF и bFGF
Сунитиниб	РП, ГСО	Меланома, НРЛ, РПеч, КР, РПЖ, РМЖ, РЖ, нейроэндокринные опухоли	Солидные опухоли	VEGFR, PDGFR, KIT, FLT3, CSFR1, RET
Талидомид	ММ, метастазы в мозг, МРЛ, НРЛ, РПЖ, РП, РЯ, РПеч	Саркома мягких тканей, меланома, солидные опухоли у детей, лейкозы, РЩЖ, нейроэндокринные опухоли, КР, РЭ, глиома, глиобластома, ХЛЛ, опухоли мозга у детей, НЛ, ОМЛ, болезнь Ходжкина, РШМ и др.	Солидные опухоли	Неизвестен (возможно связан с модуляцией действия интегринов)
Целекоксиб	Рак толстой кишки, РПЖ, РМП	Солидные опухоли у детей, саркома Юинга, глиома, РПеч, рак пищевода, РШМ, КР, РГШ, РМЖ, РЩЖ, рак носоглотки	Солидные опухоли, РПжЖ	Циклооксигеназа-2; стимулирует продукцию эндостатина
Эрлотиниб	НРЛ, КР, РПжЖ, РЯ, РГШ, рак ротовой полости	Мезотелиома, глиобластома, РЖП, глиома, ГСО, РЭ, РПЖ, РПеч, рак желчевыводящих путей, РМЖ, РЖ, опухоли периферических нервов, рак пищевода и др.	Солидные опухоли	EGFR
Бортезомиб	НРЛ, ММ, НЛ	Лимфомы, глиома, меланома, лимфоплазмоцитарная лимфома, РПрЖ, РГШ, РПжЖ, РПеч, РЖ, РМЖ, рак носоглотки, КР, РШМ, рак влагалища	Солидные опухоли, РЯ	Протеасома

Используемые сокращения: ГСО – гастроинтестинальные стромальные опухоли; КР – колоректальный рак; ММ — множественная миелома; МРЛ — мелкоклеточный рак легкого; НРЛ – немелкоклеточный рак легкого; НЛ – неходжкинскинская лимфома; ОМЛ – острый миелобластный лейкоз; РГШ – рак головы и шеи; РЖ – рак желудка; РЖП – рак желчного пузыря; РМП – рак мочевого пузыря; РП – рак почки; РПеч — рак печени; РПжЖ – рак поджелудочной железы; РПЖ – рак предстательной железы; РШМ – рак шейки матки; РЩЖ – рак щитовидной железы; РЯ – рак яичника; РЭ – рак эндометрия; ХЛЛ – хронический лимфолейкоз; ХМЛ – хронический миелоидный лейкоз; CSFR – рецептор колониестимулирующего фактора; EGFR – рецептор эпидермального фактора роста; KIT – рецептор фактора стволовых клеток; RET – рецептор нейротрофического фактора роста из глиальных клеток.

СПАСИБО ЗА ВНИМАНИЕ!