# Введение в неврологию. Рефлекторная дуга. Спинной мозг.

**Рефлекс** – это ответная реакция организма на то или иное раздражение, внешнее или внутреннее воздействие, которое происходит при участии центральной нервной системы (ЦНС)

Структурно-функциональной единицей нервной системы является **нейрон** (нервная клетка, нейроцит)

## СТРОЕНИЕ НЕЙРОНА

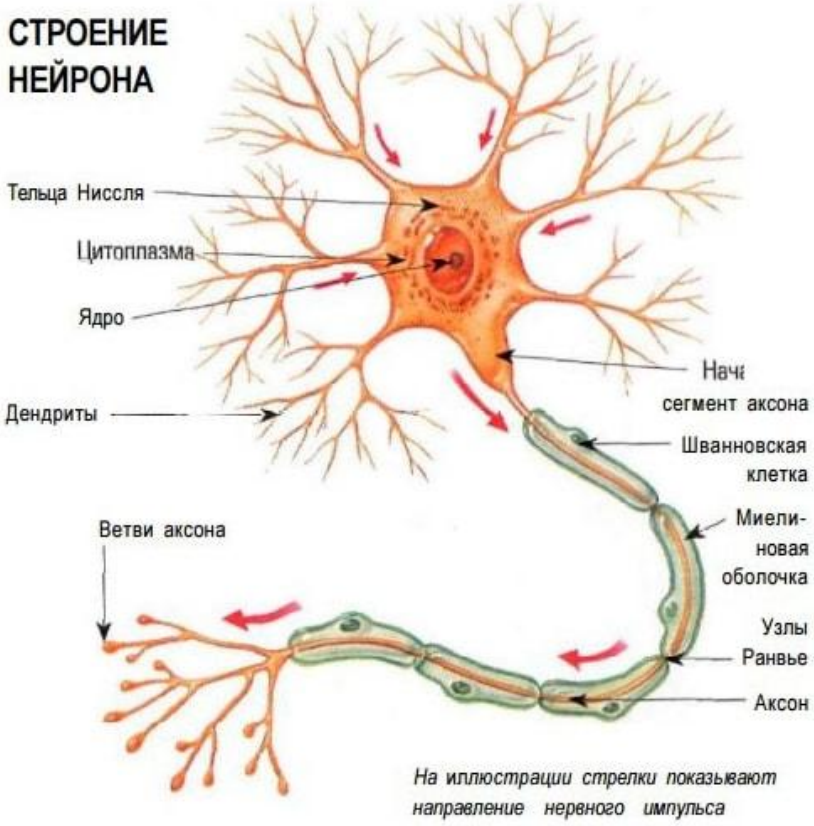


## ВИДЫ НЕЙРОНОВ

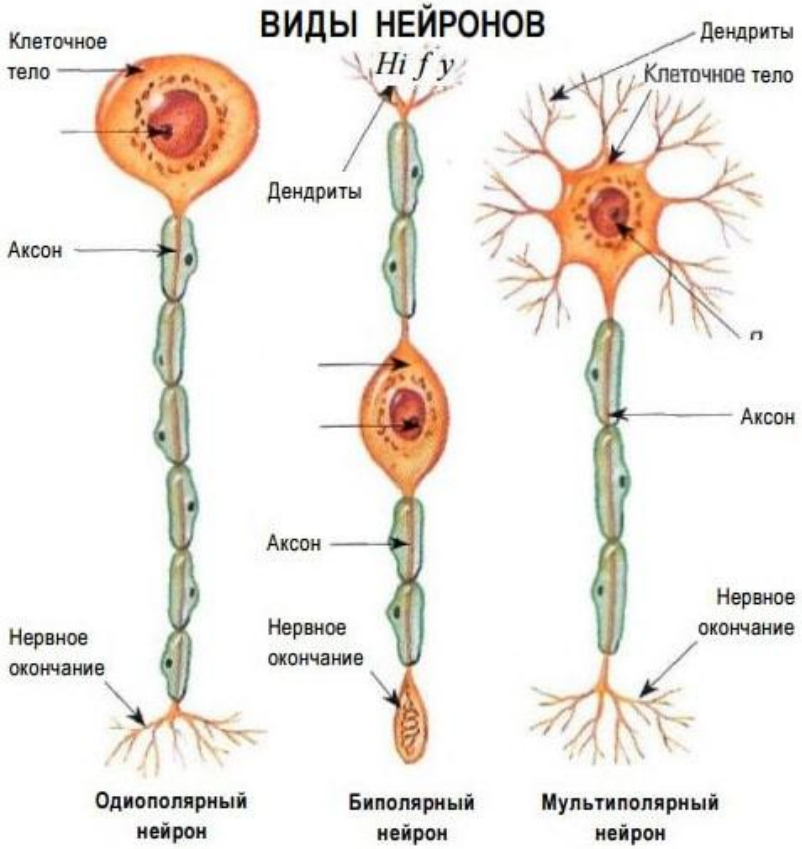

# Основные типы нейронов

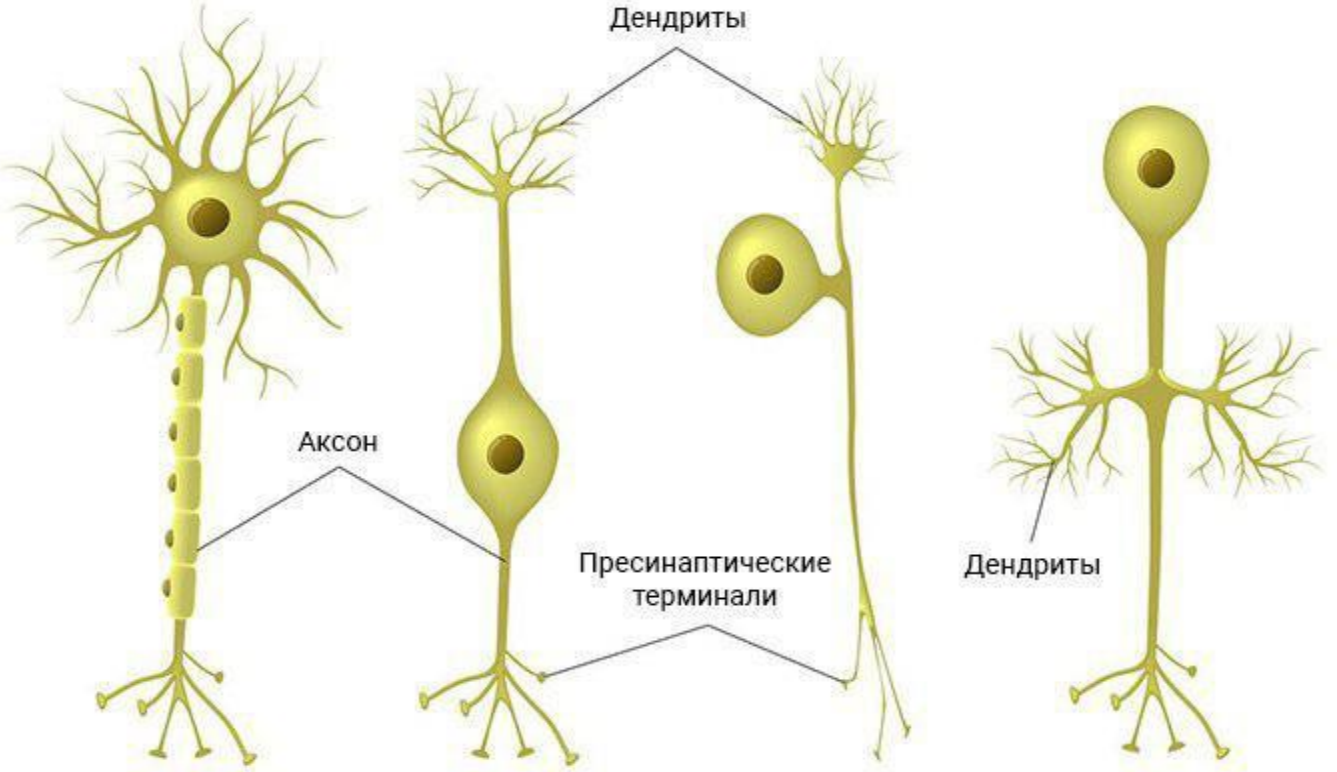


**Мультиполярный нейрон** **Биполярный нейрон** **Псевдо-однополярный нейрон** **Однополярный нейрон**

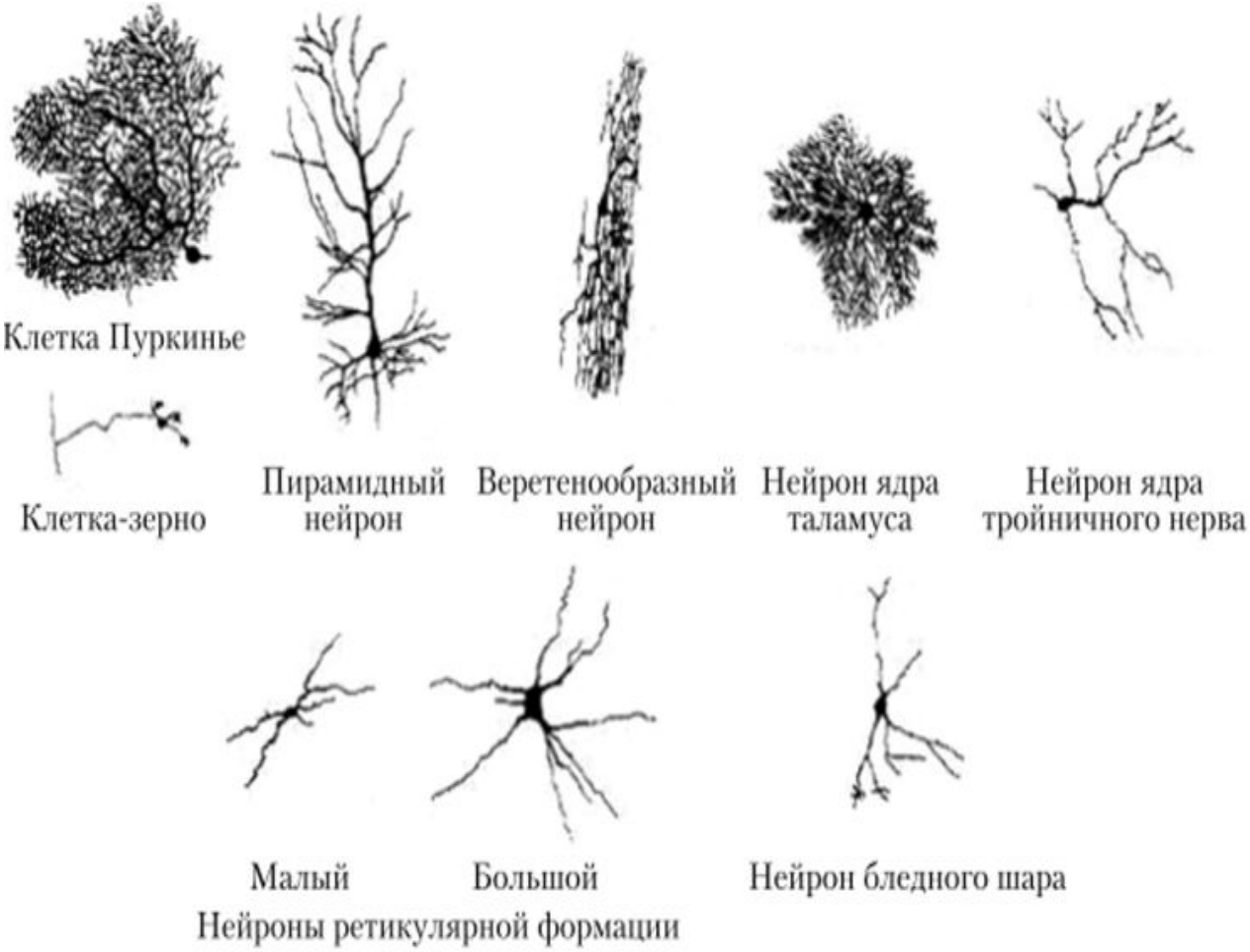
Клетка Пуркинье
Клетка-зерно
Пирамидный нейрон
Веретенообразный нейрон
Нейрон ядра таламуса
Нейрон ядра тройничного нерва
Малый
Большой
Нейроны ретикулярной формации
Нейрон бледного шара

# По морфофункциональной характеристике различают 3 основных типа нейронов:

1 – **чувствительные** , рецепторные или **афферентные** нейроны

Тела этих нервных клеток (**псевдоуниполярный нейрон**) лежат всегда вне головного или спинного мозга в узлах (ганглиях) периферической нервной системы. Один из отростков, отходящих от тела нервной клетки, следует на периферию к тому или иному органу и заканчивается там тем или иным чувствительным окончанием – рецептором, который способен трансформировать энергию внешнего воздействия (раздражения) в нервный импульс. Второй отросток направляется в ЦНС в спинной мозг или в стволовую часть головного мозга в составе задних корешков спинномозговых нервов или соответствующих черепных нервов.

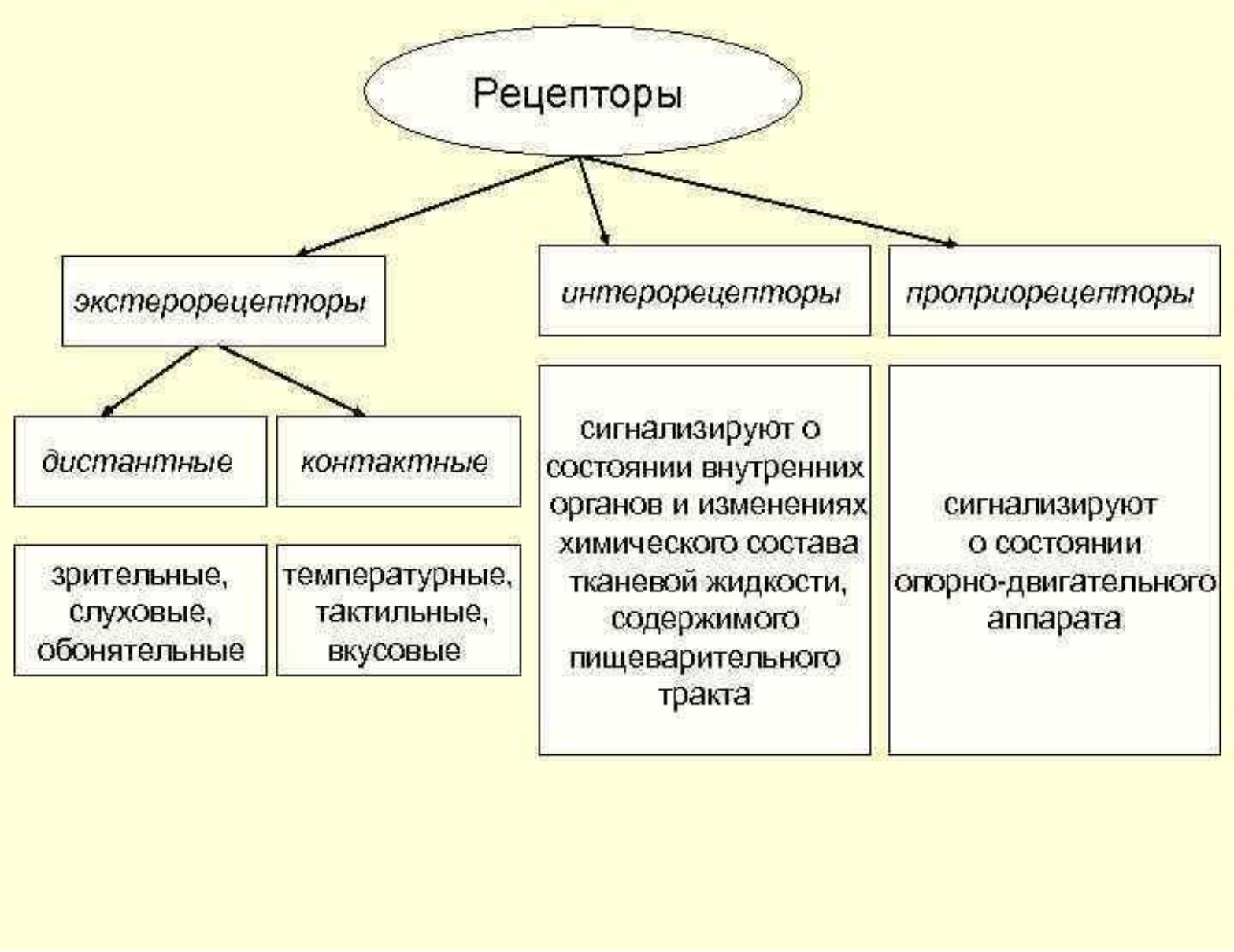
Рецепторы
экстерорецепторы
интерорецепторы
проприорецепторы
дистантные
контактные
зрительные, слуховые, обонятельные
температурные, тактильные, вкусовые
сигнализируют о состоянии внутренних органов и изменениях химического состава тканевой жидкости, содержимого пищеварительного тракта
сигнализируют о состоянии опорно-двигательного аппарата

**2** – замыкательный, вставочный, **ассоциативный**, или кондукторный нейрон

Осуществляет передачу возбуждения с афферентного (чувствительного) нейрона на эфферентные. Суть этого процесса заключается в передаче полученного афферентным нейроном сигнала эфферентному нейрону для исполнения в виде ответной реакции.

**3** – эффекторный, **эфферентный** (двигательный или секреторный) нейрон

Тела этих нейронов находятся в ЦНС (или на периферии – в симпатических, парасимпатических узлах). Аксоны (нейриты) этих клеток продолжаются в виде нервных волокон к рабочим органам (произвольным – скелетным, непроизвольным – гладким мышцам, железам)

Рефлекторная дуга (РД) представляет собой цепь нервных клеток, включающую афферентный (чувствительный) и эффекторный (двигательный или секреторный) нейроны, по которым нервный импульс двигается от места своего возникновения (рецептора) к рабочему органу (эффектору). Поэтому простая РД является 2-х нейронной. Но, в соматической нервной системе возбуждение может восприниматься либо экстеро-, либо проприорецепторами → между афферентным и эфферентным нейроном располагается ассоциативный (вставочный) нейрон. → эта рефректорная дуга 3-х нейронная. Количество ассоциативных нейронов может быть несколько.

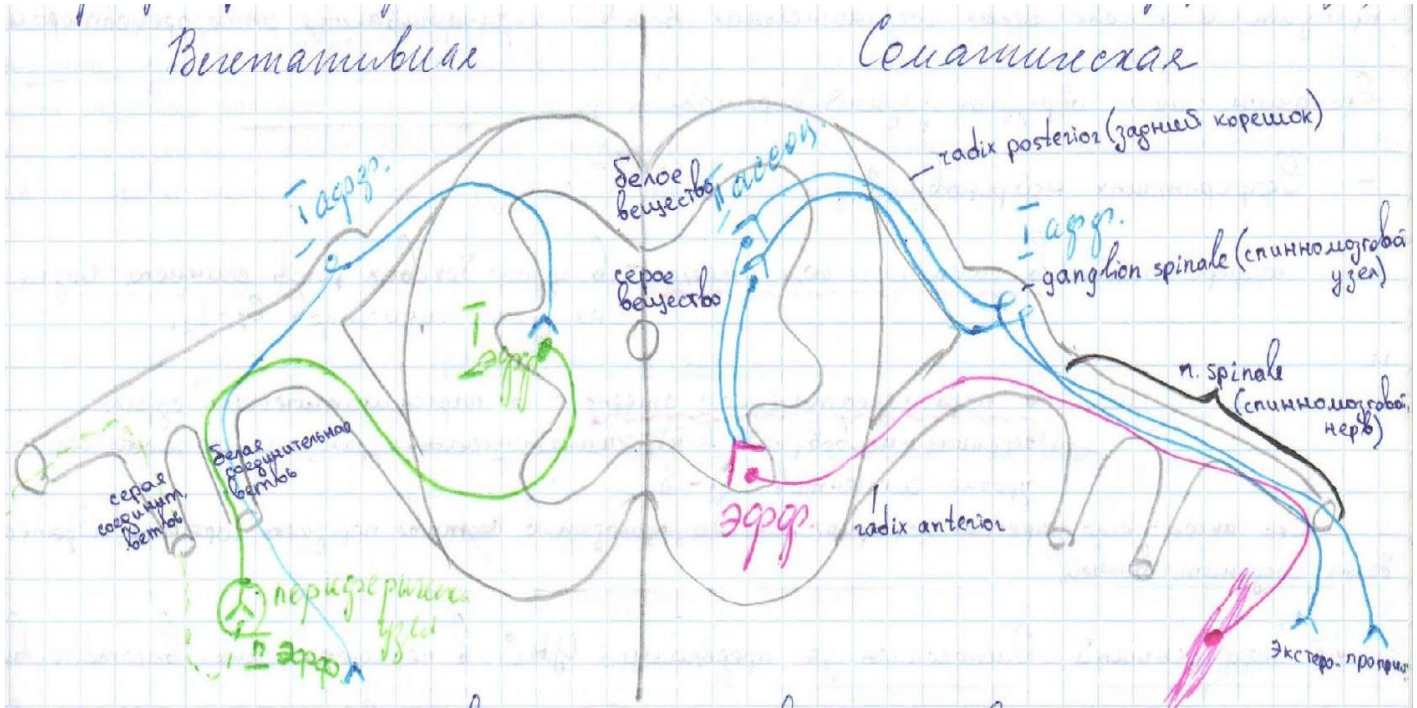

# Соматическая рефлекторная дуга

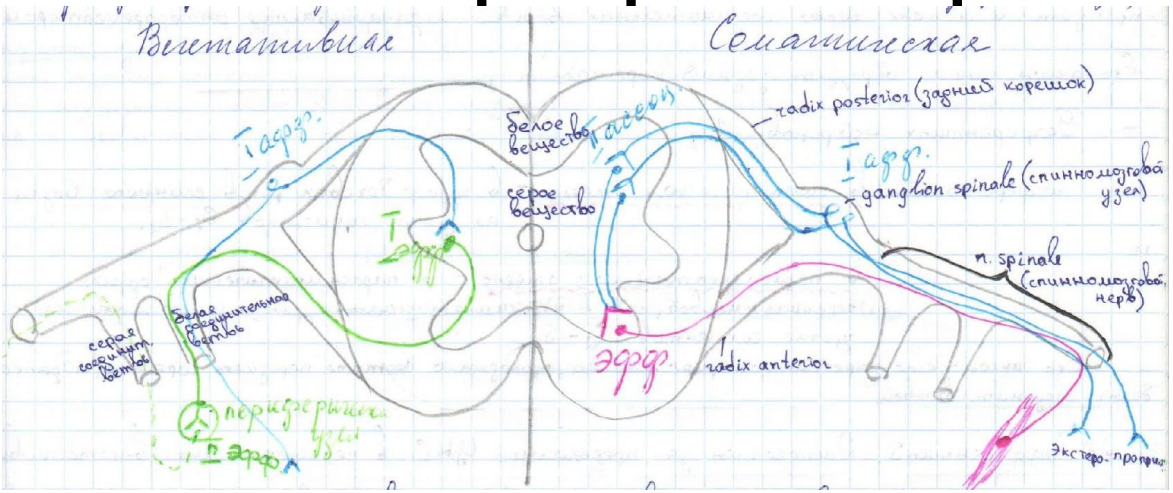


I – афферентный нейрон лежит в gangion spinale (либо в чувствительных узлах черепных нервов). Его дендрит проходит в составе спинномозгового (черепного) нерва и заканчивается либо экстеро-, либо проприорецептором. Его аксон образует задний корешок.

II – ассоциативный нейрон – это ядра заднего рога серого в-ва спинного мозга (либо чувствительные ядра черепных нервов).

III – эфферентный нейрон расположен в ядрах передних рогов серого в-ва спинного мозга (либо в двигательных ядрах черепных нервов). Его аксон образует передний корешок спинномозгового нерва (корешок черепного нерва) и заканчивается эффектором в мышце

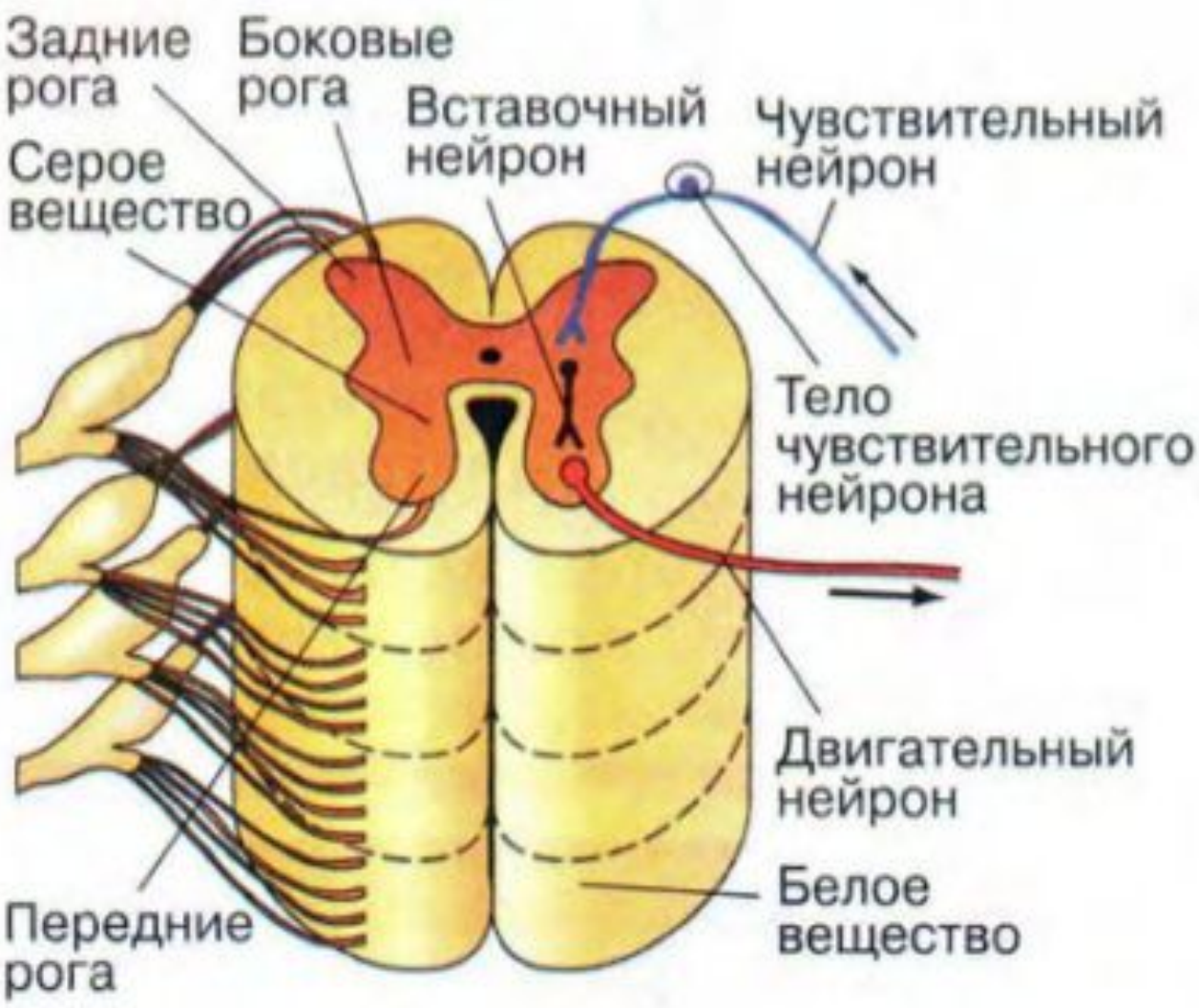
Задние рога
Боковые рога
Вставочный нейрон
Чувствительный нейрон
Серое вещество
Тело чувствительного нейрона
Двигательный нейрон
Белое вещество
Передние рога

# Вегетативная рефлекторная дуга

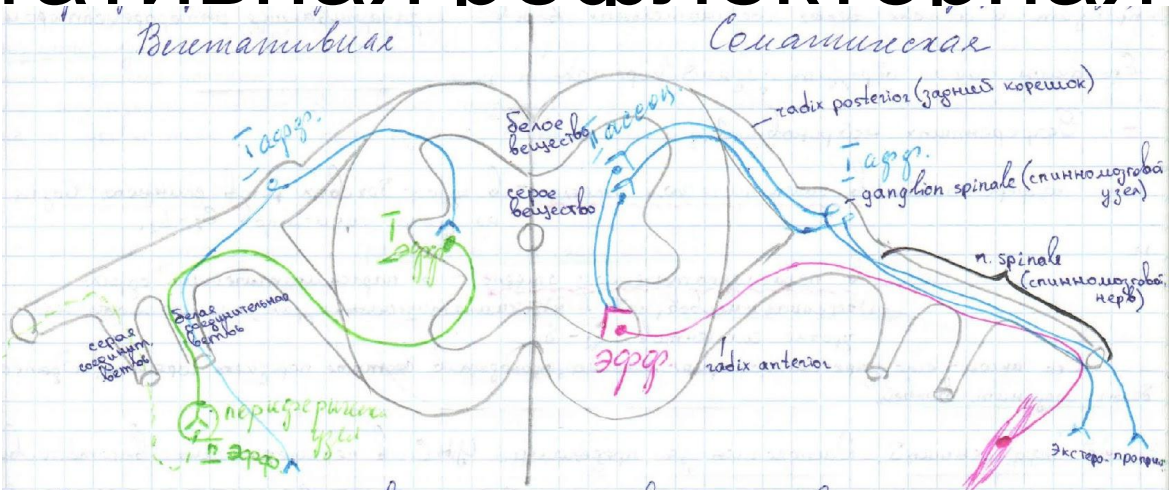


I – афферентный нейрон лежит в gangion spinale (либо в чувствительных узлах черепных нервов). Его дендрит проходит в составе белых соединительных ветвей и заканчивается интерорецептором. Его аксон образует задний корешок.

Эфферентных нейронов 2:

I эфф: в симпатическом отделе – в ядрах боковых рогов спинного мозга на уровне сегментов C8-L2.

в парасимпатическом отделе – в парасимпатических ядрах черепных нервов либо в парасимпатических ядрах спинного мозга на уровне сегментов S2-S4.

Его аксон – преганглионарные волокна, проходят в составе переднего корешка, а далее белых соединительных ветвей.

# Вегетативная рефлекторная дуга

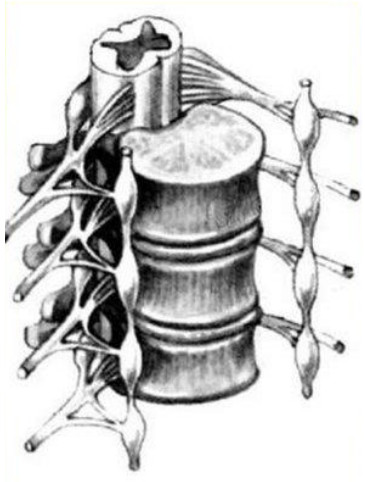

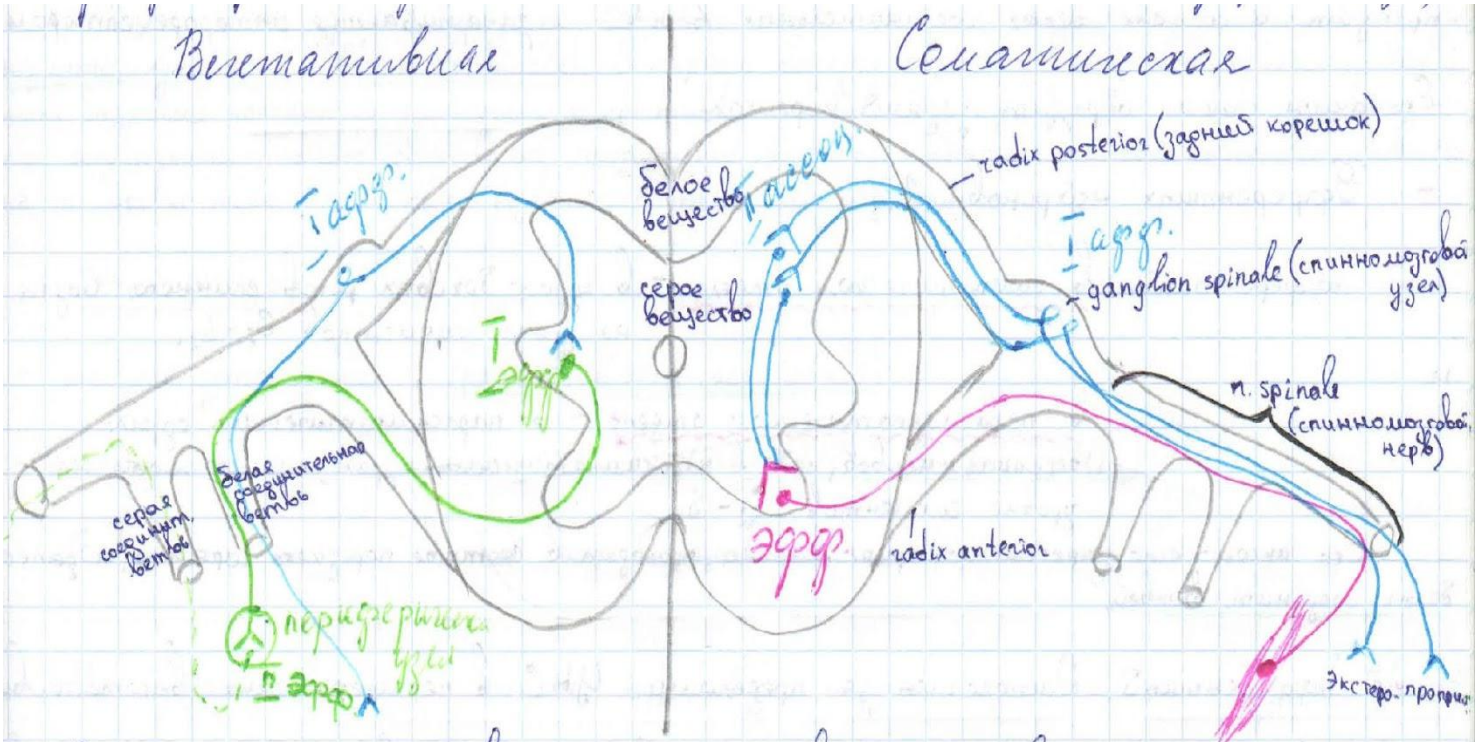


II эфф расположен за пределами ЦНС в периферических вегетативных узлах.

Его аксон – постганглионарные волокна, заканчиваются эффектором в гладкой мускулатуре либо железах. Также образуют серые соединительные ветви и присоединяются к спинномозговым или черепным нервам.

# Строение и функции спинного мозга

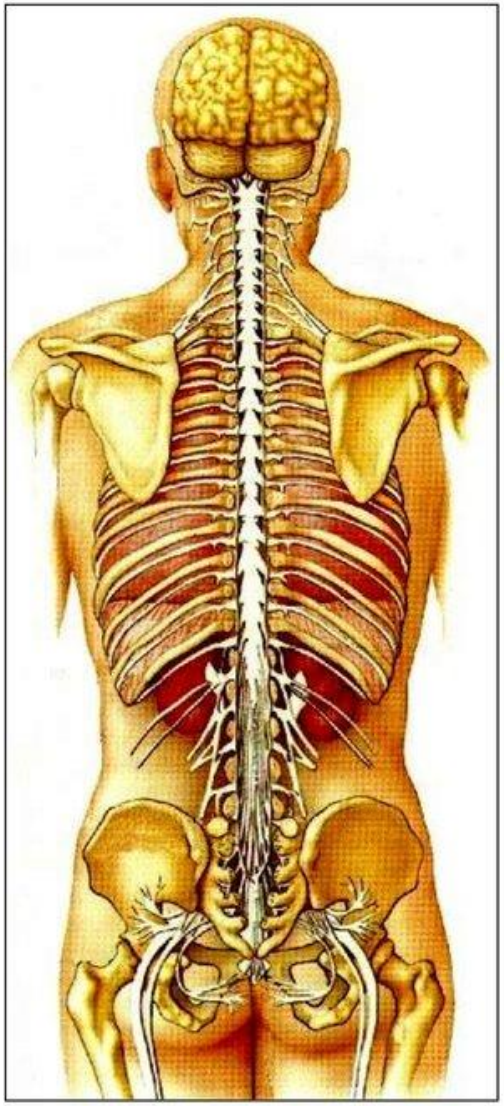

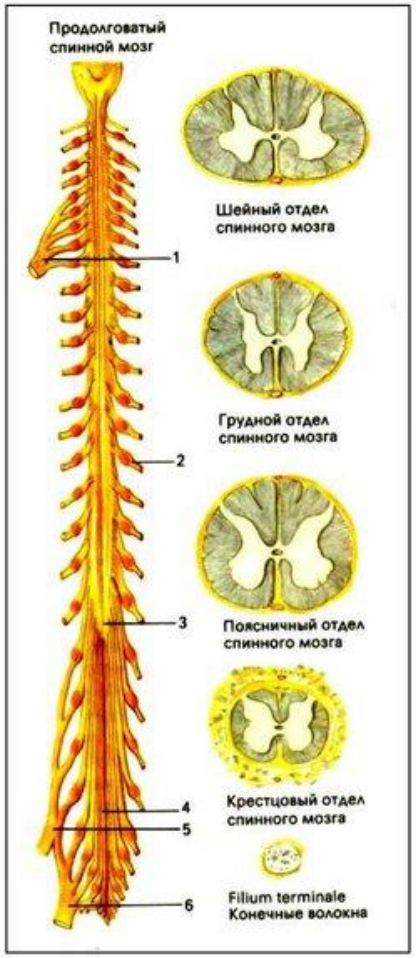


Расположен спинной мозг в позвоночном канале от I шейного позвонка до I-II поясничных, длина около 45 см, толщина около 1 см.

Передняя и задняя продольные борозды делят его на две симметричные половинки.

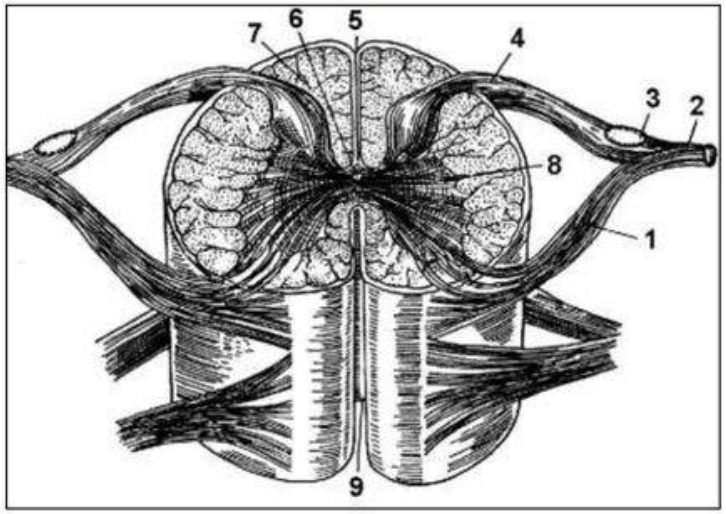

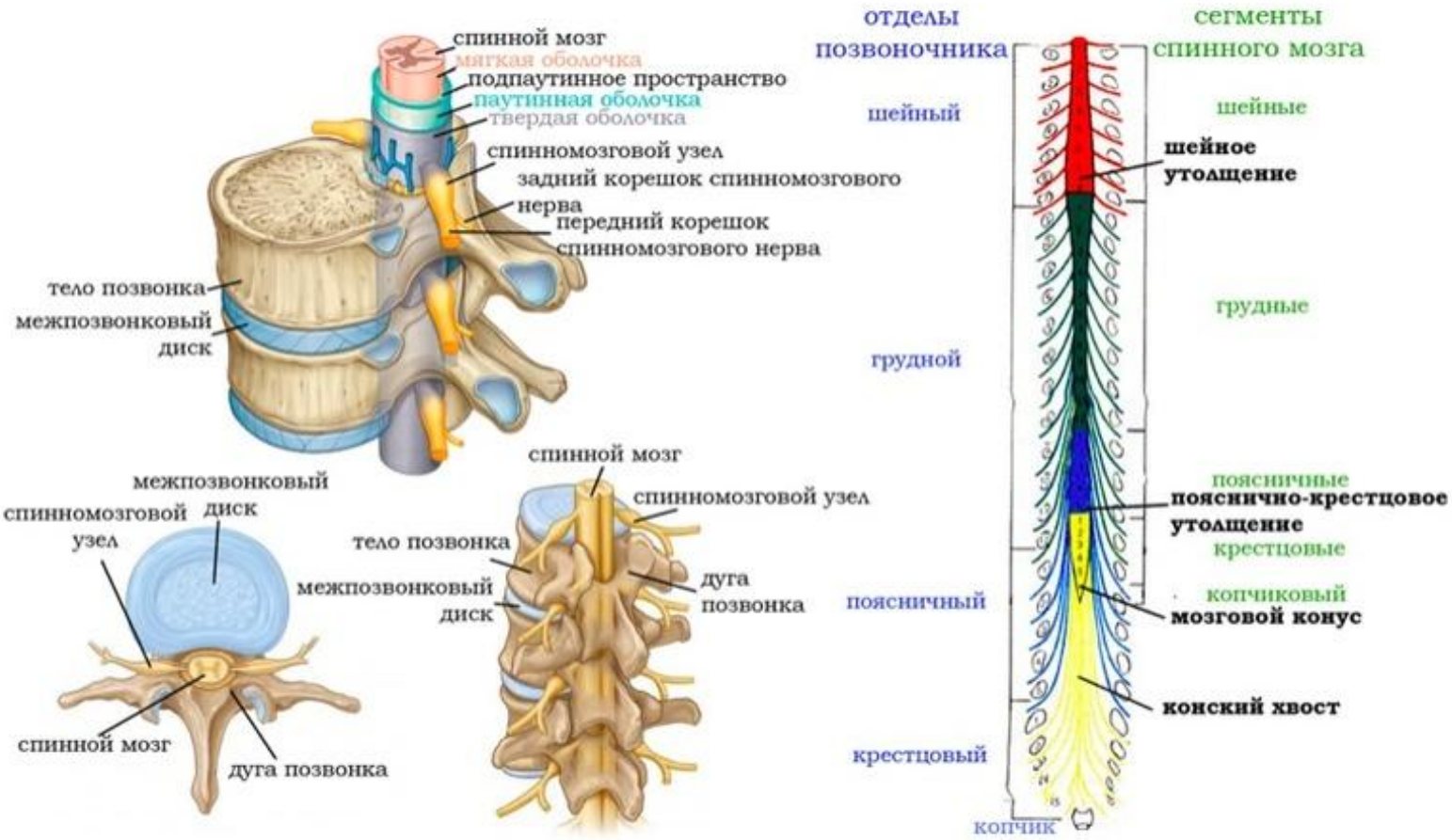
спинной мозг
мягкая оболочка
подпаутинное пространство
паутинная оболочка
твердая оболочка
спинномозговой узел
задний корешок спинномозгового нерва
передний корешок спинномозгового нерва
тело позвонка
межпозвонковый диск
межпозвонковый диск
спинномозговой узел
спинной мозг
дуга позвонка
спинной мозг
спинномозговой узел
тело позвонка
межпозвонковый диск
дуга позвонка
отделы позвоночника
шейный
грудной
поясничный
крестцовый
копчик
сегменты спинного мозга
шейные
шейное утолщение
грудные
поясничные
пояснично-крестцовое утолщение
крестцовые
копчиковый
мозговой конус
конский хвост

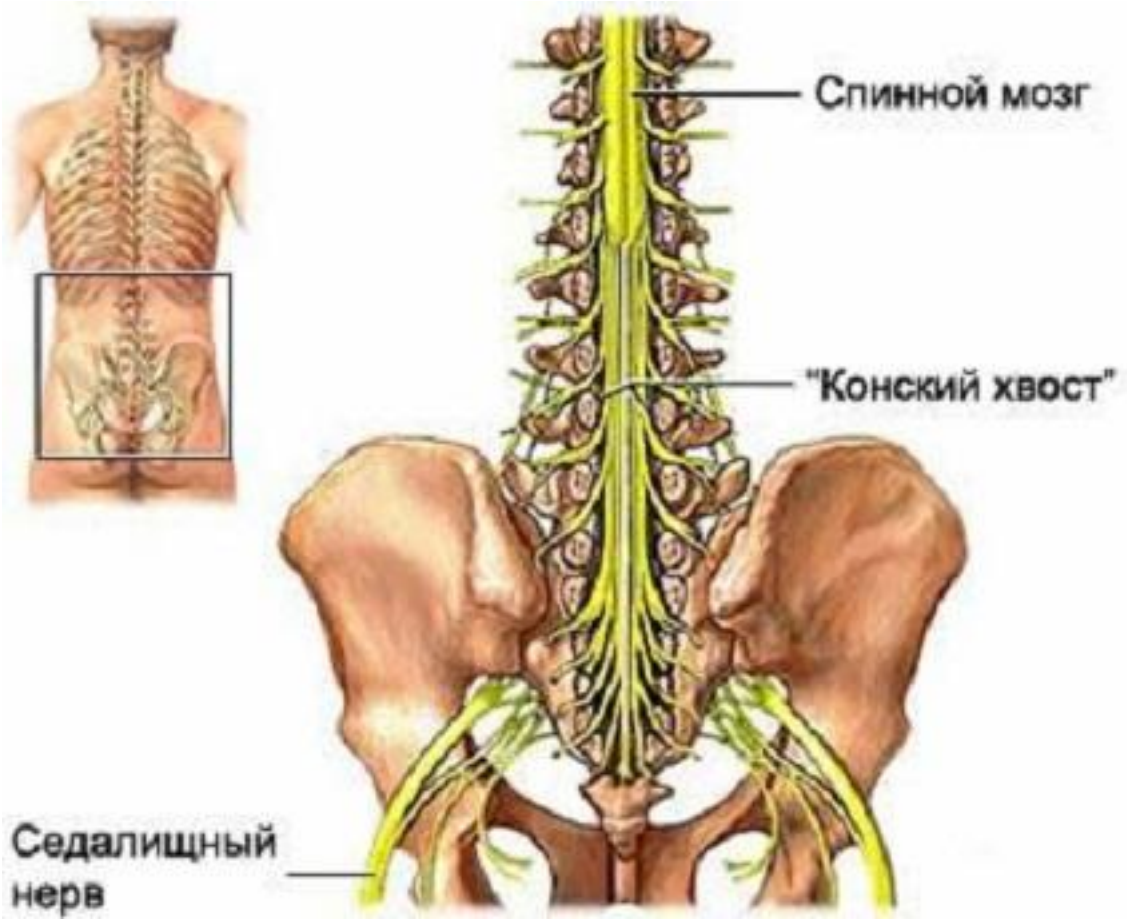
Спинной мозг
"Конский хвост"
Седалищный нерв

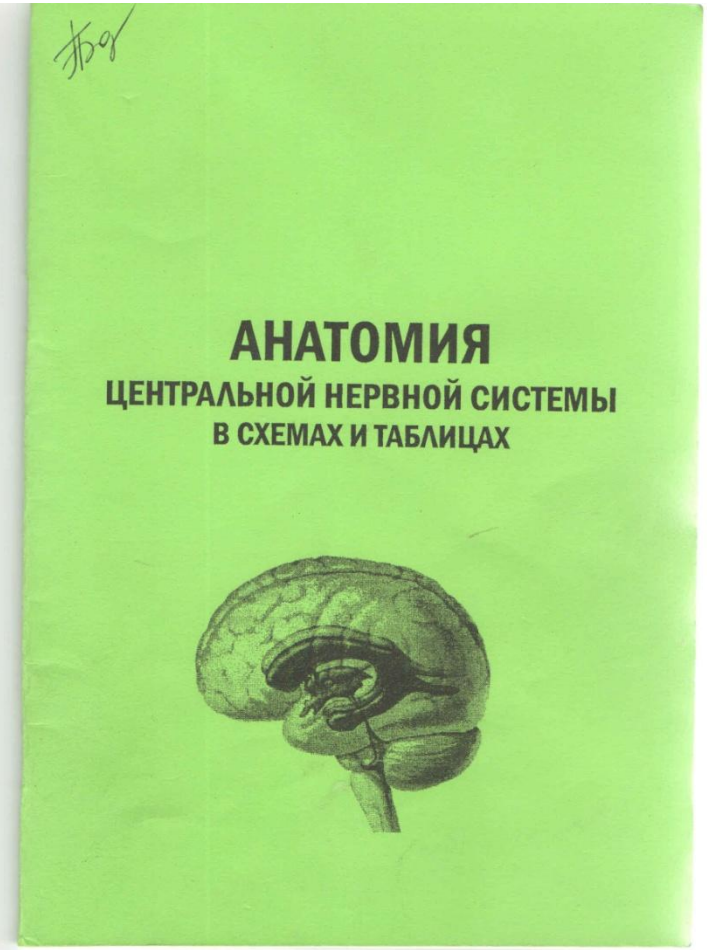


## Функциональная анатомия ядер и проводящих путей спинного мозга

| Название | Топография | Характеристика | Функция |
|---|---|---|---|
| **Ядра спинного мозга** | | | |
| Рассеянные клетки (*cellulae dissemaintae*) | Серое вещество спинного мозга | Ассоциативное ядро | Замыкают рефлекторные дуги в пределах одного сегмента спинного мозга |
| Губчатая зона (*zona spongiosa*) | Задний столб спинного мозга | Соматическое ассоциативное ядро | Аксоны нейронов образуют собственные пучки спинного мозга |
| Студенистое вещество (*substantia gelatinosa*) | | Соматическое афферентное ядро | Тела вторых нейронов (ассоциативных) переднего спиноталамического пути |
| Собственное ядро заднего рога (*nucleus proprius cornus posterioris*) | | Соматическое афферентное ядро | Тела вторых нейронов (ассоциативных) бокового спиноталамического пути |
| Заднее грудное ядро (*nucleus thoracicus posterior*) | Боковой столб спинного мозга | Соматическое афферентное ядро | Тела вторых нейронов (ассоциативных) заднего спиномозжечкового пути |
| Промежуточно-медиальное ядро (*nucleus intermediomedialis*) | | Соматическое афферентное ядро | Тела вторых нейронов (ассоциативных) переднего спиномозжечкового пути |
| Промежуточно-латеральное ядро (*nucleus intermediolateralis*) | | Вегетативное эфферентное ядро ($C_8$ – $L_2$ сегменты) | Симпатическая иннервация внутренних органов и кровеносных сосудов |

# Внутреннее строение спинного мозга

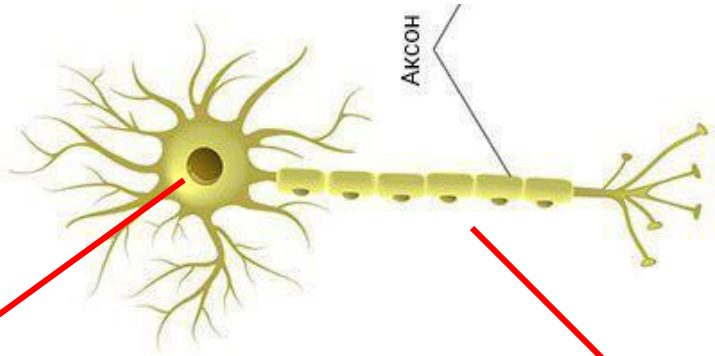


Серое вещество
(ядра)

Белое вещество
(пути, пучки, волокна)

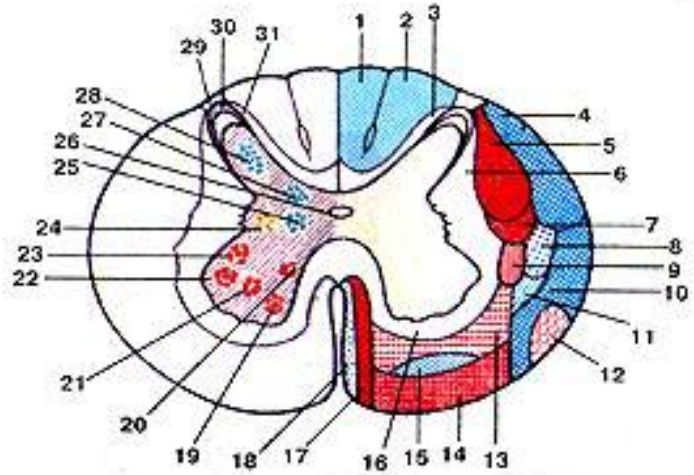

# Серое вещество

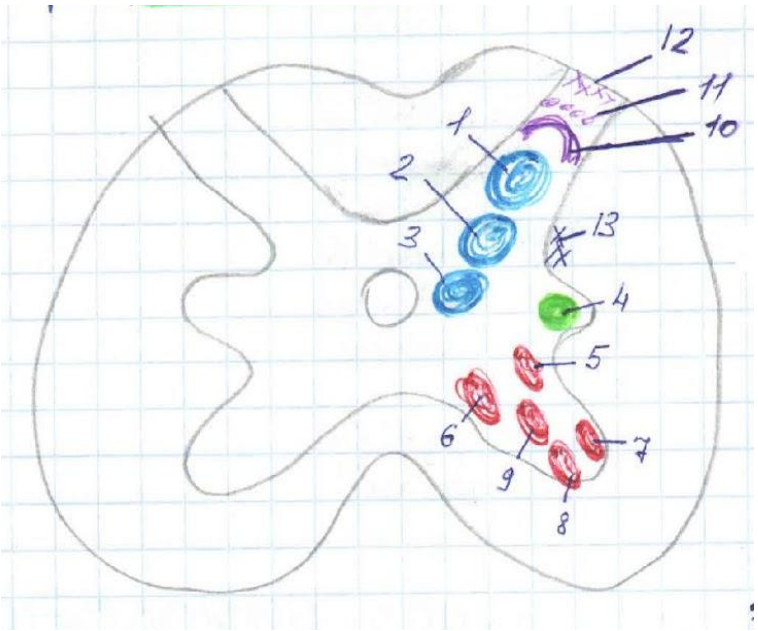


## Задний рог:

- соматические, афферентные ядра, тела II ассоциативных нейронов

| | |
|---|---|
| 1– nucl. proprius cornu posterior | на нем переключаются спиноталамические пути |
| 2 – nucl. thoracicus | На нем переключается задний спиномозжечковый путь |
| 3 – nucl. intermediomedialis | На нем переключается передний спиномозжечковый путь |

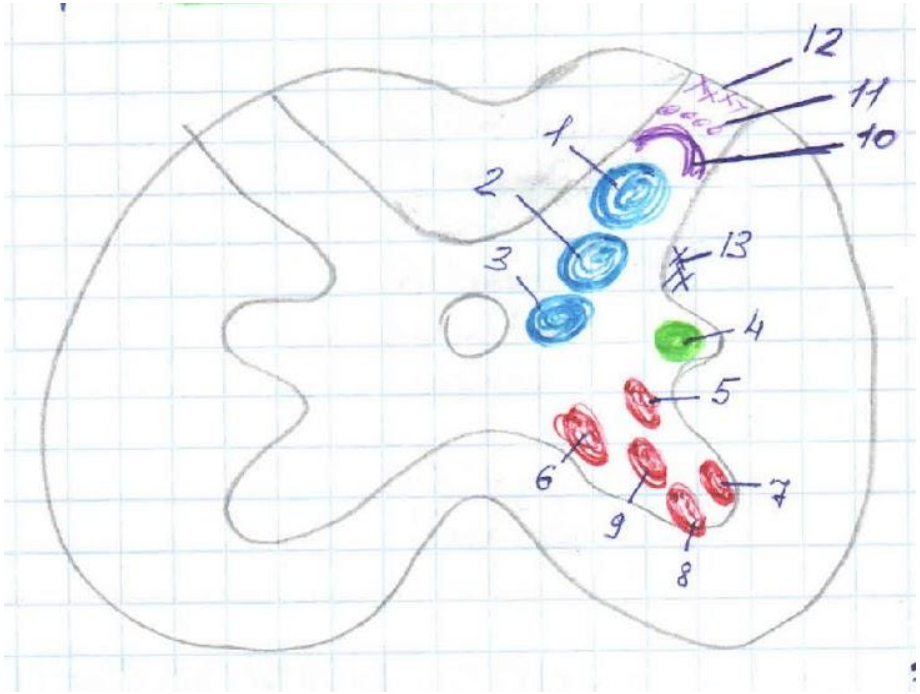


# Боковой рог (C8-L2)

вегетативные (симпатические) ядра,
тела I эфферентных нейронов

| | |
|---|---|
| 4 – nucl. intermediolateralis | Симпатическая иннервация внутренних органов и кровеносных сосудов |

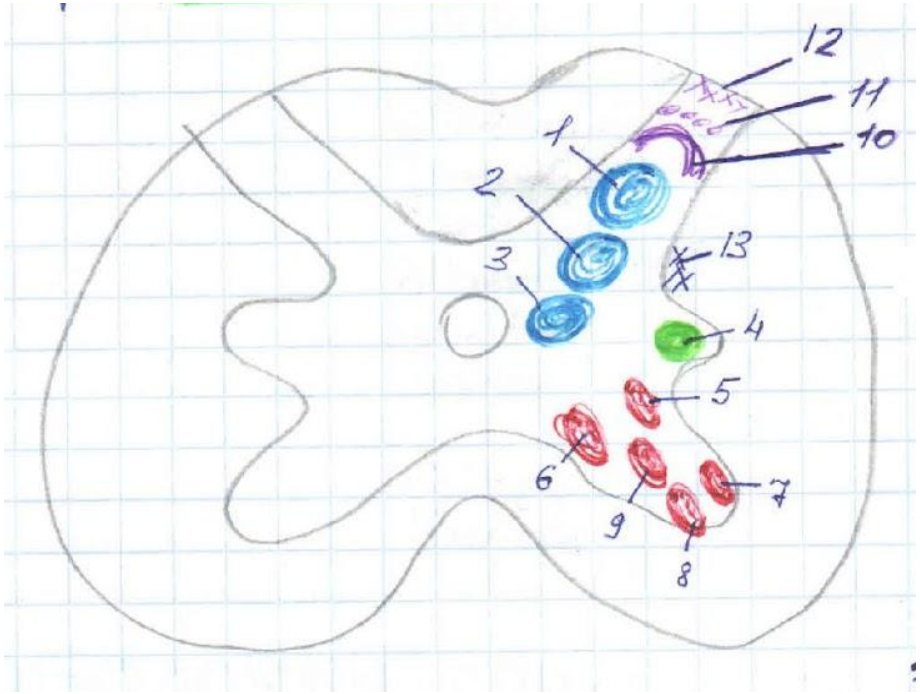


На уровне сегментов $S_2$-$S_4$ боковой рог не образуется

вегетативные (парасимпатические) ядра, тела I эфферентных нейронов

| | |
|---|---|
| 4 – nucl. parasympathici sacrales | Парасимпатическая иннервация органов малого таза |

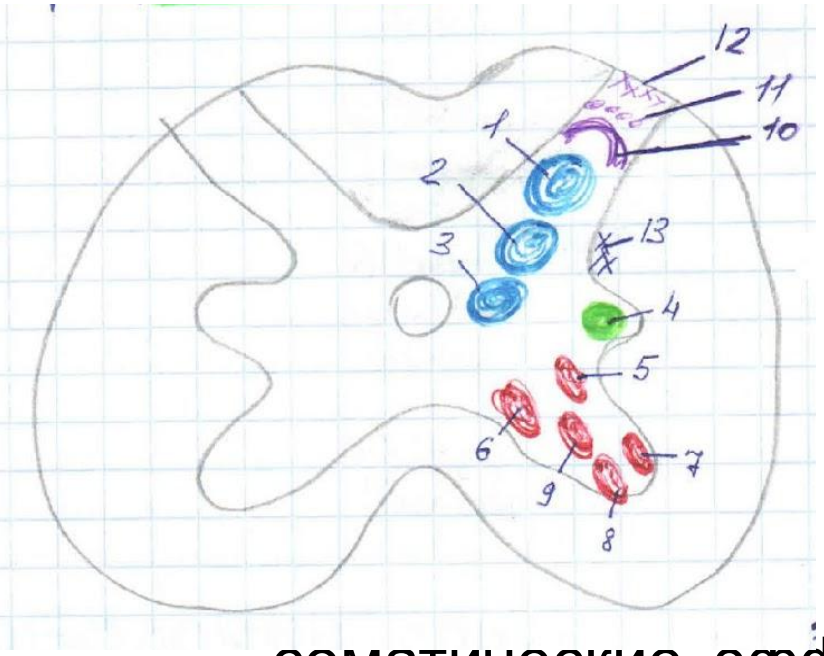


# Передний рог:

соматические, эфферентные ядра

| | |
|---|---|
| 5 – nucl. dorsolateralis | Тела последних нейронов эфферентных путей, обеспечивающих двигательную иннервацию скелетных мышц |
| 6 – nucl. dorsomedialis | |
| 7 –nucl. ventrolateralis | |
| 8 – nucl. ventromedialis | |
| 9 – nucl. centralis | |

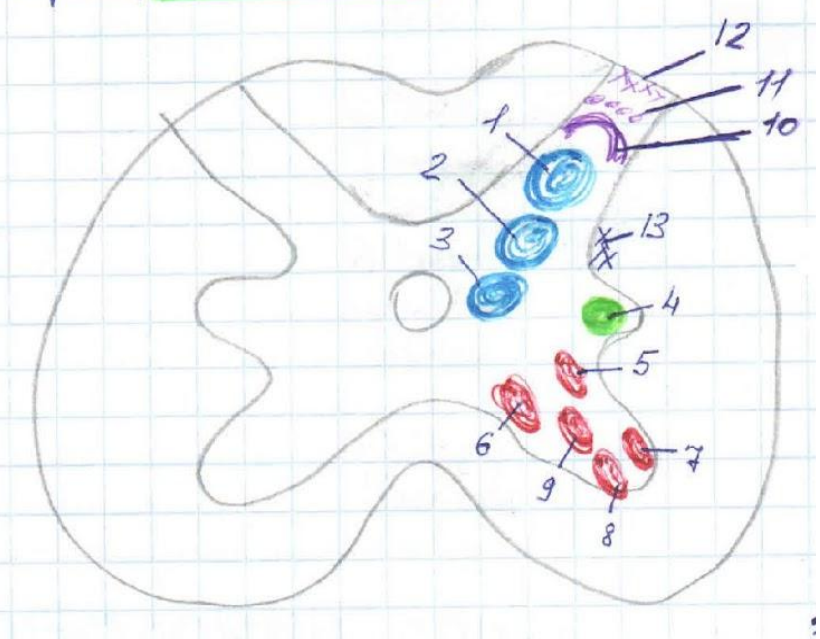


На границе с задним рогом расположены мелкие нейроны, отростки которых формируют собственные пучки белого в-ва спинного мозга, прилежащие к серому в-ву, обеспечивающие межсегментарные связи:

10 – студенистое в-во (substantia gelatinosa)

11 – губчатая зона (zona spongiosa)

12 – пограничная зона (zona terminalis)

13 – ретикулярная формация (formatio reticularis) – находится поверхностнее серого в-ва между боковым и задним рогами

| Проводящие пути спинного мозга | | | |
|---|---|---|---|
| Задний, боковой и передний собственные пучки (*fasciculi proprii posterior, lateralis, anterior*) | Задний, боковой и передний канатики спинного мозга | Соматический ассоциативный путь | Связь между соседними сегментами спинного мозга |
| Тонкий пучок (*fasciculus gracilis*) 1 | Задний канатик спинного мозга | Соматический афферентный сознательный путь | Проводник проприоцептивной чувствительности коркового направления (от нижних конечностей и нижней части туловища) |
| Клиновидный пучок (*fasciculus cuneatus*) | | Соматический афферентный сознательный путь | Проводник проприоцептивной чувствительности коркового направления (от верхней части туловища, верхних конечностей и шеи) |
| Латеральный корково-спинномозговой путь (*tractus corticospinalis lateralis*) 2 | Боковой канатик спинного мозга | Соматический эфферентный сознательный путь | Произвольная двигательная иннервация мышц верхних и нижних конечностей |



| Название | Топография | Характеристика | Функция |
|---|---|---|---|
| Красноядерно-спинномозговой путь (*tractus rubrospinalis*) | | Соматический эфферентный рефлекторный путь | Регуляция тонуса мышц, поддержание позы тела и автоматизированные движения |
| Латеральный спиноталамический путь (*tractus spinothalamicus lateralis*) | | Соматический афферентный сознательный путь | Проводник болевой и температурной чувствительности коркового направления |
| Задний спиномозжечковый путь (*tractus spinocerebellaris posterior*) | | Соматический афферентный рефлекторный путь | Проприоцептивный проводник мозжечкового направления |
| Передний спиномозжечковый путь (*tractus spinocerebellaris anterior*) | | Соматический афферентный рефлекторный путь | Проприоцептивный проводник мозжечкового направления |
| Оливо-спинномозговой путь (*tractus olivospinalis*) 3 | Передний канатик спинного мозга | Соматический эфферентный рефлекторный путь | Регуляция тонуса мышц, поддержание позы и равновесия тела |
| Ретикуло-спинномозговой путь (*tractus reticulospinalis*) | | Соматический эфферентный рефлекторный путь | Регуляция тонуса мышц |

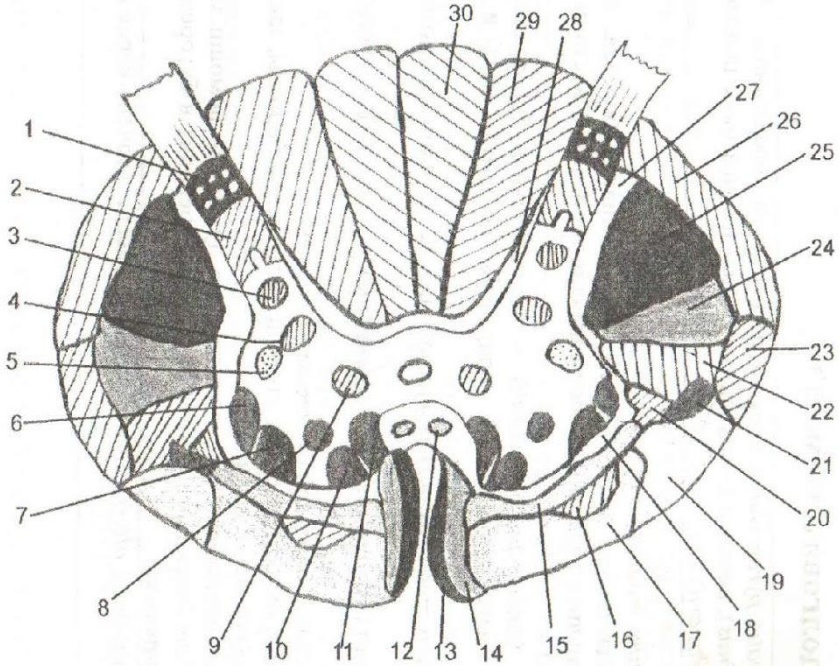


| Название | Топография | Характеристика | Функция |
|---|---|---|---|
| Преддверно-спинномозговой путь (*tractus vestibulospinalis*) | | Соматический эфферентный рефлекторный путь | Регуляция тонуса мышц в зависимости от положения тела в пространстве |
| Передний спиноталамический путь (*tractus spinothalamicus anterior*) | | Соматический афферентный сознательный путь | Проводник тактильной чувствительности коркового направления |
| Передний корково-спинномозговой путь (*tractus corticospinalis anterior*) | | Соматический эфферентный сознательный путь | Произвольная двигательная иннервация мышц шеи и туловища |
| Покрышечно-спинномозговой путь (*tractus tectospinalis*) | | Соматический эфферентный рефлекторный путь | Защитная реакция на внезапные зрительные и слуховые раздражители |
| Медиальный продольный пучок (*fasciculus lngitudinalis medialis*) | | Соматический эфферентный рефлекторный путь | Сочетанный поворот головы и глаз в сторону раздражителя |

# Оболочки спинного мозга

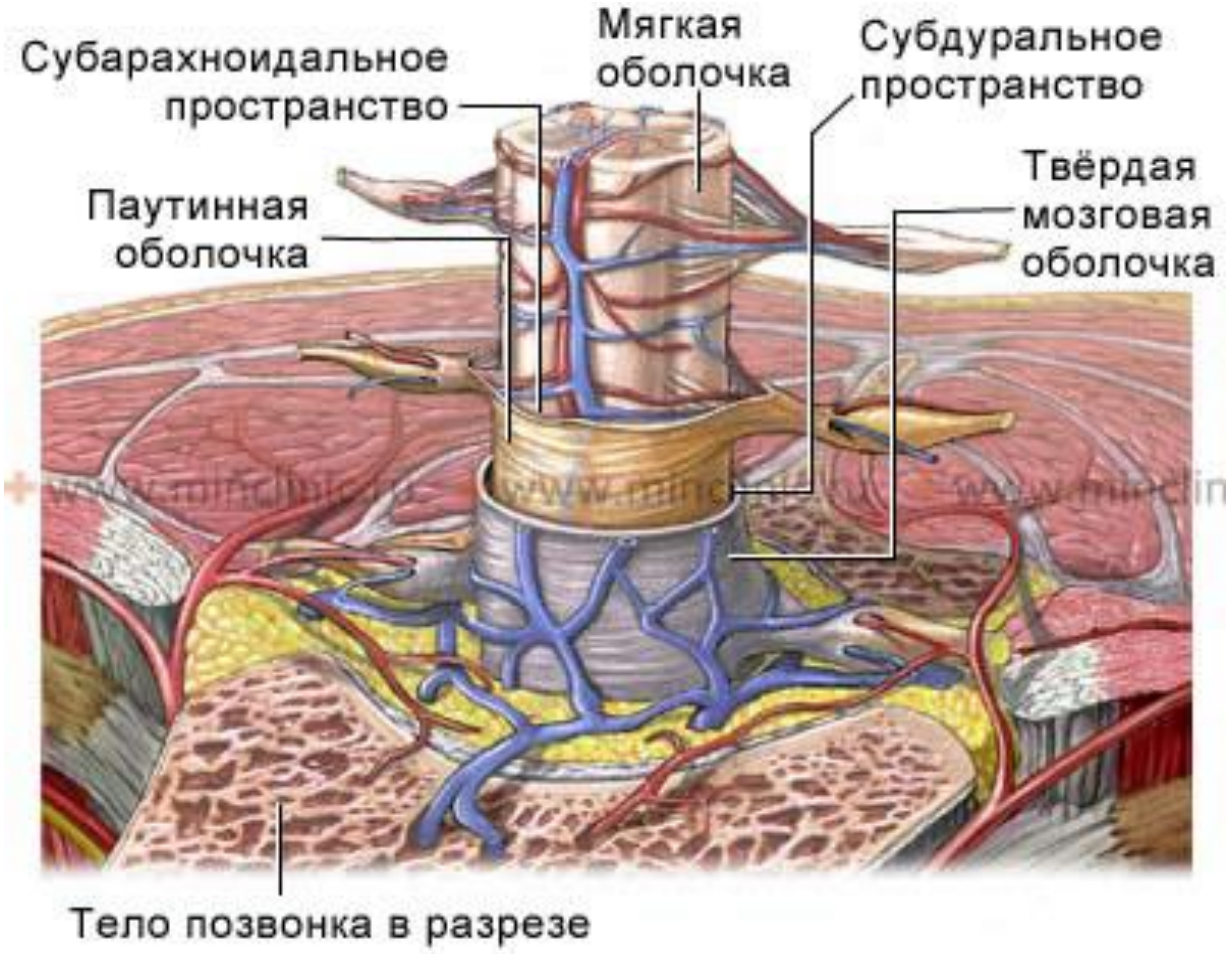

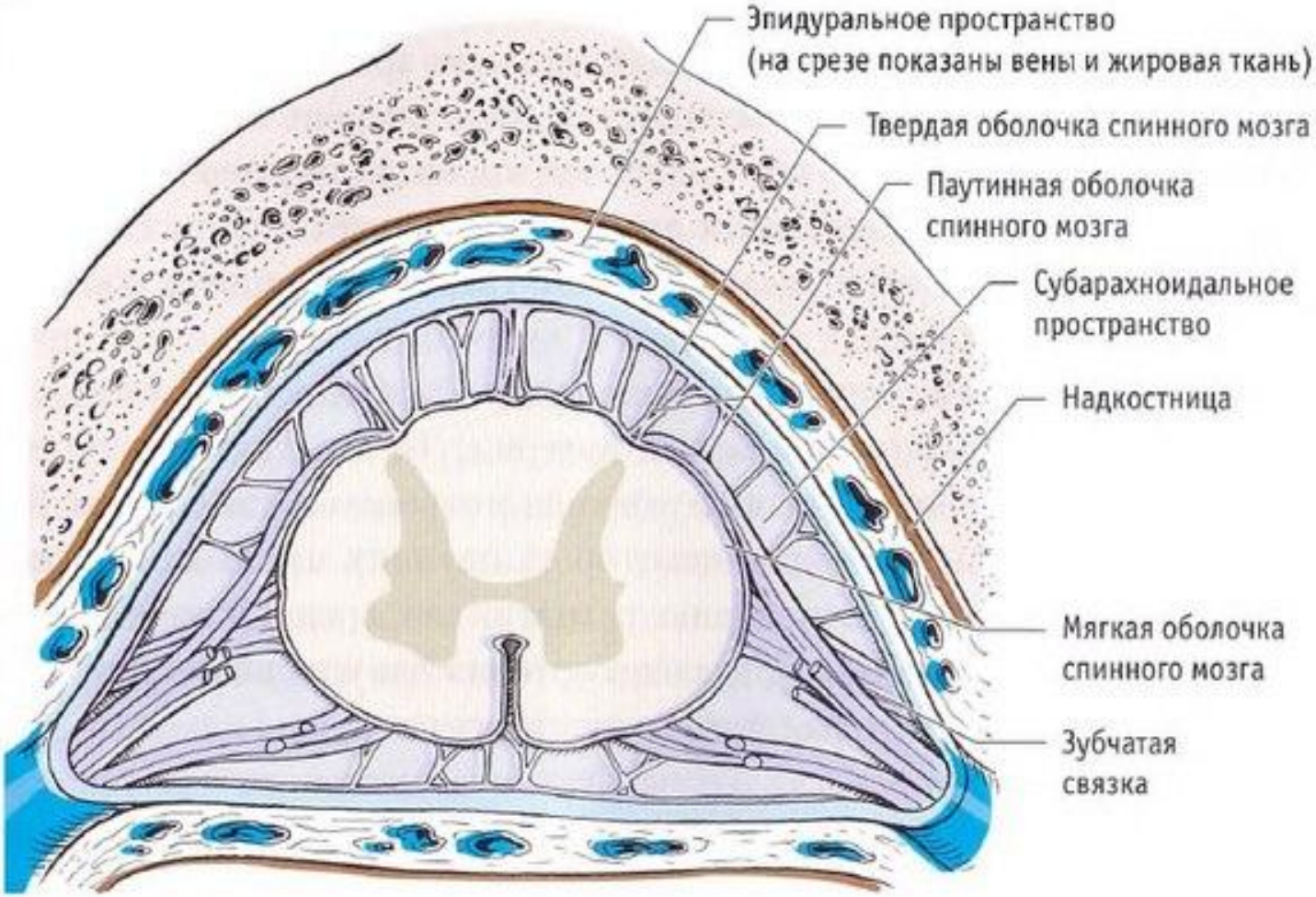
Эпидуральное пространство
(на срезе показаны вены и жировая ткань)
Твердая оболочка спинного мозга
Паутинная оболочка
спинного мозга
Субарахноидальное
пространство
Надкостница
Мягкая оболочка
спинного мозга
Зубчатая
связка

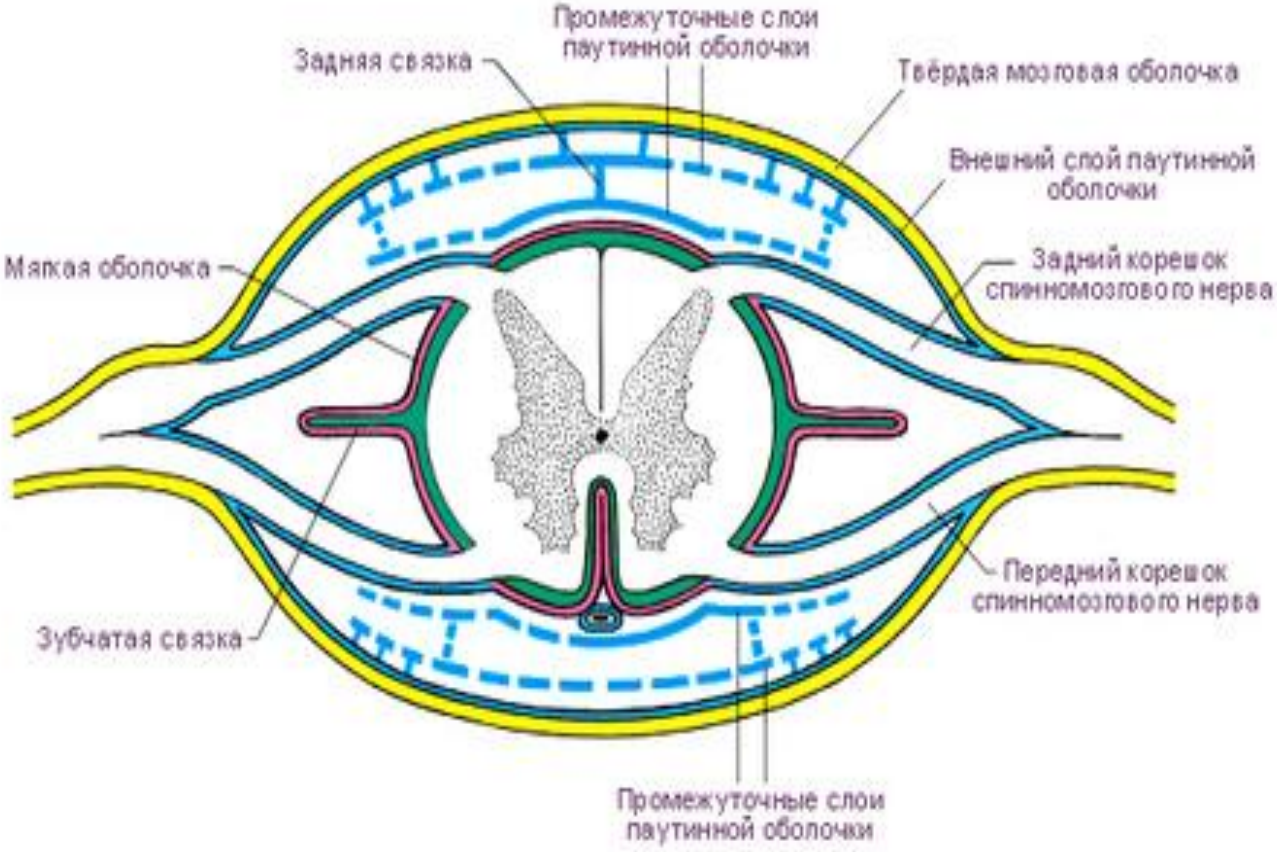
Промежуточные слои паутинной оболочки
Задняя связка
Твёрдая мозговая оболочка
Внешний слой паутинной оболочки
Мягкая оболочка
Задний корешок спинномозгового нерва
Передний корешок спинномозгового нерва
Зубчатая связка
Промежуточные слои паутинной оболочки